Г.Л. БИЛИЧ, В.А. КРЫЖАНОВСКИЙ

АНАТОМИЯ ЧЕЛОВЕКА

АТЛАС



1

ОПОРНО-ДВИГАТЕЛЬНЫЙ АППАРАТ

Остеология • Синдесмология • Миология

ИЗДАТЕЛЬСКАЯ ГРУППА «ГЭОТАР-Медиа»

7 Введение в анатомию

25 Система скелета

42 Кости туловища

Позвонки

Ребра и грудина

69 Кости черепа

Топография черепа. Череп как целое

Череп новорожденного
и возрастные особенности черепа

119 Кости конечностей

Кости верхней конечности

Кости нижней конечности

161 Система соединения костей

167 Соединения костей черепа

175 Соединения костей туловища

175 Грудная клетка

202 Соединения костей конечностей

Соединения костей верхней конечности

Соединения костей нижней конечности

327 Мышечная система

338 Мышцы и фасции головы

367 Мышцы и фасции шеи

392 Мышцы и фасции спины

426 Мышцы и фасции груди

458 Мышцы и фасции живота

488 Мышцы и фасции промежности

508 Мышцы и фасции верхней конечности

616 Мышцы и фасции нижней конечности

Г.Л. БИЛИЧ, В.А. КРЫЖАНОВСКИЙ

АНАТОМИЯ ЧЕЛОВЕКА

АТЛАС

В ТРЕХ ТОМАХ

Рекомендовано ГОУ ВПО «Московская медицинская академия имени И.М. Сеченова» в качестве учебного пособия для студентов учреждений высшего профессионального образования, обучающихся по специальности 060101.65 «Лечебное дело», 060103.65 «Педиатрия», 060104.65 «Медико-профилактическое дело», 060105.65 «Стоматология» по дисциплине «Анатомия человека»

Москва

ИЗДАТЕЛЬСКАЯ ГРУППА
«ГЭОТАР-Медиа»
2010

Г.Л. БИЛИЧ, В.А. КРЫЖАНОВСКИЙ

АНАТОМИЯ ЧЕЛОВЕКА

АТЛАС

В ТРЕХ ТОМАХ

ТОМ 1

Москва
ИЗДАТЕЛЬСКАЯ ГРУППА
«ГЭОТАР-Медиа»
2010

УДК 611(084.121)(07)
ББК 28.706я61
Б61

Регистрационный номер рецензии 516 от 06 июля 2009 г. ФГУ Федеральный институт развития образования

Рецензенты:
зав. кафедрой анатомии человека ГОУ ВПО «Московский государственный медико-стоматологический университет Росздрава», акад. РАМН, проф., заслуженный деятель науки РФ, президент Научного медицинского общества анатомов, гистологов и эмбриологов *Л.Л. Колесников;*
зав. кафедрой нормальной анатомии ГОУ ВПО «Казанский государственный медицинский университет Росздрава», д-р мед. наук, проф. *А.П. Киясов.*

На переплете: Микеланджело Буонарроти. Давид. 1501–1504. Флоренция.

Билич Г. Л., Крыжановский В. А.

Б61 Анатомия человека : атлас : в трех томах : том 1 : [учеб. пособие] / Г. Л. Билич, В. А. Крыжановский. – М. : ГЭОТАР-Медиа, 2010. – 784 с. : ил.
ISBN 978-5-9704-1240-4 (общ.)
ISBN 978-5-9704-1241-1 (т. 1)

Атлас, построенный по принципам систематической и функциональной анатомии, содержит около 4000 высококачественных иллюстраций по всем аппаратам, системам и органам тела человека, включая цветные рисунки, схемы, фотографии натуральных (трупных) препаратов и восковых муляжей, изображения, полученные с помощью современных методов лучевых исследований (рентгенографии, томографии, эхографии, сцинтиграфии). Содержание полностью соответствует программе по анатомии человека для медицинских вузов. Анатомические термины даны на русском, латинском и английском языках. Оригинальные таблицы содержат обобщенные, достаточно подробные сведения об отдельных органах и системах, их строении и функциях.

В первом томе детально иллюстрируется строение опорно-двигательного аппарата (скелет, соединения костей, мышцы). Наряду с макроскопическими данными приведены микроскопические и ультрамикроскопические схемы.

Атлас предназначен врачам всех специальностей, студентам медицинских вузов, а также студентам, обучающимся биологии, педагогике, психологии, антропологии, экологии, физкультуре. Атлас будет также полезен аспирантам, преподавателям вузов, научным работникам, учителям биологии общеобразовательных школ.

Авторы атласа и издательская группа «ГЭОТАР-Медиа» благодарят акад. РАМН, проф. С.К. Тернового; чл.-кор. РАМН, проф. А.Ю. Васильева; Kenneth P. Moses, John C. Banks, Pedro B. Nava, Darrell Petersen, Walter Thiel, Roberta Ballestriero, Luigi Cattaneo, Bruno Zanobio, В.В. Ирикова, П.И. Куренкова, Е.Ю. Зигалову, Е.А. Егорову, А.Б. Абдураимова, И.С. Федотенкова, С.П. Паша, Л.С. Кокова, В.Е. Синицына, Д.В. Устюжанина, И.А. Крыжановского, О.Е. Коротченко, Д.В. Туманову, С.А. Нерубайло, А.В. Дуплякина за помощь в подготовке атласа, а также профессора Алессандро Рива [Department of Cytomorphology, Cittadella Universitaria, Monserrato (Cagliari), Italy], издательство «Илиссо» (Ilisso Publisher, Nuoro, Italy) за предоставленную возможность использовать фотографии великолепных восковых моделей. © 2007 University of Cagliari, from: A. Riva. Flesh & Wax, Ilisso Publisher.

При подготовке атласа использованы фотографии натуральных препаратов из следующих изданий:
Thiel, Walter. Photographischer Atlas der Praktischen Anatomie. – 2. Aufl. (2002, Nachdruck, 2006). © Springer Medizin Verlag Heidelberg, 1996, 1999, 2003, 2005 (22 фотографии).
Moses, Kenneth et al. Atlas of clinical gross anatomy, 2005. – Elsevier Ltd. © Elsevier Ltd. All rights reserved, 2005 (76 фотографий).
Часть иллюстраций (12) предоставлены www.sciencephoto.com.

УДК 611(084.121)(07)
ББК 28.706я61

Права на данное издание принадлежат издательской группе «ГЭОТАР-Медиа». Воспроизведение и распространение в каком бы то ни было виде части или целого издания не могут быть осуществлены без письменного разрешения издательской группы.

ISBN 978-5-9704-1240-4 (общ.)
ISBN 978-5-9704-1241-1 (т. 1)

© Билич Г.Л., Крыжановский В.А., 2009
© ООО Издательская группа «ГЭОТАР-Медиа», 2010
© ООО Издательская группа «ГЭОТАР-Медиа», оформление, 2010

ПРЕДИСЛОВИЕ

Предлагаемый универсальный атлас анатомии человека отличается от аналогичных изданий объемом, глубиной проработки материала и составлен с учетом последних достижений науки. В нем представлены подробные сведения о функциональной анатомии человека. Все термины приведены в соответствии с Международной анатомической номенклатурой и официальным списком русских эквивалентов (2003).

Содержание атласа полностью соответствует программам по анатомии человека для медицинских вузов. Он будет также полезен студентам, изучающим биологию, антропологию, аспирантам, преподавателям вузов и врачам.

Атлас состоит из трех томов, содержащих около 4000 оригинальных цветных рисунков, что делает его уникальным по объему и качеству информации.

В первом томе представлена подробная информация об опорно-двигательном аппарате (система костей, их соединений, скелетные мышцы). Второй том освещает строение внутренних органов – пищеварительной, дыхательной систем, мочеполового и эндокринного аппаратов, а также сердечно-сосудистой и иммунной систем и органов кроветворения. В третьем томе рассматриваются структуры центральной и периферической нервных систем (соматической и вегетативной) и органов чувств.

Наряду с привычными плоскостными иллюстрациями имеется значительное количество цветных изображений восковых муляжей, которые дают наглядное представление о трехмерном строении органов и систем органов человеческого тела. В атласе приведены изображения органов, полученные с помощью современных методов лучевых исследований: классической рентгенографии, томографии, ультразвукового исследования, сцинтиграфии. Рисунки сопровождаются многочисленными фотографиями натуральных препаратов, что в значительной степени облегчает изучение анатомии человека, особенно в условиях недостатка биологического материала.

При составлении атласа использована оригинальная методика, способствующая наиболее эффективному и быстрому усвоению сложного материала. В отличие от других атласов предлагаемое издание выгодно отличается расположением названий терминов. Вместо громоздких и малоинформативных подрисуночных подписей каждая анатомическая структура обозначена непосредственно на самом рисунке, причем названия терминов представлены на двух языках – на русском и латинском. В нижней части страницы, кроме того, расположены подрисуночные подписи на английском языке, что дает возможность использовать настоящий атлас как иностранным студентам (количество которых в медицинских вузах России с каждым годом растет), так и российским, обучающимся за рубежом. В атлас также включены подробные таблицы по всем разделам анатомии человека, необходимые для восприятия материала.

Несмотря на то, что в атласе представлены исчерпывающие данные о нормальной анатомии человека, атлас не перегружен информацией: форма подачи материала, рубрикация (разделы, подразделы, рубрики и подрубрики) позволяют избежать повторов и легче находить искомое. Материал расположен рационально, что сделало атлас удобным, очень информативным и современным. Несомненным достоинством является уникальный предметный указатель на трех языках: латинском, русском и английском – единственный в отечественной литературе. Это позволяет читателю, в том числе иностранному, быстро найти нужную страницу в книге.

Академик РАМН,
профессор

Л.Л. Колесников

ПРЕДИСЛОВИЕ ОТ АВТОРОВ

Анатомия человека – одна из основных фундаментальных дисциплин в системе медицинского образования. Анатомия – часть биологии, а именно морфологии, изучающей форму и строение организмов. В то же время современная анатомия является функциональной: она рассматривает структуры в тесной связи с выполняемой ими функцией. Подготовка врачей начинается с изучения строения человеческого тела на всех иерархических уровнях. Анатомия человека состоит из многих частей: макроскопической, микроскопической, ультрамикроскопической анатомии, рентгеноанатомии. Однако макроанатомия превалирует.

Будучи наукой описательной, анатомия базируется на изучении натуральных (трупных) препаратов. И это главное! Но для эффективного обучения недостаточно одних лишь препаратов. Наряду с учебниками необходимы атласы, которые содержат четкие и понятные информативные схемы, рисунки, созданные на основе натуральных (трупных) препаратов. Только такие иллюстрации помогают проникнуть в тайную мудрость и познать уникальное строение человеческого тела, его аппаратов, систем и органов. Анатомия, пожалуй, одна из самых трудных, если не самая трудная наука, которую должен в совершенстве знать врач. Важно увидеть, на основании увиденного представить себе структуры и запомнить многочисленные детали. Для этого нужны сводные таблицы.

В России, как и во всем мире, в качестве главной используется латинская анатомическая терминология, в каждой стране, наряду с ней – эквивалент латинских терминов на национальном языке. Как правило, студент испытывает серьезные трудности при одновременном заучивании анатомической терминологии на двух языках – латинском и русском, поэтому при создании настоящего атласа впервые в мировой учебной литературе на каждом рисунке названия терминов представлены на двух языках – на русском и латинском. Для облегчения усвоения анатомического материала иностранными студентами все термины переведены также и на английский язык. Вместо громоздких подрисуночных подписей каждая структура обозначена непосредственно на самом рисунке. Впервые латинские термины в атласе полностью соответствуют последней Международной анатомической номенклатуре, утвержденной на XV Международном анатомическом конгрессе в Риме в 1990 г. Русская терминология утверждена в качестве официальной IV Всероссийским съездом анатомов, гистологов и эмбриологов (Ижевск, 1999).

Атлас построен по принципам систематической функциональной анатомии, это определило его структуру. Атлас состоит из трех томов. Первый том посвящен опорно-двигательному аппарату (системы костей и их соединений, мышечная система). Во втором томе представлены системы внутренних органов: пищеварительная, дыхательная, мочевая, половые (мужская и женская), полость живота и таза, эндокринные железы, сердечно-сосудистая, лимфоидная и лимфатическая системы. Третий том знакомит читателя с нервной системой и органами чувств.

Атлас предназначен для преподавателей и студентов всех медицинских специальностей, врачей, аспирантов, научных работников.

Авторы старались создать полный атлас анатомии человека, который востребован в XXI веке. Насколько это удалось, предоставляем судить читателю. Авторы примут с вниманием и благодарностью все замечания и пожелания коллег.

ВВЕДЕНИЕ В АНАТОМИЮ

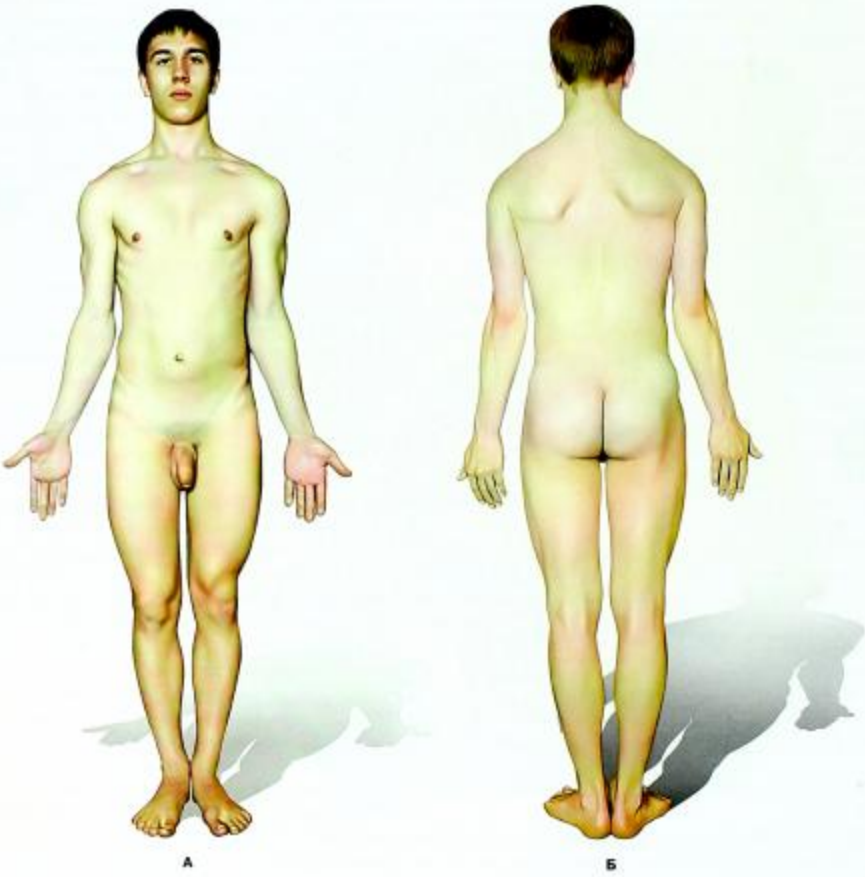

Рис. 1. Анатомия человека, мужчина (А – вид спереди, Б – вид сзади) (фотография)

Рис. 2. Анатомия человека, женщина, (А – вид спереди, Б – вид сзади, В – вид сбоку) (фотография)

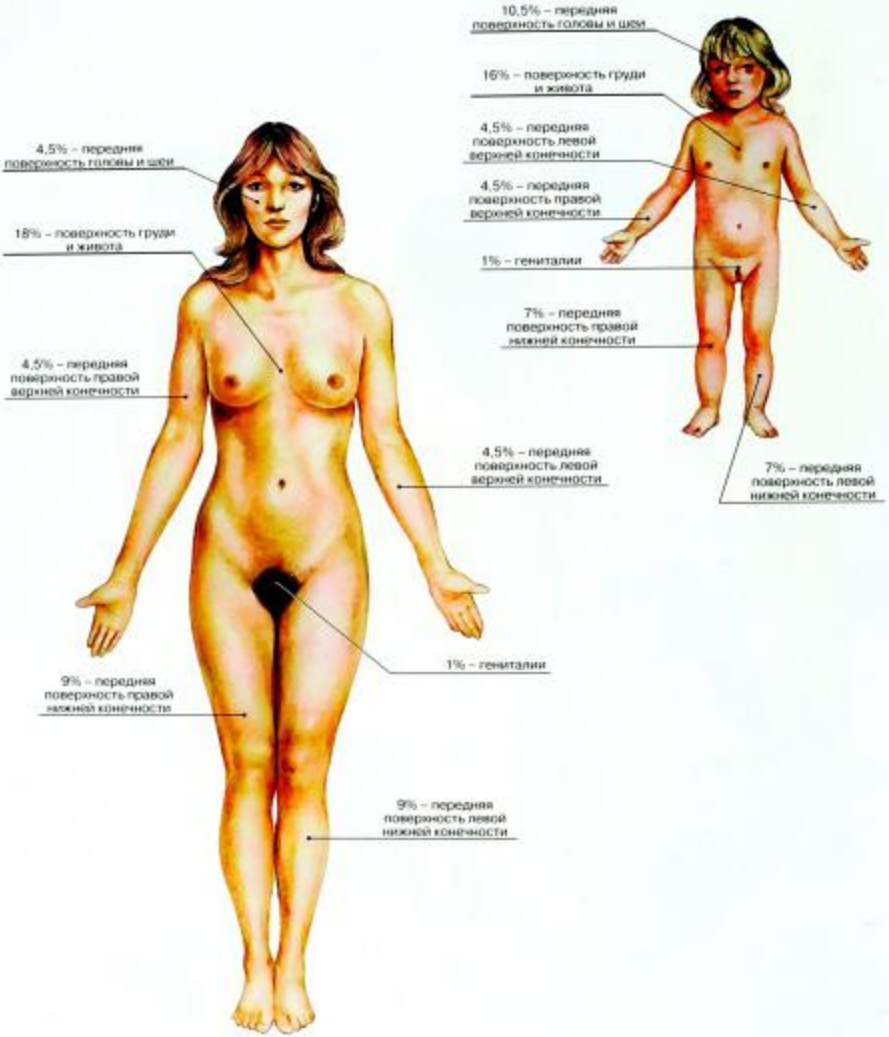

Рис. 3. Площадь поверхности различных отделов тела у взрослого человека и ребенка (женщина), вид спереди

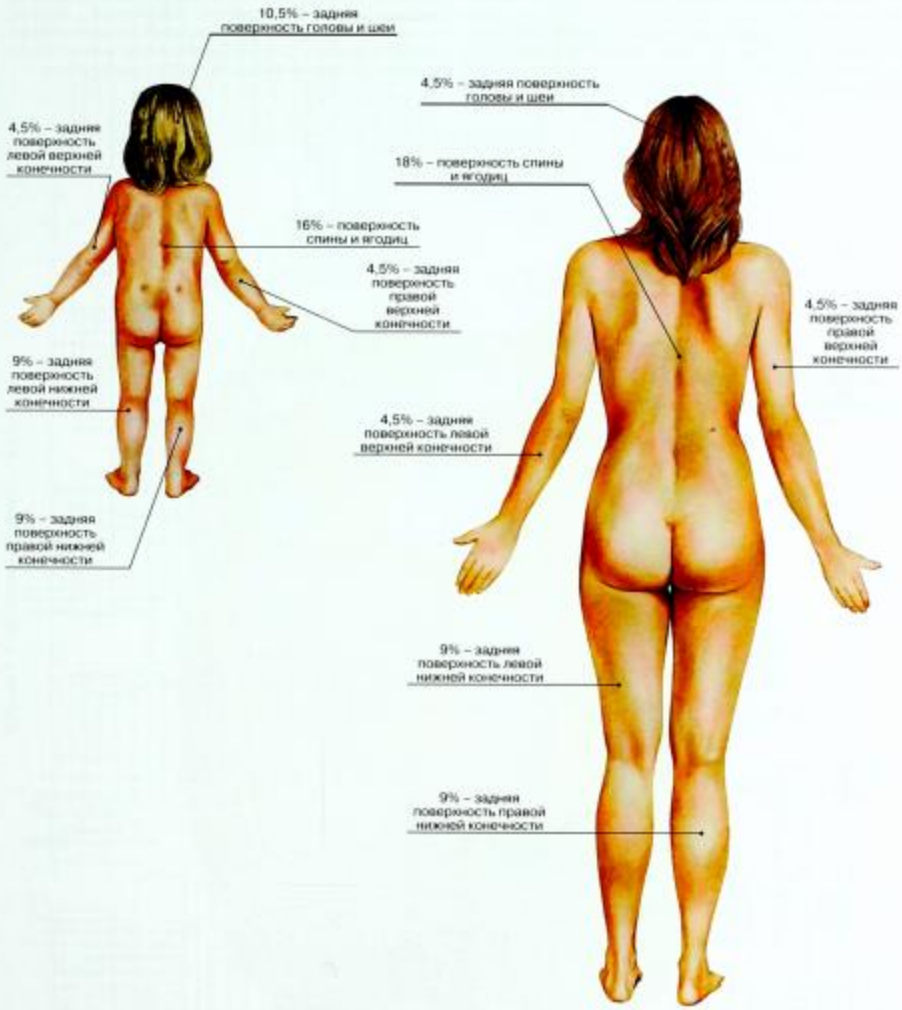

Рис. 4. Площадь поверхности различных отделов тела у взрослого человека и ребенка (женщина), вид сзади

Организм построен иерархически. Он состоит из клеток и их производных (I уровень), которые образуют ткани (эпителиальные, соединительные, мышечные, нервная) – II уровень. Из тканей построены органы (III уровень), которые функционально объединяются в системы (скелет, соединения, мышечная, пищеварительная, дыхательная, мочевая, половые, полость живота и таза, эндокринные железы, сердечно-мочудистая, лимфоидная, нервная, органы чувств) – IV уровень. Некоторые системы объединяются в аппараты (опорно-двигательный, мочеполовой); аппараты и системы формируют целостный организм.

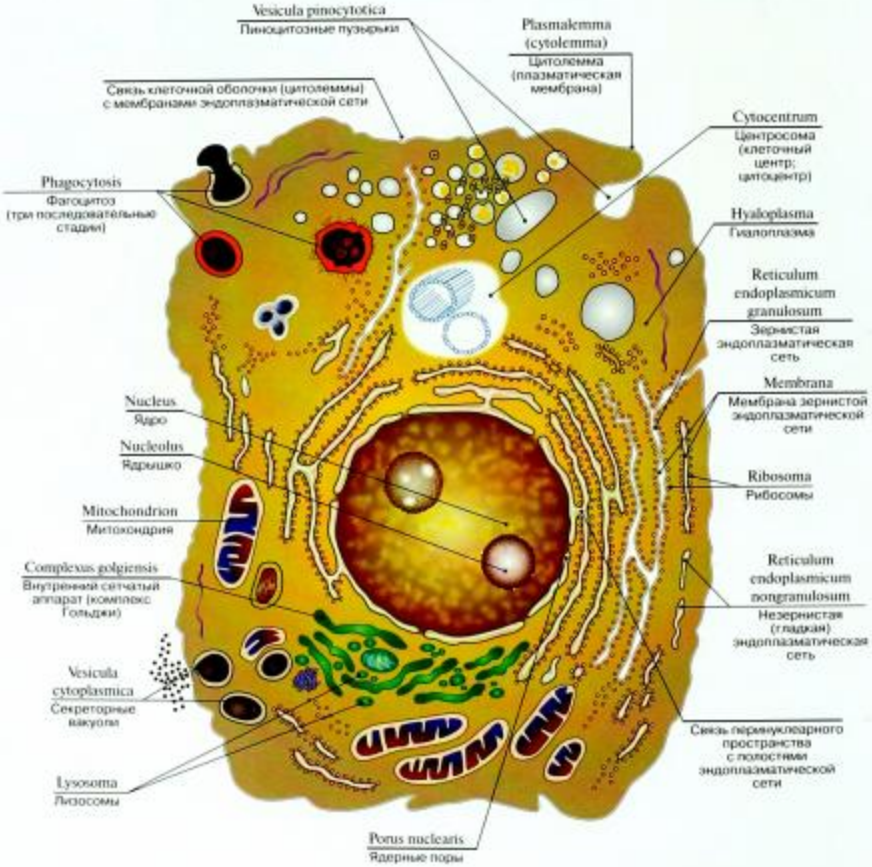

Рис. 5. Ультрамикроскопическое строение клетки

Таблица 1. Структурные компоненты клетки

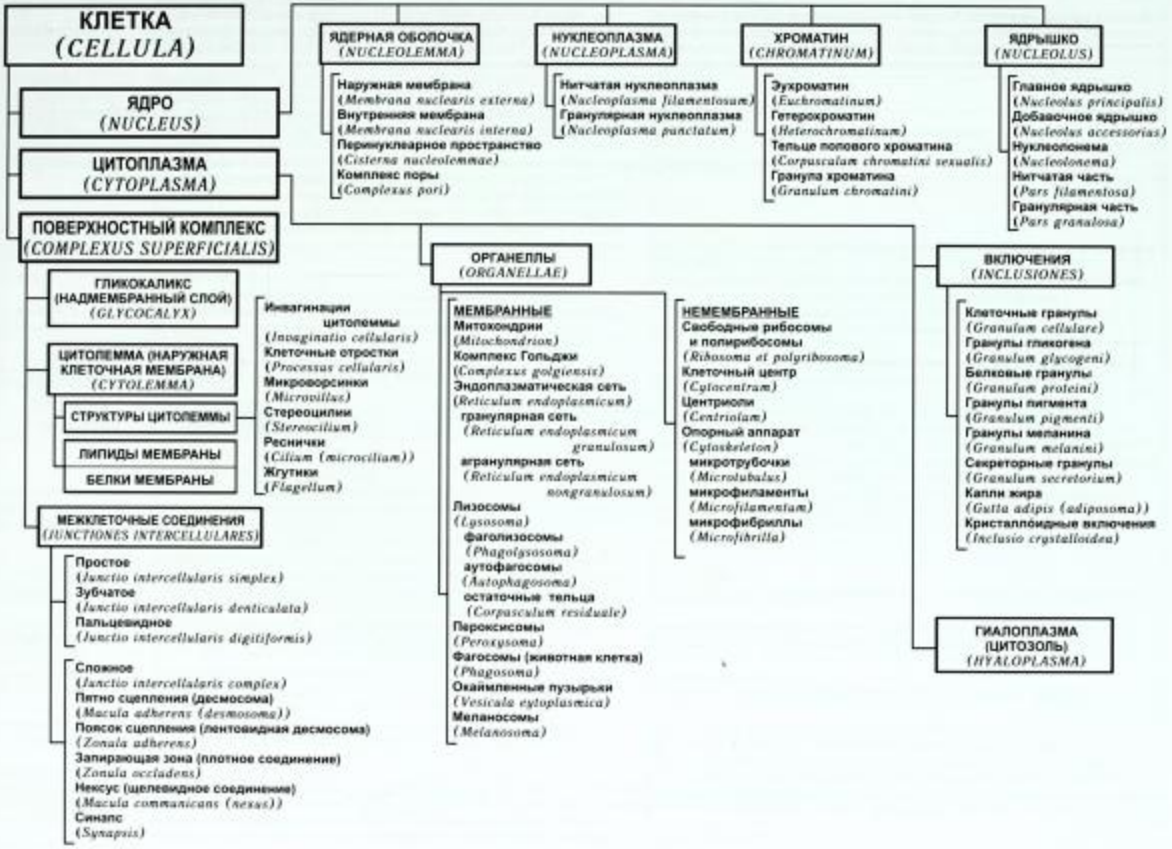

Таблица 2. Структурные компоненты клетки (животной)

Структуры	Строение	Функция
Биологические мембраны	Два слоя амфипатических* молекул липидов	Образование мембранных клеточных органелл, клеточная мембрана (цитолемма), транспорт веществ, рецепция (восприятие сигналов внешней среды), синтез веществ, разграничение (барьерная функция), передача информации клеточным структурам
Гликокаликс	Совокупность молекул, связанных с белками и липидами мембраны	Барьерная и антигенная функция, рецепция
Цитолемма	Биологическая мембрана	Транспорт веществ, рецепция, соединение клеток, защита
Межклеточные соединения	Структуры, объединяющие клетки	Объединение клеток
Микроворсинки	Выпячивания цитоплазмы, покрытые цитолеммой	Увеличение клеточной поверхности, всасывание
Стереоцилии	Крупные специализированные микроворсинки – выпячивания цитолеммы, содержащие пучок актиновых филаментов	Восприятие внешних сигналов (например, звуковых колебаний)
Цитозоль (гиалоплазма)	Часть цитоплазмы между мембранными органеллами. Занимает около половины от общего объема клетки. В состав цитозоля входят ферменты промежуточного обмена, рибосомы, синтезирующие белки, которые остаются в цитозоле	Большинство реакций промежуточного обмена и синтез белков на рибосомах
Мембранные органеллы		
Эндоплазматическая сеть	Единый непрерывный компартмент, ограниченный мембраной, образующий множество инвагинаций и складок. Множество трубочек, цистерн, пузырьков	Многообразные синтезы веществ, необходимых для жизнедеятельности клетки (например, липиды для построения клеточных мембран), а также выводимых из клетки. От эндоплазматической сети отшнуровываются пузырьки, содержащие вещества. Эти пузырьки транспортируются к комплексу Гольджи
Гранулярная (зернистая)	Образована уплощенными цистернами с обширной поверхностью. Наружная сторона мембраны покрыта рибосомами	Синтез и модификация белков, которые включаются в мембраны, становятся ферментами лизосом, экспортируются из клетки; образует оболочку ядра
Агранулярная (гладкая)	Образована трубочками и пузырьками с обширной полостью. Поверхность мембран лишена рибосом	Синтез углеводов (гликогена) и липидов (фосфолипиды, холестерин, стероидные гормоны), депо Ca^{2+} в клетке, выделение Cl^- в клетках желудочных желез
Комплекс Гольджи	Совокупность цистерн, пузырьков, трубочек, мешочков. Уплощенные цистерны (4–6), напоминающие тарелки, образуют стопки (диктиосомы), связанные между собой каналами	Завершение синтеза и модификации веществ, разделение синтезированных продуктов и их сортировка в зависимости от дальнейшего предназначения; сборка протеогликанов. Передвижение веществ с помощью окаймленных пузырьков
Лизосомы	Гетерогенные мембранные органеллы (пузырьки), содержащие около 50 видов гидролитических ферментов (протеазы, липазы, фосфолипазы, нуклеазы, гликозидазы, фосфатазы и др.). Все лизосомы клетки формируют лизосомальное пространство, в котором поддерживается кислая среда (pH 3,5–5,0)	Внутриклеточное переваривание высокомолекулярных соединений и частиц
Первичные	Лизосомы, отпочковывающиеся от зрелой поверхности комплекса Гольджи	Сливаются с фагосомой
Вторичные (фаголизосомы)	Первичные лизосомы, слившиеся с фагосомами (захваченными клетками инородными частицами, окруженными мембраной)	Расщепление поступившей в клетку частички
Остаточные тельца	Окруженные мембраной вещества, не переваренные ферментами лизосом	
Аутофагосомы	Первичные лизосомы, слившиеся с поврежденными структурами самой клетки	Переваривание собственных поврежденных или погибших в результате жизнедеятельности клетки частиц
Пероксисомы	Мембранные пузырьки, содержащие ферменты (пероксидазу, каталазу, оксидазу). Самовоспроизводящиеся органеллы, не имеющие ДНК и рибосом	Обмен перекиси водорода и др. перекисных соединений. Одна из главных структур, утилизирующих молекулярный кислород в клетке
Немембранные органеллы		

Цитоскелет	Микротрубочки, промежуточные филаменты, микрофиламенты (актин, миозин)	Опорная, транспорт веществ внутри клетки, движение
Клеточный центр	Две центриоли, расположенные взаимно перпендикулярно друг другу, и центросфера. Центриоль – цилиндр, стенка которого состоит из 9 триплетов – комплексов микротрубочек (каждый триплет из трех микротрубочек). Центросфера – область гиалоплазмы вокруг центриолей. Центриоли удваиваются в клеточном цикле	Участие в образовании базальных телец ресничек и жгутиков, в образовании митотического веретена, в сборке микротрубочек
Рибосомы	Рибонуклеопротеидные тельца, состоящие из двух субъединиц – большой и малой, каждая – комплекс рРНК с белками	Синтез белка
Реснички	Окруженный цитоплазмой вырост клетки, образованный 9 дуплетами микротрубочек, расположенных по периферии, и одним в центре. У основания – базальное тельце, образованное 9 периферическими триплетами микротрубочек, окружающими центральный белковый цилиндр	Движение
Жгутик	Напоминает реснички, но длиннее	Движение
Ядро	Основной структурный компонент клетки, содержащий генетический материал (ДНК). Ядро отделено от цитоплазмы ядерной оболочкой, которая образована двумя мембранами. Оболочка пронизана ядерными порами. В ядре находится хроматин, ядрышко, нуклеоплазма. Хроматин неделящегося ядра эквивалентен хромосомам делящегося ядра	Хранение генетической информации; управление функциями клетки
Ядерная оболочка Мембраны	Две мембраны – наружная и внутренняя, разделенные перинуклеарным пространством, которое сообщается с полостью гранулярного эндоплазматического ретикулума. Наружная мембрана переходит в мембраны эндоплазматического ретикулума и покрыта рибосомами. Внутренняя покрыта ядерной ламиной, к которой прикреплены хромосомы	Ограничение ядра от цитоплазмы. Рецепция. Избирательный транспорт молекул и частиц между ядром и цитоплазмой
Поры	Мембраны ядерной оболочки пронизаны порами в местах слияния обеих мембран. Между краями поры расположен поровый комплекс: 3 ряда белковых гранул (по 8 в каждом), в центре отверстия поры иногда находится крупная центральная гранула, связанная с остальными. Отверстие закрыто тонкой диафрагмой	
Нуклеоплазма	Водный коллоидный раствор органических и неорганических веществ	Внутренняя среда ядра
Хроматин	Комплексы веществ, которые образуют хромосомы: ДНК : белок : РНК = 1 : 1,3 : 2. Хромосома – молекула ДНК, ассоциированная с белками, в результате чего образуется ДНП (дезоксирибонуклеопротеид). Каждая хромосома образована одной длинной молекулой ДНП. Хроматин неделящейся клетки = хромосомы делящегося ядра	Ведущие компоненты клетки, регулирующие все ее функции
Гетерохроматин	Хорошо окрашивающийся электроноплотный хроматин, из-за высокой конденсации метаболически неактивный	
Эухроматин	Светлый метаболически активный деконденсированный хроматин	
Ядрышко	Плотная округлая структура (одна – несколько), которая исчезает в процессе деления клетки. В состав ядрышка входит РНК, гранулярный и фибриллярный компоненты	Синтез рРНК, сборка рибосомальных субчастиц

Примечание. *Молекулы, у которых гидрофобные хвосты обращены друг к другу, а гидрофильные головки – кнаружи и внутрь клетки

Тип эпителия	Количество рядов эпителиальных клеток	Наличие структур на поверхности эпителиоцитов	Локализация	Функция
Столбчатый (призматический)	Несколько слоев клеток, эпителиоциты поверхностного слоя столбчатые, базального – полигональные, между ними – веретенообразные	Микроворсинки	Небо, надгортанник, конъюнктива глаза, часть мочеиспускательного канала	Защита, секреция
Чешуйчатый (плоский) неороговевающий	Несколько слоев клеток: базальный (крупные, призматические, прикрепленные к базальной мембране полудесмосомами), шиповатый (крупные полигональные клетки с множеством отростков, соединяющиеся между собой десмосомами, в цитоплазме большое количество тонофибрилл). Эти два слоя являются ростковыми. Слой плоских клеток, которые уплощаются по направлению вверх и теряют ядра	Гладкая	Выстилает ротовую полость, пищевод, задний проход, влагалище, роговицу	Защита
Чешуйчатый (плоский) ороговевающий	Несколько слоев клеток: базальный и шиповатый аналогичны таковым в неороговевающем эпителии; зернистый (уплощенные клетки, в цитоплазме которых содержатся тонофибриллы и зерна кератогиалина); блестящий (плоские клетки, цитоплазма которых содержит элеидин); роговой (роговые чешуйки, лишенные ядер и органелл, богатые кератином)	Гладкая	Покрывает поверхность кожи, образуя эпидермис	Защита

Таблица 5. Классификация и характеристика видов соединительной ткани

Вид соединительной ткани	Клеточный состав (собственные и пришлые клетки)	Характеристика межклеточного вещества	Локализация соединительной ткани
Эмбриональный зачаток соединительной ткани (мезенхима)	Мезенхимные клетки образуют трехмерную сеть. Имеется небольшое количество мезенхимных фибробластов	Основное вещество аморфное, желатинообразной консистенции, большое количество тонких коллагеновых и немного эластических волокон. Волокна очень тонкие, образуют широкопетлистую сеть, связанную с клетками	У эмбриона в межорганных промежутках
Эмбриональная соединительная ткань (слизистая)	Мукоциты образуют трехмерную сеть	Основное вещество аморфное, имеются тонкие коллагеновые волокна	Пупочный канатик
Собственно соединительные ткани			
Рыхлая волокнистая	Фибробласт, фиброцит, ретикулоцит, макрофагоцит, тканевый базофил, плазмоцит, адипоцит. Пигментная клетка, гранулоцит, лимфоцит, моноцит	Аморфное вещество содержит гликозаминогликаны, протеогликаны, волокна (коллагеновые, эластические, ретикулярные)	Во всех органах
Плотная волокнистая (оформленный тип)	Фиброциты	Коллагеновые волокна расположены в одной плоскости в виде параллельных пучков. Небольшое количество эластических и ретикулярных волокон	Сухожилия, связки, фасции
Плотная волокнистая (неоформленный тип)	Фиброциты, фибробласты	Коллагеновые волокна расположены в различных направлениях. Небольшое количество эластических и ретикулярных волокон	Футляры нервов, твердая оболочка мозга, капсулы органов, трабекулы, склера, надкостница, суставные капсулы, клапаны сердца, перикард
Эластическая	Фибробласты, фиброциты	Эластические волокна. Эластические волокна образуют окончатые эластические мембраны. Между волокнами – тонкая сеть коллагеновых и ретикулярных волокон	Аорта и другие артерии эластического типа, желтые связки, эластический конус гортани

Вид соединительной ткани	Клеточный состав (собственные и пришлые клетки)	Характеристика межклеточного вещества	Локализация соединительной ткани
Соединительные ткани со специальными свойствами			
Ретикулярная	Многоотростчатые ретикулярные клетки образуют широкопетлистую трехмерную сеть	Ретикулярные волокна расположены в основном аморфном веществе	Органы кроветворения и иммунной системы
Жировая:			
белая	Однокапельные адипоциты (жировые клетки), клетки стромы	Сеть ретикулярных и коллагеновых волокон, аморфное вещество	Подкожная клетчатка
бурая	Мелкие многокапельные адипоциты	Сеть ретикулярных и коллагеновых волокон, аморфное вещество	У новорожденных и детей грудного возраста на шее и между лопатками, в забрюшинном пространстве
Пигментная	Отростчатые пигментные клетки (меланоциты)	Рыхлая волокнистая соединительная ткань	Радужка и сосудистая оболочка глаза, кожа сосков, мошонки, вокруг ануса
Твердые скелетные соединительные ткани			
Хрящевые:			
гиалиновая	Хондроциты образуют изогенные группы, которые лежат в первичных лакунах, окруженных межклеточным веществом	Гомогенное прозрачное аморфное вещество (гель, гликозамино- и протеогликаны, гликопротеины – фибронектин, хондронектин и др.); коллагеновые волокна образуют стенки лакун	Скелет эмбриона, у взрослых – реберные и суставные хрящи, хрящи воздухоносных путей, носовые хрящи
эластическая	Хондроциты образуют изогенные группы, которые лежат в первичных лакунах, окруженных межклеточным веществом, изогенные группы встречаются реже	В межклеточном веществе множество эластических волокон, расположенных в разных направлениях. Стенки лакун образованы эластическими волокнами	Ушная раковина, надгортанник, рожковидный и клиновидный хрящи, голосовые отростки черпаловидных хрящей гортани, наружный слуховой проход, слуховая труба
волокнистая (коллагеновая)	Хондроциты расположены в лакунах	Коллагеновые волокна (90% I типа, 10% II типа) расположены в виде высокоупорядоченных пучков, направление которых соответствует векторам сил давления и натяжения. Стенки лакун образованы тонкими коллагеновыми микрофибриллами. Мало аморфного вещества	Межпозвоночные диски, лобковый симфиз, в участках прикрепления сухожилий к хрящам
Костные:	Остеобласт Остеоцит Остеокласт	Органическое межклеточное вещество – костный матрикс состоит из небольшого количества аморфного вещества (гликозаминопротеогликаны, гликопротеины) и небольших пучков коллагеновых волокон (I типа) – пропитано кристаллами гидроксиапатита, расположенными упорядоченно, и аморфным фосфатом кальция	
пластинчатая	Многоотростчатые остеоциты лежат в лакунах	Костные пластинки толщиной 4–15 мкм; образованы костными клетками и аморфным веществом, пропитанным солями кальция. Коллагеновые волокна в соседних пластинках расположены разнонаправленно	Все кости скелета
грубоволокнистая		Грубые пучки беспорядочно расположенных коллагеновых (оссеиновых) волокон	Во внутриутробный период, у взрослых в заросших швах черепа и в зоне прикрепления сухожилий к костям
Жидкие соединительные ткани			
Кровь	Эритроциты, тромбоциты, лейкоциты (моноциты, нейтрофильные, эозинофильные и базофильные гранулоциты), лимфоциты	Плазма крови; содержит белки, соли, ферменты, а также клетки крови	В кровеносных сосудах
Лимфа	Лимфоциты, лейкоциты, макрофаги	Плазма лимфы; содержит белки, соли, ферменты, а также клетки лимфы	В лимфатических сосудах

Таблица 6. Характеристика волокон соединительной ткани

Показатели	Волокна		
	коллагеновые	эластические	ретикулярные
Диаметр волокон, мкм	1–20	3–10	0,2–1
Растяжимость (эластичность)	5% от первоначальной длины	150% от первоначальной длины	Мало растяжимы
Вид в световом микроскопе	Изогнутые тяжи, состоящие из фибрилл, образуют сети различной структуры	Лентовидные гомогенные тяжи формируют правильную широкопетлистую сеть или оконтатые мембраны	Тонкие ветвистые анастомозирующие между собой волокна образуют нежные мелкопетлистые сети в строме лимфатических узлов, селезенки, легких, почек, печени, поджелудочной железе и др., сосочковом слое дермы, слизистых оболочках
Светопреломление	Незначительное	Сильное	Незначительное
Вид в поляризационном микроскопе	Сильное двойное лучепреломление, при растяжении усиливается, при высыхании и нагревании уменьшается	Слабое двойное лучепреломление, при растяжении уменьшается	Умеренное двойное лучепреломление
Вид в электронном микроскопе	Продольная периодичность – повторяющиеся поперечные полосы (каждые 64 нм), чередование темных и светлых полос	Периодичность и поперечная исчерченность отсутствует	Продольная периодичность (64 нм)
Структура	Волокна образованы пучками параллельных фибрилл диаметром 90–300 нм, фибриллы образованы микрофибриллами, каждая из которых сформирована 5–6 протофибриллами диаметром до 2 нм	Не имеют фибрилл. Волокно образовано эластином, который окружен и пронизан микрофибриллярным белком диаметром около 13 нм	Волокна образованы тонкими коллагеновыми фибриллами диаметром 15–50 нм, рыхло расположенными в волокне
Состав	Много пролина и глицина, много оксипролина и оксилизина, много полярных аминокислот	Меньше полярных аминокислот, чем в коллагене. Много пролина и глицина, мало оксипролина и оксилизина. Имеются десмозин и изодесмозин, отсутствуют оксилизин и оксипролин, мало полярных аминокислот	Аналогичен коллагену
Окрашивание (цвет):			
гематоксилин-эозином	Красный	Слабо воспринимает эозин	
по Ван Гизон	Красный	Не окрашивается, в высокой концентрации – желтый	
по Маллори – азаном	Синий	Не окрашивается	Синий
азотнокислым серебром	Не окрашивается	Не окрашивается	Черный

МЫШЕЧНЫЕ ТКАНИ

- **ПОПЕРЕЧНОПОЛОСАТЫЕ (ИСЧЕРЧЕННЫЕ)**
  - Скелетная
  - Сердечная
- **ГЛАДКИЕ**
  - Гладкая мышечная ткань внутренних органов и сосудов
  - Мышечная ткань нейрального происхождения (мышцы радужки глаза)

НЕРВНАЯ ТКАНЬ

- **НЕЙРОНЫ**
  - Тело
  - Отростки
    - миелинизированные
    - немиелинизированные
    - Аксон
    - Дендриты
  - Двигательные (эффекторные, двигательные или секреторные)
    - Окончания
      - секреторные
      - моторные (аксомышечные синапсы в поперечнополосатых мышцах, вздутия в гладких)
  - Вставочные передают возбуждение с чувствительного на двигательный нейрон
  - Чувствительные (рецепторный, афферентный)
    - Рецепторы
      - Экстерорецепторы (воспринимают раздражения внешней среды, расположены в коже, слизистых оболочках, органах чувств)
      - Интерорецепторы (воспринимают раздражения при изменениях химического состава внутренней среды (хеморецепторы) и давления (барорецепторы, механорецепторы), расположены в сосудах, тканях, органах)
      - Проприорецепторы (воспринимают раздражения, возникающие в опорно-двигательном аппарате, расположены в мышцах, сухожилиях, связках, фасциях, надкостнице, суставных капсулах)
        - Нервно-мышечное веретено
        - Сухожильный орган (Гольджи)
      - Свободные нервные окончания (в эпидермисе и эпителии слизистых оболочек)
      - Несвободные
        - Неинкапсулированные
          - Окончания в волосяных фолликулах
          - Окончания в соединительной ткани
        - Инкапсулированные
          - Осязательное тельце (Мейснера)
          - Пластинчатое тельце (Фатера-Паччини)
          - Луковицеобразное тельце (Гольджи-Маццони)
          - Генитальное тельце (Руффини)
          - Концевая колба (тельца Краузе)
- **ГЛИЯ**
  - Эпендимоциты
  - Астроциты
    - Протоплазматические
    - Волокнистые
    - Крыловидные
  - Олигодендроглиоциты
    - Центральной нервной системы
    - Периферической нервной системы (нейролеммоциты, или шванновские клетки)

ОПОРНО-ДВИГАТЕЛЬНЫЙ АППАРАТ
(опора и передвижение в пространстве)

ПАССИВНАЯ ЧАСТЬ

Скелет (кости)
(рычаги, приводимые в движение мышцами)

- ОСЕВОЙ
  - Позвоночный столб
  - Грудная клетка
  - Череп
- ДОБАВОЧНЫЙ
  - Кости верхних конечностей
  - Кости нижних конечностей

Соединения костей
(прочные неподвижные конструкции; подвижные соединения)

- НЕПРЕРЫВНЫЕ
  - Фиброзные (синдесмозы)
  - Хрящевые (синхондрозы)
  - Костные (синостозы)
- ПОЛУСУСТАВЫ (симфизы)
- ПРЕРЫВНЫЕ (суставы)

АКТИВНАЯ ЧАСТЬ (мышцы)

Мышцы головы
- Мимические (мимические движения)
- Жевательные (движения нижней челюсти)

Мышцы спины
- Поверхностные (движения ключицы, лопатки, плечевой кости)
- Глубокие (разгибание позвоночника, удержание тела в вертикальном положении)

Мышцы шеи

Мышцы, лежащие поверх гортани и кровеносных сосудов
- Поверхностные (удержание головы в вертикальном положении)
- Надподъязычные (поднимание подъязычной кости)
- Подподъязычные (движения гортани и опускание подъязычной кости)

Глубокие (движения головы, шеи, верхних ребер)

Мышцы груди
- Поверхностные (движения ключицы, лопатки и плечевой кости)
- Глубокие (движения ребер)

Мышцы живота
- Мышцы боковых стенок
- Мышцы передней стенки (брюшной пресс, движения позвоночника и ребер)
- Мышцы задней стенки (движения позвоночника)

Диафрагма (дыхательные движения)

Мышцы дна малого таза
- Мышцы диафрагмы тела (укрепление дна малого таза, закрытие заднего прохода)
- Мышцы мочеполовой диафрагмы (участие в эрекции полового члена и клитора, укрепление дна малого таза)

Мышцы верхней конечности

Мышцы плечевого пояса
(движения лопатки, ключицы, плечевой кости)

Мышцы свободной верхней конечности

Мышцы плеча
- Передние (сгибание предплечья)
- Задние (разгибание предплечья)

Мышцы предплечья
- Передние (сгибание и пронация кисти, сгибание пальцев)
- Задние (разгибание и супинация кисти, разгибание пальцев)

Мышцы кисти
(только на ладонной поверхности)
- Мышцы возвышения большого пальца (движения большого пальца)
- Мышцы возвышения V пальца (движения мизинца)
- Средняя группа (движения II–IV пальцев)

Мышцы нижней конечности

Мышцы таза
- внутренние
- наружные

Мышцы свободной нижней конечности

Мышцы бедра
(передвижение тела и его удержание в вертикальном положении)
- Передние (сгибание бедра, разгибание голени, удержание тела в вертикальном положении
- Задние (разгибание бедра, сгибание голени, удержание тела в вертикальном положении)
- Медиальные (приведение бедра)

Мышцы голени
(передвижение тела и его удержание в вертикальном положении)
- Передние (тыльное сгибание стопы и разгибание пальцев)
- Задние (подошвенное сгибание стопы и сгибание пальцев, удержание тела в вертикальном положении)
- Латеральные (пронация и латеральное сгибание стопы)

Мышцы стопы
- Мышцы подошвы (укрепление сводов стопы, движения пальцев)
- Медиальные (движения большого пальца)
- Латеральные (движения мизинца)
- Средние (движения II–IV пальцев)
- Мышцы тыла стопы (разгибание пальцев)

Таблица 7. Скелет

Части	Отделы	Кости
		Осевой скелет
Позвоночный столб	Шейный	Позвонки: атлант, осевой, III–VI, VII (выступающий)
	Грудной	Позвонки: I–XII
	Поясничный	Позвонки: I–V
	Крестцовый	Крестец
	Копчиковый	Позвонки: I–IV
Грудная клетка		Грудные позвонки
		Ребра: Истинные (I–VII) Ложные (VIII–X) Колеблющиеся (XI–XII)
		Грудина
Череп	Мозговой отдел	Непарные: лобная, затылочная, клиновидная, решетчатая
		Парные: височные, теменные
	Лицевой отдел	Непарные: нижняя челюсть, сошник, подъязычная кость
		Парные: верхняя челюсть, небные, носовые, слезные, нижние носовые раковины
		Добавочный скелет
Верхняя конечность		
Пояс верхней конечности		Лопатка, ключица
Свободная верхняя конечность	Плечо	Плечевая
	Предплечье	Локтевая, лучевая
	Кисть	
	Запястье	Проксимальный ряд (начиная от лучевого края): ладьевидная, полулунная, трехгранная, гороховидная (сесамовидная) Дистальный ряд: кость-трапеция (большая многоугольная), трапециевидная, головчатая, крючковидная
	Пясть	I–V пястные
	Пальцы	Фаланги: I палец – проксимальная, дистальная; II–V пальцы – проксимальная, средняя, дистальная
Нижняя конечность		
Пояс нижней конечности		Подвздошная, лобковая, седалищная
Свободная нижняя конечность	Бедро	Бедренная, надколенник (сесамовидная)
	Голень	Большеберцовая, малоберцовая
	Стопа	
	Предплюсна	Проксимальный (задний ряд): таранная, пяточная Дистальный (передний) ряд: кубовидная (латерально), ладьевидная (медиально), клиновидные (медиальная, промежуточная, латеральная)
	Плюсна	I–V плюсневые
	Пальцы	Фаланги: I палец – проксимальная, дистальная; II–V пальцы – проксимальная, средняя, дистальная

Таблица 8. Сроки появления точек окостенения в костях черепа

(по Петтену, 1959)

Название костей черепа и их частей	Сроки появления точек окостенения (месяцы внутриутробного развития)	Сроки слияния точек окостенения
Лобная кость	2–3	2–8 лет
Клиновидная:		4 мес эмбриогенеза – 1 год
крылья	2,5	
передняя часть тела	3	
задняя часть тела	2–3	
латеральные пластинки	2,5	
Затылочная:		1–4 года
верхняя часть чешуи	2	
основание	2–3	
латеральные массы	2–3	
Височная:		9 мес эмбриогенеза – 1 год
чешуя	2–3	
барабанная часть	3,5	
каменистая часть	5–6	
Теменная	2,5	
Верхняя челюсть	2–3	
Нижняя челюсть:		1–4 года
тело	1,5–2	
подбородочный выступ	8	
Скуловая	2–3	6–16 лет
Решетчатая	6 мес эмбриогенеза – 4 года	
Носовая	2,5	
Слезная	3	
Небная	2	
Подъязычная:		25–30 лет
тело	9–10	
большие рога	8–10	
малые рога	1–2 года	
Слуховые:		
молоточек	2–5,5	
наковальня	5,5	
стремя	5,5	

СИСТЕМА СКЕЛЕТА

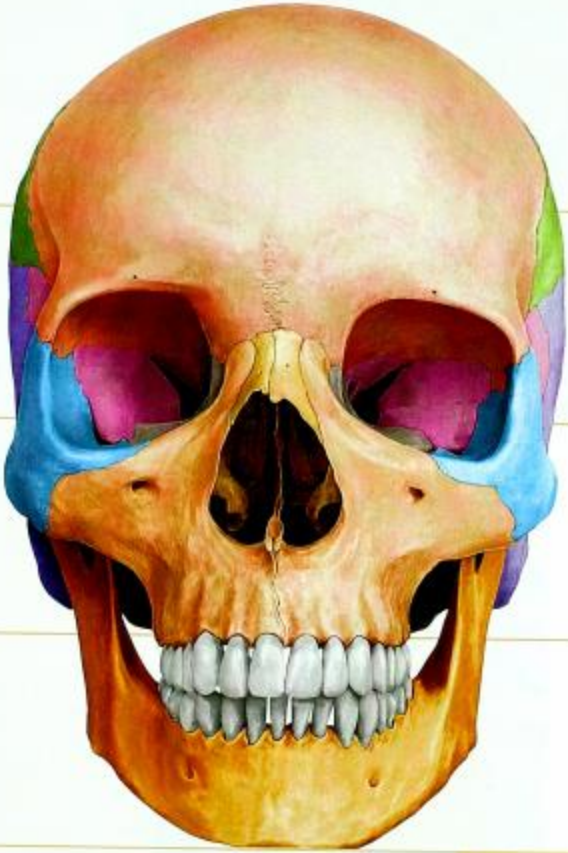

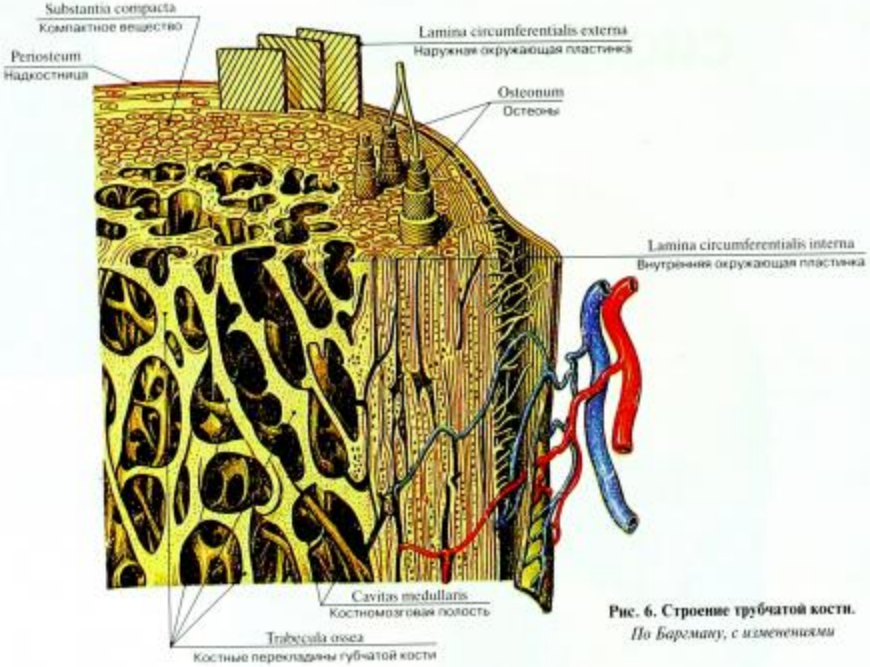

Рис. 6. Строение трубчатой кости.
По Барсману, с изменениями

Рис. 7. Схема строения остеона

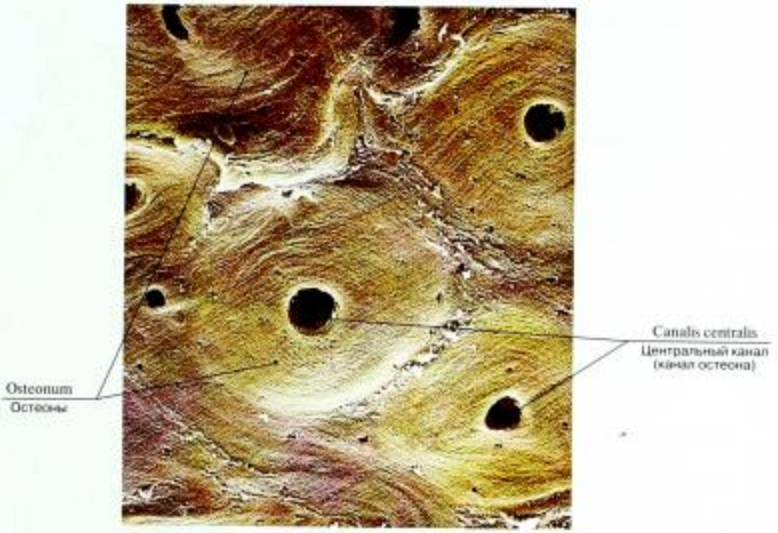

Рис. 8. Компактное вещество костной ткани, остеоны (сканирующая электронная микроскопия)

Рис. 9. Пластинки компактного вещества костной ткани (сканирующая электронная микроскопия)

Рис. 10. Изогенная группа (хондрон)

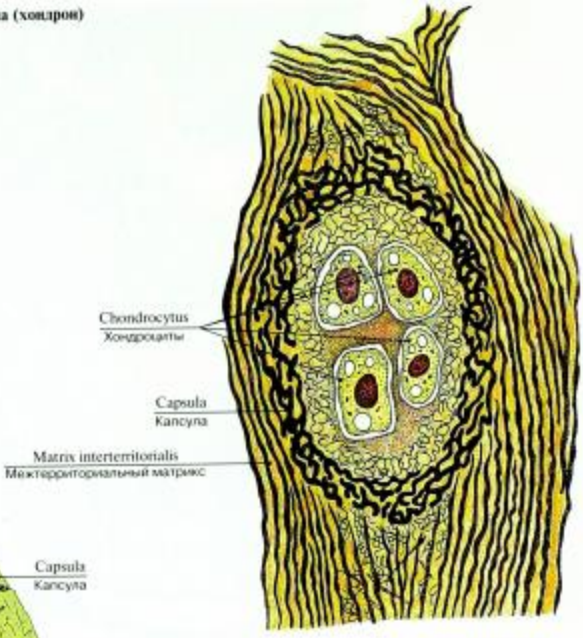

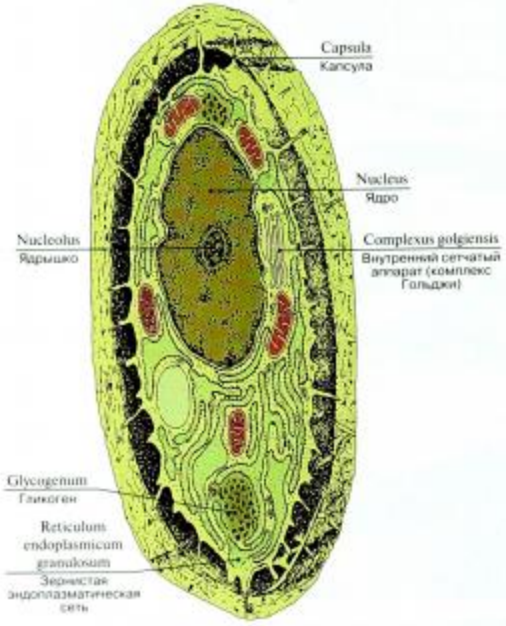

Рис. 11. Хондроцит.
По Кристичу, с изменениями

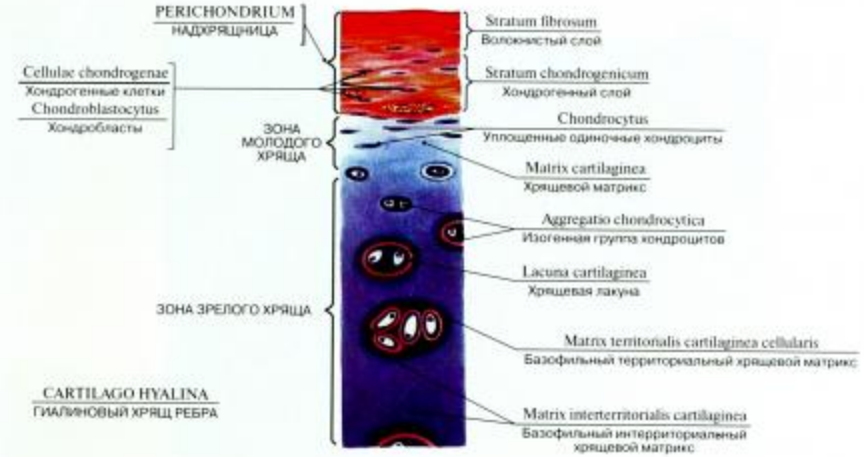

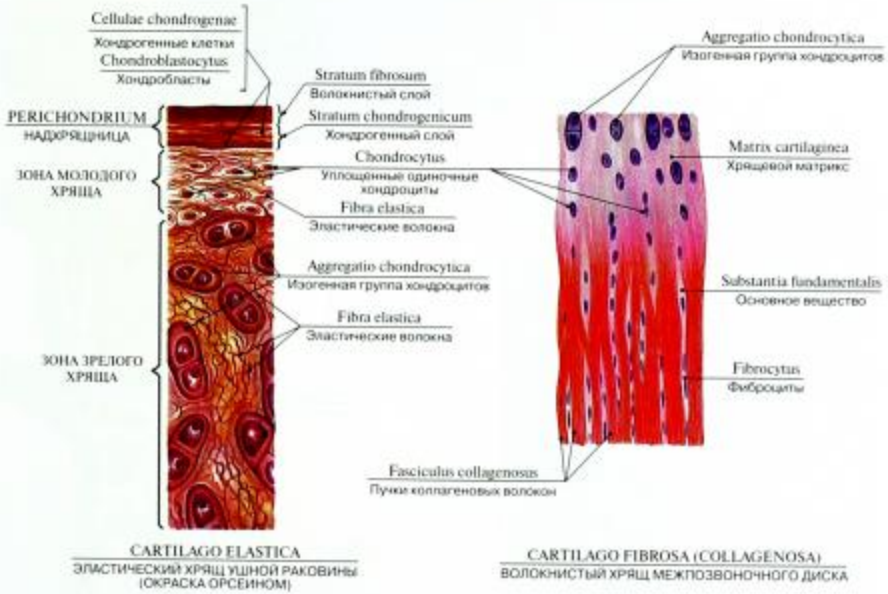

Рис. 12. Хрящевая ткань.
По Алмазову, Сутулову

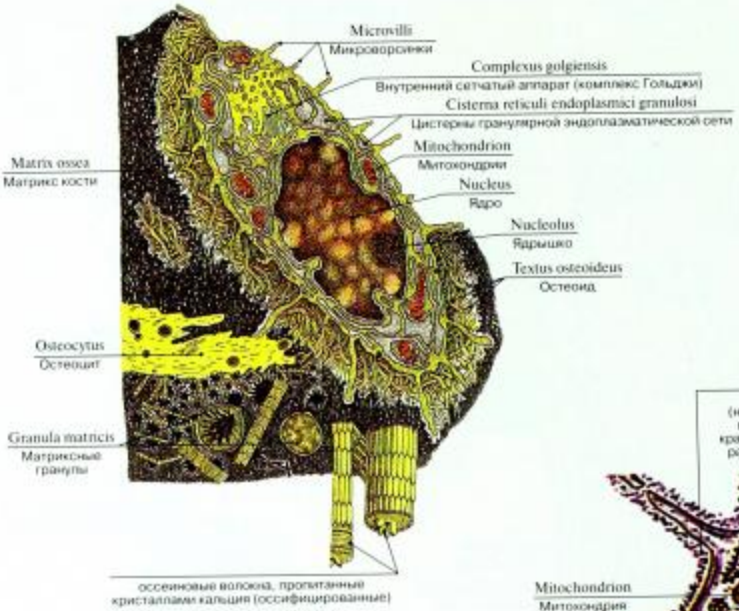

Рис. 13. Остеобласт.
По Кретичу, с изменениями

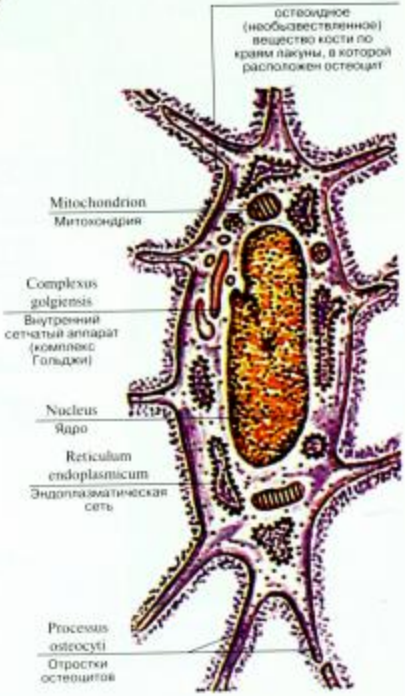

Рис. 14. Остеоцит.
По Елисееву и др.

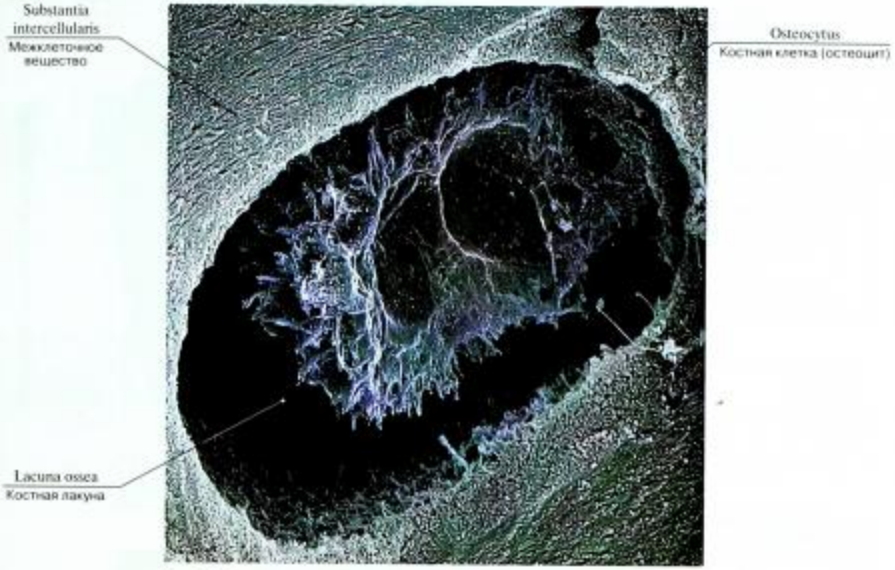

Рис. 15. Остеоцит в костной лакуне (сканирующая электронная микроскопия)

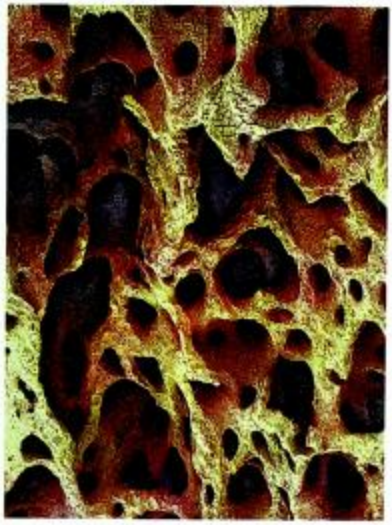

Рис. 16. Губчатое вещество костной ткани (сканирующая электронная микроскопия)

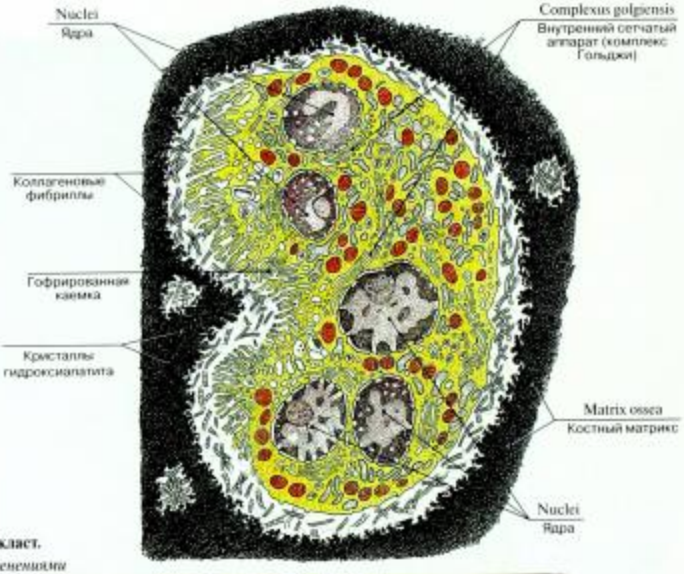

Рис. 17. Остеокласт.
По Кретичу, с изменениями

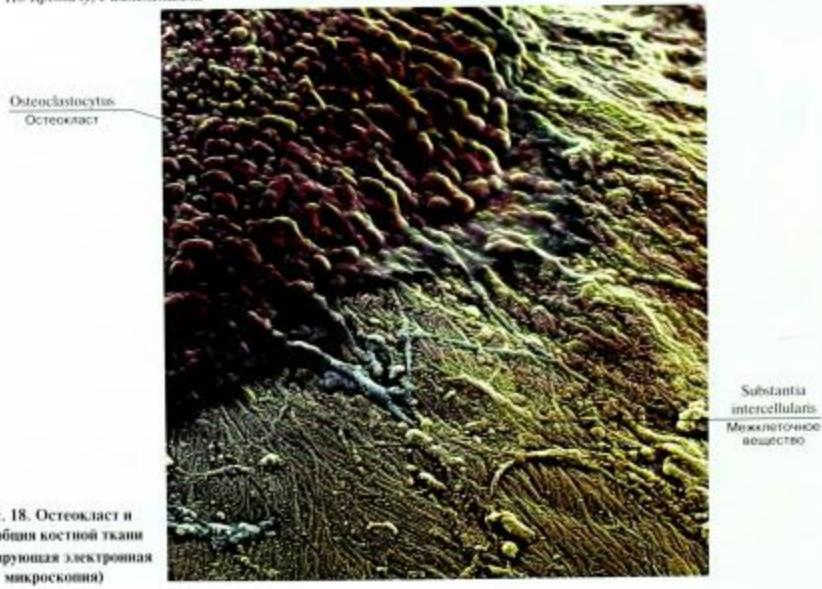

Рис. 18. Остеокласт и резорбция костной ткани (сканирующая электронная микроскопия)

Таблица 9. Классификация костей

Вид кости	Части	Структуры
Трубчатая Длинная Короткая	Тело (диафиз)	Костномозговая полость, отростки, выступы – бугры (апофизы), гребни, борозды
	Шейка	
	Концы (эпифизы)	Суставные поверхности
	Метафизы	
Короткая (губчатая)		Отростки, суставные поверхности
Плоская	Тело, края (углы)	Отростки, вырезки, суставные поверхности
Смешанная (ненормальная)	Элементы костей разных видов (губчатых, плоских)	
Воздухоносная		Воздухоносная полость

Рис. 19. Строение диафиза трубчатой кости

Рис. 20. Различные виды костей:

I – воздухоносная кость (решетчатая кость); II – длинная (трубчатая) кость; III – плоская кость; IV – губчатые (короткие) кости; V – смешанная кость

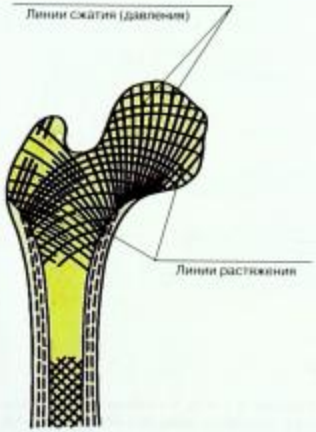

Рис. 21. Расположение костных перекладин в губчатом веществе (по линиям сжатия и растяжения)

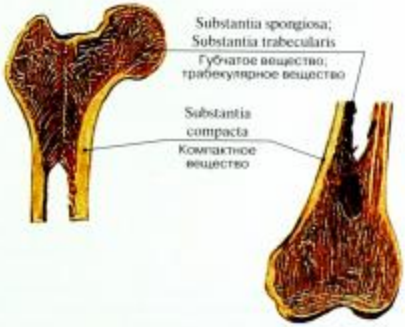

Рис. 22. Взаимоотношение компактного и губчатого веществ у проксимального и дистального эпифизов бедренной кости

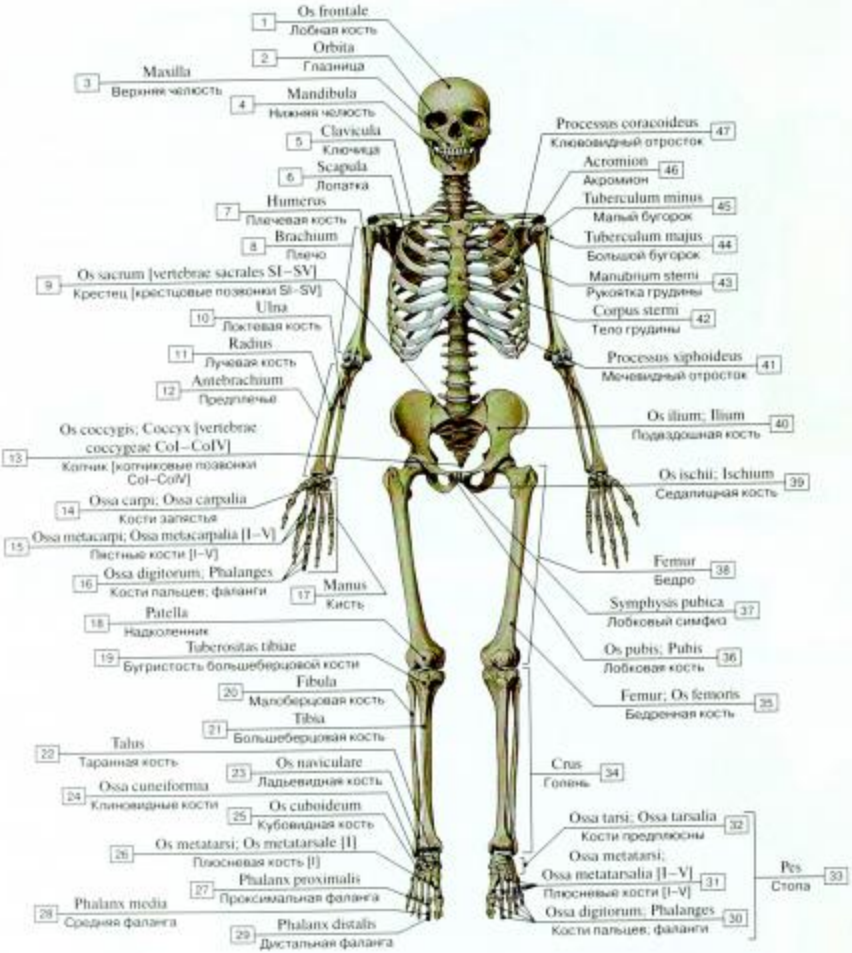

Рис. 23. Скелет человека, вид спереди:

1 – Frontal bone; 2 – Orbit; 3 – Maxilla; 4 – Mandible; 5 – Clavicle; 6 – Scapula; 7 – Humerus; 8 – Arm; 9 – Sacrum [sacral vertebrae SI–SV]; 10 – Ulna; 11 – Radius; 12 – Forearm; 13 – Coccyx [coccygeal vertebrae CoI–CoIV]; 14 – Carpal bones; 15 – Metacarpals [I–V]; 16 – Phalanges; 17 – Hand; 18 – Patella; 19 – Tibial tuberosity; 20 – Fibula; 21 – Tibia; 22 – Talus; 23 – Navicular; 24 – Cuneiform bone; 25 – Cuboid; 26 – Metatarsal [I]; 27 – Proximal phalanx; 28 – Middle phalanx; 29 – Distal phalanx; 30 – Phalanges; 31 – Metatarsals [I–V]; 32 – Tarsal bones; 33 = 30 + 31 + 32 – Foot; 34 – Leg; 35 – Femur; Thigh bone; 36 – Pubis; 37 – Pubic symphysis; 38 – Thigh; 39 – Ischium; 40 – Ilium; 41 – Xiphoid process; 42 – Body of sternum; 43 – Manubrium of sternum; 44 – Greater tubercle; 45 – Lesser tubercle; 46 – Acromion; 47 – Coracoid process

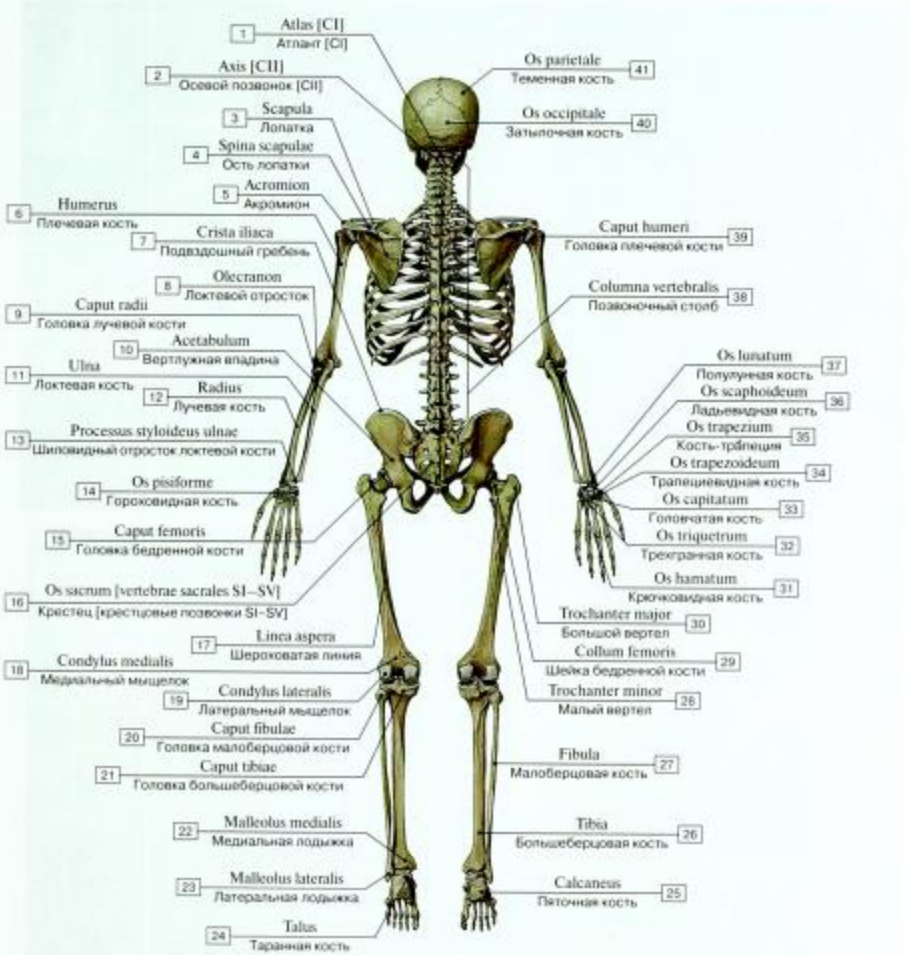

Рис. 24. Скелет человека, вид сзади:

1 – Atlas [CI]; 2 – Axis [CII]; 3 – Scapula; 4 – Spine of scapula; 5 – Acromion; 6 – Humerus; 7 – Iliac crest; 8 – Olecranon; 9 – Head of radius; 10 – Acetabulum; 11 – Ulna; 12 – Radius; 13 – Ulnar styloid process; 14 – Pisiform; 15 – Head of femur; 16 – Sacrum [sacral vertebrae SI–SV]; 17 – Linea aspera; 18 – Medial condyle; 19 – Lateral condyle; 20 – Head of fibula; 21 – Head of tibia; 22 – Medial malleolus; 23 – Lateral malleolus; 24 – Talus; 25 – Calcaneus; 26 – Tibia; 27 – Fibula; 28 – Lesser trochanter; 29 – Neck of femur; 30 – Greater trochanter; 31 – Hamate; 32 – Triquetrum; 33 – Capitate; 34 – Trapezoid; 35 – Trapezium; 36 – Scaphoid; 37 – Lunate; 38 – Vertebral column; 39 – Head of humerus; 40 – Occipital bone; 41 – Parietal bone

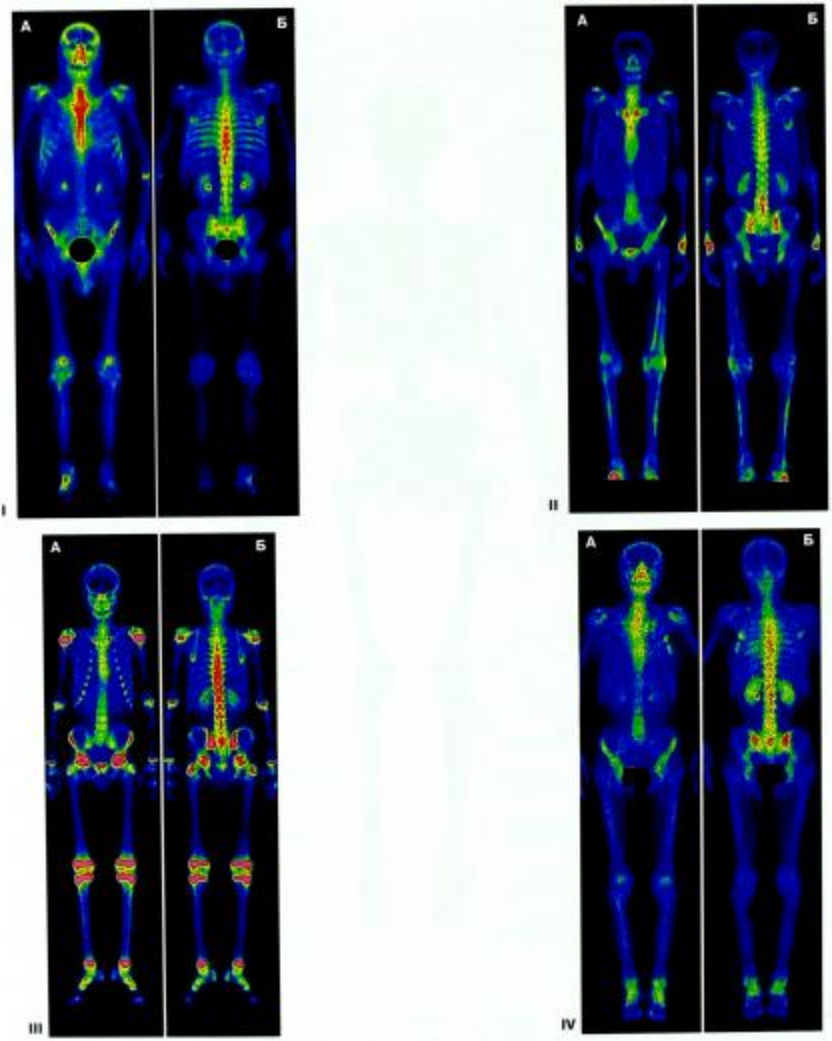

Рис. 25. Сцинтиграфия костей:

I – Норма (взрослый): А — вид спереди, Б — вид сзади; II – Норма (старик): А — вид спереди, Б — вид сзади; III – Норма (ребенок): А — вид спереди, Б — вид сзади; IV: А — вид спереди; Б — вид сзади. Переломы ребер указаны стрелками

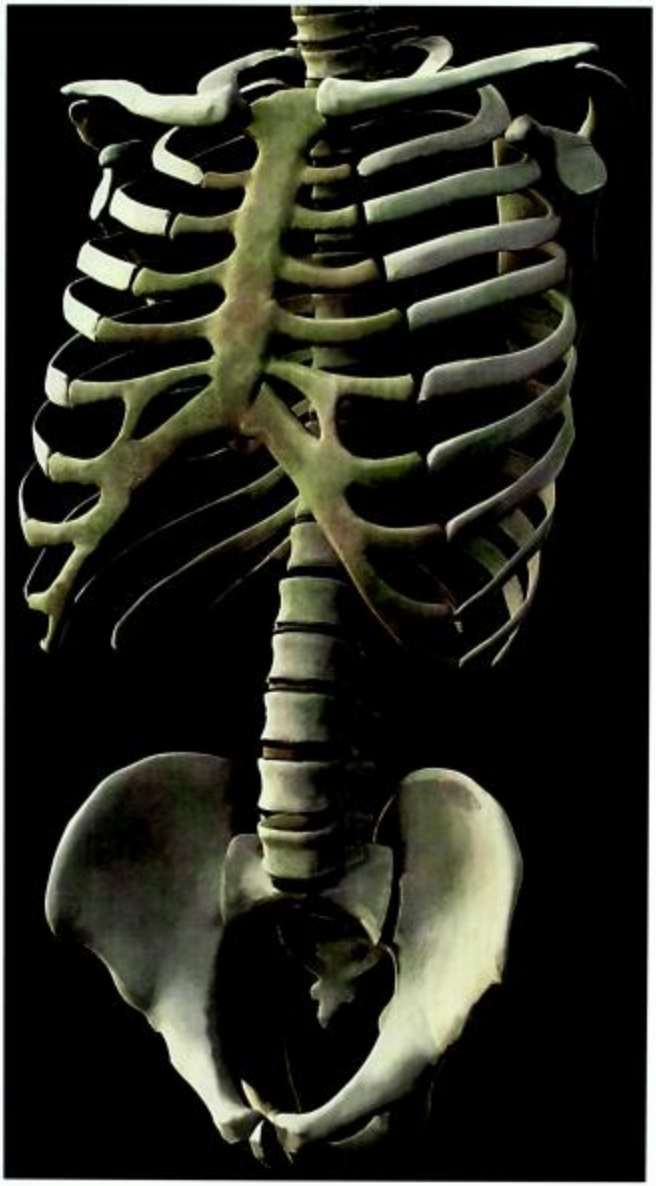

Рис. 26. Кости туловища, плечевого пояса и таза

Рис. 27. Осевой скелет, вид спереди:

1 – Cranium; 2 – Thorax, Thoracic cage; 3 – Vertebral column

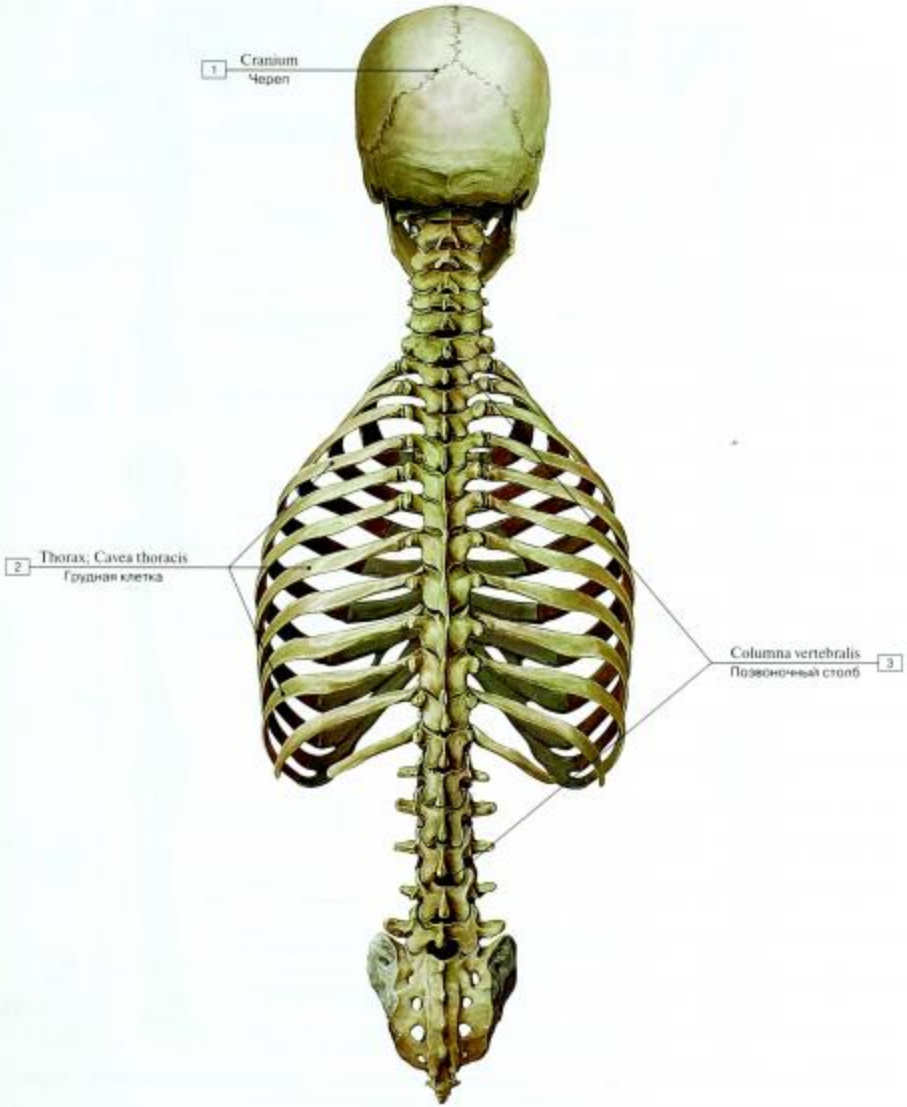

Рис. 28. Осевой скелет, вид сзади:

1 – Cranium; 2 – Thorax; Thoracic cage; 3 – Vertebral column

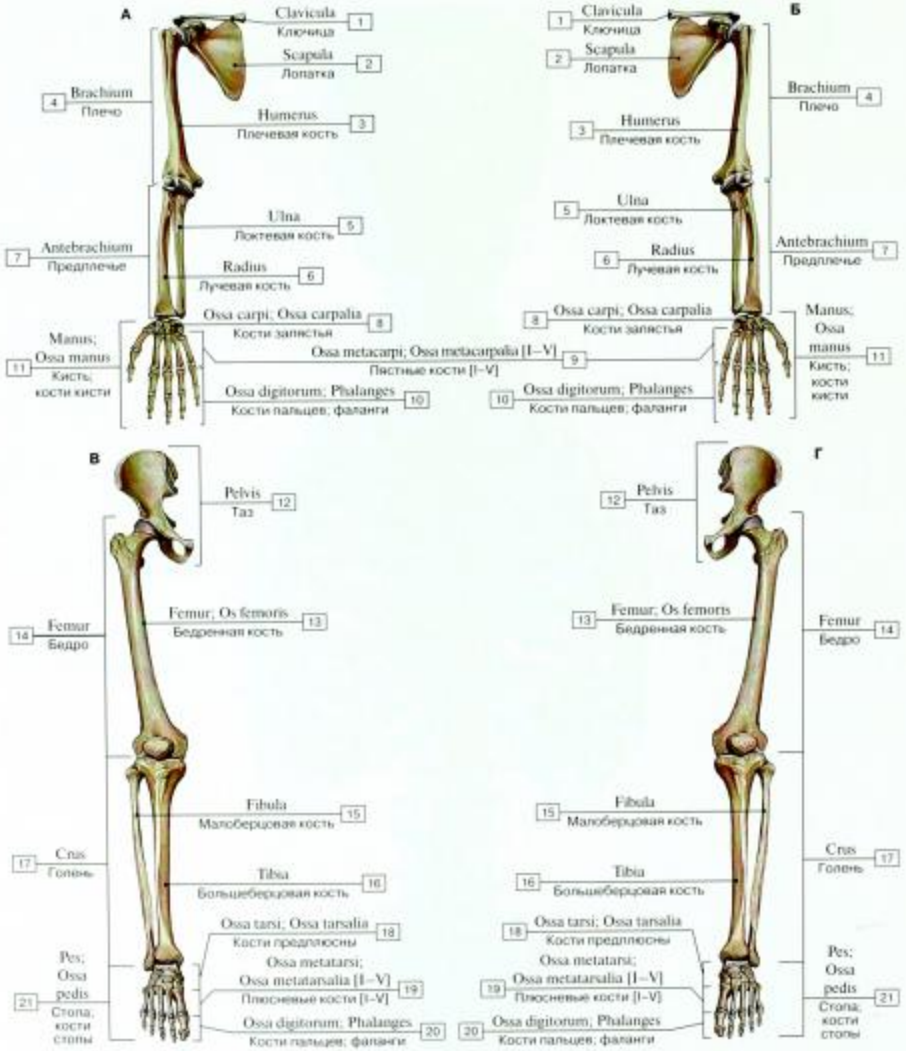

Рис. 29. Добавочный скелет, вид спереди (А – правая верхняя конечность, Б – левая верхняя конечность, В – правая нижняя конечность, Г – левая нижняя конечность):

1 – Clavicle; 2 – Scapula; 3 – Humerus; 4 – Arm; 5 – Ulna; 6 – Radius; 7 – Forearm; 8 – Carpal bones; 9 – Metacarpals [I–V]; 10 – Phalanges; 11 – Hand; Bones of hand; 12 – Pelvis; 13 – Femur; Thigh bone; 14 – Thigh; 15 – Fibula; 16 – Tibia; 17 – Leg; 18 – Tarsal bones; 19 – Metatarsals [I–V]; 20 – Phalanges; 21 – Foot; Bones of foot

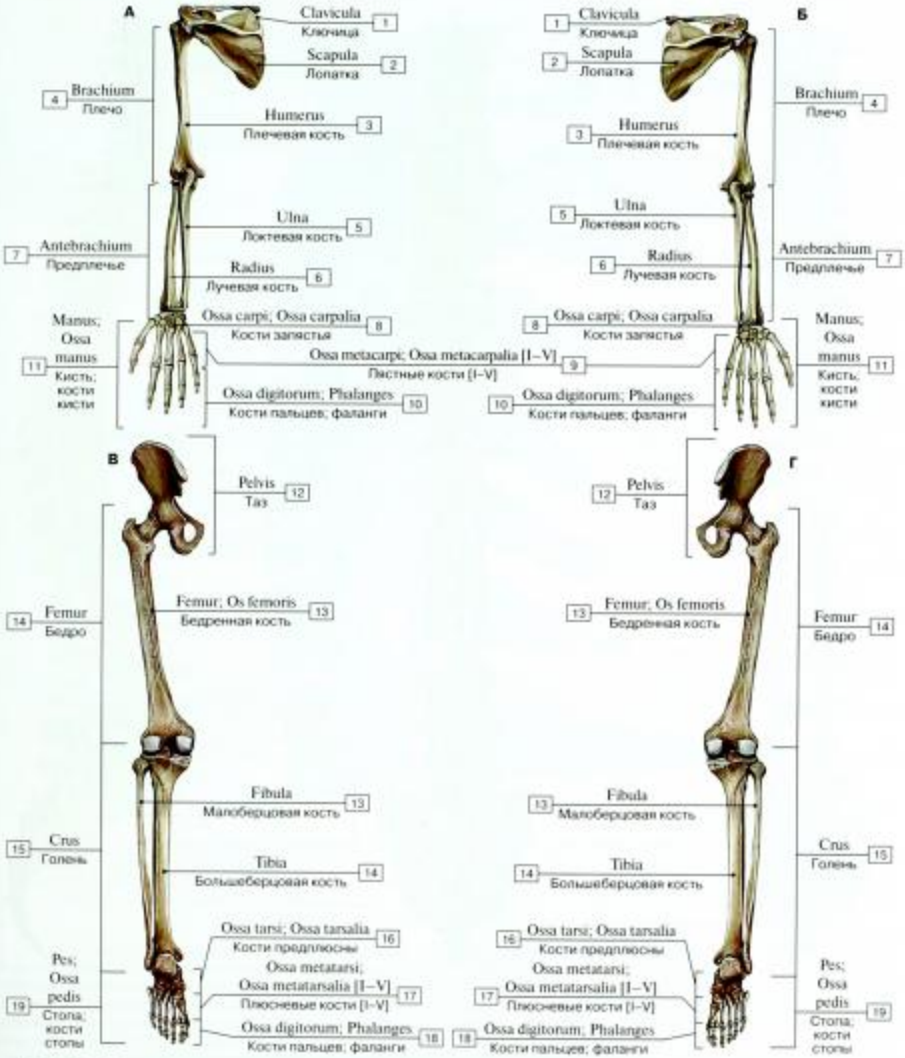

Рис. 30. Добавочный скелет, вид сзади (А – правая верхняя конечность, Б – левая верхняя конечность, В – правая нижняя конечность, Г – левая нижняя конечность):

1 – Clavicle; 2 – Scapula; 3 – Humerus; 4 – Arm; 5 – Ulna; 6 – Radius; 7 – Forearm; 8 – Carpal bones; 9 – Metacarpals [I–V]; 10 – Phalanges; 11 – Hand; Bones of hand; 12 – Pelvis; 13 – Femur; Thigh bone; 14 – Thigh; 15 – Fibula; 16 – Tibia; 17 – Leg; 18 – Tarsal bones; 19 – Metatarsals [I–V]; 20 – Phalanges; 21 – Foot; Bones of foot

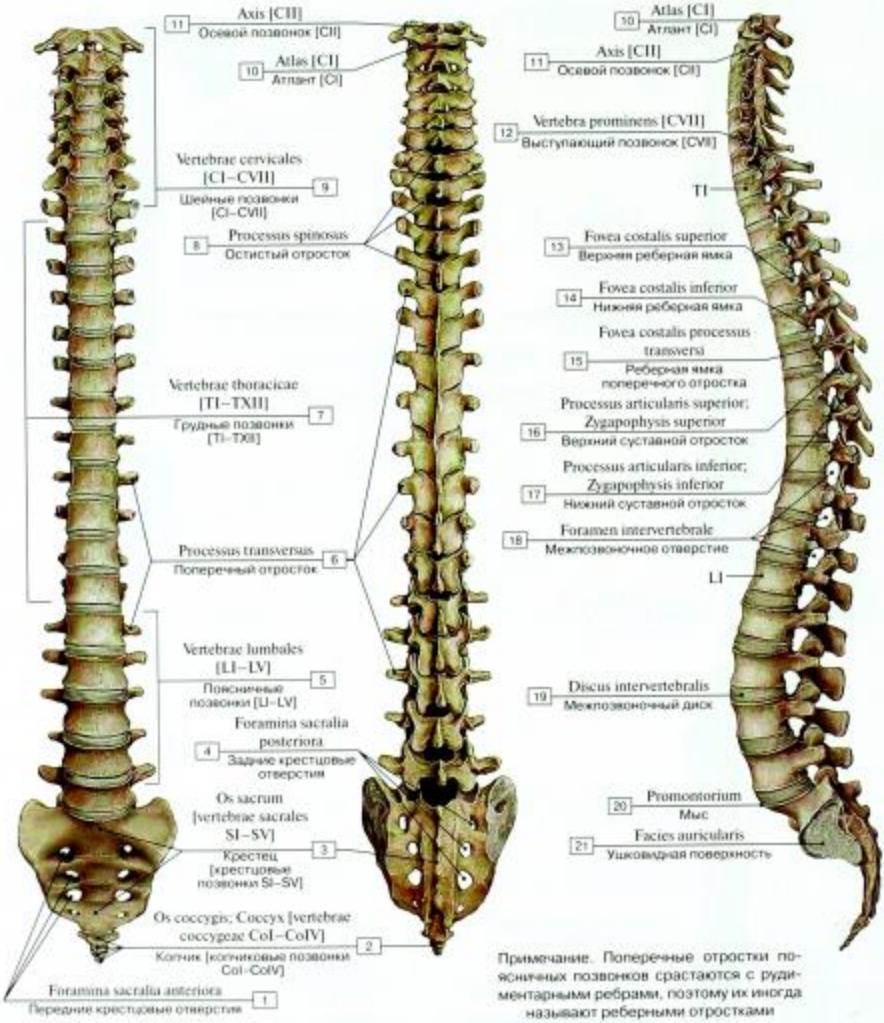

Примечание. Поперечные отростки поясничных позвонков срастаются с рудиментарными ребрами, поэтому их иногда называют реберными отростками

Рис. 31. Позвоночный столб (А – вид спереди, Б – вид сзади, В – вид сбоку, слева):

1 – Anterior sacral foramina; 2 – Coccyx [coccygeal vertebrae CoI–CoIV]; 3 – Sacrum [sacral vertebrae SI–SV]; 4 – Posterior sacral foramina; 5 – Lumbar vertebrae [LI–LV]; 6 – Transverse process; 7 – Thoracic vertebrae [TI–TXII]; 8 – Spinous process; 9 – Cervical vertebrae [CI–CVII]; 10 – Atlas [CI]; 11 – Axis [CII]; 12 – Vertebra prominens [CVII]; 13 – Superior costal facet; 14 – Inferior costal facet; 15 – Transverse costal facet; 16 – Superior articular process; 17 – Inferior articular process; 18 – Intervertebral foramen; 19 – Intervertebral disc; 20 – Promontory; 21 – Auricular surface

Рис. 32. Шейный отдел позвоночного столба, вид сбоку, слева:

1 – Foramen transversarium; 2 – Vertebra prominens [CVII]; 3 – Uncus of body; Uncinate process; 4 – Transverse process; 5 – Posterior tubercle; 6 – Anterior tubercle; 7 – Vertebral body; 8 – Groove for spinal nerve; 9 – Axis [CII]; 10 – Atlas [CI]; 11 – Posterior arch; 12 – Spinous process; 13 – Inferior articular process; 14 – Superior articular process

Из имеющихся у человека семи шейных позвонков первые два (CI и CII – атлант и осевой позвонок) заметно отличаются по строению от остальных. Их функция – удержание головы в вертикальном положении и обеспечение ее движений в разных направлениях. Остальные пять шейных позвонков (CIII–CVII) имеют относительно небольшое тело, более или менее квадратной формы, если смотреть сверху, и большое позвоночное отверстие треугольной формы. Верхняя и нижняя поверхности тел позвонков имеют седловидную форму, на верхней поверхности есть латеральный крючковидный отросток, который появляется к десяти годам. Поперечный отросток состоит из передней и задней ветвей, которые заканчиваются латерально двумя бугорками (передним и задним). Эти ветви ограничивают поперечное отверстие, через которое проходит от CVI до CI позвоночная артерия. Верхние поверхности поперечных отростков первых трех шейных позвонков имеют широкое глубокое вдавление – борозду спинномозгового нерва, в которой проходит спинномозговой нерв. Верхние и нижние суставные отростки позвонков широкие и плоские. Их суставные поверхности плоские и отклонены от горизонтального уровня приблизительно на 45°. Остистые отростки CIII – CVI короткие и расщепленные. Остистый отросток седьмого шейного позвонка длиннее и толще остальных, он отчетливо прощупывается через кожу (позвоночное возвышение).

Рис. 33. Позвоночный столб. Мультипланарная реконструкция. Сагиттальная проекция (компьютерная томография):

1 – тело первого крестцового позвонка; 2 – тело пятого поясничного позвонка; 3 – остистый отросток [LII]; 4 – мечевидный отросток; 5 – тело грудины; 6 – рукоятка грудины; 7 – спинномозговой канал; 8 – тело первого грудного позвонка; 9 – подъязычная кость; 10 – тело нижней челюсти; 11 – верхняя челюсть; 12 – носовая кость; 13 – клиновидная пазуха; 14 – скат; 15 – передняя дуга атланта; 16 – большое отверстие; 17 – задняя дуга атланта; 18 – затылочная кость

Шейные позвонки человека отличаются от других позвонков небольшими размерами и небольшим округлым отверстием в каждом поперечном отростке. При физиологическом положении шейных позвонков эти отверстия, накладываясь одно на другое, образуют прерывистый позвоночный канал, в котором, начиная с VI шейного позвонка, вверх направляется позвоночная артерия, кровоснабжающая головной мозг. Каждый поперечный отросток заканчивается передним и задним бугорками. Передний бугорок VI шейного позвонка развит лучше, чем бугорки других позвонков. Благодаря соседству с сонной артерией он получил название сонного бугорка. При кровотечениях в области головы и шеи к нему можно прижать сонную артерию. Суставные отростки имеют округлую гладкую поверхность, у верхних отростков она обращена назад и вверх, у нижних – вперед и вниз. Остистые отростки короткие, их длина увеличивается от II к VII позвонку, их концы раздвоены, кроме VII позвонка, остистый отросток которого самый длинный. Его верхушка хорошо прощупывается у живого человека и служит ориентиром при определении верхней границы легких, плевральных куполов.

I и II шейные позвонки значительно отличаются от остальных. Они сочленяются с черепом и несут на себе его тяжесть. I шейный позвонок, или атлант, лишен тела и остистого отростка (средняя часть тела, отделившись от атланта, приросла к

Рис. 34. Сагиттальный срез шейного отдела позвоночника, Т2-взвешенное изображение (магнитно-резонансная томография):

1 – студенистое ядро; 2 – фиброзное кольцо; 3 – грудная часть спинного мозга; 4 – желтая связка; 5 – поясничный позвонок [LV]; 6 – задняя продольная связка; 7 – передняя продольная связка; 8 – межпозвоночный диск; 9 – трахея; 10 – шейный позвонок [CVII]; 11 – остистый отросток; 12 – перстневидный хрящ; 13 – щитовидный хрящ; 14 – шейная часть спинного мозга; 15 – надгортанник; 16 – спинномозговая жидкость; 17 – второй шейный позвонок, осевой [CII]; 18 – язык; 19 – зуб осевого позвонка [CII]; 20 – передняя дуга атланта; 21 – носовая часть глотки; 22 – продолговатый мозг; 23 – мозжечок; 24 – задняя дуга атланта; 25 – задний край большого отверстия; 26 – затылочная кость

(по С.К. Терновому)

Рис. 35. Рентгенограмма шейного отдела позвоночника, боковая проекция:

1 – первый шейный позвонок, атлант [CI]; 2 – остистый отросток [CII]; 3 – дуга позвонка; 4 –ножка дуги; 5 – межпозвоночное пространство; 6 – верхний суставной отросток; 7 – нижний суставной отросток; 8 – проекция позвоночного канала; 9 – тело позвонка; 10 – превертебральные мягкие ткани (*по А.Ю. Васильеву*)

телу II позвонка, образовав его зуб). У I шейного позвонка сохранились остатки тела – латеральные массы, от которых отходят задняя и передняя дуги позвонка, ограничивающие большое круглое позвоночное отверстие.

На передней поверхности передней дуги имеется передний бугорок, на внутренней поверхности дуги – суставная ямка для зуба II шейного позвонка. На задней поверхности задней дуги атланта выступает задний бугорок, являющийся недоразвитым остистым отростком. Атлант не имеет остистого и суставных отростков. Вместо суставных отростков на верхней и нижней сторонах латеральных масс находятся суставные поверхности. Верхние поверхности служат для сочленения с мыщелками затылочной кости, нижние – с осевым позвонком.

Второй шейный позвонок – осевой, названный А. Везалием эпистрофеем, т. е. вращательным. При поворотах головы атлант вместе с черепом вращается вокруг зуба. Это отличает II позвонок от других. Зуб цилиндрической формы, имеет верхушку и две суставные поверхности. Передняя суставная поверхность сочленяется с ямкой зуба атланта, задняя – с поперечной связкой атланта. Латерально от зуба расположены две суставные поверхности, обращенные вверх и сочленяющиеся с атлантом. На нижней стороне осевого позвонка имеются типичные суставные отростки, обращенные вперед и вниз. Остистый отросток короткий, массивный, с раздвоенным концом.

Рис. 36. Рентгенограмма шейного отдела позвоночника, прямая проекция:

1 – межпозвоночное пространство; 2 – крючковидный отросток; 3 – ножка дуги; 4 – боковая часть тела; 5 – дуга позвонка; 6 – остистый отросток; 7 – подъязычная кость; 8 – тень щитовидного хряща (*по А.Ю. Васильеву*)

Рис. 33. Позвоночный столб. Мультипланарная реконструкция. Сагиттальная проекция (компьютерная томография):

1 – тело первого крестцового позвонка; 2 – тело пятого поясничного позвонка; 3 – остистый отросток [LII]; 4 – мечевидный отросток; 5 – тело грудины; 6 – рукоятка грудины; 7 – спинномозговой канал; 8 – тело первого грудного позвонка; 9 – подъязычная кость; 10 – тело нижней челюсти; 11 – верхняя челюсть; 12 – носовая кость; 13 – клиновидная пазуха; 14 – скат; 15 – передняя дуга атланта; 16 – большое отверстие; 17 – задняя дуга атланта; 18 – затылочная кость

Шейные позвонки человека отличаются от других позвонков небольшими размерами и небольшим округлым отверстием в каждом поперечном отростке. При физиологическом положении шейных позвонков эти отверстия, накладываясь одно на другое, образуют прерывистый позвоночный канал, в котором, начиная с VI шейного позвонка, вверх направляется позвоночная артерия, кровоснабжающая головной мозг. Каждый поперечный отросток заканчивается передним и задним бугорками. Передний бугорок VI шейного позвонка развит лучше, чем бугорки других позвонков. Благодаря соседству с сонной артерией он получил название сонного бугорка. При кровотечениях в области головы и шеи к нему можно прижать сонную артерию. Суставные отростки имеют округлую гладкую поверхность, у верхних отростков она обращена назад и вверх, у нижних – вперед и вниз. Остистые отростки короткие, их длина увеличивается от II к VII позвонку, их концы раздвоены, кроме VII позвонка, остистый отросток которого самый длинный. Его верхушка хорошо прощупывается у живого человека и служит ориентиром при определении верхней границы легких, плевральных куполов.

I и II шейные позвонки значительно отличаются от остальных. Они сочленяются с черепом и несут на себе его тяжесть. I шейный позвонок, или атлант, лишен тела и остистого отростка (средняя часть тела, отделившись от атланта, приросла к

Рис. 34. Сагиттальный срез шейного отдела позвоночника, Т2-взвешенное изображение (магнитно-резонансная томография):

1 – студенистое ядро; 2 – фиброзное кольцо; 3 – грудная часть спинного мозга; 4 – желтая связка; 5 – поясничный позвонок [LV]; 6 – задняя продольная связка; 7 – передняя продольная связка; 8 – межпозвоночный диск; 9 – трахея; 10 – шейный позвонок [CVII]; 11 – остистый отросток; 12 – перстневидный хрящ; 13 – щитовидный хрящ; 14 – шейная часть спинного мозга; 15 – надгортанник; 16 – спинномозговая жидкость; 17 – второй шейный позвонок, осевой [CII]; 18 – язык; 19 – зуб осевого позвонка [CII]; 20 – передняя дуга атланта; 21 – носовая часть глотки; 22 – продолговатый мозг; 23 – мозжечок; 24 – задняя дуга атланта; 25 – задний край большого отверстия; 26 – затылочная кость

(по С.К. Терновому)

Рис. 35. Рентгенограмма шейного отдела позвоночника, боковая проекция:

1 – первый шейный позвонок, атлант [CI]; 2 – остистый отросток [CII]; 3 – дуга позвонка; 4 – ножка дуги; 5 – межпозвоночное пространство; 6 – верхний суставной отросток; 7 – нижний суставной отросток; 8 – проекция позвоночного канала; 9 – тело позвонка; 10 – превертебральные мягкие ткани (*по А.Ю. Васильеву*)

телу II позвонка, образовав его зуб]. У I шейного позвонка сохранились остатки тела – латеральные массы, от которых отходят задняя и передняя дуги позвонка, ограничивающие большое круглое позвоночное отверстие.

На передней поверхности передней дуги имеется передний бугорок, на внутренней поверхности дуги – суставная ямка для зуба II шейного позвонка. На задней поверхности задней дуги атланта выступает задний бугорок, являющийся недоразвитым остистым отростком. Атлант не имеет остистого и суставных отростков. Вместо суставных отростков на верхней и нижней сторонах латеральных масс находятся суставные поверхности. Верхние поверхности служат для сочленения с мыщелками затылочной кости, нижние – с осевым позвонком.

Второй шейный позвонок – осевой, названный А. Везалием эпистрофеем, т. е. вращательным. При поворотах головы атлант вместе с черепом вращается вокруг зуба. Это отличает II позвонок от других. Зуб цилиндрической формы, имеет верхушку и две суставные поверхности. Передняя суставная поверхность сочленяется с ямкой зуба атланта, задняя – с поперечной связкой атланта. Латерально от зуба расположены две суставные поверхности, обращенные вверх и сочленяющиеся с атлантом. На нижней стороне осевого позвонка имеются типичные суставные отростки, обращенные вперед и вниз. Остистый отросток короткий, массивный, с раздвоенным концом.

Рис. 36. Рентгенограмма шейного отдела позвоночника, прямая проекция:

1 – межпозвоночное пространство; 2 – крючковидный отросток; 3 – ножка дуги; 4 – боковая часть тела; 5 – дуга позвонка; 6 – остистый отросток; 7 – подъязычная кость; 8 – тень щитовидного хряща (*по А.Ю. Васильеву*)

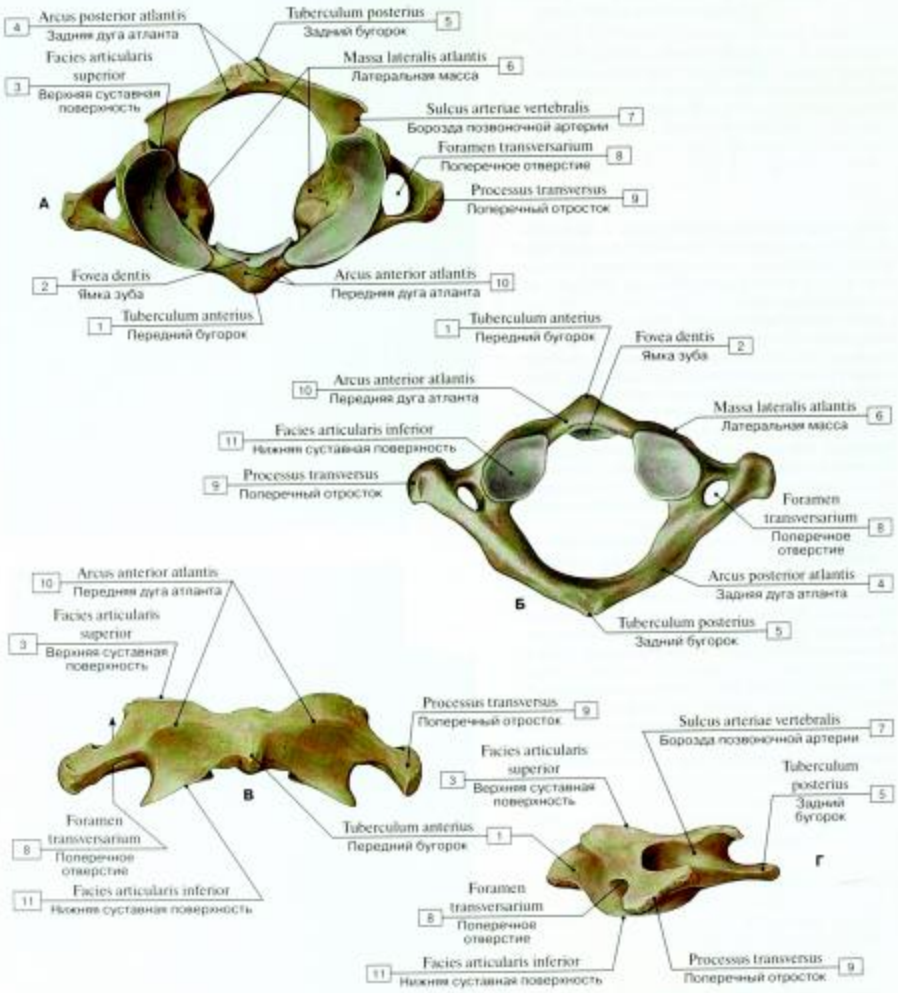

Рис. 37. Первый шейный позвонок, атлант [C1]
(А – вид сверху, Б – вид снизу, В – вид спереди, Г – вид вид сбоку, слева):

1 – Anterior tubercle; 2 – Facet for dens; 3 – Superior articular surface; 4 – Posterior arch; 5 – Posterior tubercle; 6 – Lateral mass; 7 – Groove for vertebral artery; 8 – Foramen transversarium; 9 – Transverse process; 10 – Anterior arch; 11 – Inferior articular surface

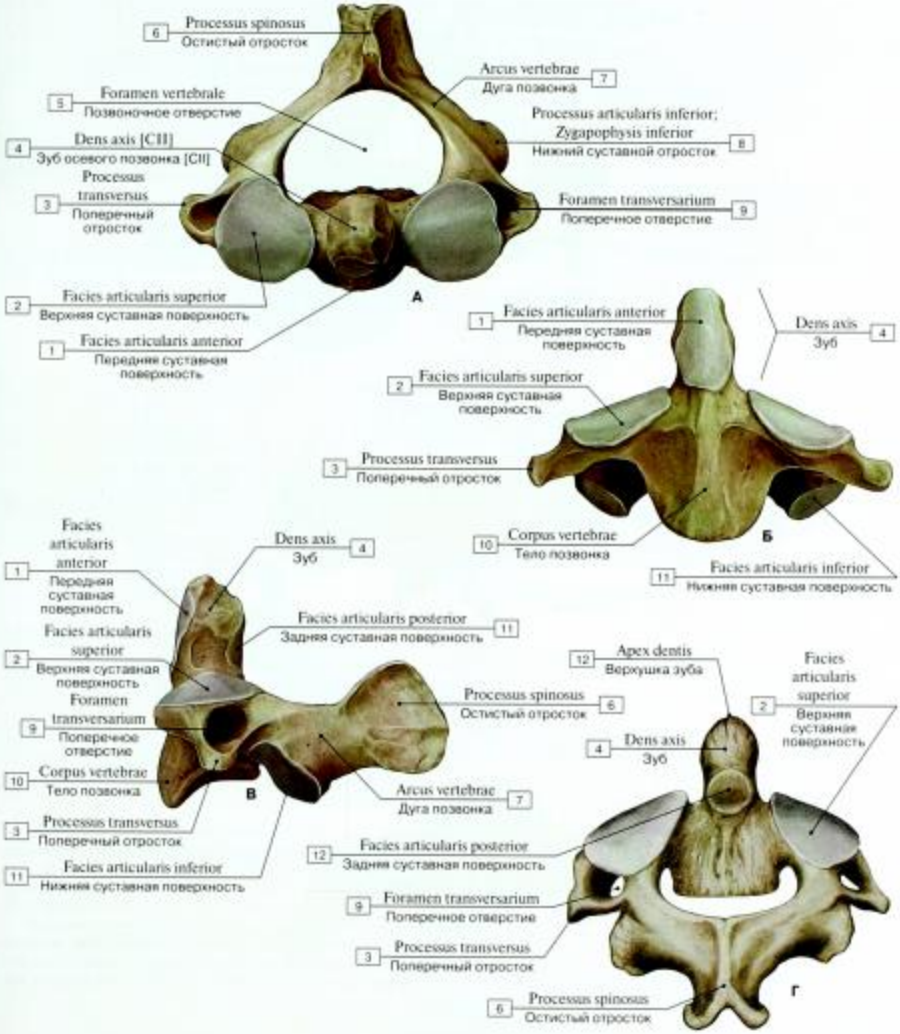

Рис. 38. Второй шейный позвонок, осевой [CII]
(А – вид сверху, Б – вид спереди, В – вид вид сбоку, слева, Г – вид сзади):

1 – Anterior articular facet; 2 – Superior articular surface; 3 – Transverse process; 4 – Dens axis [CII]; 5 – Vertebral foramen; 6 – Spinous process; 7 – Vertebral arch; 8 – Inferior articular process; 9 – Foramen transversarium; 10 – Vertebral body; 11 – Posterior articular facet; 12 – Apex (Dens)

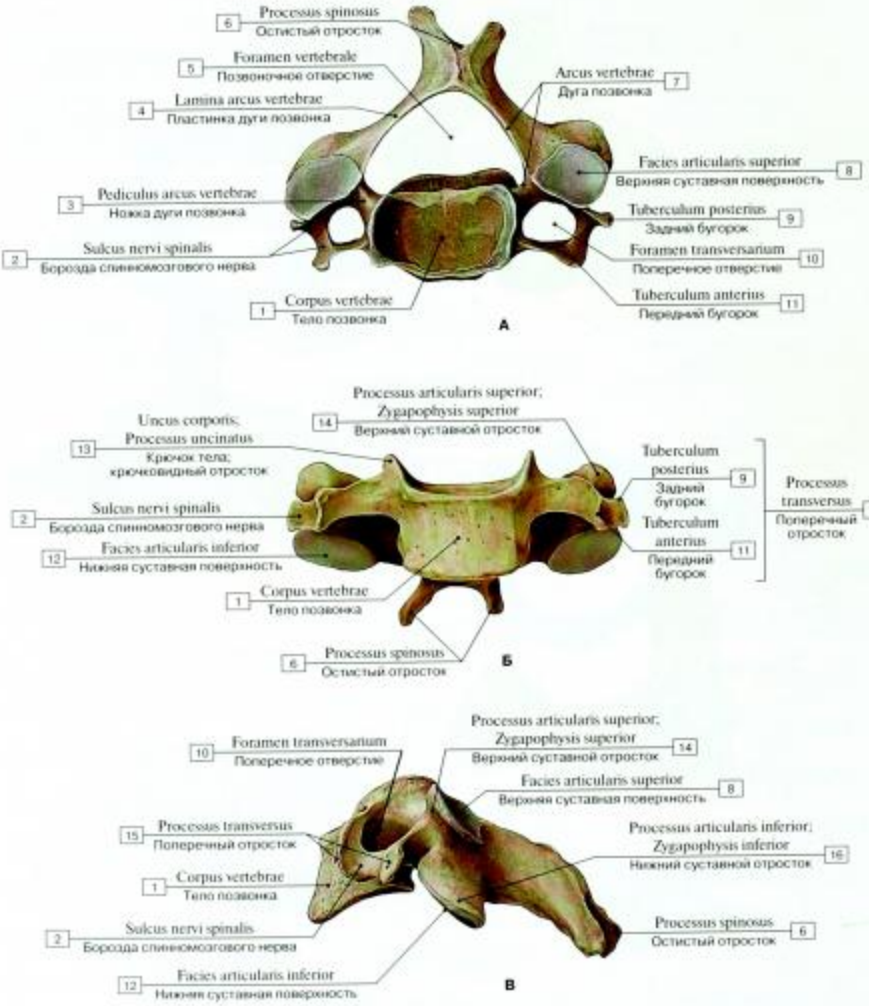

Рис. 39 Четвертый шейный позвонок [CIV] (А – вид сверху, Б – вид спереди, В – вид вид сбоку, слева):

1 – Vertebral body; 2 – Groove for spinal nerve; 3 – Pedicle; 4 – Lamina; 5 – Vertebral foramen; 6 – Spinous process; 7 – Vertebral arch; 8 – Superior articular facet; 9 – Posterior tubercle; 10 – Foramen transversarium; 11 – Anterior tubercle; 12 – Inferior articular facet; 13 – Uncus of body; Uncinate process; 14 – Superior articular process; 15 – Transverse process; 16 – Inferior articular process

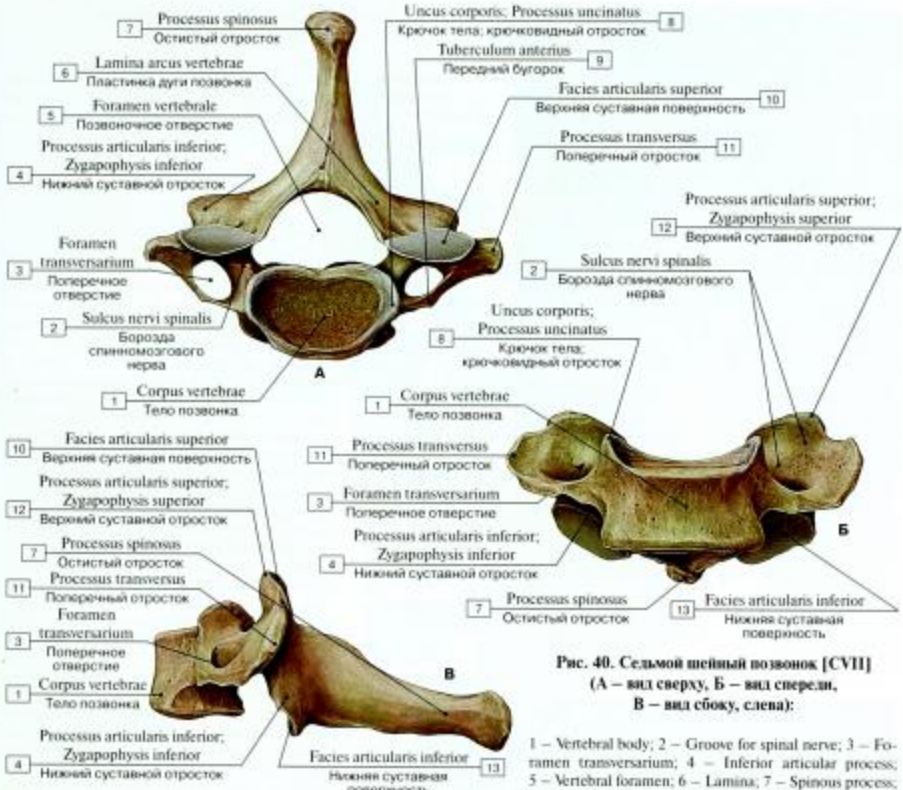

Рис. 40. Седьмой шейный позвонок [CVII] (А – вид сверху, Б – вид спереди, В – вид сбоку, слева):

1 – Vertebral body; 2 – Groove for spinal nerve; 3 – Foramen transversarium; 4 – Inferior articular process; 5 – Vertebral foramen; 6 – Lamina; 7 – Spinous process; 8 – Uncus of body; Uncinate process; 9 – Anterior tubercle; 10 – Superior articular facet; 11 – Transverse process; 12 – Superior articular process; 13 – Inferior articular facet

Наличие дополнительных шейных ребер может сузить лестничное пространство, что вызывает сдавление плечевого нервного сплетения и подключичной артерии (лестничный синдром, или синдром шейного ребра). Дополнительное поясничное ребро не дает таких отрицательных клинических эффектов.

Рудиментарные ребра шейных позвонков образуют отростки, которые срастаются с поперечными отростками этих позвонков, образуя передние бугорки. Объединившись с задними бугорками они формируют поперечное отверстие шейных позвонков.

Рис. 41. Шейное ребро:

1 – Anterior tubercle; 2 – Posterior tubercle; 3 – Superior articular process; 4 – Inferior articular facet; 5 – Cervical rib; 6 – Vertebral body

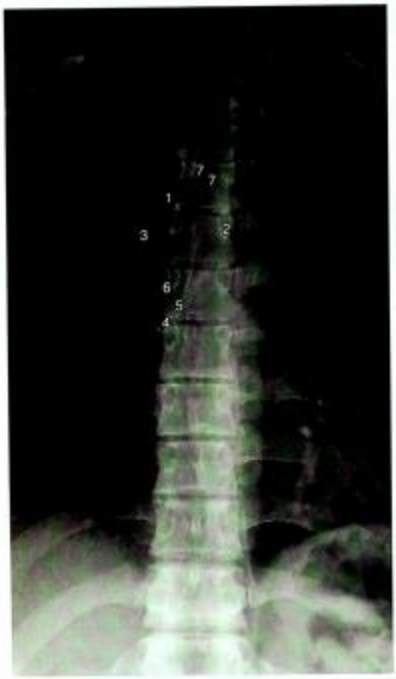

Рис. 42. Рентгенограмма грудного отдела позвоночника, прямая проекция:

1 – остистый отросток; 2 – поперечный отросток; 3 – ножка дуги; 4 – межпозвоночное пространство; 5 – тело позвонка; 6 – проекция позвоночного канала; 7 – верхняя и нижняя реберные ямки тел позвонков (*по А.Ю. Васильеву*)

Тела грудных позвонков постепенно становятся выше и шире в каудальном направлении, тела нижних грудных позвонков в поперечном сечении принимают овальную форму, как у поясничных позвонков. Позвоночное отверстие округлой формы, оно меньше, чем у шейных и поясничных позвонков. Остистые отростки длинные, загнутые вниз, черепицеобразно накладываются друг на друга. Суставные поверхности нижних суставных отростков обращены вперед, а суставные поверхности верхних суставных отростков обращены назад, поэтому они могут сочленяться, образуя сустав. Важной отличительной особенностью грудных позвонков являются загнутые назад поперечные отростки, сочленяющиеся с ребрами.

Реберные ямки, покрытые хрящом, соединяются с соответствующими ребрами. Тела первых девяти грудных позвонков имеют по две реберные суставные ямки с обеих сторон – верхнюю и нижнюю, расположенные так, что два соседних позвонка соединяются с головкой одного ребра. Таким образом, ребро соединяется с соответствующим позвонком и вышележащим позвонком. Исключением являются I, XI и XII ребра, которые сочленяются лишь с соответствующим позвонком. Тело десятого грудного позвонка имеет только верхнюю суставную ямку, десятое ребро соединяется с девятым и десятым грудными позвонками. Поперечные отростки грудных позвонков (за исключением ThXI и ThXII) также имеют суставные ямки для ребер.

Рис. 43. Сагиттальный срез грудного отдела позвоночника, Т2-взвешенное изображение (магнитно-резонансная томография):

1 – студенистое ядро; 2 – фиброзное кольцо; 3 – остистый отросток; 4 – грудной позвонок [ThXII]; 5 – субарахноидальное пространство; 6 – спинномозговая жидкость; 7 – желтая связка; 8 – грудной позвонок [Th5]; 9 – грудная часть спинного мозга; 10 – передняя продольная связка; 11 – межпозвоночный диск; 12 – трахея (*по С.К. Терновому*)

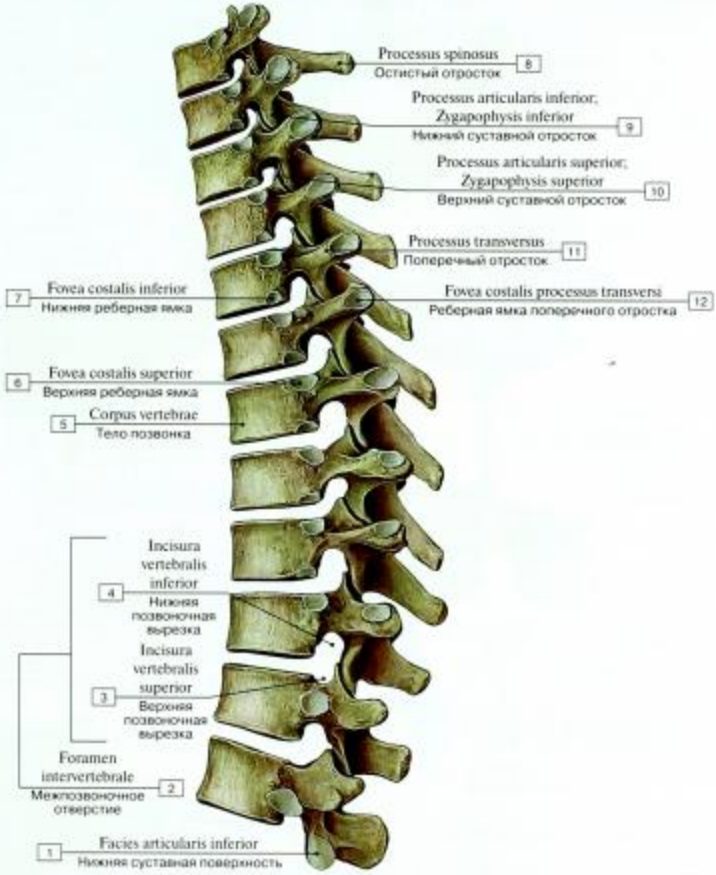

Рис. 44. Грудной отдел позвоночного столба, вид вид сбоку, слева:

1 – Inferior articular facet; 2 = 3 +4 – Intervertebral foramen; 3 – Superior vertebral notch; 4 – Inferior vertebral notch; 5 – Vertebral body; 6 – Superior costal fovea; 7 – Inferior costal fovea; 8 – Spinous process; 9 – Inferior articular process; 10 – Superior articular process; 11 – Transverse process; 12 – Transverse costal fovea

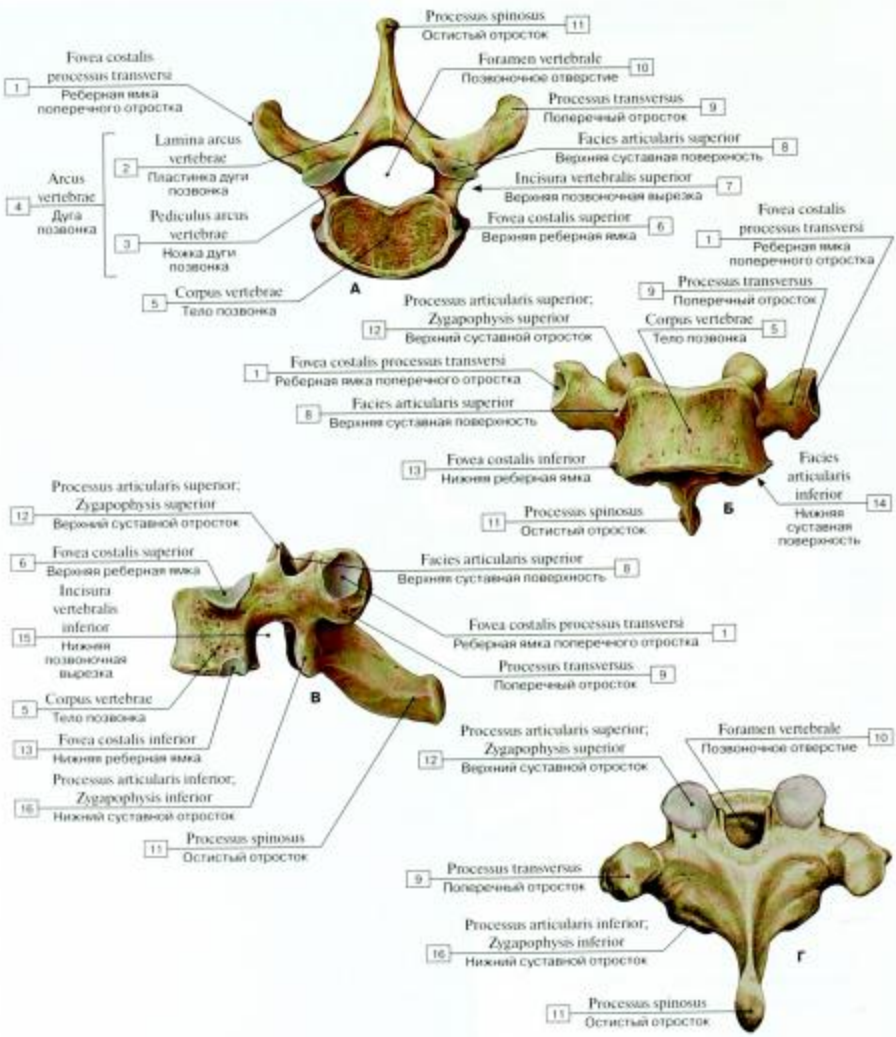

Рис. 45. Первый грудной позвонок [Th1] (А – вид сверху, Б – вид спереди, В – вид вид сбоку, слева, Г – вид сзади):

1 – Transverse costal facet; 2 – Lamina; 3 – Pedicle; 4 = 2 + 3 – Vertebral arch; 5 – Vertebral body; 6 – Superior costal facet; 7 – Superior vertebral notch; 8 – Superior articular facet; 9 – Transverse process; 10 – Vertebral foramen; 11 – Spinous process; 12 – Superior articular process; 13 – Inferior costal facet; 14 – Inferior articular facet; 15 – Inferior vertebral notch; 16 – Inferior articular process

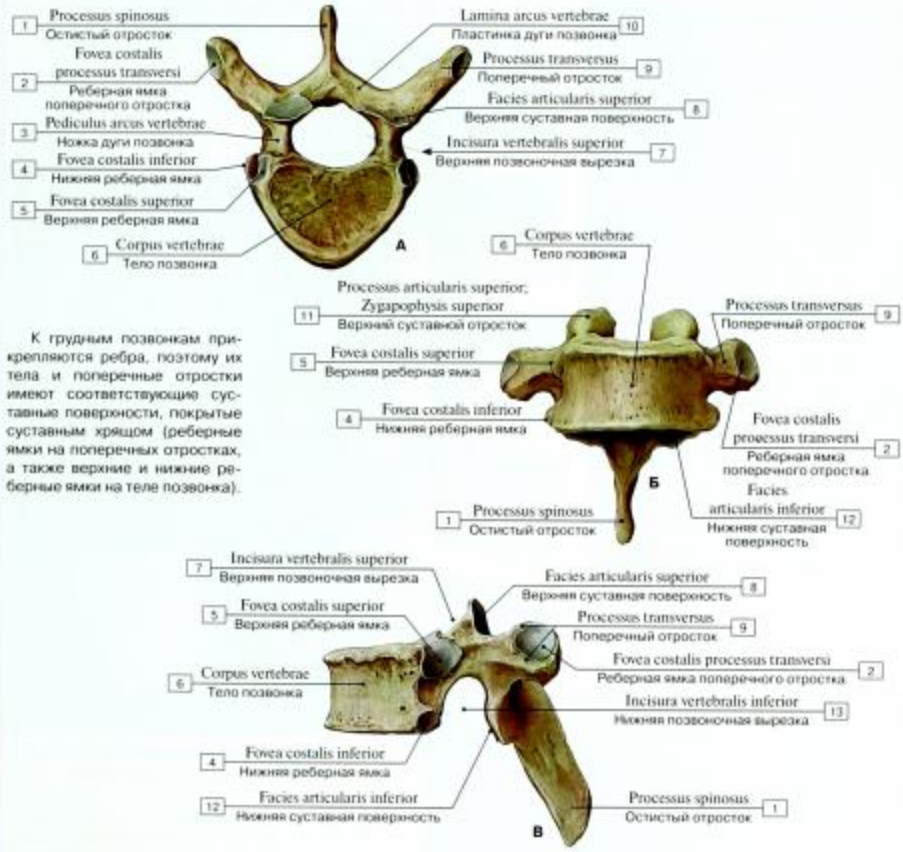

К грудным позвонкам прикрепляются ребра, поэтому их тела и поперечные отростки имеют соответствующие суставные поверхности, покрытые суставным хрящом (реберные ямки на поперечных отростках, а также верхние и нижние реберные ямки на теле позвонка).

Рис. 46. Четвертый грудной позвонок [TIV] (А – вид сверху, Б – вид спереди, В – вид вид сбоку, слева):

1 – Spinous process; 2 – Transverse costal facet; 3 – Pedicle; 4 – Inferior costal facet; 5 – Superior costal facet; 6 – Vertebral body; 7 – Superior vertebral notch; 8 – Superior articular facet; 9 – Transverse process; 10 – Lamina; 11 – Superior articular process; 12 – Inferior articular facet; 13 – Inferior vertebral notch

Строение позвонка

Все позвонки, за исключением атланта и осевого позвонка, состоят из одинаковых структур:

- тело позвонка;
- дуга позвонка;
- остистый отросток;
- четыре суставных отростка;
- два поперечных отростка (которые называются реберными отростками у поясничных позвонков).

К отросткам прикрепляются мышцы, связки. Тела грудных позвонков имеют реберно-позвоночные суставы. Тела и дуги позвонков ограничивают позвоночное отверстие, все позвоночные отверстия образуют позвоночный (спинномозговой) канал.

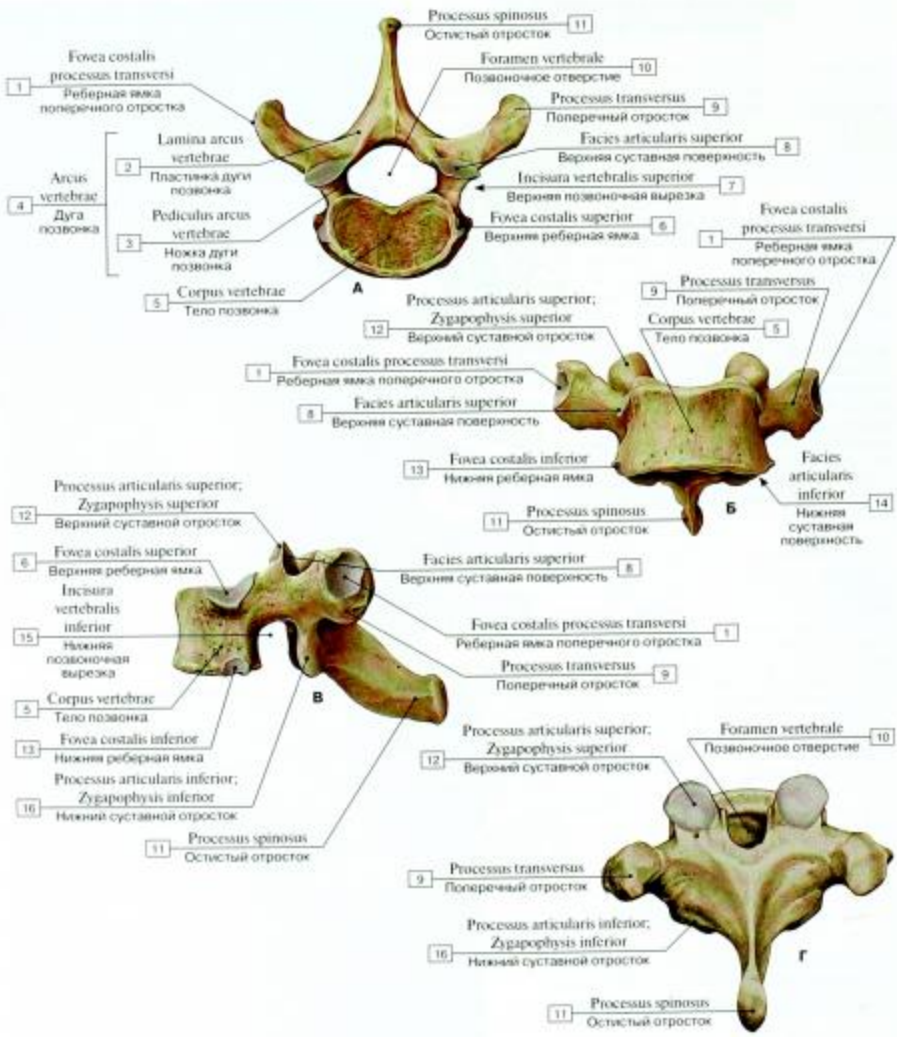

Рис. 45. Первый грудной позвонок [Th1] (А – вид сверху, Б – вид спереди, В – вид вид сбоку, слева, Г – вид сзади):

1 – Transverse costal facet; 2 – Lamina; 3 – Pedicle; 4 = 2 + 3 – Vertebral arch; 5 – Vertebral body; 6 – Superior costal facet; 7 – Superior vertebral notch; 8 – Superior articular facet; 9 – Transverse process; 10 – Vertebral foramen; 11 – Spinous process; 12 – Superior articular process; 13 – Inferior costal facet; 14 – Inferior articular facet; 15 – Inferior vertebral notch; 16 – Inferior articular process

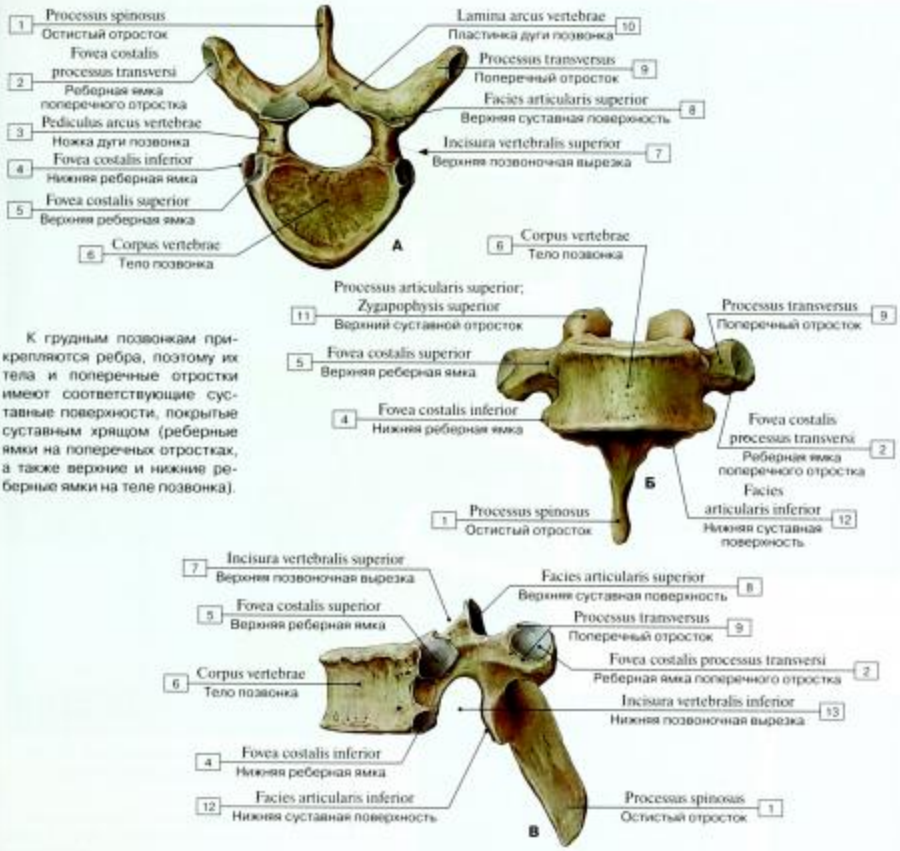

К грудным позвонкам прикрепляются ребра, поэтому их тела и поперечные отростки имеют соответствующие суставные поверхности, покрытые суставным хрящом (реберные ямки на поперечных отростках, а также верхние и нижние реберные ямки на теле позвонка).

Рис. 46. Четвертый грудной позвонок [TIV] (А – вид сверху, Б – вид спереди, В – вид вид сбоку, слева):

1 – Spinous process; 2 – Transverse costal facet; 3 – Pedicle; 4 – Inferior costal facet; 5 – Superior costal facet; 6 – Vertebral body; 7 – Superior vertebral notch; 8 – Superior articular facet; 9 – Transverse process; 10 – Lamina; 11 – Superior articular process; 12 – Inferior articular facet; 13 – Inferior vertebral notch

Строение позвонка

Все позвонки, за исключением атланта и осевого позвонка, состоят из одинаковых структур:

- тело позвонка;
- дуга позвонка;
- остистый отросток;
- четыре суставных отростка;
- два поперечных отростка (которые называются реберными отростками у поясничных позвонков).

К отросткам прикрепляются мышцы, связки. Тела грудных позвонков имеют реберно-позвоночные суставы. Тела и дуги позвонков ограничивают позвоночное отверстие, все позвоночные отверстия образуют позвоночный (спинномозговой) канал.

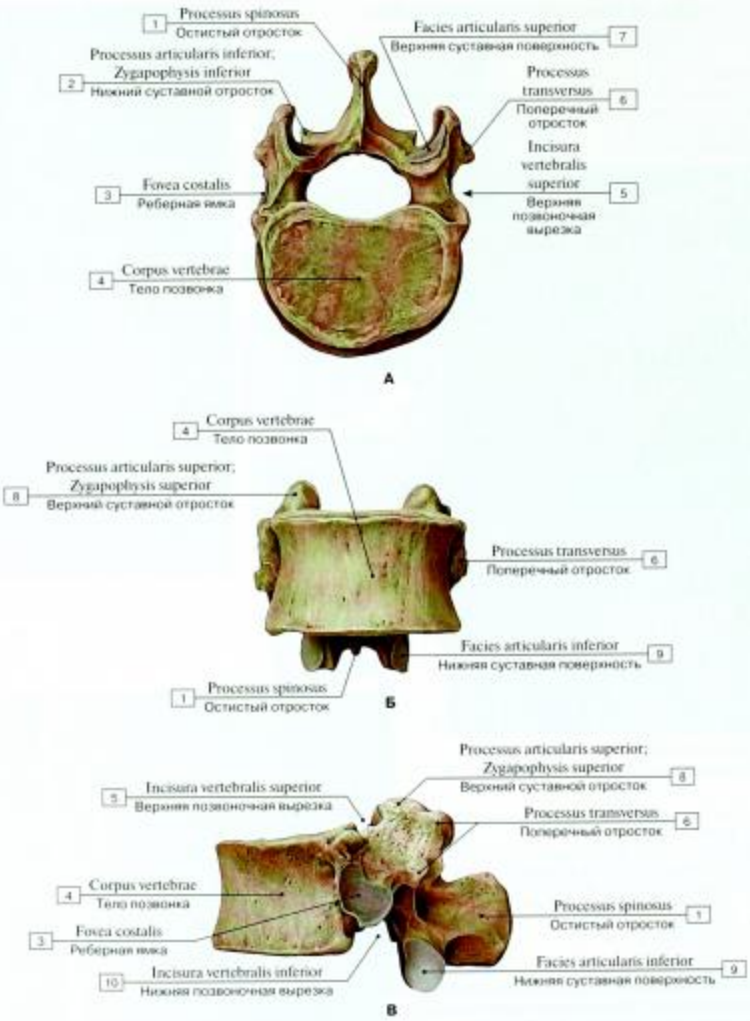

Рис. 51. Первый поясничный позвонок [L1] (А – вид сверху, Б – вид спереди, В – вид вид сбоку, слева):

1 – Spinous process; 2 – Inferior articular process; 3 – Costal facet; 4 – Vertebral body; 5– Superior vertebral notch; 6 – Transverse process; 7 – Superior articular facet; 8 – Superior articular process; 9 – Inferior articular facet; 10 – Inferior vertebral notch

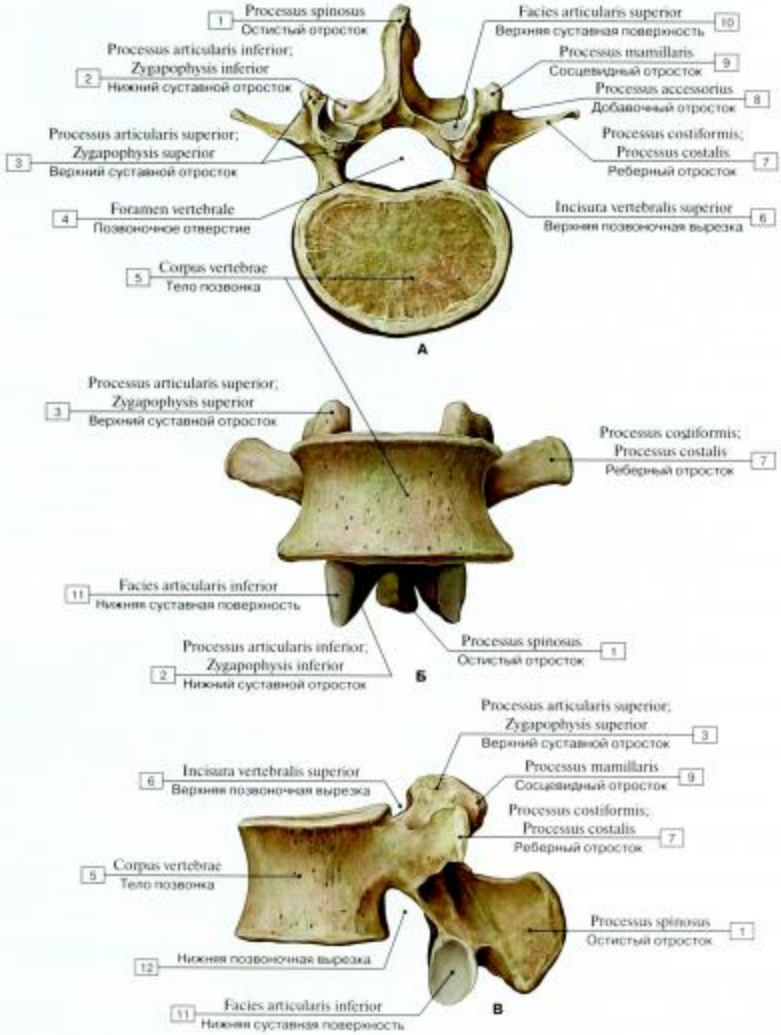

Рис. 52. Третий поясничный позвонок [LIII] (А – вид сверху, Б – вид спереди, В – вид вид сбоку, слева):

1 – Spinous process; 2 – Inferior articular process; 3 – Superior articular process; 4 – Vertebral foramen; 5 – Vertebral body; 6 – Superior vertebral notch; 7 – Costal process; 8 – Accessory process; 9 – Mammillary process; 10 – Superior articular facet; 11 – Inferior articular facet; 12 – Inferior vertebral notch

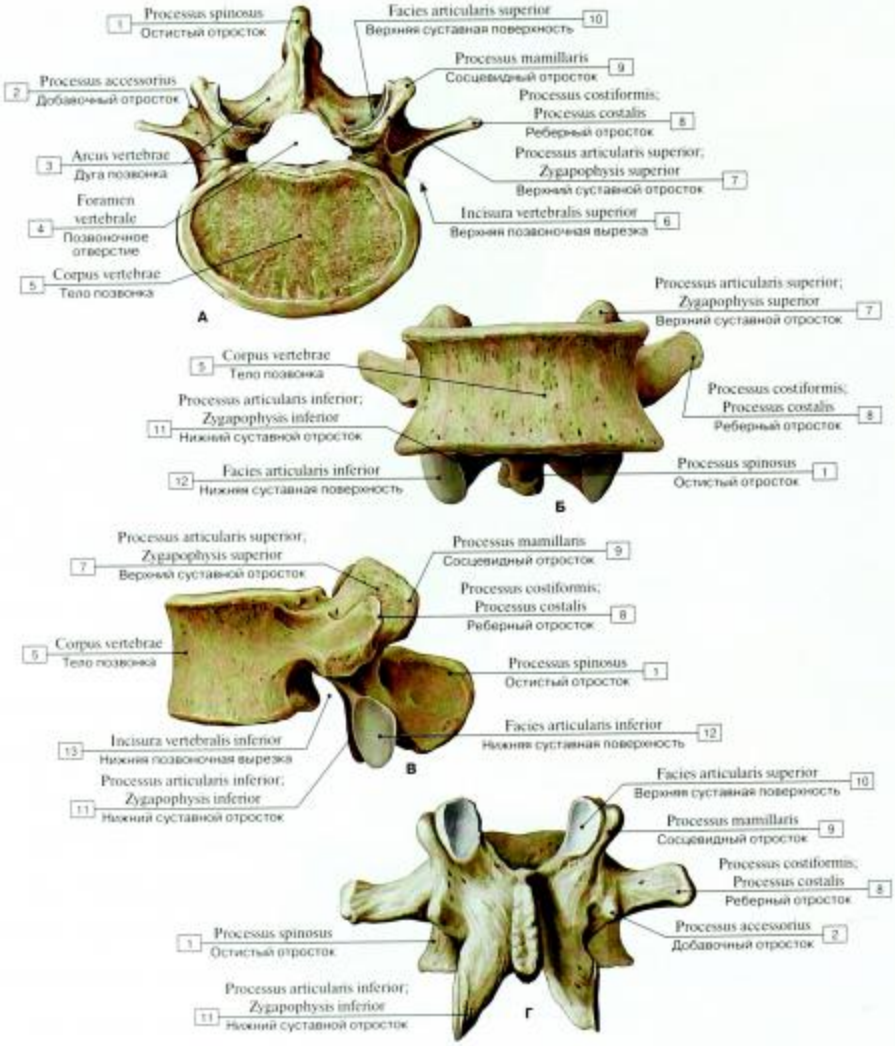

Рис. 53. Четвертый поясничный позвонок [LIV] (А – вид сверху, Б – вид спереди, В – вид вид сбоку, слева, Г – вид сзади):

1 – Spinous process; 2 – Accessory process; 3 – Vertebral arch; 4 – Vertebral foramen; 5 – Vertebral body; 6 – Superior vertebral notch; 7 – Superior articular process; 8 – Costal process; 9 – Mammillary process; 10 – Superior articular surface; 11 – Inferior articular process; 12 – Inferior articular facet; 13 – Inferior vertebral notch

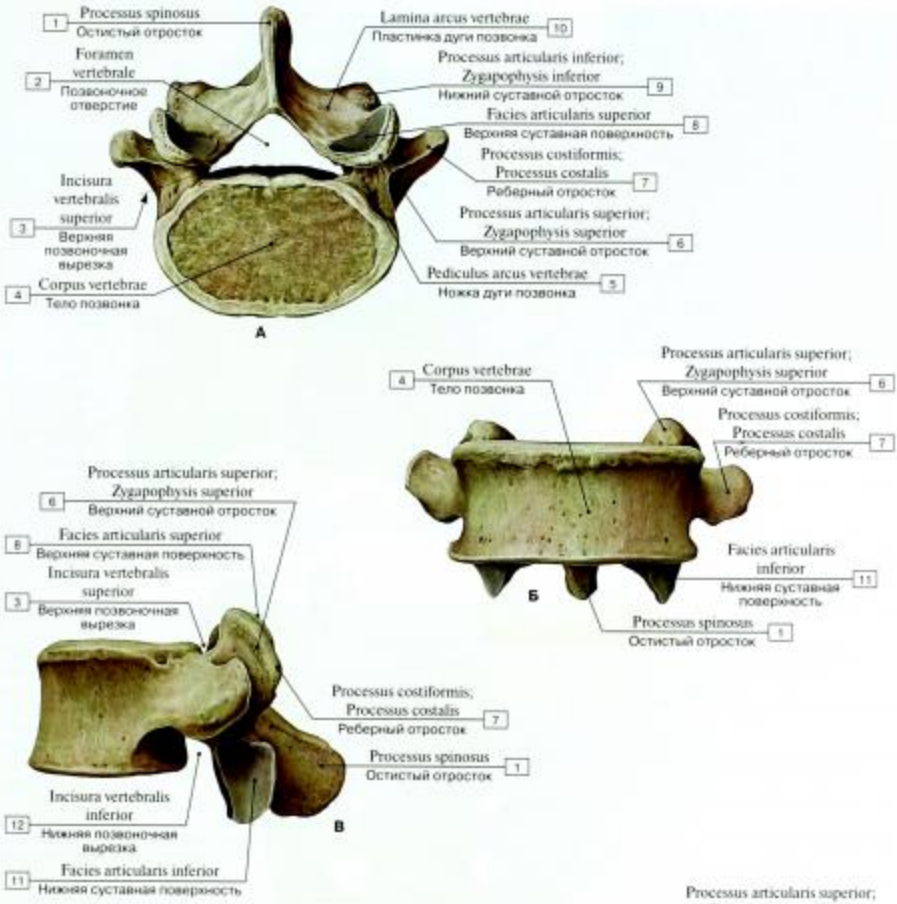

Рис. 54. Пятый поясничный позвонок [LV] (А – вид сверху, Б – вид спереди, В – вид вид сбоку, слева):

1 – Spinous process; 2 – Vertebral foramen; 3 – Superior vertebral notch; 4 – Vertebral body; 5 – Pedicle; 6 – Superior articular process; 7 – Costal process; 8 – Superior articular facet; 9 – Inferior articular process; 10 – Lamina; 11 – Inferior articular facet; 12 – Inferior vertebral notch

Рис. 55. Поясничное ребро:

1 – Spinous process; 2 – Superior articular process; 3 – Vertebral body; 4 – Lumbar rib

Рис. 56. Рентгенограмма крестцового отдела позвоночника, прямая проекция:

1 – срединный крестцовый гребень; 2 – межпозвоночное отверстие; 3 – латеральная часть; 4 – крестцово-подвздошный сустав; 5 – лобковый симфиз (*по А.Ю. Васильеву*)

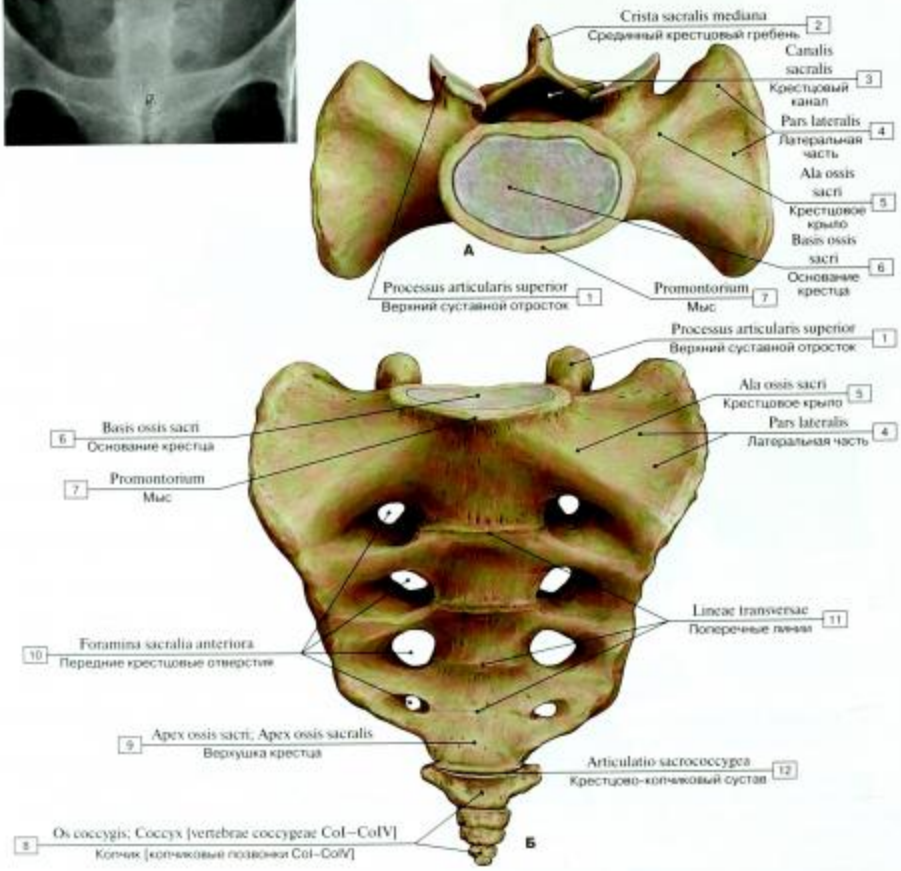

Рис. 57. Крестец и копчик (А – вид сверху, Б – вид спереди):

1 – Superior articular process; 2 – Median sacral crest; 3 – Sacral canal; 4 – Lateral part; 5 – Ala; Wing; 6 – Base of sacrum; 7 – Promontory; 8 – Coccyx [coccygeal vertebrae CoI–CoIV]; 9 – Apex; 10 – Anterior sacral foramina; 11 – Transverse ridges; 12 – Sacrococcygeal joint

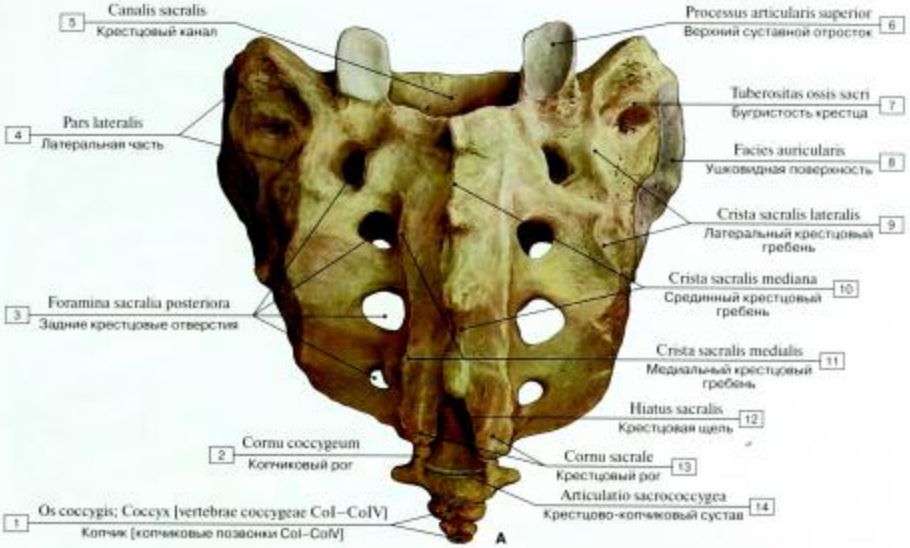

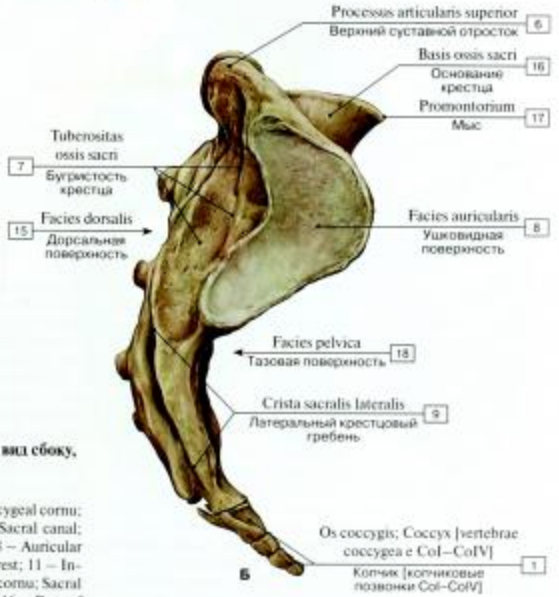

Соединение верхних четырех крестцовых позвонков создает четыре Т-образных костных канала на уровне межпозвоночных отверстий с каждой стороны, через которые проходят крестцовые нервы. Соответствующие дорсальные и вентральные ветви спинномозговых нервов выходят через передние и задние крестцовые отверстия.

Реберные элементы крестца формируют передний отдел латеральной части крестцовых позвонков. Они соединены с его поперечными отростками.

Рис. 58. Крестец и копчик (А – вид сзади, Б – вид сбоку, справа):

1 – Coccyx [coccygeal vertebrae CoI–CoIV]; 2 – Coccygeal cornu; 3 – Posterior sacral foramina; 4 – Lateral part; 5 – Sacral canal; 6 – Superior articular process; 7 – Sacral tuberosity; 8 – Auricular surface; 9 – Lateral sacral crest; 10 – Median sacral crest; 11 – Intermediate sacral crest; 12 – Sacral hiatus; 13 – Sacral cornu; Sacral horn; 14 – Sacrococcygeal joint; 15 – Dorsal surface; 16 – Base of sacrum; 17 – Promontory; 18 – Pelvic surface

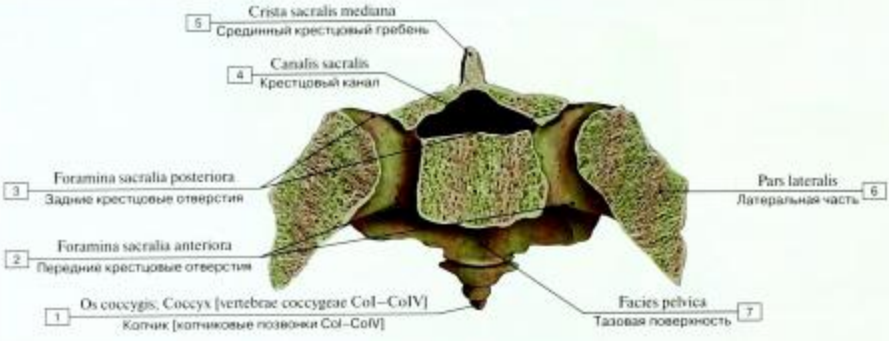

Рис. 59. Поперечное сечение на уровне вторых крестцовых отверстий:

1 – Coccyx [coccygeal vertebrae CoI–CoIV]; 2 – Anterior sacral foramina; 3 – Posterior sacral foramina; 4 – Sacral canal; 5 – Median sacral crest; 6 – Lateral part; 7 – Pelvic surface

Рис. 60. Копчик [копчиковые позвонки CoI–CoIV] (А – вид спереди, Б – вид сзади)

При рождении крестец состоит из пяти отдельных крестцовых позвонков. В постнатальный период они срастаются и формируют единую кость, которая уплощена в переднезаднем направлении и имеет треугольную форму при рассматрении спереди. Основание крестца, расположенное сверху, соединяется с телом пятого поясничного позвонка с помощью межпозвоночного диска, имеющего вид клина. Верхушка крестца внизу соединяется с копчиком. Передняя, или тазовая, поверхность крестца вогнута в сагиттальной и поперечной плоскостях. Между передними крестцовыми отверстиями видны четыре поперечные линии, которые указывают места сращения между пятью крестцовыми позвонками.

Срослиеся остистые отростки формируют зубчатый костный хребет на выпуклой дорсальной поверхности крестца – срединный крестцовый гребень, по обе стороны от которого располагаются попарно промежуточные и латеральные гребни, образованные сращением суставных (промежуточные гребни) и поперечных (латеральные гребни) отростков. Промежуточные гребни продолжаются вниз до пятого крестцового позвонка (крестцовый рог). Между крестцовыми рогами находится крестцовая щель, образованная неполной дугой пятого крестцового позвонка, которая обеспечивает доступ в крестцовый канал (например, для анестезии). Костные части поперечных отростков с рудиментарными ребрами образуют утолщенные латеральные части крестца. На каждой латеральной части расположена ушковидная поверхность, посредством которой крестец соединяется с подвздошной костью.

Копчик состоит из трех-пяти рудиментарных позвонков. Только первый копчиковый позвонок имеет типичную структуру полностью сформированного позвонка. У него есть два маленьких рога, представляющие верхние суставные отростки вдобавок к двум рудиментарным поперечным отросткам. Хрящевой диск обычно соединяет основание копчика с верхушкой крестца, образуя крестцово-копчиковый сустав, в котором совершаются пассивные движения копчика вперед и назад, в результате чего увеличивается переднезадний диаметр тазового выхода во время родов.

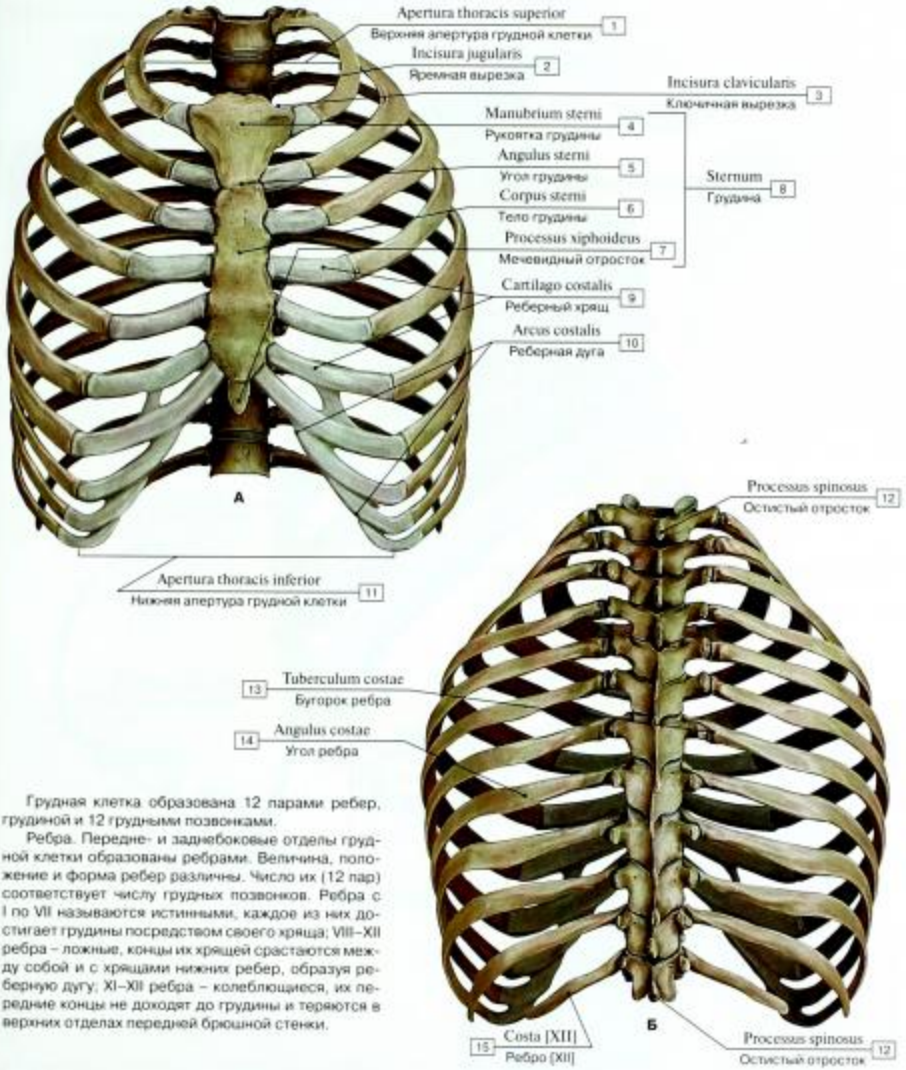

Грудная клетка образована 12 парами ребер, грудиной и 12 грудными позвонками.

Ребра. Передне- и заднебоковые отделы грудной клетки образованы ребрами. Величина, положение и форма ребер различны. Число их (12 пар) соответствует числу грудных позвонков. Ребра с I по VII называются истинными, каждое из них достигает грудины посредством своего хряща; VIII–XII ребра – ложные, концы их хрящей срастаются между собой и с хрящами нижних ребер, образуя реберную дугу; XI–XII ребра – колеблющиеся, их передние концы не доходят до грудины и теряются в верхних отделах передней брюшной стенки.

Рис. 61. Скелет грудной клетки (А – вид спереди, Б – вид сзади):

1 – Superior thoracic aperture; Thoracic inlet; 2 – Jugular notch; Suprasternal notch; 3 – Clavicular notch; 4 – Manubrium of sternum; 5 – Sternal angle; 6 – Body of sternum; 7 – Xiphoid process; 8 – Sternum; 9 – Costal cartilage; 10 – Costal margin; Costal arch; 11 – Inferior thoracic aperture; Thoracic outlet; 12 – Spinous process; 13 – Tubercle; 14 – Angle of rib; 15 – Rib [XII]

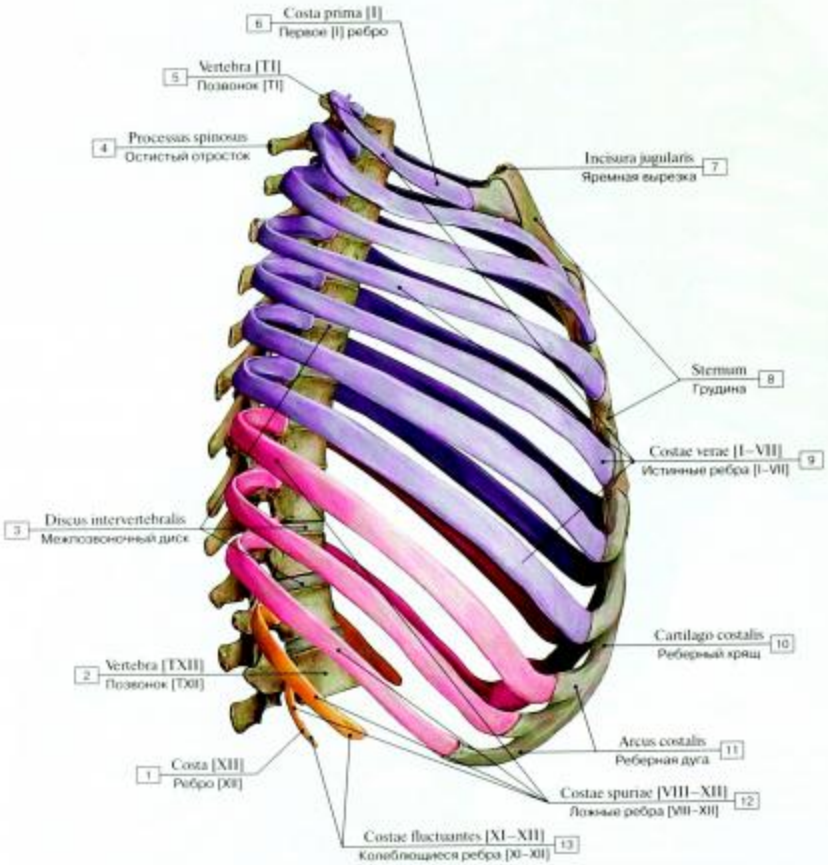

Рис. 62. Скелет грудной клетки, вид сбоку, справа:

1 – Rib [XII]; 2 – Vertebra [TXII]; 3 – Intervertebral disc; 4 – Spinous process; 5 – Vertebra [TI]; 6 – First rib [I]; 7 – Jugular notch; Suprasternal notch; 8 – Sternum; 9 – True ribs [I–VII]; 10 – Costal cartilage; 11 – Costal margin; Costal arch; 12 – False ribs [VIII–XII]; 13 – Floating ribs [XI–XII]

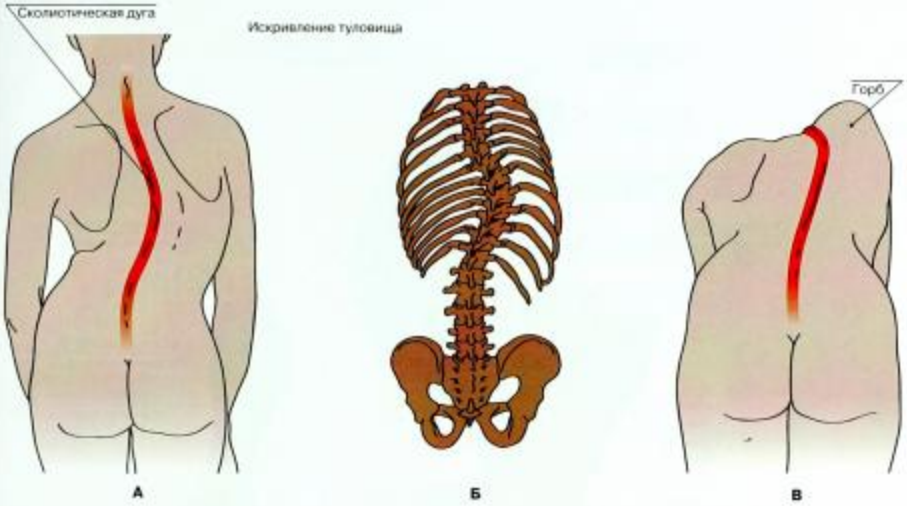

Рис. 63. Сколиоз (А – линия, соединяющая остистые отростки, Б – деформация позвоночника, В – реберный горб, Г – деформация ребер и грудного позвонка

Рис. 64. Рентгенограмма грудной клетки, прямая передняя проекция

1 – ключица; 2 – лопатка; 3 – передняя часть ребра; 4 – задняя часть ребра; 5 – корень правого легкого; 6 – корень левого легкого; 7 – тень сердца; 8 – дуга аорты; 9 – бифуркация трахеи; 10 – трахея; 11 – правый реберно-диафрагмальный синус; 12 – диафрагмально-медиастинальный синус; 13 – левый купол диафрагмы; 14 – правый купол диафрагмы; 15 – газовый пузырь желудка (*по А.Ю. Васильеву*)

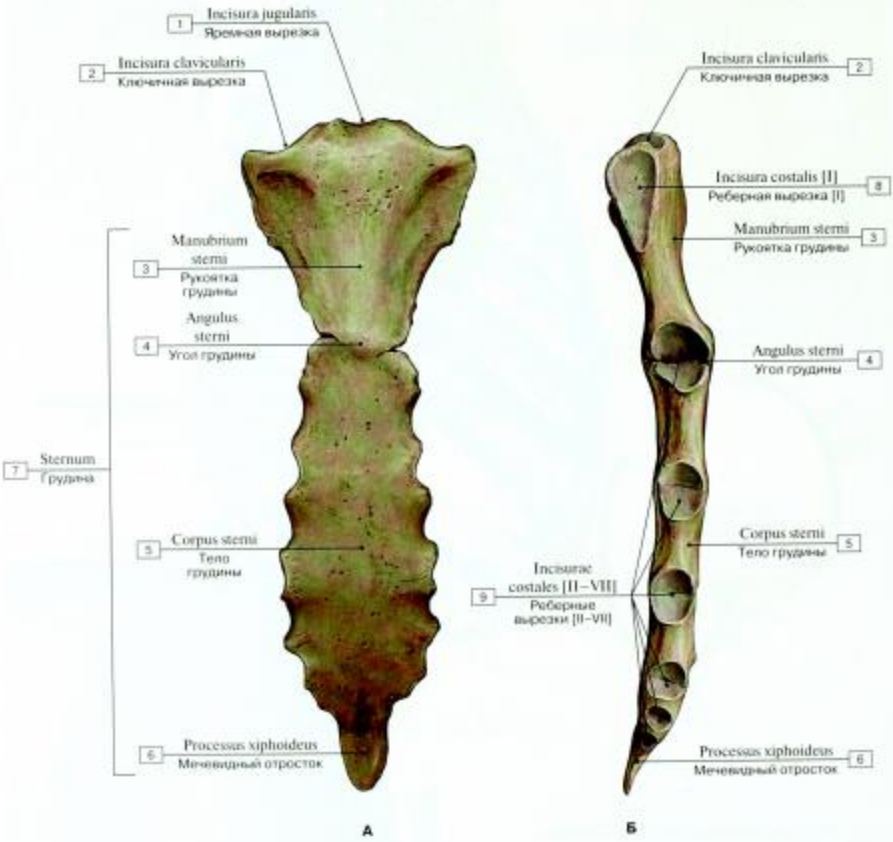

Рис. 65. Грудина (А – вид спереди, Б – вид сбоку, справа):

1 – Jugular notch; Suprasternal notch; 2 – Clavicular notch; 3 – Manubrium of sternum; 4 – Sternal angle; 5 – Body of sternum; 6 – Xiphoid process; 7 – Sternum; 8 – Costal notch [I]; 9 – Costal notches [II–VII]

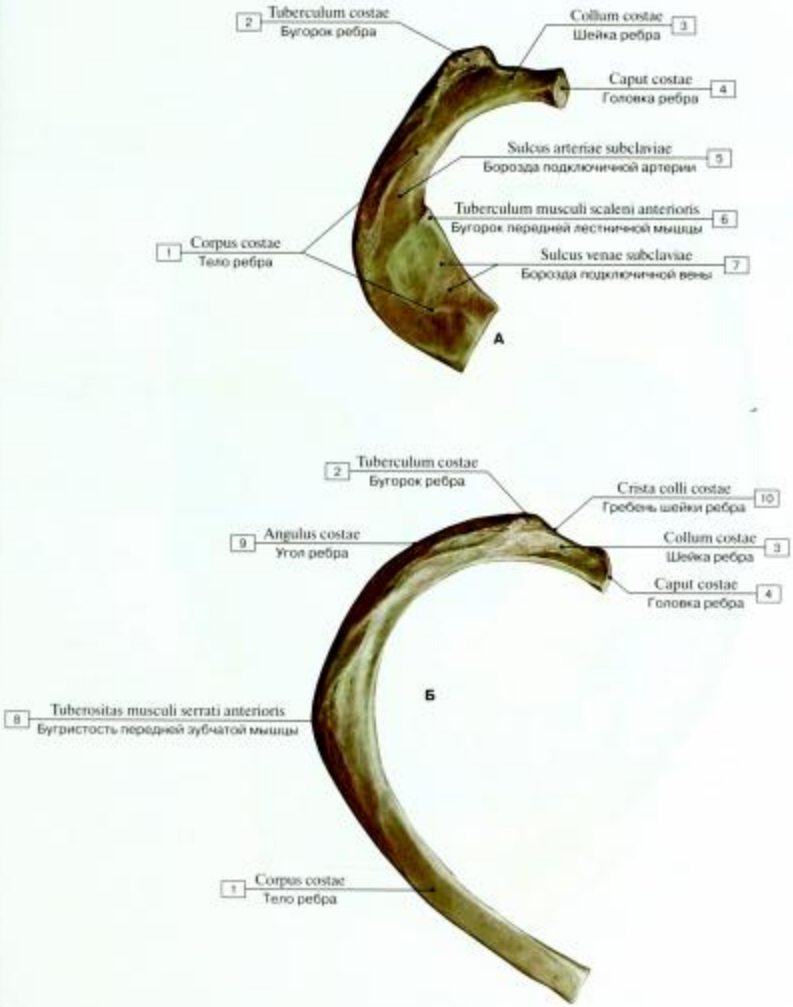

Рис. 66. Ребра (А – первое [I] ребро, правое, вид сверху; Б – второе [II] ребро, правое, вид сверху):

1 – Body of rib; Shaft of rib; 2 – Tubercle; 3 – Neck of rib; 4 – Head of rib; 5 – Groove for subclavian artery; 6 – Scalene tubercle; 7 – Groove for subclavian vein; 8 – Tuberosity for serratus anterior; 9 – Angle of rib; 10 – Crest of neck rib



Рис. 67. Ребра (А – пятое ребро, правое; Б – одиннадцатое ребро, правое):

1 – Body of rib; Shaft of rib; 2 – Tubercle; 3 – Crest of neck rib; 4 – Head of rib; 5 – Neck of rib; 6 – Angle of rib

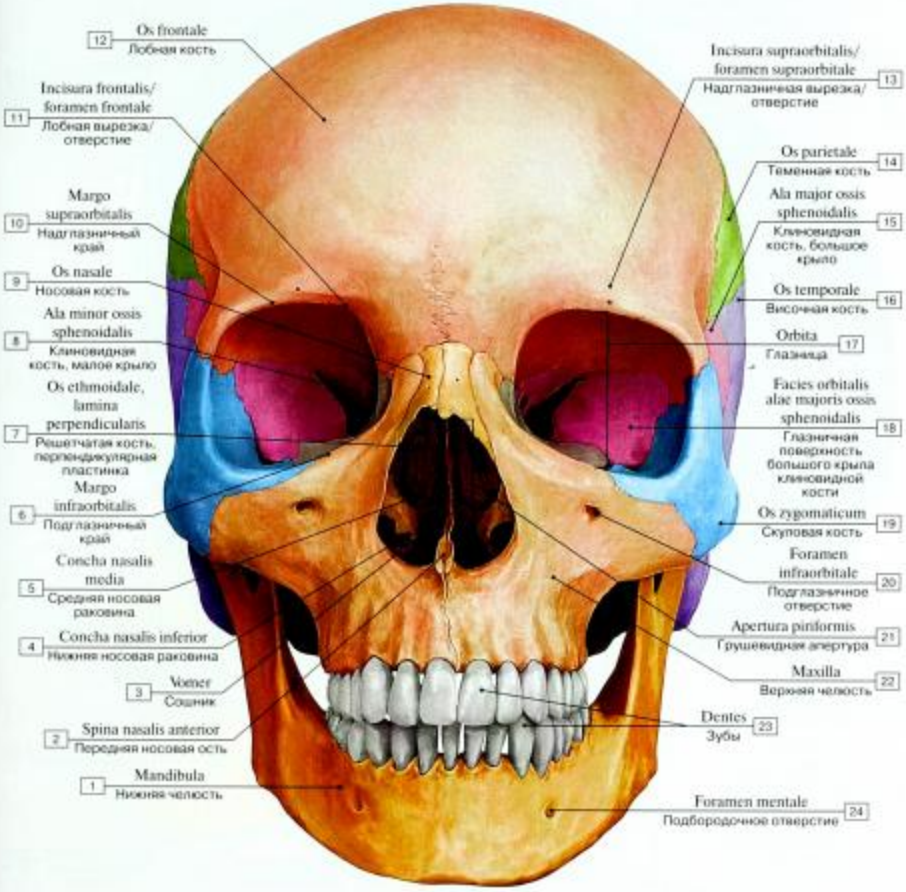

Рис. 68. Череп, вид спереди:

1 – Mandible; 2 – Anterior nasal spine; 3 – Vomer; 4 – Inferior nasal concha; 5 – Middle nasal concha; 6 – Infra-orbital margin; 7 – Ethmoid; Ethmoidal bone, perpendicular plate; 8 – Sphenoid; Sphenoidal bone, lesser wing; 9 – Nasal bone; 10 – Supra-orbital margin; 11 – Frontal notch/foramen; 12 – Frontal bone; 13 – Supra-orbital notch/foramen; 14 – Parietal bone; 15 – Sphenoid; Sphenoidal bone, greater wing; 16 – Temporal bone; 17 – Orbit; 18 – Orbital surface; Sphenoid; Sphenoidal bone, greater wing; 19 – Zygomatic bone; 20 – Infra-orbital foramen; 21 – Piriform aperture; 22 – Maxilla; 23 – Teeth; 24 – Mental foramen

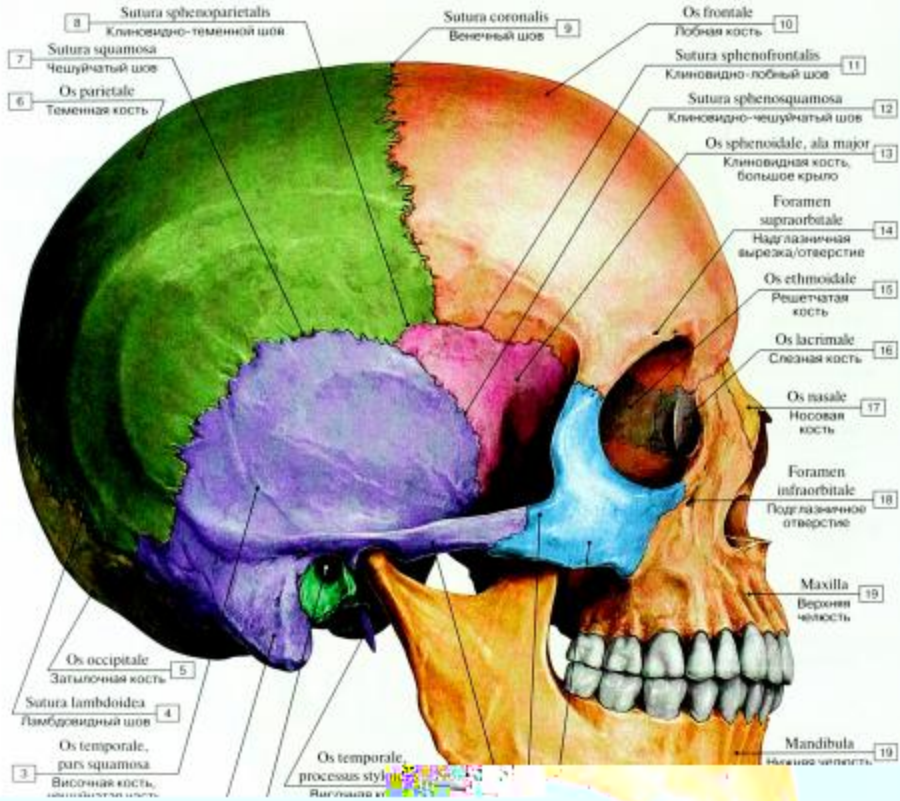
8 Sutura sphenoparietalis
Клиновидно-теменной шов
7 Sutura squamosa
Чешуйчатый шов
6 Os parietale
Теменная кость
Sutura coronalis
Венечный шов
9
Os frontale
Лобная кость
10
Sutura sphenofrontalis
Клиновидно-лобный шов
11
Sutura sphenosquamosa
Клиновидно-чешуйчатый шов
12
Os sphenoidale, ala major
Клиновидная кость, большое крыло
13
Foramen supraorbitale
Надглазничная вырезка/отверстие
14
Os ethmoidale
Решетчатая кость
15
Os lacrimale
Слезная кость
16
Os nasale
Носовая кость
17
Foramen infraorbitale
Подглазничное отверстие
18
Maxilla
Верхняя челюсть
19
Os occipitale
Затылочная кость
5
Sutura lambdoidea
Лямбдовидный шов
4
Os temporale, pars squamosa
Височная кость, чешуйчатая часть
3
Os temporale, processus styloi
Mandibula
Нижняя челюсть
19

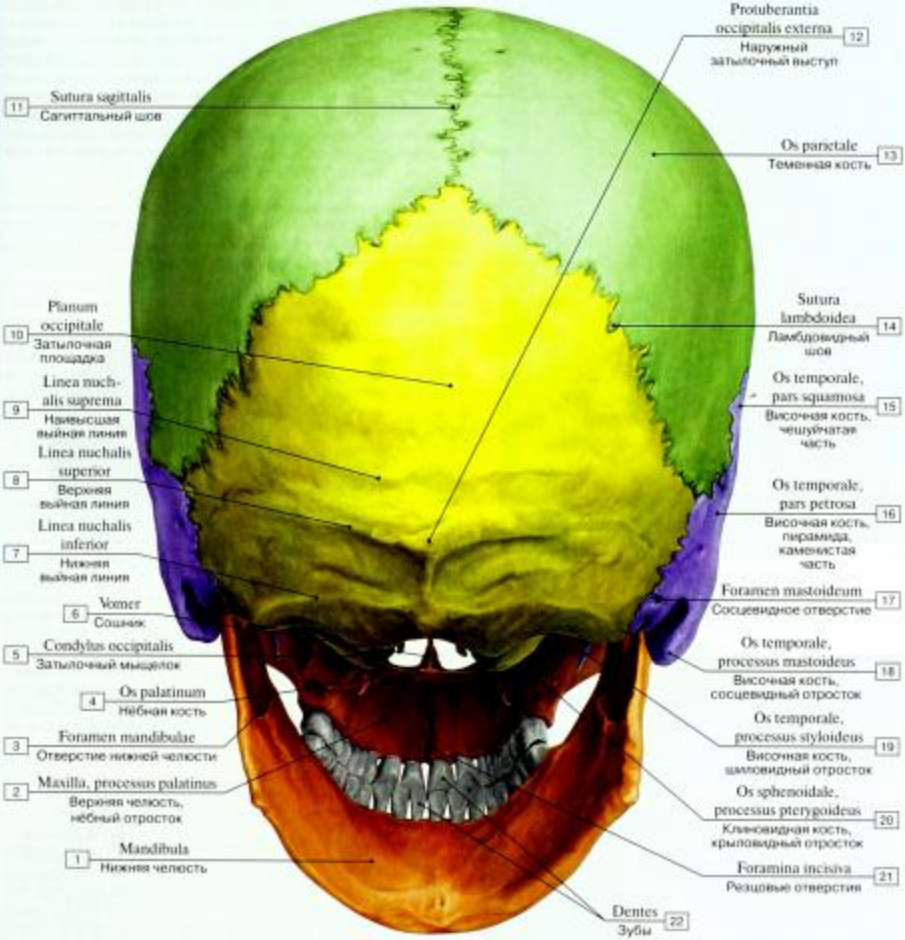

Рис. 70. Череп, вид сзади:

1 – Mandible; 2 – Maxilla, palatine process; 3 – Mandibular foramen; 4 – Palatine bone; 5 – Occipital condyle; 6 – Vomer; 7 – Inferior nuchal line; 8 – Superior nuchal line; 9 – Highest nuchal line; 10 – Occipital plane; 11 – Sagittal suture; 12 – External occipital protuberance; 13 – Parietal bone; 14 – Lambdoid suture; 15 – Temporal bone, squamous part; 16 – Temporal bone, petrous part; 17 – Mastoid foramen; 18 – Temporal bone, mastoid process; 19 – Temporal bone, styloid process; 20 – Sphenoid; Sphenoidal bone, pterygoid process; 21 – Incisive foramina; 22 – Teeth

Рис. 71. Рентгенограмма черепа, носолобная проекция:

1 – наружная пластинка теменной кости; 2 – внутренняя пластинка теменной кости; 3 – теменная кость; 4 – венечный шов; 5 – ламбдовидный шов; 6 – сагиттальный шов; 7 – лобный шов; 8 – лобные пазухи; 9 – петушиный гребень; 10 – клиновидная кость, малое крыло; 11 – пирамида височной кости; 12 – клиновидная кость, большое крыло; 13 – верхняя стенка глазницы; 14 – скуловая кость; 15 – височная кость, сосцевидный отросток; 16 – нижняя челюсть; 17 – альвеолярный отросток верхней челюсти; 18 – верхнечелюстная пазуха; 19 – костная перегородка носа; 20 – нижний носовой ход; 21 – решетчатый лабиринт (*по А.Ю. Васильеву*)

На рентгенограммах, выполненных в различных проекциях, видны свод и основание черепа, кости лица. Контуры свода черепа на рентгенограммах имеют вид двойной линии (более светлой) компактного костного вещества. Более четкая и ровная внешняя линия соответствует наружной пластинке костей свода черепа, а различной толщины внутренняя линия представляет собой внутреннюю пластинку. Узкая «просветленная» (более темная) полоса между ними отражает губчатое вещество – диплоэ. В передних отделах свода черепа узкая темная полоса «просветления» переходит в заметное расширение овальной или треугольной формы, соответствующее лобной пазухе. Сзади наружный контур свода черепа заканчивается более или менее выраженным наружным затылочным выступом. Кнутри от выступа имеется утолщение крестообразного возвышения с небольшим вдавлением, принадлежащим борозде поперечного синуса.

На рентгенограмме видны обе половины черепа, определяются контуры свода, рисунок лобной кости накладывается на рисунок затылочной кости. Четко прослеживаются контуры глазниц, а между ними и чуть ниже лежит полость носа, разделенная ее перегородкой. На нижние части глазниц сбоку от полости носа наслаиваются интенсивные «тени» пирамид височных костей. На верхнюю часть носовой полости между глазницами проецируются тело клиновидной кости с клиновидной пазухой, ячейки решетчатой кости и контуры носовых раковин. По бокам от полости носа, под глазницами, выделяются темные участки («просветления»), соответствующие верхнечелюстным пазухам. В нижней части лицевого отдела черепа видны верхние и нижние зубы и нижняя челюсть с ее правой и левой ветвями.

Рис. 72. Рентгенограмма черепа, боковая проекция:

1 – наружная пластинка; 2 – диплоэ; 3 – внутренняя пластинка; 4 – лобная пазуха; 5 – носовая кость; 6 – лобная кость, глазничная часть; 7 – глазница; 8 – угол нижней челюсти; 9 – верхняя челюсть, скуловой отросток; 10 – нижняя стенка полости носа (костное нёбо); 11 – костное нёбо; 12 – верхнечелюстная пазуха; 13 – ветвь нижней челюсти; 14 – мягкое нёбо; 15 – корень языка; 16 – тело нижней челюсти; 17 – костное нёбо; 18 – вырезка нижней челюсти; 19 – наружный слуховой проход; 20 – внутренний слуховой проход; 21 – пирамида височной кости; 22, 23 – клиновидная пазуха; 24 – передний наклоненный отросток клиновидной кости; 25 – задний наклоненный отросток клиновидной кости; 26 – место расположения ушной раковины; 27 – ламбдовидный шов; 28 – ямка турецкого седла; 29 – борозда поперечного синуса; 30 – затылочно-височный шов; 31 – венечный шов; 32 – артериальная борозда; 33 – мышелковый отросток нижней челюсти; 34 – передняя стенка верхнечелюстной пазухи; 35 – венечный отросток нижней челюсти; 36 – решетчатые ячейки (*по А.Ю. Васильеву*)

Череп представляет собой структуру, образованную отдельными костями, неподвижно соединенными между собой (за исключением нижней челюсти). В полостях черепа заключены мозг, органы чувств (органы зрения, слуха, равновесия, обоняния и вкуса). Превалирование мозгового черепа над лицевым – характерная черта приматов, связанная с большим объемом мозга. Объем мозгового черепа взрослого человека в два раза больше объема лицевого черепа. Лицевой череп мужчин развит сильнее, чем у женщин, в силу более мощно развитой жевательной мускулатуры.

Оссификация костей черепа

Кости черепа развиваются из мезенхимы двумя способами:

- непосредственно из мезенхимы – прямой остеогенез – образуются кости свода черепа и висцерального (внутренностного), или лицевого, черепа. Они проходят две стадии: перепончатую (соединительнотканную) и костную;
- с промежуточным образованием хряща – непрямой остеогенез, или энхондральное окостенение, – формируются кости основания черепа. При этом они проходят три стадии: перепончатую (соединительнотканную), хрящевую и костную.

Элементы, образованные путем прямого и непрямого остеогенеза (десмокраниум и хондрокраниум), могут объединяться в единую кость (затылочная, височная и клиновидная кости). Ключица – единственная трубчатая кость, образованная путем прямого остеогенеза, поэтому врожденные дефекты прямого остеогенеза одновременно влияют на кости черепа и на ключицу.

Рис. 73. Кости мозгового (серый цвет) и лицевого (голубой цвет) черепа, вид сбоку, справа

Рис. 74. Оссификация костей мозгового черепа, вид сбоку, справа (энхондральное – голубой цвет, эндесмальное – серый цвет)

Таблица 10. Кости мозгового и лицевого черепа

Мозговой отдел	Лицевой отдел
• Лобная кость (непарная) • Клиновидная кость (непарная) • Височная кость (парная) • Теменная кость (парная) • Затылочная кость (непарная) • Решетчатая кость	• Носовая кость (парная) • Слезная кость (парная) • Решетчатая кость • Сошник (непарная) • Клиновидная кость (крыловидный отросток) • Нижняя носовая раковина (парная) • Верхняя челюсть (парная) • Нижняя челюсть (непарная) • Скуловая кость (парная) • Нёбная кость (парная) • Подъязычная кость (непарная)

Таблица 11. Кости десмокраниума и хондрокраниума

Десмокраниум	Хондрокраниум
• Носовая кость • Слезная кость • Скуловая кость • Верхняя челюсть • Нижняя челюсть • Затылочная кость (верхняя часть чешуи) • Височная кость (чешуйчатая и барабанная части) • Нёбная кость • Сошник • Теменная кость • Лобная кость • Скуловая кость	• Клиновидная кость (за исключением медиальной пластинки крыловидного отростка) • Височная кость (каменистая, сосцевидная части и шиловидный отросток) • Затылочная кость (за исключением верхней части чешуи) • Нижняя носовая раковина • Подъязычная кость • Решетчатая кость

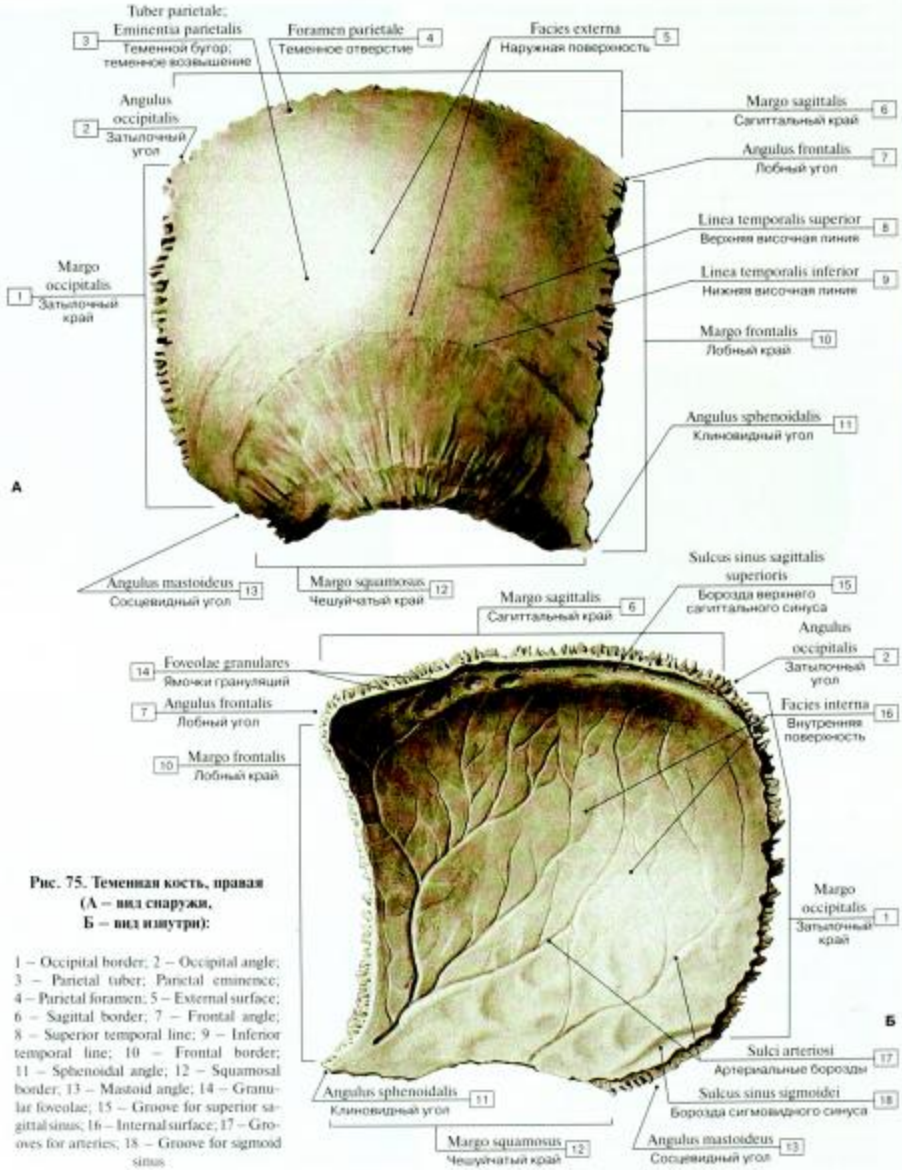

Рис. 75. Теменная кость, правая (А – вид снаружи, Б – вид изнутри):

1 – Occipital border; 2 – Occipital angle; 3 – Parietal tuber; Parietal eminence; 4 – Parietal foramen; 5 – External surface; 6 – Sagittal border; 7 – Frontal angle; 8 – Superior temporal line; 9 – Inferior temporal line; 10 – Frontal border; 11 – Sphenoidal angle; 12 – Squamosal border; 13 – Mastoid angle; 14 – Granular foveolae; 15 – Groove for superior sagittal sinus; 16 – Internal surface; 17 – Grooves for arteries; 18 – Groove for sigmoid sinus

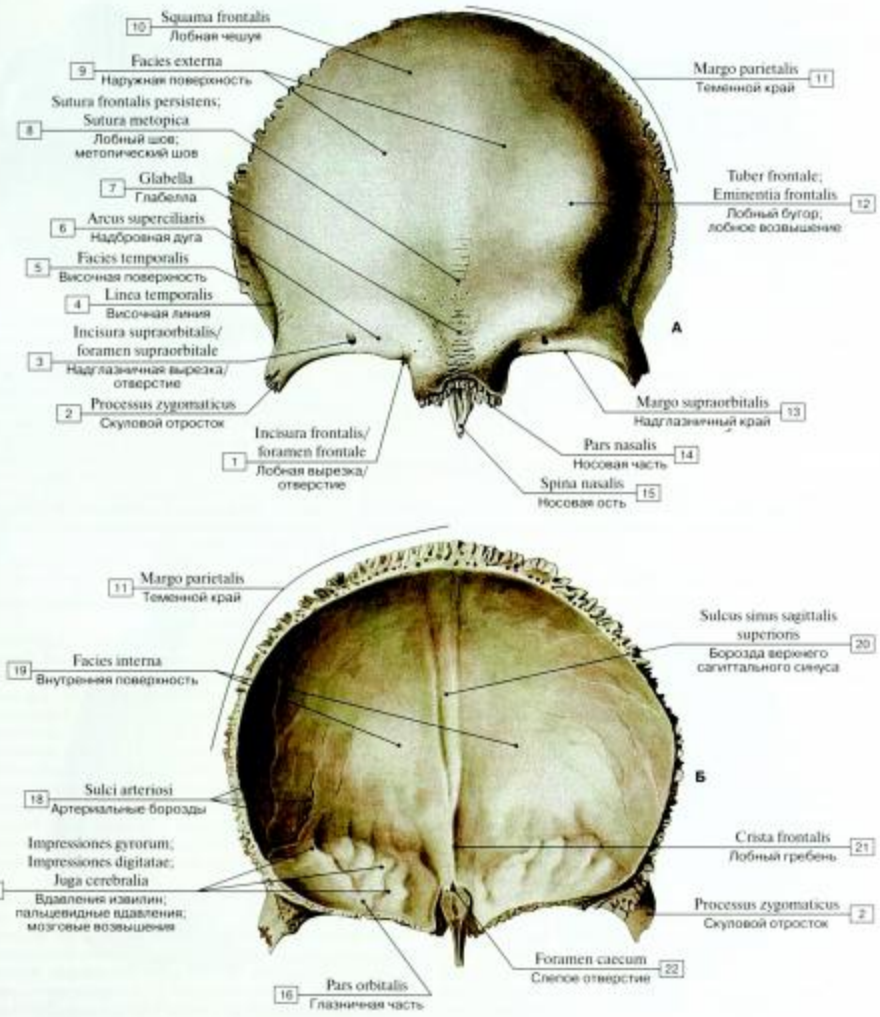

Рис. 76. Лобная кость (А – вид снаружи, Б – вид изнутри):

1 – Frontal notch/foramen; 2 – Zygomatic process; 3 – Supra-orbital notch/foramen; 4 – Temporal line; 5 – Temporal surface; 6 – Superciliary arch; 7 – Glabella; 8 – Frontal suture; Metopic suture; 9 – External surface; 10 – Squamous part; 11 – Parietal margin; 12 – Frontal tuber; Frontal eminence; 13 – Supra-orbital margin; 14 – Nasal part; 15 – Nasal spine; 16 – Orbital part; 17 – Impressions of cerebral gyri; 18 – Grooves for arteries; 19 – Internal surface; 20 – Groove for superior sagittal sinus; 21 – Frontal crest; 22 – Foramen caecum

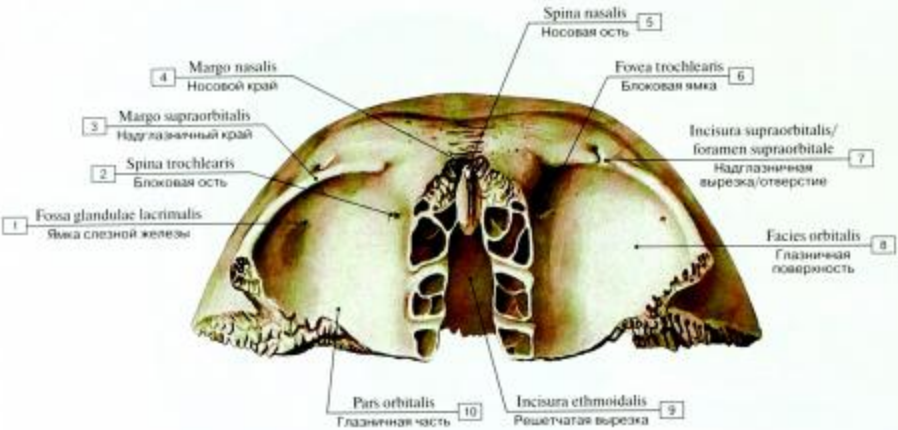

Рис. 77. Лобная кость, вид снизу

1 – Fossa for lacrimal gland; Lacrimal fossa; 2 – Trochlear spine; 3 – Supra-orbital margin; 4 – Nasal margin; 5 – Nasal spine; 6 – Trochlear fovea; 7 – Supra-orbital notch/foramen; 8 – Orbital surface; 9 – Ethmoidal notch; 10 – Orbital part

Лобная кость у взрослых людей непарная, участвует в образовании переднего отдела свода черепа и передней черепной ямки.

У лобной кости выделяют переднюю, вертикально (фронтально) расположенную часть – лобную чешую, а также глазничные и носовую части.

Лобная чешуя имеет выпуклую наружную поверхность и вогнутую внутреннюю. Внизу чешую от правой и левой глазничных частей отделяет парный надглазничный край, в котором ближе к носовой части лобной кости имеется надглазничная вырезка. В этом месте к кости прилежат надглазничные артерия и нерв. Нередко эта вырезка превращается в надглазничное отверстие. В медиальной части надглазничного края имеется углубление – лобная вырезка, через которую также проходят одноименные нерв и кровеносные сосуды. Латерально надглазничный край заканчивается скуловым отростком, который соединяется со скуловой костью. От скулового отростка кверху и кзади по поверхности чешуи отходит височная линия – место прикрепления височной фасции, покрывающей височную мышцу. Несколько выше каждого надглазничного края виден выпуклый валик – надбровная дуга, переходящая медиально в гладкую площадку – надпереносье, или глабеллу. Выше надбровной дуги находится лобный бугор – место появления первичной точки окостенения лобной кости.

Внутренняя (мозговая) поверхность лобной кости внизу переходит в горизонтально расположенные глазничные части. На внутренней поверхности чешуи по средней линии идет борозда верхнего сагиттального синуса, которая внизу переходит в лобный гребень. У основания гребня находится слепое отверстие, где закрепляется отросток твердой оболочки головного мозга.

Глазничная часть лобной кости парная, представляет собой тонкую пластинку, лежащую горизонтально. Правую глазничную часть от левой отделяет глубокая решетчатая вырезка, в которой помещается решетчатая пластинка решетчатой кости. На верхней (мозговой) поверхности глазничных частей видны пальцевидные вдавления и мозговые выступы (возвышения). Нижняя (глазничная) поверхность гладкая, вогнутая, образует верхнюю стенку глазниц. Возле латерального угла глазничной части находится ямка слезной железы, а вблизи надглазничной вырезки небольшое углубление – блоковая ямка. Рядом с ямкой расположена небольшая блоковая ость, с которой срастаются хрящевой блок для сухожилия верхней косой мышцы глаза.

Носовая часть лобной кости имеет форму подковы. Располагаясь между глазничными частями, она ограничивает спереди и с боков решетчатую вырезку. Передний отдел носовой части зазубренный, соединяется с носовыми костями и лобными отростками верхних челюстей. По срединной линии от носовой части книзу отходит гребешок, который заканчивается острой носовой остью, участвующей в образовании перегородки носа. Справа и слева от гребешка находятся апертуры лобной пазухи. Лобная пазуха у взрослых людей имеет различную величину, содержит воздух и разделена перегородкой. В задних отделах носовой части лобной кости имеются ямки, которые прикрывают собой открытые кверху ячейки решетчатой кости.

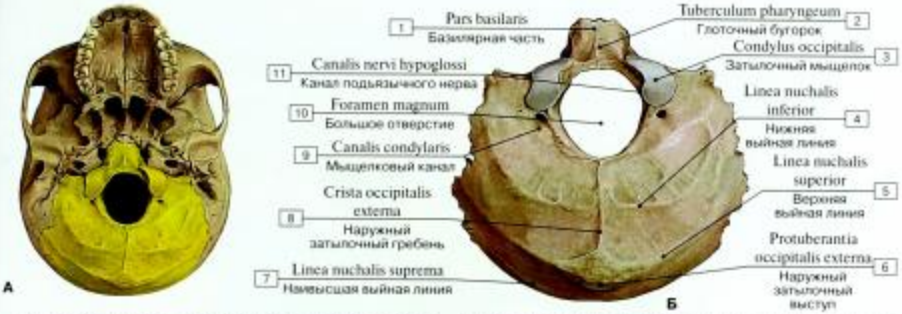

А. Положение затылочной кости на наружном основании черепа. Вид снизу. Затылочная кость соединяется с клиновидной костью во время полового созревания.

Б. Изолированная затылочная кость; вид снизу. Различают чешую, латеральные и базилярную части, которые окружают большое затылочное отверстие (оно у человека, в отличии от других приматов, расположено не сзади, а снизу черепа). Базилярная часть соединяется с телом клиновидной кости. Мыщелковый канал открывается на задней поверхности затылочного мыщелка, а подъязычный канал – на верхней части мыщелка. Мыщелковый канал – это венозный канал, который начинается от сигмовидного синуса и заканчивается затылочными венами. Канал подъязычного нерва содержит одноименный нерв (XII черепной нерв) и венозное сплетение. К глоточному бугорку прикрепляется задняя стенка глотки. Наружный затылочный выступ, расположенный в центре наружной поверхности чешуи, является важным костным ориентиром на затылке.

В. Вид сбоку. Можно оценить размеры затылочной чешуи, расположенной над большим затылочным отверстием. Внутренние отверстия мыщелкового канала и канала подъязычного нерва находятся рядом с яремным отростком, который сзади ограничивает яремное отверстие.

Г. Вид изнутри (спереди). Видны борозды венозных синусов твердой мозговой оболочки: нижнего каменистого, сигмовидного, поперечного, верхнего сагиттального синусов. Крестообразное возвышение находится над слиянием верхнего сагиттального и поперечного синусов. Форма возвышения говорит о том, что в некоторых случаях сагиттальный синус может впадать в левый поперечный синус.

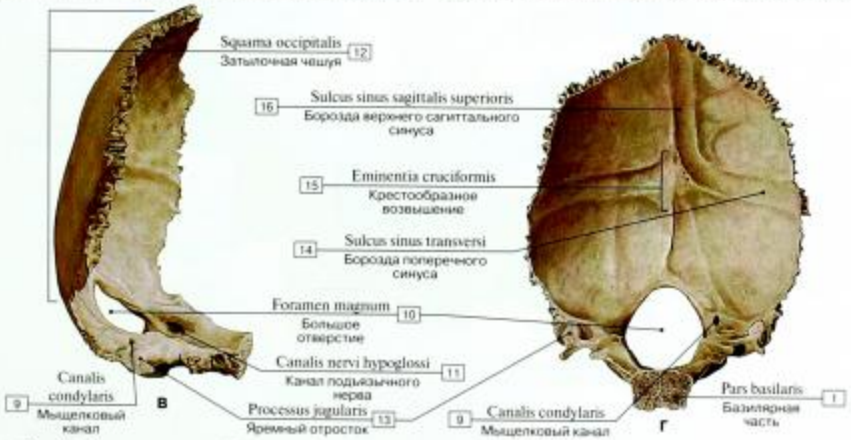

Рис. 78. Затылочная кость (А – затылочная кость в составе черепа – выделена цветом, Б – вид снизу и сзади, В – вид сбоку, справа, Г – вид изнутри, спереди):

1 – Basilar part; 2 – Pharyngeal tubercle; 3 – Occipital condyle; 4 – Inferior nuchal line; 5 – Superior nuchal line; 6 – External occipital protuberance; 7 – Highest nuchal line; 8 – External occipital crest; 9 – Condylar canal; 10 – Foramen magnum; 11 – Hypoglossal canal; 12 – Squamous part of occipital bone; 13 – Jugular process; 14 – Groove for transverse sinus; 15 – Cruciform eminence; 16 – Groove for superior sagittal sinus

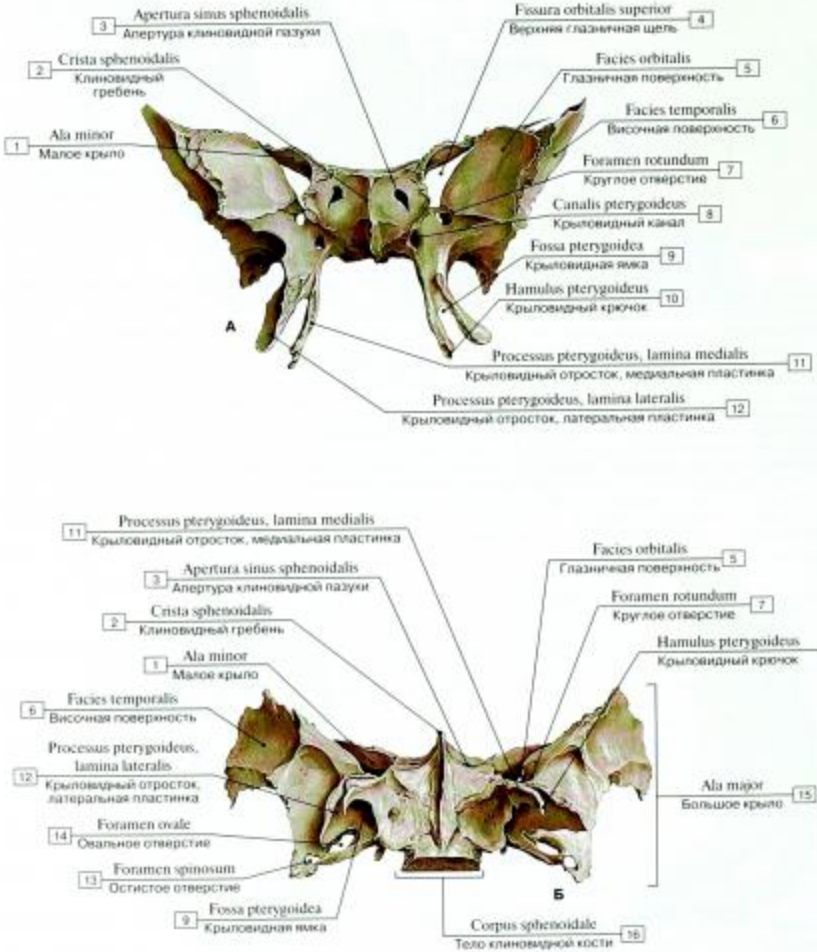

Рис. 79-1. Клиновидная кость (А – вид спереди, Б – вид снизу):

1 – Lesser wing; 2 – Sphenoidal crest; 3 – Opening of sphenoidal sinus; 4 – Superior orbital fissure; 5 – Orbital surface; 6 – Temporal surface; 7 – Foramen rotundum; 8 – Pterygoid canal; 9 – Pterygoid fossa; 10 – Pterygoid hamulus; 11 – Pterygoid process, medial plate; 12 – Pterygoid process, lateral plate; 13 – Foramen spinosum; 14 – Foramen ovale; 15 – Greater wing; 16 – Body of sphenoid

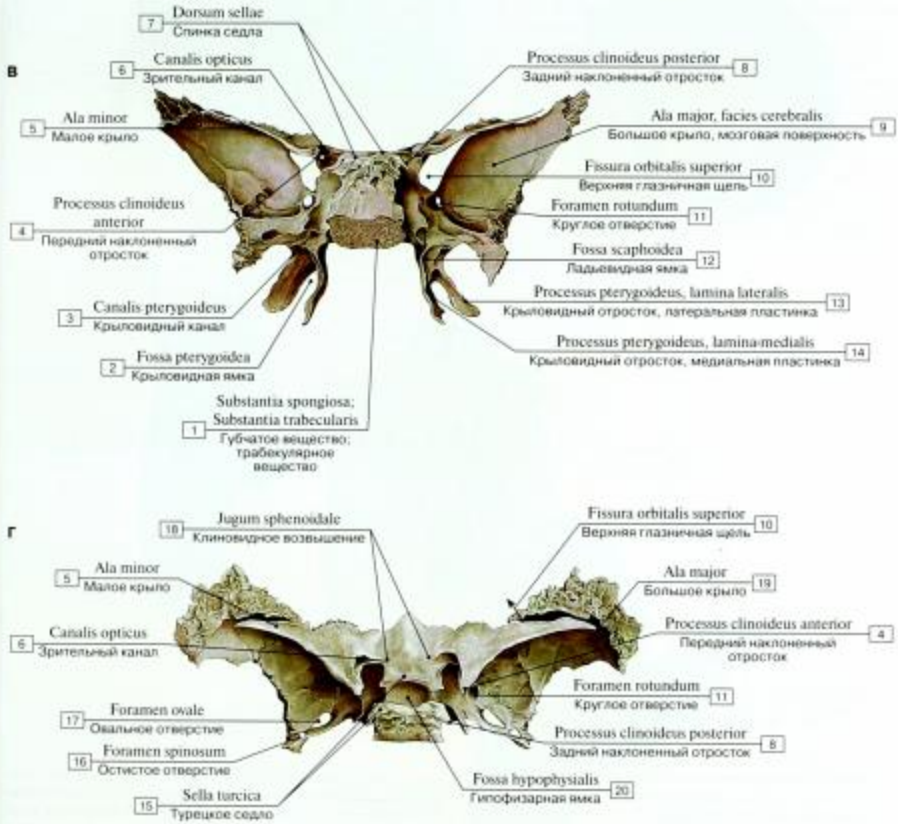

Рис. 79-2. Клиновидная кость (В – вид сзади, Г – вид сверху):

1 – Spongy bone; Trabecular bone; 2 – Pterygoid fossa; 3 – Pterygoid canal; 4 – Anterior clinoid process; 5 – Lesser wing; 6 – Optic canal; 7 – Dorsum sellae; 8 – Posterior clinoid process; 9 – Greater wing, cerebral surface; 10 – Superior orbital fissure; 11 – Foramen rotundum; 12 – Scaphoid fossa; 13 – Pterygoid process, lateral plate; 14 – Pterygoid process, medial plate; 15 – Sella turcica; 16 – Foramen spinosum; 17 – Foramen ovale; 18 – Jugum sphenoidale; Sphenoidal yoke; 19 – Greater wing; 20 – Hypophysial fossa

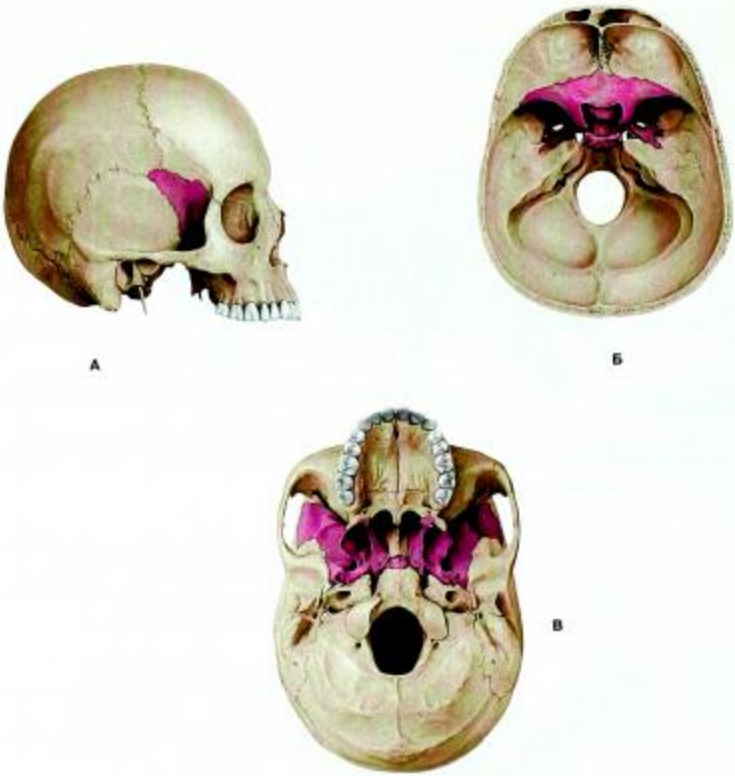

Рис. 80. Клиновидная кость в составе черепа (А – вид сбоку, справа, Б – вид сверху, В – вид снизу)

Расположение клиновидной кости в черепе (рис. 80).

Клиновидная кость является одной из наиболее сложных среди всех костей черепа.

А. Вид сбоку. Часть большого крыла клиновидной кости можно увидеть над скуловой дугой, а части крыловидных отростков – ниже скуловой дуги.

Б. Основание черепа, вид изнутри. Клиновидная кость является связующим звеном между передней и средней черепными ямками. Хорошо видны отверстия, через которые проходят нервы и сосуды.

В. Основание черепа, вид снаружи. Тело клиновидной кости соединяется с базиллярной частью затылочной кости, образуя скат.

Изолированная клиновидная кость (рис. 79-1, 79-2).

А. Вид спереди. В этой позиции видны глазничные щели, которые соединяют глазницы со средней черепной ямкой. Клиновидная пазуха разделена перегородкой.

Б. Вид снизу. Видны медиальные и латеральные пластинки крыловидных отростков. Между ними находится крыловидная ямка, к которой прикрепляется медиальная крыловидная мышца. Через остистые и овальные отверстия проходят сосуды и нервы.

В. Вид сзади. Четко видны верхние глазничные щели, однако зрительный канал почти полностью закрыт передними клиновидными отростками. Круглое отверстие соединяет среднюю черепную ямку с наружной стороной основания черепа (остистое отверстие не видно сзади). Клиновидная и затылочная кости срастаются в период полового созревания, шов между ними отсутствует. Решетчатые трабекулы имеют пористый вид.

Г. Вид сверху. Видно турецкое седло с ямкой в центре, в которой находится гипофиз. Остистое, овальное и круглое отверстия можно увидеть сзади.

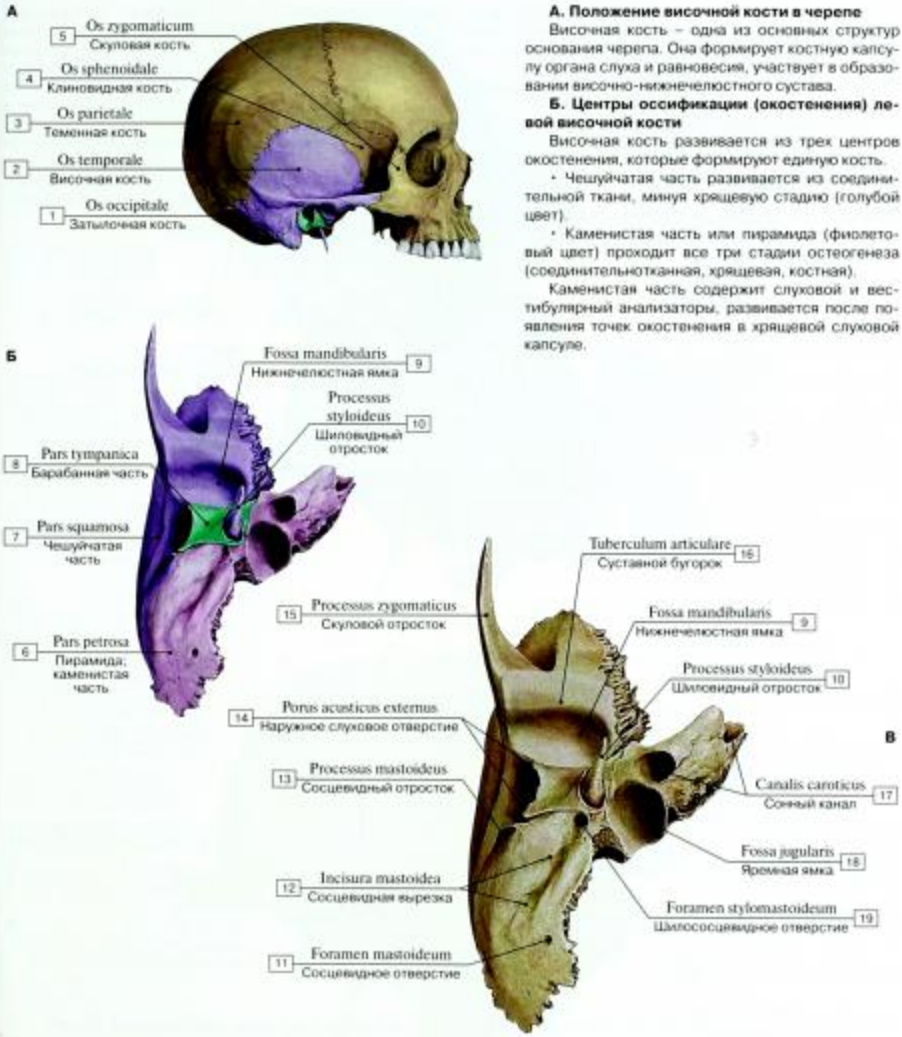

А. Положение височной кости в черепе

Височная кость – одна из основных структур основания черепа. Она формирует костную капсулу органа слуха и равновесия, участвует в образовании височно-нижнечелюстного сустава.

Б. Центры оссификации (окостенения) левой височной кости

Височная кость развивается из трех центров окостенения, которые формируют единую кость.

- Чешуйчатая часть развивается из соединительной ткани, минуя хрящевую стадию (голубой цвет).
- Каменистая часть или пирамида (фиолетовый цвет) проходит все три стадии остеогенеза (соединительнотканная, хрящевая, костная).

Каменистая часть содержит слуховой и вестибулярный анализаторы, развивается после появления точек окостенения в хрящевой слуховой капсуле.

Рис. 81. Височная кость, правая (А – височная кость в составе черепа и ее части – выделена цветом, Б – вид снизу, части височной кости выделены разными цветами, В – вид снизу):

1 – Occipital bone; 2 – Temporal bone; 3 – Parietal bone; 4 – Sphenoid; Sphenoidal bone; 5 – Zygomatic bone; 6 – Petrous part; 7 – Squamous part; 8 – Tympanic part; 9 – Mandibular fossa; 10 – Styloid process; 11 – Mastoid foramen; 12 – Mastoid notch; 13 – Mastoid process; 14 – External acoustic opening; 15 – Zygomatic process; 16 – Articular tubercle; 17 – Carotid canal; 18 – Jugular fossa; 19 – Stylomastoid foramen

- Барабанная часть (зеленый цвет) развивается на основе соединительной ткани, формирует основную часть наружного слухового канала. Шиловидный отросток развивается на основе хряща.

Проекция клинически важных структур на левую височную кость (рис. 83-Б).

Барабанная перепонка выглядит прозрачной. В пирамиде расположены среднее, внутреннее ухо и барабанная перепонка, поэтому знание их анатомии очень важно для отологии. На внутренней поверхности пирамиды имеются отверстия, через которые проходят лицевой нерв, внутренняя сонная артерия и внутренняя яремная вена. Тонкая барабанная струна (ветвь лицевого нерва), проходит медиальнее барабанной перепонки через полость внутреннего уха. Барабанная струна легко травмируется во время хирургических вмешательств. В сосцевидном отростке содержатся воздухоносные полости (сосцевидные ячейки) разных размеров. Самая крупная из них (сосцевидная пещера) сообщается с полостью среднего уха, которое в свою очередь сообщается с носоглоткой посредством слуховой (евстахиевой) трубы. Бактерии из носоглотки могут проникать через слуховую трубу в полость среднего уха и вызывать его воспаление. Оттуда они могут проникать в заполненные воздухом сосцевидные ячейки и, наконец, попадать в полость черепа, вызывая менингит.

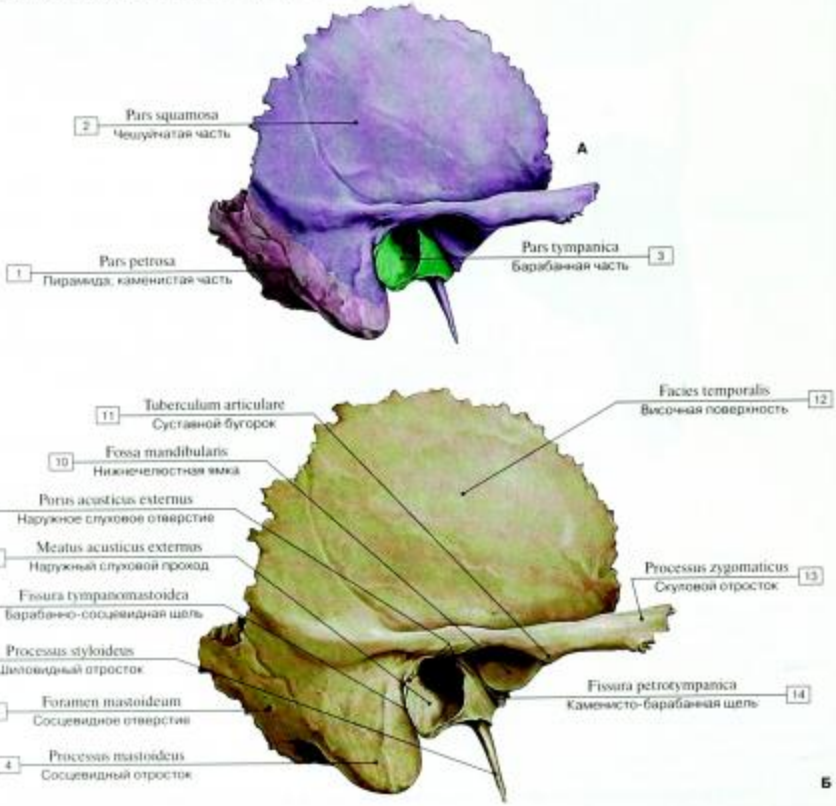

Рис. 82. Височная кость, правая (А – вид сбоку: части височной кости выделены разными цветами, Б – вид сбоку):

1 – Petrous part; 2 – Squamous part; 3 – Tympanic part; 4 – Mastoid process; 5 – Mastoid foramen; 6 – Styloid process; 7 – Tympanomastoid fissure; 8 – External acoustic meatus; 9 – External acoustic opening; 10 – Mandibular fossa; 11 – Articular tubercle; 12 – Temporal surface; 13 – Zygomatic process; 14 – Petrotympanic fissure

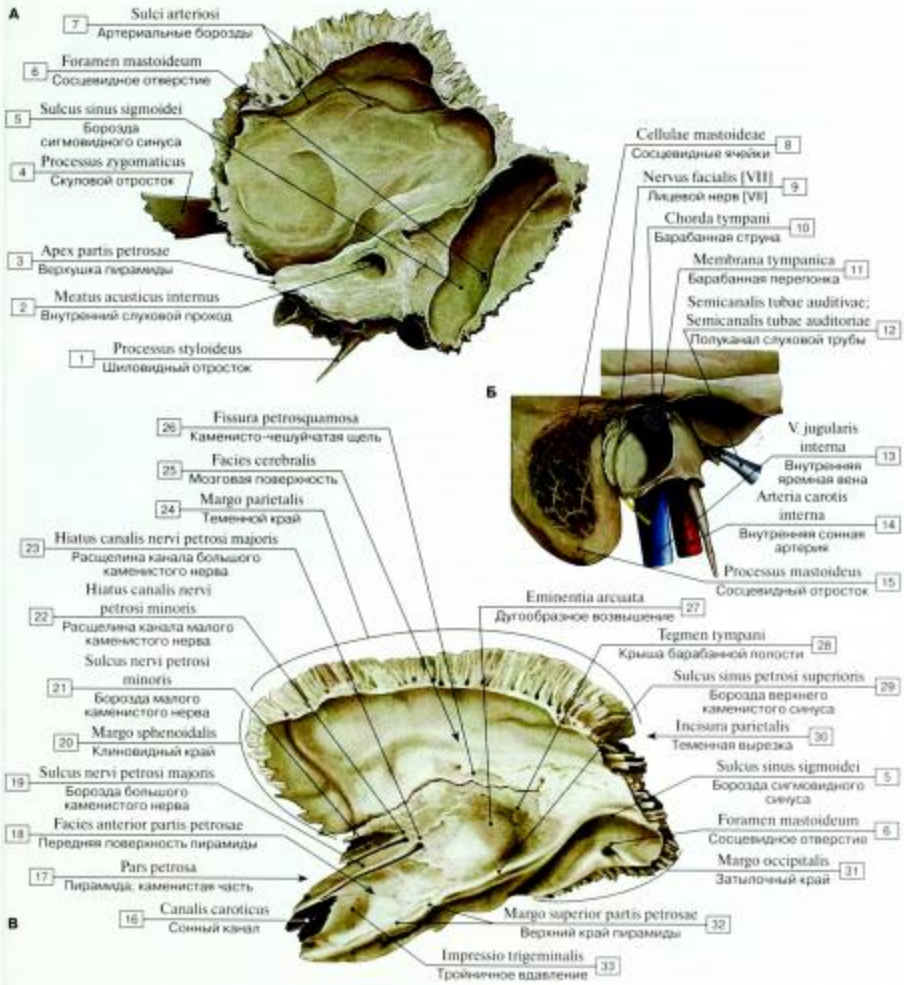

Рис. 83. Височная кость, правая (А – вид изнутри, Б – сообщения височной кости, В – вид изнутри и сверху):

1 – Styloid process; 2 – Internal acoustic meatus; 3 – Apex of petrous part; 4 – Zygomatic process; 5 – Groove for sigmoid sinus; 6 – Mastoid foramen; 7 – Arterial grooves; 8 – Mastoid cells; 9 – Facial nerve [VII]; 10 – Chorda tympani; 11 – Tympanic membrane; 12 – Canal for pharyngotympanic tube; Canal for auditory tube; 13 – Internal jugular vein; 14 – Internal carotid artery; 15 – Mastoid process; 16 – Carotid canal; 17 – Petrous part; 18 – Anterior surface of petrous part; 19 – Groove for greater petrosal nerve; 20 – Sphenoidal margin; 21 – Groove for lesser petrosal nerve; 22 – Hiatus for lesser petrosal nerve; 23 – Hiatus for greater petrosal nerve; 24 – Parietal margin; 25 – Cerebral surface; 26 – Petrosquamous fissure; 27 – Arcuate eminence; 28 – Tegmen tympani; 29 – Groove for superior petrosal sinus; 30 – Parietal notch; 31 – Occipital margin; 32 – Superior border of petrous part; 33 – Trigeminal impression

Таблица 12. Каналы височной кости

Название	Начало канала	Сообщения (отверстия) по ходу канала и его конец	Что проходит в канале
Сонный канал (Canalis caroticus; Carotid canal)	Наружное сонное отверстие на нижней поверхности пирамиды	Сонно-барабанные каналцы (см. ниже). Внутреннее сонное отверстие на верхушке пирамиды в полости черепа	Внутренняя сонная артерия в сопровождении одноименного венозного сплетения и внутреннего сонного (вегетативного) нервного сплетения
Сонно-барабанные каналцы (Canaliculi caroticotympanici; Caroticotympanic canaliculi)	Отверстия на стенке сонного канала (у его начала)	Отверстия на передней (сонной) стенке барабанной полости	Сонно-барабанные нервы (ветви внутреннего сонного сплетения); сонно-барабанные артерии (от внутренней сонной артерии)
Канал лицевого нерва (Canalis nervi facialis; Facial canal)	На дне внутреннего слухового прохода	По ходу канала на передней поверхности пирамиды – расщелина большого каменистого нерва; в нижнем отделе – отверстие канальца барабанной струны (см. ниже). Конец – шилососцевидное отверстие	Лицевой нерв (VII пара); поверхностная каменистая ветвь (от средней менингеальной артерии) – вверху, шилососцевидные артерия и вена – внизу
Каналец барабанной струны (Canaliculus chordae tympani; Canaliculus for chorda tympani)	Отверстие в нижнем отделе лицевого канала	Отверстие на задней (сосцевидной) стенке барабанной полости	Барабанная струна – ветвь лицевого нерва. Выходит из барабанной полости через каменисто-барабанную (глазерову) щель
Барабанный каналец (Canaliculus tympanicus; Tympanic canaliculus)	В каменистой ямочке на нижней поверхности пирамиды	Отверстие на нижней (яремной) стенке барабанной полости, где канал прерывается. Нерв проходит по ее медиальной (лабиринтной) стенке и заканчивается на передней поверхности пирамиды расщелиной канала малого каменистого нерва	Барабанный нерв, который на выходе из барабанной полости получает название малого каменистого нерва (ветвь IX пары); верхняя барабанная артерия (ветвь средней менингеальной артерии)
Мышечно-трубный канал (Canalis musculotubarius; Musculotubal canal) (делится на 2 полуканала: верхний – полуканал мышцы, напрягающей барабанную перепонку (Semicanalis musculi tensoris tympani; Canal for tensor tympani), нижний – полуканал слуховой трубы (Semicanalis tubae auditivae, Semicanalis tubae auditoriae; Canal for pharyngotympanic tube; Canal for auditory tube))	Начинается в месте соединения переднего края пирамиды с чешуей височной кости у верхушки пирамиды	Заканчивается отверстиями на передней (сонной) стенке барабанной полости	Мышца, напрягающая барабанную перепонку, и слуховая труба

А

Расположение решетчатой кости на внутреннем основании черепа

А. Вид сверху. Верхняя поверхность решетчатой пластинки решетчатой кости формирует часть передней черепной ямки, через отверстия пластинки проходят пучки волокон обонятельных нервов. Нижняя поверхность решетчатой пластинки участвует в формировании верхней стенки, а решетчатый лабиринт – в образовании латеральной стенки носовой полости. Решетчатые ячейки сообщаются между собой и с полостью носа. Решетчатая кость ограничена лобной и клиновидной костями.

Положение решетчатой кости в лицевом черепе

Б. Вид спереди. Решетчатая кость занимает центральная положение в полости носа и участвует в образовании медиальной стенки глазницы (глазничная пластинка).

Решетчатая кость

В. Вид сверху. Видна решетчатая пластинка и петушиный гребень, к которому частично прикрепляется серп головного мозга. Через многочисленные отверстия решетчатой пластинки проходят волокна обонятельного нерва из носовой

Б

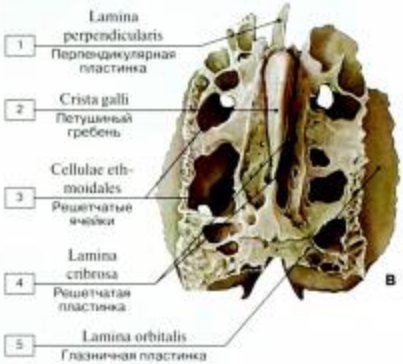

В

Г

Д

Рис. 84-1. Решетчатая кость (А – решетчатая кость в составе черепа, Б – положение решетчатой кости в лицевом черепе – фронтальное сечение через глазницы и носовую полость, В – вид сверху, Г – вид спереди, Д – топография решетчатой кости):

1 – Perpendicular plate; 2 – Crista galli; 3 – Ethmoidal cells; 4 – Cribriform plate; 5 – Orbital plate; 6 – Middle nasal concha; 7 – Superior nasal meatus

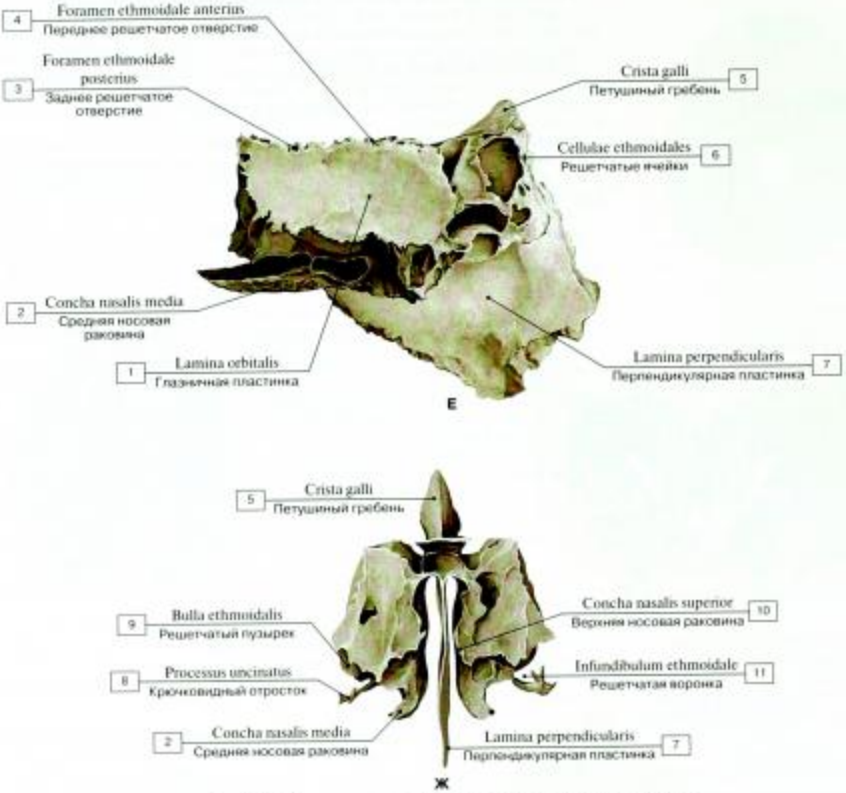

Рис. 84-2. Решетчатая кость (Е – вид сбоку, слева, Ж – вид сзади):

1 – Orbital plate; 2 – Middle nasal concha; 3 – Posterior ethmoidal foramen; 4 – Anterior ethmoidal foramen; 5 – Crista galli; 6 – Ethmoidal cells; 7 – Perpendicular plate; 8 – Uncinate process; 9 – Ethmoidal bulla; 10 – Superior nasal concha; 11 – Ethmoidal infundibulum

полости в переднюю черепную ямку. Из-за тонкости пластинки и большого количества отверстий в ней решетчатая пластинка подвержена травмам. Чаще всего повреждения клинически проявляются вытеканием спинномозговой жидкости через нос.

Г. Вид спереди. Видна перпендикулярная пластинка, участвующая в образовании костной перегородки носа, разделяющая полость носа на правую и левую половины. Видна средняя носовая раковина, которая является частью решетчатой кости, и решетчатые ячейки, сгруппированные по обеим сторонам от средней носовой раковины.

Е. Вид сбоку (слева). Видны перпендикулярная пластинка и открытые передние решетчатые ячейки. Глазницы отделены от решетчатых ячеек тонкой глазничной пластинкой.

Ж. Вид сзади. Только в этой позиции виден крючковидный отросток. На других позициях он почти полностью прикрыт средней носовой раковиной. Крючковидный отросток частично закрывает вход в верхнечелюстной синус. Полулунная расщелина является важным ориентиром во время эндоскопических операций на верхнечелюстной пазухе. Узкое вдавление между средней носовой раковиной и крючковидным отростком называется решетчатой воронкой. Лобные верхнечелюстные пазухи, передние и средние ячейки решетчатой кости открываются в средний носовой ход. Верхняя носовая раковина находится на заднем конце решетчатой кости.

Рис. 85. Нижняя носовая раковина, правая (А – вид с медиальной стороны, Б – вид с латеральной стороны):

1 – Lacrimal process; 2 – Ethmoidal process; 3 – Maxillary process



Рис. 86. Слезная кость, правая (А – вид снаружи, со стороны глазницы; Б – вид изнутри):

1 – Lacrimal groove; 2 – Posterior lacrimal crest; 3 – Lacrimal hamulus

Рис. 87. Носовая кость, правая (А – вид снаружи, Б – вид изнутри):

1 – Ethmoidal groove

Рис. 88. Сошник (А – вид справа, Б – вид сверху):

1 – Ala of vomer; 2 – Vomerine groove

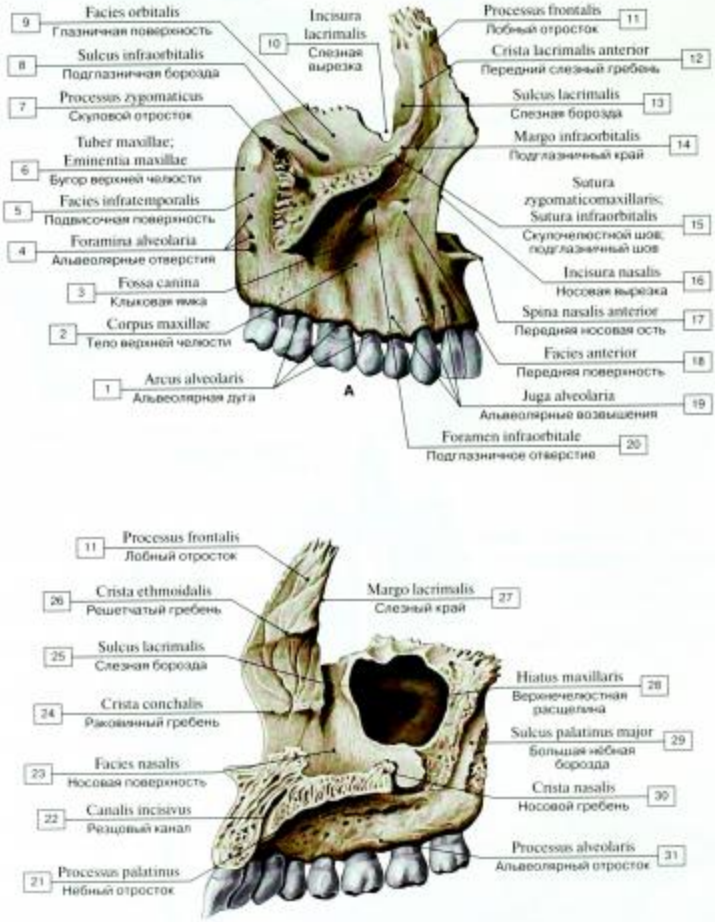

Рис. 89. Верхняя челюсть, правая (А – вид сбоку, с латеральной стороны, Б – вид с медиальной стороны):

1 – Alveolar arch; 2 – Body of maxilla; 3 – Canine fossa; 4 – Alveolar foramina; 5 – Infratemporal surface; 6 – Maxillary tuberosity; 7 – Zygomatic process; 8 – Infra-orbital groove; 9 – Orbital surface; 10 – Lacrimal notch; 11 – Frontal process; 12 – Anterior lacrimal crest; 13 – Lacrimal groove; 14 – Infra-orbital margin; 15 – Zygomaticomaxillary suture; 16 – Nasal notch; 17 – Anterior nasal spine; 18 – Anterior surface; 19 – Alveolar yokes; 20 – Infra-orbital foramen; 21 – Palatine process; 22 – Incisive canal; 23 – Nasal surface; 24 – Conchal crest; 25 – Lacrimal groove; 26 – Ethmoidal crest; 27 – Lacrimal margin; 28 – Maxillary hiatus; 29 – Greater palatine groove; 30 – Nasal crest; 31 – Alveolar process

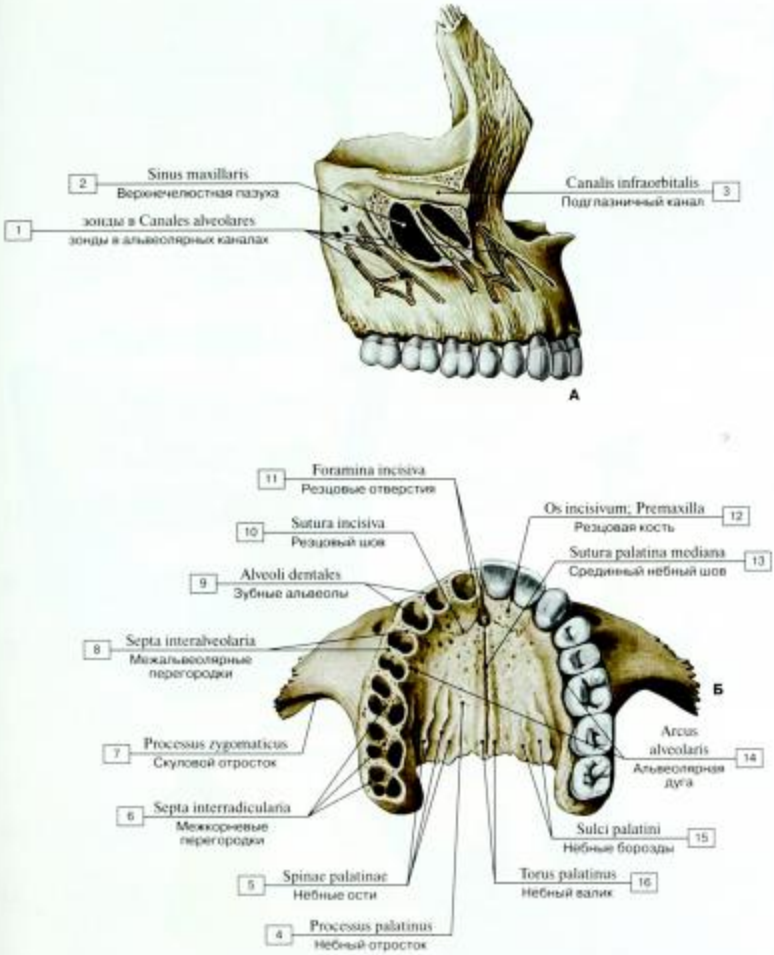

Рис. 90. Верхняя челюсть, правая (А – вид с латеральной стороны, Б – верхние челюсти, вид снизу):

1 – зонды в Alveolar canals; 2 – Maxillary sinus; 3 – Infra-orbital canal; 4 – Palatine process; 5 – Palatine spines; 6 – Interradicular septa; 7 – Zygomatic process; 8 – Interalveolar septa; 9 – Dental alveoli; 10 – Incisive suture; 11 – Incisive foramina; 12 – Incisive bone; Premaxilla; 13 – Median palatine suture; 14 – Alveolar arch; 15 – Palatine grooves; 16 – Palatine torus

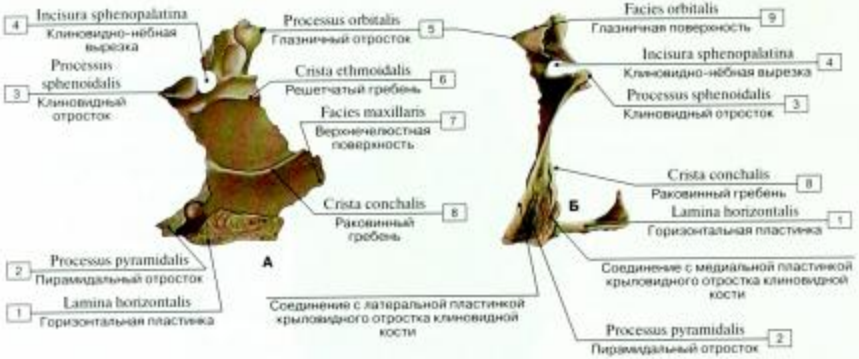

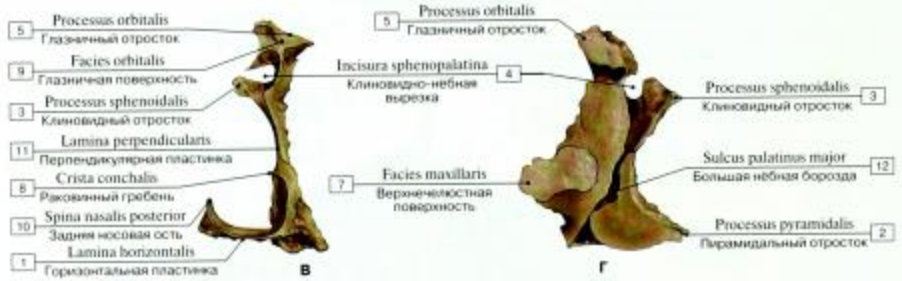

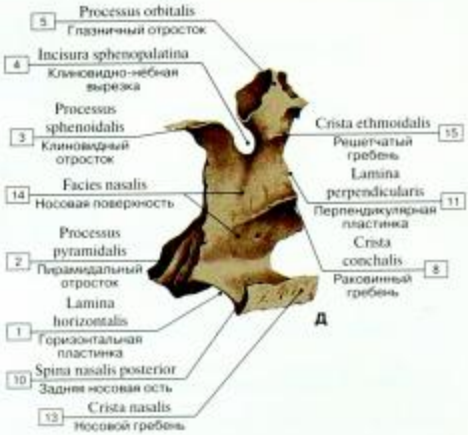

Рис. 91. Нёбная кость, левая (А – вид изнутри, медиальная сторона, Б – вид сзади, справа, В – вид спереди, Г – вид снаружи, латеральная сторона, Д – вид сзади и изнутри):

1 – Horizontal plate; 2 – Pyramidal process; 3 – Sphenoidal process; 4 – Sphenopalatine notch; 5 – Orbital process; 6 – Ethmoidal crest; 7 – Maxillary surface; 8 – Conchal crest; 9 – Orbital surface; 10 – Posterior nasal spine; 11 – Perpendicular plate; 12 – Greater palatine groove; 13 – Nasal crest; 14 – Nasal surface; 15 – Ethmoidal crest

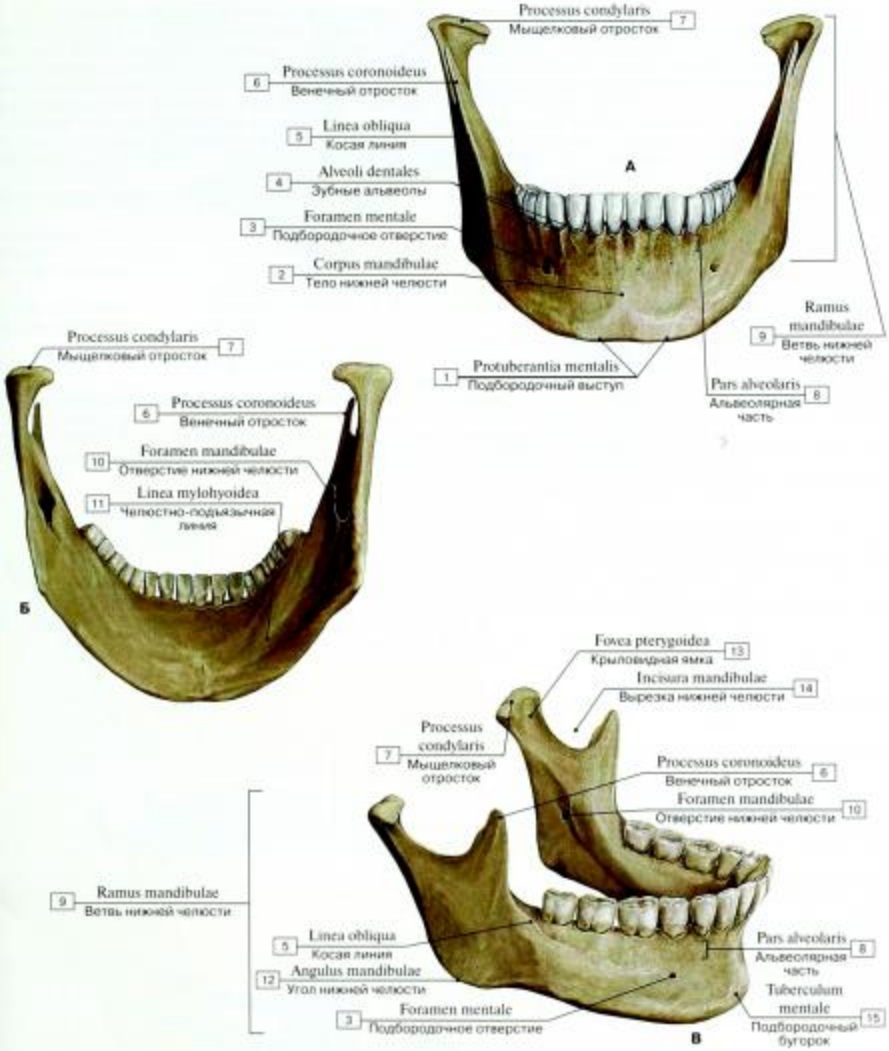

Рис. 92. Нижняя челюсть (А – вид спереди, Б – вид сзади, В – вид сбоку, справа):

1 – Mental protuberance; 2 – Body of mandible; 3 – Mental foramen; 4 – Dental alveoli; 5 – Oblique line; 6 – Coronoid process; 7 – Condylar process; 8 – Alveolar part; 9 – Ramus of mandible; 10 – Mandibular foramen; 11 – Mylohyoid line; 12 – Angle of mandible; 13 – Pterygoid fovea; 14 – Mandibular notch; 15 – Mental tubercle

Нижняя челюсть

А. Вид спереди. Нижняя челюсть соединяется с черепом с помощью двух височно-нижнечелюстных суставов, каждый из которых образован головкой мыщелкового отростка нижней челюсти и нижнечелюстной ямкой височной кости. В зоне перехода тела в ветвь образуется угол нижней челюсти. Зубы расположены в зубных альвеолах альвеолярной дуги. Альвеолы разделены межальвеолярными перегородками. Подбородочный нерв (ветвь тройничного нерва) выходит из нижнечелюстного канала через подбородочное отверстие. Знание этой анатомической особенности имеет важное клиническое значение (например, при невралгии тройничного нерва).

Б. Вид сзади. На внутренней поверхности каждой ветви видно отверстие нижней челюсти, через которое в нижнечелюстной канал входят нижний альвеолярный нерв (ветвь нижнечелюстного нерва), иннервирующий зубы нижней челюсти, и одноименная артерия.

В. Вид сбоку (слева). Видны венечный и мыщелковый отростки, разделенные нижнечелюстной вырезкой. К венечному отростку прикрепляется височная мышца. Мыщелковый отросток заканчивается головкой нижней челюсти, которая соединяется с нижнечелюстной ямкой височной кости. К крыловидной ямке шейки нижней челюсти на медиальной поверхности прикрепляется латеральная крыловидная мышца.

Возрастные изменения нижней челюсти

Тело нижней челюсти подвержено возрастным изменениям, связанным с развитием или потерей зубов. На структуру нижней челюсти оказывают влияние альвеолярные отростки зубов. Угол нижней челюсти приспосабливается к изменениям альвеолярных отростков, поэтому угол между телом и ветвью также меняется с возрастом по мере изменениями состояния зубов. У новорожденного угол нижней челюсти равен 150°, у взрослого – 120–130°; он увеличивается до 140° в старости.

А. При рождении в челюсти нет зубов, альвеолярная часть еще не оформирована.

Б. В детском возрасте в нижней челюсти имеются молочные зубы. Альвеолярная часть относительно плохо развита, так как молочные зубы значительно меньше постоянных, а коренные зубы отсутствуют.

В. У взрослого человека в нижней челюсти находятся постоянные зубы, включая коренные, поэтому альвеолярная дуга развита хорошо.

Г. В старости в связи с выпадением зубов альвеолярная дуга уменьшается.

Примечание: в результате уменьшения объема альвеолярной дуги может изменяться положение подбородочного отверстия (в норме оно находится ниже второго малого коренного зуба). Эти изменения следует учитывать при хирургических вмешательствах.

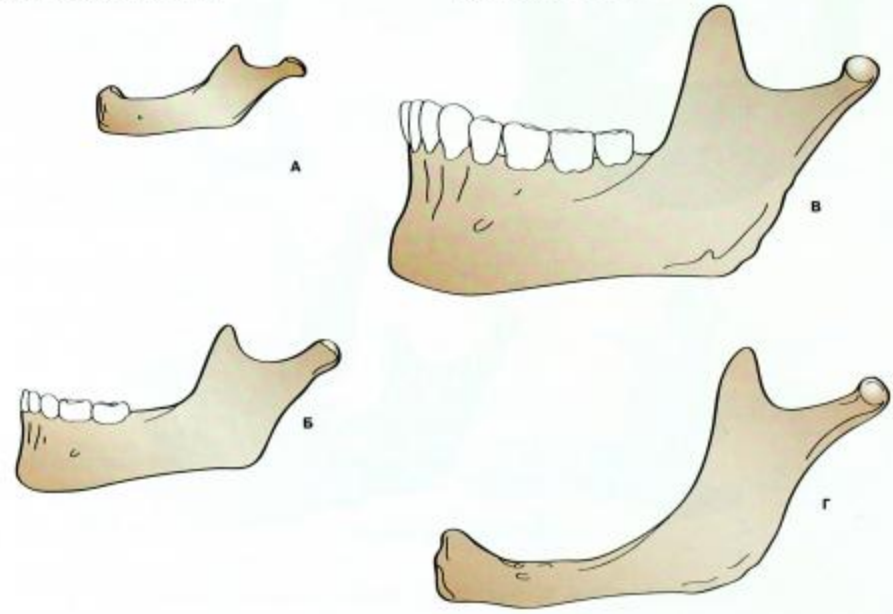

Рис. 93. Возрастные изменения нижней челюсти (А – челюсть новорожденного ребенка, Б – челюсть ребенка, В – челюсть взрослого человека, Г – челюсть старика)

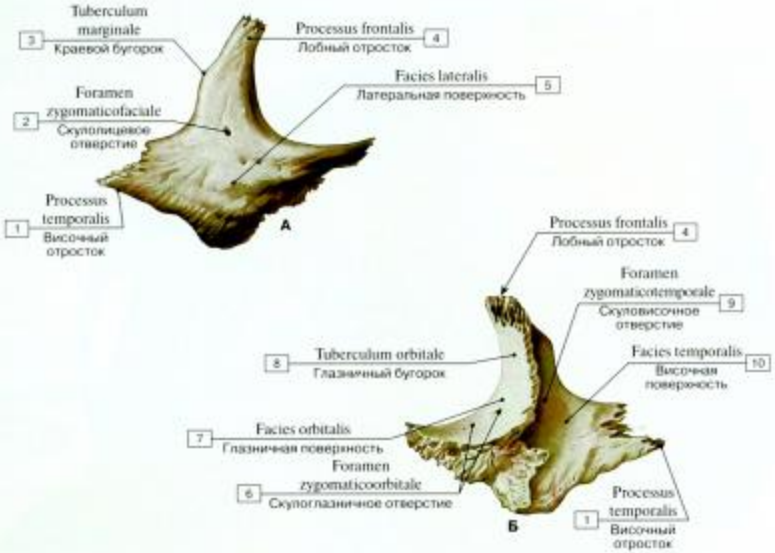

Рис. 94. Скуловая кость, правая (А – вид снаружи, Б – вид изнутри):

1 – Temporal process; 2 – Zygomaticofacial foramen; 3 – Marginal tubercle; 4 – Frontal process; 5 – Lateral surface; 6 – Zygomatico-orbital foramen; 7 – Orbital surface; 8 – Orbital tubercle; 9 – Zygomaticotemporal foramen; 10 – Temporal surface

Подъязычная кость как бы «подвешена» к черепу с помощью мышц и связок между нижней челюстью и гортанью. Кость относится к костям лицевого черепа. Большой рог и тело подъязычной кости прощупываются на шее. Движения данной кости можно определить во время глотания.

Рис. 95. Подъязычная кость (А – вид спереди, Б – вид сзади, В – вид сбоку):

1 – Lesser horn; 2 – Greater horn; 3 – Body of hyoid bone

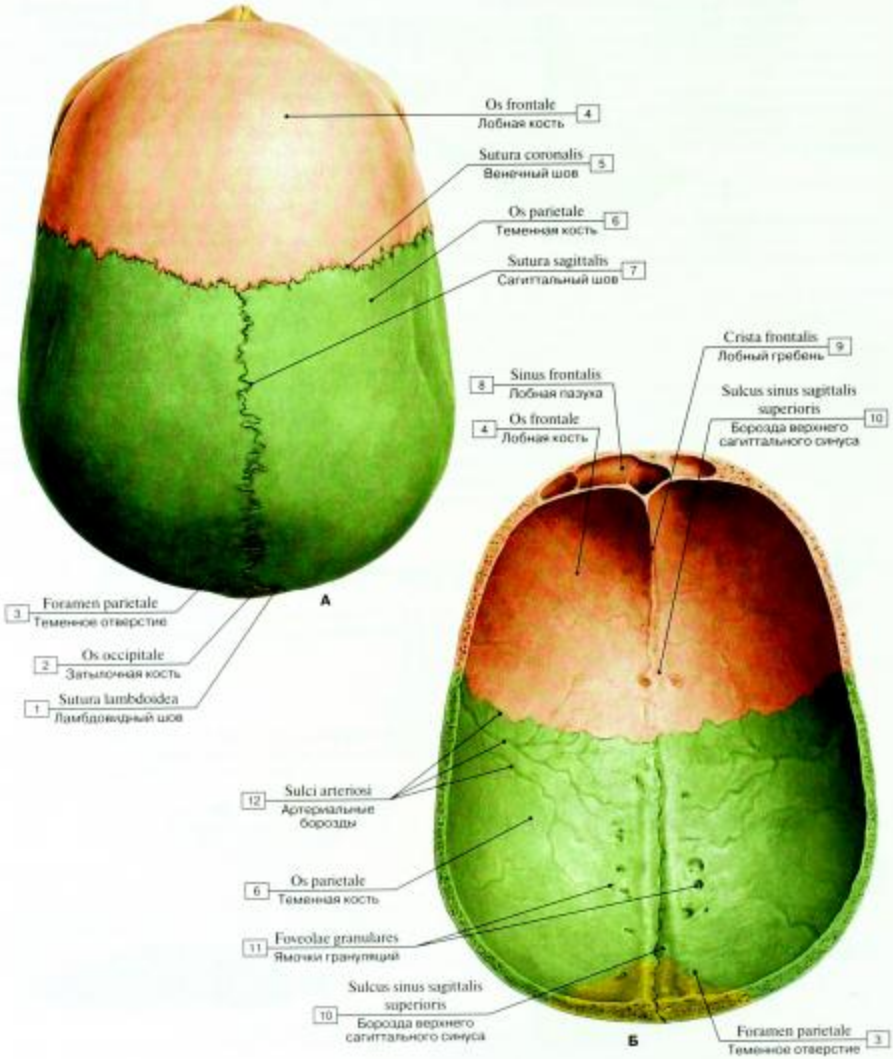

Рис. 96. Свод (крыша) черепа (А – вид сверху, Б – вид изнутри, со стороны полости черепа):

1 – Lambdoid suture; 2 – Occipital bone; 3 – Parietal foramen; 4 – Frontal bone; 5 – Coronal suture; 6 – Parietal bone; 7 – Sagittal suture; 8 – Frontal sinus; 9 – Frontal crest; 10 – Groove for superior sagittal sinus; 11 – Granular foveolae; 12 – Arterial grooves

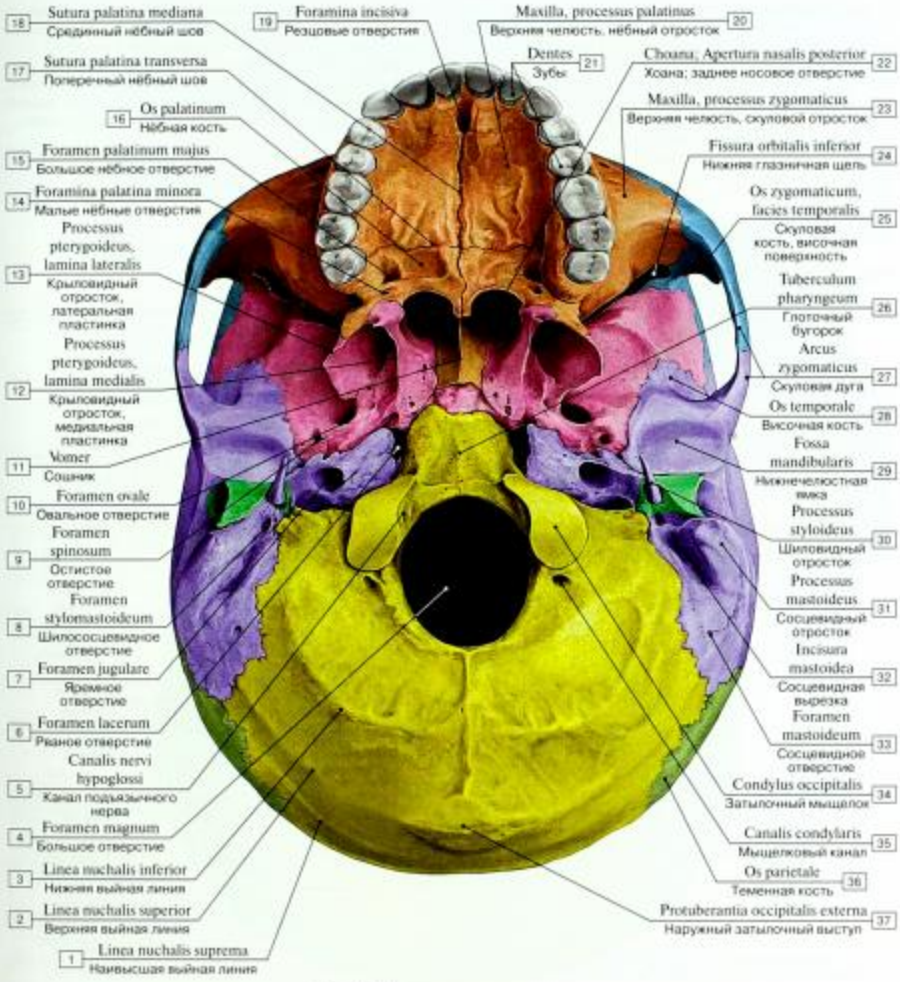

Рис. 97. Наружное основание черепа:

1 – Highest nuchal line; 2 – Superior nuchal line; 3 – Inferior nuchal line; 4 – Foramen magnum; 5 – Hypoglossal canal; 6 – Foramen lacerum; 7 – Jugular foramen; 8 – Stylomastoid foramen; 9 – Foramen spinosum; 10 – Foramen ovale; 11 – Vomer; 12 – Pterygoid process, medial plate; 13 – Pterygoid process, lateral plate; 14 – Lesser palatine foramina; 15 – Greater palatine foramen; 16 – Palatine bone; 17 – Transverse palatine suture; 18 – Median palatine suture; 19 – Incisive foramina; 20 – Maxilla, palatine process; 21 – Teeth; 22 – Choana; Posterior nasal aperture; 23 – Maxilla, zygomatic process; 24 – Inferior orbital fissure; 25 – Zygomatic bone, temporal surface; 26 – Pharyngeal tubercle; 27 – Zygomatic arch; 28 – Temporal bone; 29 – Mandibular fossa; 30 – Styloid process; 31 – Mastoid process; 32 – Mastoid notch; 33 – Mastoid foramen; 34 – Occipital condyle; 35 – Condylar canal; 36 – Parietal bone; 37 – External occipital protuberance

Черепные ямки.

Внутреннее основание черепа углублено, в нем выделяют три черепные ямки: переднюю, среднюю и заднюю. Эти впадины углубляются по направлению ото лба к затылку, формируя расположенные террасами структуры.

• Передняя черепная ямка образована глазничными частями лобных костей, решетчатой пластинкой одноименной кости и большими крыльями клиновидной кости.

• Средняя черепная ямка образована телом и большими крыльями клиновидной кости, передними поверхностями пирамид и чешуйчатыми частями височной кости.

• Задняя черепная ямка образована затылочной костью, задней поверхностью пирамид и внутренними поверхностями сосцевидных отростков височных костей, задней частью тела клиновидной кости (спинка турецкого седла).

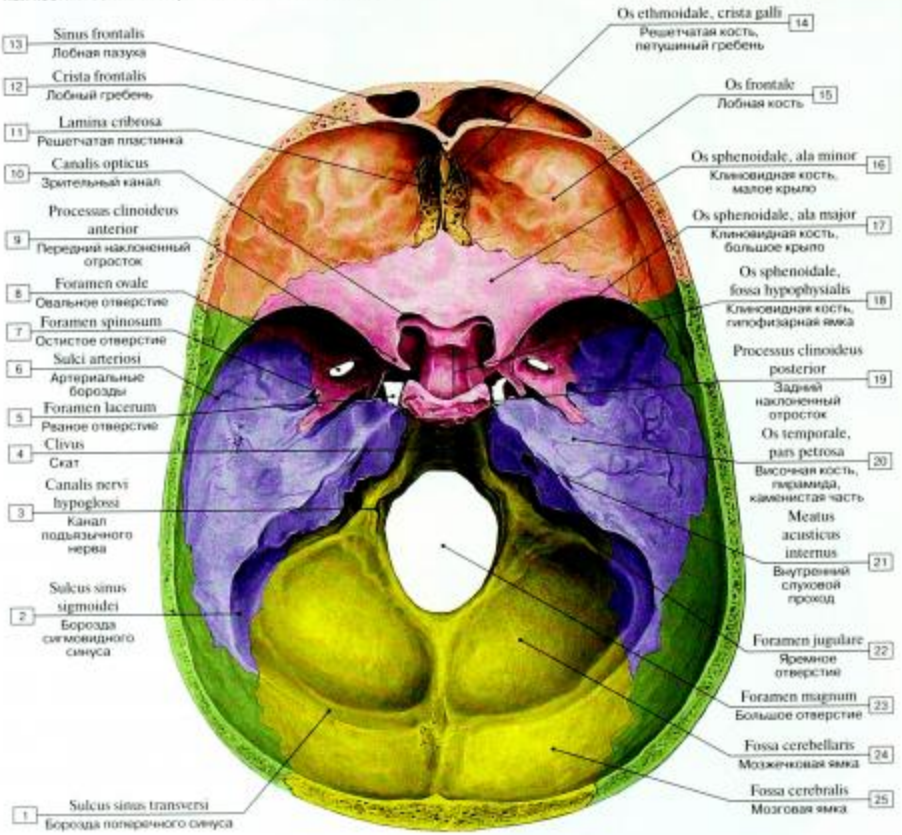

Рис. 98. Внутреннее основание черепа:

1 – Groove for transverse sinus; 2 – Groove for sigmoid sinus; 3 – Hypoglossal canal; 4 – Clivus; 5 – Foramen lacerum; 6 – Arterial grooves; 7 – Foramen spinosum; 8 – Foramen ovale; 9 – Anterior clinoid process; 10 – Optic canal; 11 – Cribriform plate; 12 – Frontal crest; 13 – Frontal sinus; 14 – Ethmoid; Ethmoidal bone, crista galli; 15 – Frontal bone; 16 – Sphenoid; Sphenoidal bone, lesser wing; 17 – Sphenoid; Sphenoidal bone, greater wing; 18 – Sphenoid; Sphenoidal bone, hypophysial fossa; 19 – Posterior clinoid process; 20 – Temporal bone, petrous part; 21 – Internal acoustic meatus; 22 – Jugular foramen; 23 – Foramen magnum; 24 – Cerebellar fossa; 25 – Cerebral fossa

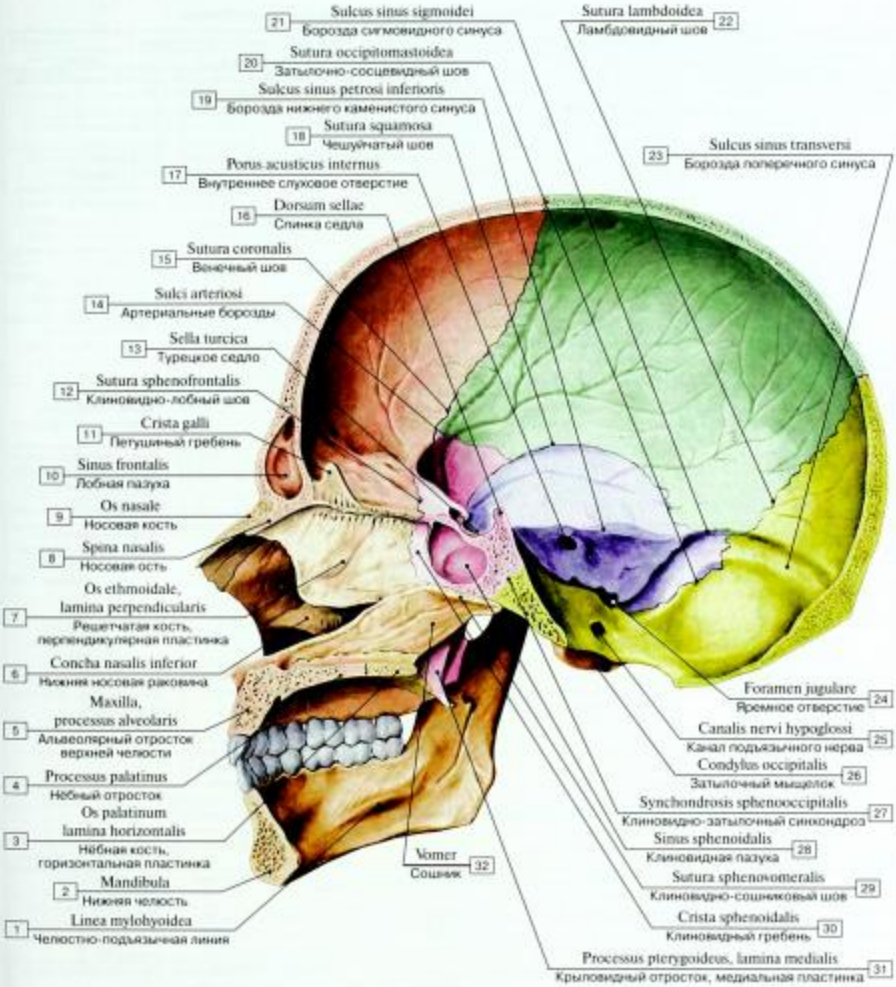

Рис. 99. Череп, вид изнутри, сбоку:

1 – Mylohyoid line; 2 – Mandible; 3 – Palatine bone, horizontal plate; 4 – Palatine process; 5 – Maxilla, alveolar process; 6 – Inferior nasal concha; 7 – Ethmoid; Ethmoidal bone, perpendicular plate; 8 – Nasal spine; 9 – Nasal bone; 10 – Frontal sinus; 11 – Crista galli; 12 – Sphenofrontal suture; 13 – Sella turcica; 14 – Arterial grooves; 15 – Coronal suture; 16 – Dorsum sellae; 17 – Internal acoustic opening; 18 – Squamous suture; 19 – Groove for inferior petrosal sinus; 20 – Occipitomastoid suture; 21 – Groove for sigmoid sinus; 22 – Lambdoid suture; 23 – Groove for transverse sinus; 24 – Jugular foramen; 25 – Hypoglossal canal; 26 – Occipital condyle; 27 – Spheno-occipital synchondrosis; 28 – Sphenoidal sinus; 29 – Sphenovomerine suture; 30 – Sphenoidal crest; 31 – Pterygoid process, medial plate; 32 – Vomer

Таблица 13. Отверстия во внутреннем основании черепа и их назначение

Область черепа	Название отверстий	Положение отверстия на черепе	Через отверстия проходят		
			артерии	вены	нервы
Передняя черепная ямка	Отверстия решетчатой пластинки	В средних отделах передней черепной ямки, по сторонам от петушиного гребня	Передняя решетчатая артерия – ветвь глазничной артерии	Решетчатые вены (притоки верхней глазничной вены)	Обонятельные нервы (I)
Средняя черепная ямка	Зрительный канал	В основании малого крыла клиновидной кости	Глазная артерия	–	Зрительный нерв (II)
	Верхняя глазничная щель	Между большим и малым крыльями клиновидной кости (в передней части средней черепной ямки)	Передняя менингеальная артерия (ветвь передней решетчатой)	Верхняя глазная вена, впадает в пещеристый синус	Глазодвигательный (III), блоковый (IV), отводящий (VI) нервы, глазной нерв – I ветвь тройничного нерва (V)
	Внутреннее сонное	На верхушке пирамиды височной кости	Внутренняя сонная артерия	Внутреннее сонное (венозное) сплетение	Внутреннее сонное (симпатическое) сплетение
	Круглое	В основании большого крыла клиновидной кости, кзади от верхней глазничной щели			Верхнечелюстной нерв – II ветвь тройничного нерва (V)
	Овальное	В основании большого крыла клиновидной кости, кзади и латеральнее круглого отверстия	Менингеальная ветвь средней менингеальной артерии	Эмиссарий, соединяет пещеристый синус и крыловидное (венозное) сплетение	Нижнечелюстной нерв – III ветвь тройничного нерва (V)
	Остистое	В области заднего угла большого крыла клиновидной кости (кзади и латеральнее овального отверстия)	Средняя менингеальная артерия – ветвь верхнечелюстной артерии	Средние менингеальные вены	Менингеальная ветвь – от III ветви тройничного нерва (V)
	Расщелина канала большого каменистого нерва (отверстие канала лицевого нерва)	На передней поверхности пирамиды височной кости, латеральнее вдавления узла тройничного нерва	Поверхностная каменистая ветвь – ветвь средней менингеальной артерии	Слуховая вена впадает в верхний каменистый синус	Большой каменистый нерв – ветвь лицевого нерва (промежуточного нерва) (VII)
	Расщелина канала малого каменистого нерва (верхняя аперту-ра барабанного канальца)	Латеральнее предыдущего отверстия (расщелины канала большого каменистого нерва)	Верхняя барабанная артерия – ветвь средней менингеальной артерии		Малый каменистый нерв – ветвь барабанного нерва (из языкоглоточного нерва – IX)
Задняя черепная ямка	Внутренний слуховой проход	На задней поверхности пирамиды височной кости	Артерия лабиринта – ветвь базилярной артерии	Вены лабиринта, впадают в нижний каменистый синус	Лицевой нерв (VII), преддверно-улитковый нерв (VIII)
	Наружная апертура водопровода преддверия	На задней поверхности пирамиды височной кости, латеральнее внутреннего слухового прохода		Эндолимфатический проток и мешочек	
	Наружная апертура канальца улитки	На задней поверхности пирамиды височной кости, книзу от внутреннего слухового прохода		Перилимфатический проток, впадает в верхнюю луковицу внутренней яремной вены, вена одноименного канальца	
	Сосцевидное	У латерального края сигмовидной борозды	Менингеальная ветвь затылочной артерии	Сосцевидный эмиссарий, соединяет сигмовидный синус и затылочную вену	
	Яремное	Позади пирамиды височной кости, книзу от внутреннего слухового прохода	Задняя менингеальная артерия – ветвь восходящей глоточной артерии	Внутренняя яремная вена	Языкоглоточный (IX), блуждающий (X), добавочный (XI) нервы, менингеальная ветвь блуждающего нерва (X)
	Большое (затылочное)	На дне задней черепной ямки, кзади от ската	Позвоночные, передние и задние спинномозговые артерии	Основное (базилярное) венозное сплетение	Продолговатый мозг
	Подъязычный канал	На внутренней поверхности латеральной части затылочной кости, сбоку от большого (затылочного) отверстия		Венозная сеть подъязычного канала, впадает во внутреннюю яремную сеть	Подъязычный нерв (XII)
	Мышелковый канал	В борозде сигмовидного синуса, латеральнее и кзади от яремного отверстия		Мышелковый эмиссарий, соединяет сигмовидный синус с позвоночным венозным сплетением	

Таблица 14. Ямки (полости) лицевого черепа

Название ямки (полости)	Стенки ямки (полости)						Сообщение с полостями (ямками)
	верхняя	нижняя	латеральная	медиальная	передняя	задняя	
Глазница	Глазничная часть лобной кости, сзади – малое крыло клиновидной кости	Глазничные поверхности верхнечелюстной и скуловой костей, глазничный отросток нёбной кости	Глазничные поверхности большого крыла клиновидной кости и лобного отростка	Лобный отросток верхнечелюстной кости, слезная кость, глазничная пластинка решётчатой кости, тело клиновидной кости (сзади) и самый медиальный участок глазничной части лобной кости (вверху)	Стенка отсутствует	Стенка отсутствует	Носослезный канал – с носовой полостью; верхняя глазничная щель и зрительный канал – со средней черепной ямкой; нижняя глазничная щель – с крыловидно-нёбной и подвисочной ямками
Полость носа	Носовые кости, носовая часть лобной кости, решётчатая пластинка решётчатой кости и нижняя поверхность тела клиновидной кости	Нёбные отростки верхнечелюстных костей и горизонтальные пластинки нёбных костей	Носовая поверхность тела и лобный отросток верхнечелюстной кости, слезная кость, решётчатый лабиринт, перпендикулярная пластинка нёбной кости, медиальная пластинка крыловидного отростка клиновидной кости (в заднем отделе)	Отсутствует (костная перегородка, образованная перпендикулярной пластинкой решётчатой кости, и сошник делят носовую полость на две половины)	Грушевидная апертура, ограниченная носовыми вырезками (правой и левой) верхнечелюстных костей и нижними краями носовых костей	Хоаны, ограниченные медиальной пластинкой крыловидного отростка, сошником, телом клиновидной кости, горизонтальной пластинкой нёбных костей	Хоаны – с полостью носоглотки, ячейками решётчатой кости, апертурами лобной, верхнечелюстной и клиновидной пазух. Клиновидно-нёбное отверстие – с одноимённой ямкой; носослезный канал – с глазницей
Крыловидно-нёбная ямка	Основание крыла клиновидной кости	Стенки нет, переходит в большой нёбный канал	Стенки нет, переходит в подвисочную ямку	Перпендикулярная пластинка нёбной кости	Бугор верхней челюсти	Основание крыловидного отростка клиновидной кости	Клиновидно-нёбное отверстие – с полостью носа; круглое отверстие – со средней черепной ямкой; крыловидный канал – с областью рваного отверстия; большой крыловидный канал – с ротовой полостью; нижняя глазничная щель – с глазницей
Подвисочная ямка	Височная кость и основание большого крыла клиновидной кости	Отсутствует	Частично скуловая дуга и ветвь нижней челюсти	Латеральная пластинка крыловидного отростка клиновидной кости	Бугор верхней челюсти и частично скуловая кость	Отсутствует	Нижняя глазничная щель – с глазницей; крыловидно-верхнечелюстная щель – с крыловидно-нёбной ямкой

Таблица 15. Отверстия в стенках полостей лицевого черепа и их назначение

Область черепа	Отверстие	Положение отверстия на черепе	Через отверстия проходят		
			артерии	вены	зрительный нерв
Глазница	Зрительный канал	В области верхушки глазницы	Глазная артерия		
	Переднее решётчатое	В верхней части медиальной стенки, в шве между лобной костью и глазничной пластинкой решётчатой кости	Передняя решётчатая артерия – ветвь надглазничной артерии	Передняя решётчатая вена – приток верхней глазной вены	Передний решётчатый нерв – ветвь носослезного нерва (из глазного нерва)
	Верхняя глазничная щель	Между верхней и латеральной стенками глазницы	Передняя менингеальная артерия		
	Нижняя глазничная щель	Между латеральной и нижней стенками глазницы	Подглазничная артерия	Нижняя глазная вена – приток крыловидного венозного сплетения	Подглазничный, скуловой нервы – ветви верхнечелюстного нерва
	Носослезный канал	В слезной ямке в переднем отделе медиальной стенки глазницы, сообщает глазницу с полостью носа	В канале проходит носослезный проток		

Область черепа	Отверстие	Положение отверстия на черепе	Через отверстия проходят		
			артерии	вены	нервы
Глазница	Надглазничное (непостоянное)	В передней части верхней стенки глазницы (позади надглазничного края лобной кости)	Надглазничная артерия – ветвь глазной артерии	Надглазничная вена – приток лицевой вены	Надглазничный нерв – ветвь лобного нерва
	Заднее решетчатое	В верхней части медиальной стенки глазницы, в шве между лобной костью и глазничной пластинкой решетчатой кости	Задняя решетчатая артерия – ветвь надглазничной артерии	Задняя решетчатая вена – приток верхней глазной вены	Задний решетчатый нерв – ветвь носоресничного нерва
	Подглазничное	На передней поверхности верхнечелюстной кости как продолжение кпереди подглазничного канала	Подглазничная артерия – ветвь верхнечелюстной артерии		Подглазничный нерв
	Альвеолярные (передние и средние)	На нижней стенке подглазничной борозды и подглазничного канала	Альвеолярные передние верхние ветви подглазничной артерии	Альвеолярные верхние вены – притоки верхнечелюстной вены	Передние и средние верхние альвеолярные ветви подглазничного нерва
	Скулоглазничное	На глазничной поверхности скуловой кости	Скулоглазничная артерия – ветвь поверхностной височной артерии		Скуловой нерв – ветвь верхнечелюстного нерва
Полость носа	Грушевидная апертура – переднее отверстие полости носа	На передней поверхности лицевого черепа, в его центральной части			
Полость носа	Хоаны – задние отверстия полости носа	Сзади от носовой полости, под наружным основанием мозгового отдела черепа			
	Решетчатая пластинка	В верхней стенке полости носа	Передняя решетчатая артерия		
	Носослезный канал	Нижний носовой ход (в переднем отделе)	Передняя решетчатая артерия		
	Клиновидно-нёбное	Позади средней носовой раковины	Клиновидно-нёбная артерия – ветвь верхнечелюстной артерии	Клиновидно-нёбная вена; впадает, в крыловидное (венозное) сплетение	Носовые задние верхние ветви (латеральные и медиальные) – ветви крылонёбного узла
	Резцовый канал	В переднем отделе срединного нёбного шва	Носовая задняя перегородочная артерия – ветвь клиновидно-нёбной артерии; ветвь нёбной большой артерии – ветвь нисходящей нёбной артерии		Носонёбный нерв – от крыловидно-нёбного узла
	Носовые	В верхней стенке полости носа			Носовые наружные ветви – ветви переднего решетчатого нерва
	Большой нёбный канал	В задней части латеральной стенки полости носа	Малые нёбные артерии – ветви нисходящей нёбной артерии (из верхнечелюстной артерии)		Носовые задние нижние латеральные ветви – ветви нёбного переднего нерва, носовые задние верхние латеральные ветви – от крыловидно-нёбного узла
Полость рта	Резцовый канал (см. выше)	В переднем отделе твердого неба, в срединном шве позади резцов			
	Большое нёбное	В заднем отделе латеральной части твердого неба	Большая нёбная артерия – ветвь нисходящей нёбной артерии		Большой нёбный нерв – от крыловидно-нёбного узла
	Малые нёбные	В задней части твердого неба, позади большого нёбного отверстия	Малые нёбные артерии – ветви нисходящей нёбной артерии		Малые нёбные нервы – от крыловидно-нёбного узла

Таблица 16. Отверстия в наружном основании черепа и их назначение

Область черепа	Название отверстий	Положение отверстия на черепе	Через отверстие проходит		
			артерии	вены	нервы
Твердое нёбо	Резцовое	Позади медиальных резцов, в срединном нёбном шве	–	–	Носонёбный – из ветви тройничного нерва (V)
	Большое нёбное	В заднелатеральной части твердого нёба	Большая нёбная артерия – ветвь нисходящей нёбной артерии (из верхнечелюстной артерии)	Большая нёбная вена впадает в нёбные вены – притоки лицевой вены	Большой нёбный – из второй ветви тройничного нерва (V)
	Малые нёбные	В заднелатеральной части твердого нёба	Малые нёбные артерии – ветви нисходящей нёбной артерии (из верхнечелюстной артерии)	Малые нёбные вены впадают в нёбные вены – притоки лицевой вены	Малые нёбные – из второй ветви тройничного нерва (V)
Средняя часть наружного основания черепа, между хоанами и большим затылочным отверстием	Овальное	В задней части основания большого крыла клиновидной кости	Менингеальная ветвь средней менингеальной артерии (из верхнечелюстной артерии)	Эмиссарий соединяет пещеристый синус с крыловидным венозным сплетением	Нижнечелюстной нерв – третья ветвь тройничного нерва (V)
	Остистое	В задней части основания большого крыла клиновидной кости	Средняя менингеальная артерия – ветвь верхнечелюстной артерии	Средние менингеальные вены впадают в заднечелюстную вену	Менингеальная ветвь – из третьей ветви тройничного нерва (V)
	Рваное	Между верхушкой пирамиды височной кости, латеральным краем основания затылочной кости и задним краем основания крыловидного отростка клиновидной кости	–	–	Малый каменистый нерв – конечная ветвь барабанного нерва из языкоглоточного нерва (I)
Средняя часть наружного основания черепа, между хоанами и большим затылочным отверстием	Наружное отверстие сонного канала	На нижней поверхности пирамиды височной кости кпереди от яремной ямки	Внутренняя сонная артерия	Венозное сплетение сонного канала	Внутреннее сонное (симпатическое) сплетение
	Нижнее отверстие барабанного канальца	На дне каменистой ямочки, между наружным отверстием сонного канала и яремной ямкой	Нижняя барабанная артерия – ветвь восходящей глоточной артерии	–	Барабанный нерв – ветвь языкоглоточного нерва (IX)
	Наружное отверстие сосцевидного канальца	Дно яремной ямки	–	–	Ушная ветвь блуждающего нерва (X)
	Каменисто-барабанная щель	Между передним краем барабанной части височной кости и краем крыши барабанной полости (кзади от барабанно-чешуйчатой щели)	Передняя барабанная артерия – ветвь верхнечелюстной артерии	–	Барабанная струна – ветвь лицевого нерва (VII)
	Барабанно-чешуйчатая щель	Между передним краем барабанной части и задним краем нижней части чешуи височной кости	Глубокая ушная – ветвь верхнечелюстной артерии	–	–
	Яремное отверстие	Между пирамидой височной кости спереди и передним краем латеральной массы затылочной кости сзади	Задняя менингеальная артерия – ветвь восходящей глоточной артерии	Внутренняя яремная вена	Языкоглоточный (XI) блуждающий (X), добавочный (XI) нервы, менингеальные ветвь блуждающего нерва (X)
Средняя часть наружного основания черепа, между хоанами и большим затылочным отверстием	Шилососцевидное	У основания шиловидного отростка, между ним и сосцевидным отростком височной кости	Шилососцевидная артерия – ветвь задней ушной артерии	Шилососцевидная впадает в заднечелюстную вену	Лицевой (VII)
На уровне большого затылочного отверстия	Сосцевидное	Основание сосцевидного отростка, ближе к заднему краю височной кости	Менингеальная ветвь затылочной артерии	Сосцевидный эмиссарий (соединяет сигмовидный синус и затылочную вену)	–
	Мыщелковое	В мыщелковой ямке, позади мыщелка затылочной кости	–	Мыщелковый эмиссарий (соединяет сигмовидный синус с позвоночным венозным сплетением)	–
	Наружное отверстие канала подъязычного нерва	В основании мыщелка затылочной кости, с латеральной его стороны	–	Венозное сплетение подъязычного канала (впадает во внутреннюю яремную вену)	Подъязычный (XII)
	Затылочное большое	В центре затылочной кости, между латеральными ее массами	Позвоночные, передние и задние спинномозговые артерии – ветви позвоночных артерий	Основное (базилярное) венозное сплетение	Спинной мозг

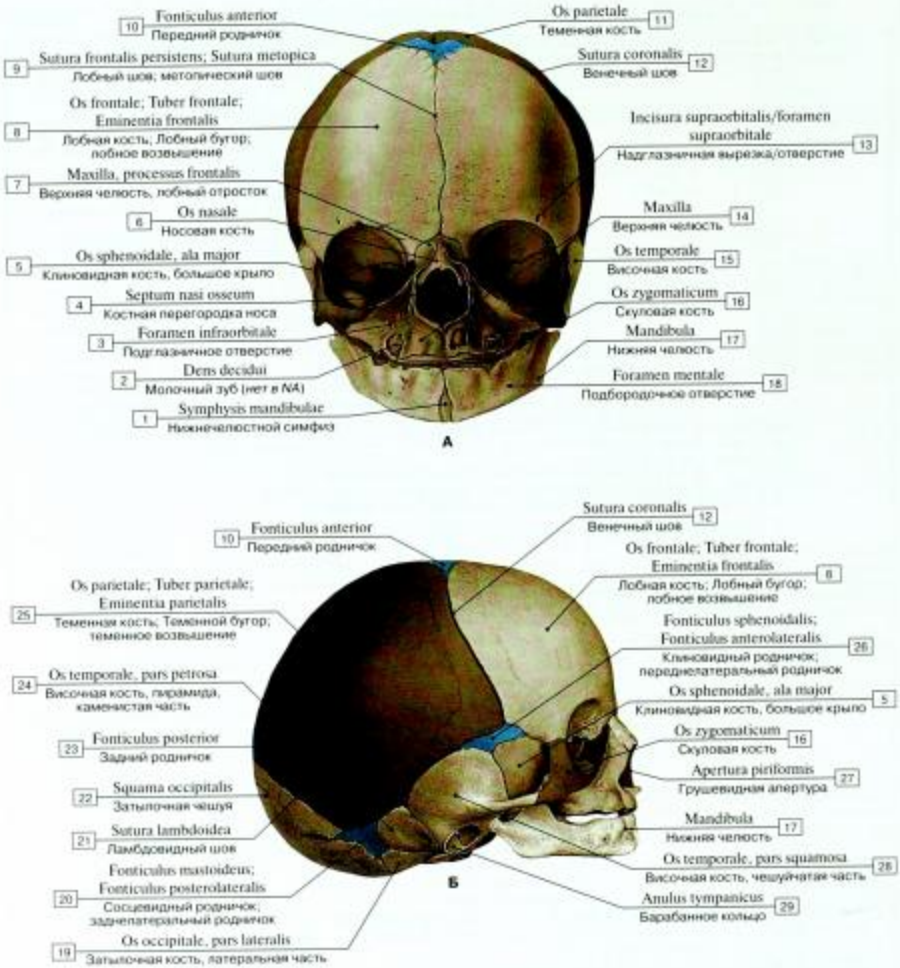

Рис. 100. Череп новорожденного, роднички (А – вид спереди, Б – вид сбоку, справа):

1 – Mandibular symphysis; 2 – Milk tooth; 3 – Infra-orbital foramen; 4 – Bony nasal septum; 5 – Sphenoid; Sphenoidal bone, greater wing; 6 – Nasal bone; 7 – Maxilla, frontal process; 8 – Frontal bone; Frontal tuber; Frontal eminence; 9 – Frontal suture; Metopic suture; 10 – Anterior fontanelle; 11 – Parietal bone; 12 – Coronal suture; 13 – Supra-orbital notch/foramen; 14 – Maxilla; 15 – Temporal bone; 16 – Zygomatic bone; 17 – Mandible; 18 – Mental foramen; 19 – Occipital bone, lateral part; 20 – Mastoid fontanelle; 21 – Lambdoid suture; 22 – Squamous part of occipital bone; 23 – Posterior fontanelle; 24 – Temporal bone, petrous part; 25 – Parietal bone; Parietal tuber; Parietal eminence; 26 – Sphenoidal fontanelle; 27 – Piriform aperture; 28 – Temporal bone, squamous part; 29 – Tympanic ring

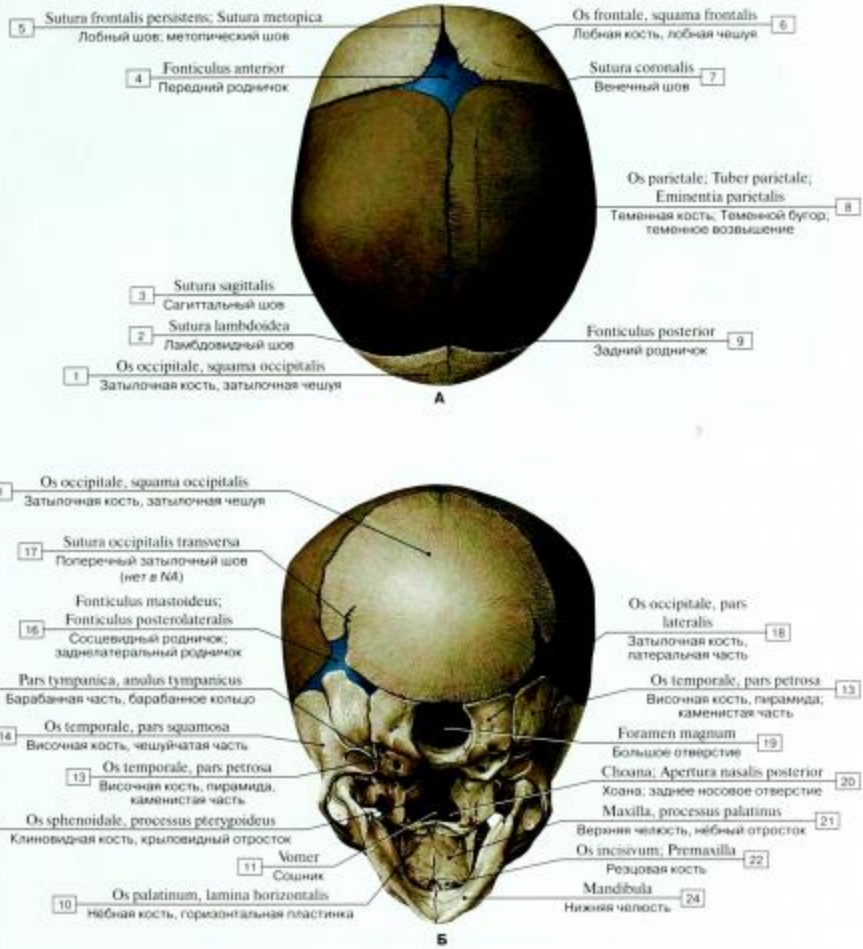

Рис. 101. Череп новорожденного, роднички (А – вид сверху, Б – вид снизу):

1 – Occipital bone, squamous part of occipital bone; 2 – Lambdoid suture; 3 – Sagittal suture; 4 – Anterior fontanelle; 5 – Frontal suture; Metopic suture; 6 – Frontal bone; squamous part; 7 – Coronal suture; 8 – Parietal bone; Parietal tuber; Parietal eminence; 9 – Posterior fontanelle; 10 – Palatine bone, horizontal plate; 11 – Vomer; 12 – Sphenoid; Sphenoidal bone, pterygoid process; 13 – Temporal bone, petrous part; 14 – Temporal bone, squamous part; 15 – Tympanic part, tympanic ring; 16 – Mastoid fontanelle; 17 – Transverse occipital suture; 18 – Occipital bone, lateral part; 19 – Foramen magnum; 20 – Choana; Posterior nasal aperture; 21 – Maxilla, palatine process; 22 – Incisive bone; Premaxilla; 23 – Mandible

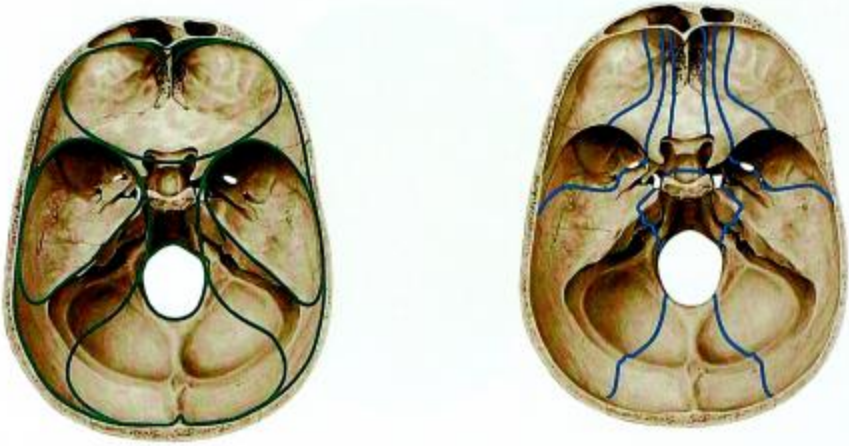

Рис. 102. Основные линии (зеленые) распределения нагрузки и линии (синие) наиболее частых повреждений черепа

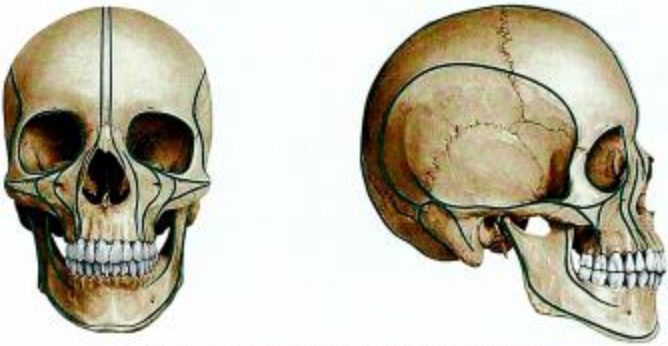

Рис. 103. Линия распределения основных нагрузок на череп

Основание черепа, основные линии переломов.

В ответ на сокращения жевательных мышц (сжатия и другие механические нагрузки костей) основание черепа утолщается, формируя «столбы» вдоль основных линий, испытывающих наибольшие нагрузки. В зонах, подвергающихся механическим нагрузкам (но не утолщенных), наиболее часто возникают переломы. На рисунке линиями отмечены типичные места переломов основания черепа. Типичные линии переломов имеются на лицевом отделе черепа.

При сравнении отверстий основания черепа изнутри и снаружи видно, что они часто не совпадают, так как многие сосудисто-нервные пучки меняют свое направление при прохождении через кость, при этом многие внутрикостные каналы длиннее прямого расстояния между наружным и внутренним отверстиями. Изучая ход сосудисто-нервных структур через основание черепа, полезно сначала определить, в какой черепной ямке они находятся.

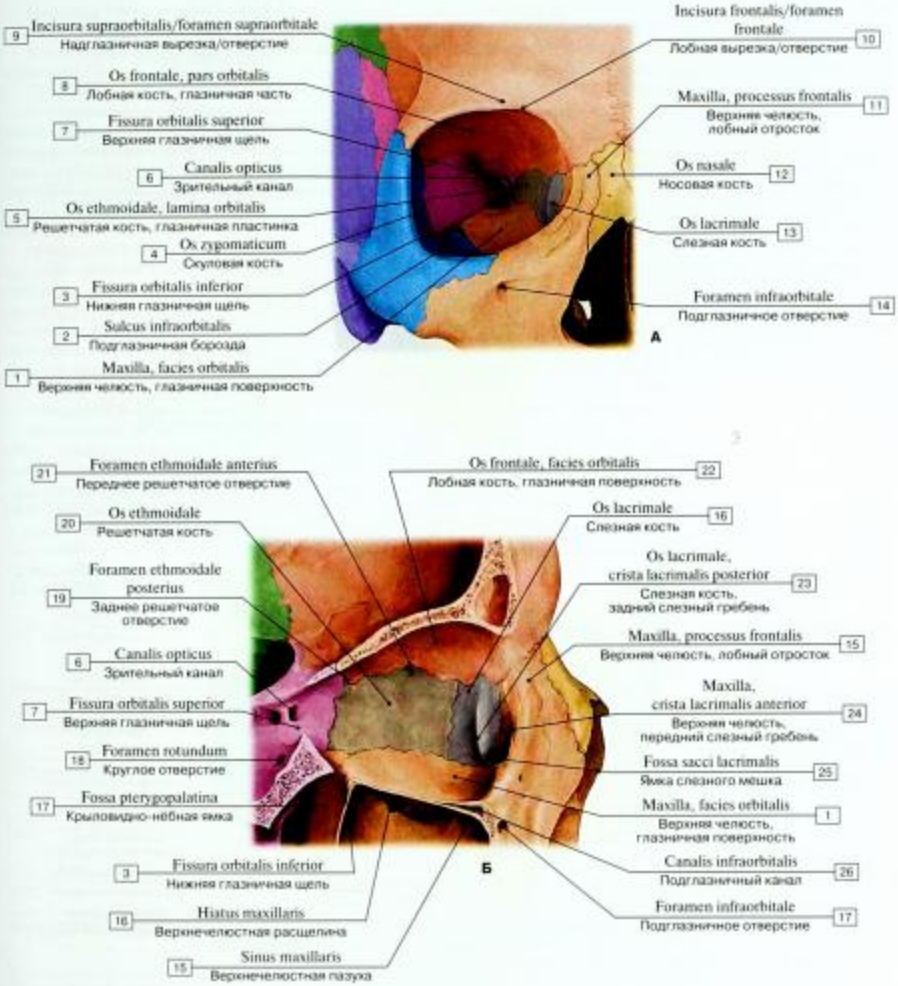

Рис. 104. Глазница, правая

(А – вид спереди, Б – вид сбоку снаружи, распил проходит по глазнице, видна медиальная стенка):

1 – Maxilla, orbital surface; 2 – Infra-orbital groove; 3 – Inferior orbital fissure; 4 – Zygomatic bone; 5 – Ethmoid; Ethmoidal bone, orbital plate; 6 – Optic canal; 7 – Superior orbital fissure; 8 – Frontal bone, orbital part; 9 – Supra-orbital notch/foramen; 10 – Frontal notch/foramen; 11 – Maxilla, frontal process; 12 – Nasal bone; 13 – Lacrimal bone; 14 – Infra-orbital foramen; 15 – Maxillary sinus; 16 – Maxillary hiatus; 17 – Pterygopalatine fossa; 18 – Foramen rotundum; 19 – Posterior ethmoidal foramen; 20 – Ethmoid; Ethmoidal bone; 21 – Anterior ethmoidal foramen; 22 – Frontal bone, orbital surface; 23 – Lacrimal bone, posterior lacrimal crest; 24 – Maxilla, anterior lacrimal crest; 25 – Fossa for lacrimal sac; 27 – Infra-orbital canal

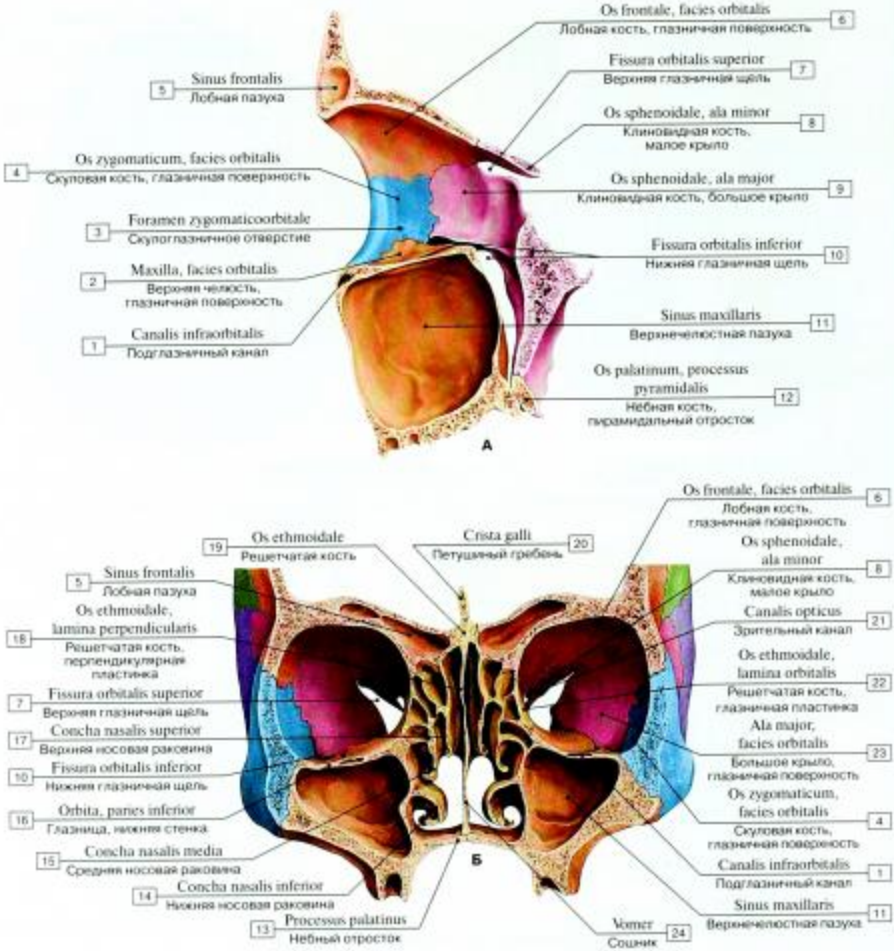

Рис. 105. Глазница, левая (А – вид сбоку изнутри, распил проходит по глазнице, видна латеральная стенка, Б – глазницы и носовая полость с окружающими воздухоносными полостями (пазухами) черепа):

1 – Infra-orbital canal; 2 – Maxilla, orbital surface; 3 – Zygomatico-orbital foramen; 4 – Zygomatic bone, orbital surface; 5 – Frontal sinus; 6 – Frontal bone, orbital surface; 7 – Superior orbital fissure; 8 – Sphenoid; Sphenoidal bone, lesser wing; 9 – Sphenoid; Sphenoidal bone, greater wing; 10 – Inferior orbital fissure; 11 – Maxillary sinus; 12 – Palatine bone, pyramidal process; 13 – Palatine process; 14 – Inferior nasal concha; 15 – Middle nasal concha; 16 – Orbit, floor; 17 – Superior nasal concha; 18 – Ethmoid; Ethmoidal bone, perpendicular plate; 19 – Ethmoid; Ethmoidal bone; 20 – Crista galli; 21 – Optic canal; 22 – Ethmoid; Ethmoidal bone, orbital plate; 23 – Greater wing, orbital surface; 24 – Vomer

Глазница

Кости и отверстия, через которые проходят нервы и сосуды

Глазница – парная полость, напоминающая четырехгранную пирамиду с закругленными краями. Ее основание (вход) обращено вперед, верхушка направлена назад и медиально. Глазница сформирована семью различными костями (обозначены на рисунках разными цветами): лобной, скуловой, решетчатой, клиновидной и верхней челюстью, а также слезной и нёбной, которые видны только на медиальной стенке глазницы.

Примечание: надглазничное отверстие – важное место при обычном клиническом осмотре: надавливая на область отверстия, определяют чувствительность надглазничного нерва (конечная ветвь лобного нерва от первой ветви тройничного нерва глазного нерва). При поражении тройничного нерва в надглазничной области может быть выявлена болевая чувствительность при легком надавливании.

Отверстия в правой глазнице

Вид спереди (А), вид сбоку, медиальная стенка (Б), вид сбоку, латеральная стенка (В). На рисунке Б удалена латеральная стенка глазницы, на рисунке В – медиальная стенка. На рисунке видны следующие отверстия: верхняя и нижняя глазничные щели (А – В), зрительный канал (А, Б), переднее и заднее решетчатые отверстия (Б, В), клыковая ямка (А), подглазничный канал (Б, В) и подглазничное отверстие (А, Б). На рисунке Б показано отверстие носослезного канала, через который слеза вытекает в нижний носовой ход.

На рисунке Б показана пирамидальная полость глазницы, содержащая глазное яблоко. Нижняя глазничная щель сообщается с крыловидно-нёбной ямкой, содержащей крыловидно-нёбный узел (парасимпатический). На носовой поверхности тела верхней челюсти видна верхнечелюстная расщелина, ведущая в верхнечелюстную (гайморову) пазуху.

Глазница и соседние структуры

Основные структуры глазницы показаны на рисунке А (вид спереди). Стенки, отделяющие глазницу от решетчатых ячеек и верхнечелюстного синуса, довольно тонкие, легко травмируемы. Через них внутрь глазницы распространяются опухолевые и воспалительные процессы или из нее.

Верхняя глазничная щель сообщается со средней черепной ямкой, клиновидной пазухой, гипофизом, зрительным перекрестом.

Кости глазницы являются одновременно стенками прилежащих соседних полостей:

- передней черепной ямки
- лобной пазухи
- средней черепной ямки
- решетчатых ячеек
- верхнечелюстной пазухи
- крыловидно-нёбной ямки

Воспалительные процессы из глазницы могут распространяться через ее сообщения в соседние полости черепа.

Таблица 17. Отверстия в стенках глазницы и проходящие через них структуры

Отверстия	Структуры
Зрительный канал	• Зрительный нерв (I) • Глазная артерия
Верхняя глазничная щель	• Глазодвигательный нерв (III) • Блоковый нерв (IV) • Глазной нерв – I ветвь тройничного нерва (V) – Слезный нерв – Лобный нерв – Носоресничный нерв • Отводящий нерв (VI) • Верхняя глазная вена
Нижняя глазничная щель	• Скуловой нерв – ветвь верхнечелюстного нерва (V) • Нижняя глазная вена Подглазничная артерия, вена и нерв – ветвь верхнечелюстного нерва (V)
Носослезный канал	• Носослезный проток
Подглазничный канал	• Подглазничные артерия, вена и нерв – ветвь верхнечелюстного нерва (V)
Надглазничное отверстие	• Надглазничная артерия • Надглазничный нерв (латеральная ветвь) – ветвь лобного нерва (V)
Лобная вырезка	• Надблоковая артерия • Надглазничный нерв (медиальная ветвь) – ветвь лобного нерва (V)
Переднее решетчатое отверстие	• Передние решетчатые артерия, вена и нерв – ветвь носоресничного нерва (V)
Заднее решетчатое отверстие	Задние решетчатые артерия, вена и нерв – ветвь носоресничного нерва (V)

Рис. 106. Рентгенограмма придаточных пазух носа, прямая проекция:

1 – лобная пазуха; 2 – глазница; 3 – решетчатая кость; 4 – носовая полость; 5 – костная перегородка носа; 6 – скуловая кость; 7 – клиновидная пазуха; 8 – основная пазуха (*по А.Ю. Васильеву*)

Носовая полость сформирована следующими костями: носовой костью (крыша носовой полости), решетчатой, сошником, клиновидной, небной костями и верхней челюстью. Костные края грушевидной апертуры являются началом дыхательных путей. Носовая полость содержит орган обоняния (обонятельная область слизистой оболочки). Носовая полость тесно соседствует с ротовой. Посредством решетчатой пластинки полость носа соединяется с передней черепной ямкой. Через отверстия пластинки проходят обонятельные нервы. Из-за тонкости пластинки при травмах лобной области может легко произойти перелом решетчатой пластинки и повреждение твердой мозговой оболочки с вытеканием спинномозговой жидкости в полость носа. Это создает высокий риск заражения менингитом из-за попадания бактерий из полости носа в стерильную спинномозговую жидкость.

Кости глазницы являются стенками прилежащих соседних полостей:

- передней черепной ямки;
- лобного синуса;
- средней черепной ямки;
- решетчатчатого лабиринта;
- верхнечелюстного синуса.

Глазницы отделены от решетчатых ячеек тонкой костной глазничной пластинкой. Воспалительные процессы из глазницы могут распространяться в соседние полости. Стенки, отделяющие глазницу от решетчатых ячеек и верхнечелюстного синуса, тонкие, легко травмируемые. Через них легко распространяются опухолевые и воспалительные процессы внутрь глазницы или из нее. Верхняя глазная щель сообщается со средней черепной ямкой, клиновидным синусом, гипофизом, зрительным перекрестом.

Рис. 107. Придаточные пазухи носа. Аксиальная проекция (компьютерная томография):

1 – носовая часть лобной кости; 2 – костная перегородка носа; 3 – скуловая кость; 4 – клиновидная пазуха; 5 – сонная артерия; 6 – скат; 7 – наружный слуховой проход; 8 – клиновидная кость; 9 – височная мышца; 10 – решетчатые ячейки

Таблица 18. Клинически важные структуры, окружающие глазницу

Направление	Структуры, граничащие с глазницей
Снизу	Верхнечелюстная пазуха
Сверху	Лобная пазуха Передняя черепная ямка (содержит лобные доли мозга)
Медиально	Решетчатые ячейки
В глубине	Клиновидная пазуха Медиальная черепная ямка Зрительный перекрест Пещеристая пазуха Крыловидно-нёбная ямка

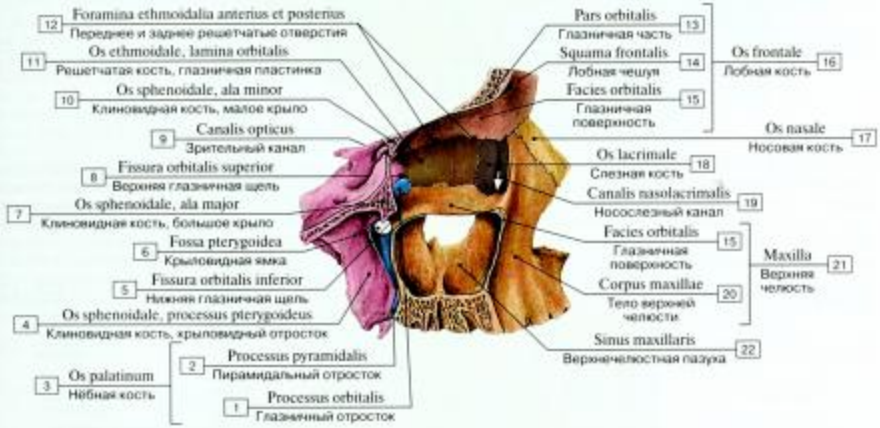

Рис. 108. Медиальная стенка глазницы, правой, вид сбоку:

1 – Orbital process; 2 – Pyramidal process; 3 = 1 + 2 – Palatine bone; 4 – Sphenoid; Sphenoidal bone, pterygoid process; 5 – Inferior orbital fissure; 6 – Pterygoid fossa; 7 – Sphenoid; Sphenoidal bone, greater wing; 8 – Superior orbital fissure; 9 – Optic canal; 10 – Sphenoid; Sphenoidal bone, lesser wing; 11 – Ethmoid; Ethmoidal bone, orbital plate; 12 – Anterior and posterior ethmoidal foramen; 13 – Orbital part; 14 – Squamous part; 15 – Orbital surface; 16 = 13 + 14 + 15 – Frontal bone; 17 – Nasal bone; 18 – Lacrimal bone; 19 – Nasolacrimal canal; 20 – Body of maxilla; 21 = 15 + 20 – Maxilla; 22 – Maxillary sinus



Рис. 109. Околоносовые пазухи (А – фронтальный разрез, Б – поперечный разрез)

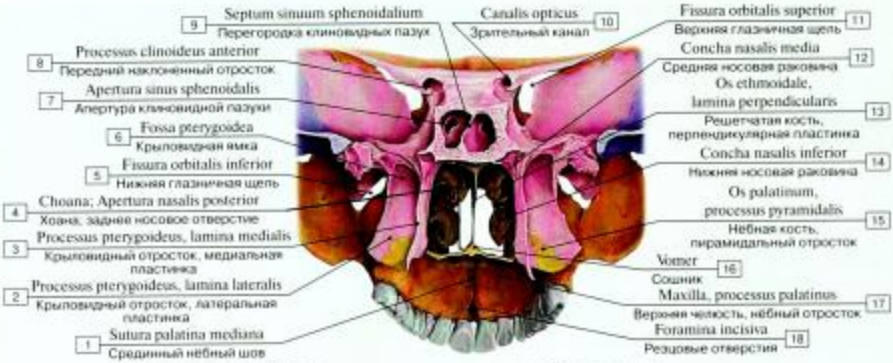

Рис. 110. Скелет полости носа и твердого нёба, вид сзади:

1 – Median palatine suture; 2 – Pterygoid process, lateral plate; 3 – Pterygoid process, medial plate; 4 – Choana; Posterior nasal aperture; 5 – Inferior orbital fissure; 6 – Pterygoid fossa; 7 – Opening of sphenoidal sinus; 8 – Anterior clinoid process; 9 – Septum of sphenoidal sinuses; 10 – Optic canal; 11 – Superior orbital fissure; 12 – Middle nasal concha; 13 – Ethmoid; Ethmoidal bone, perpendicular plate; 14 – Inferior nasal concha; 15 – Palatine bone, pyramidal process; 16 – Vomer; 17 – Maxilla, palatine process; 18 – Incisive foramina

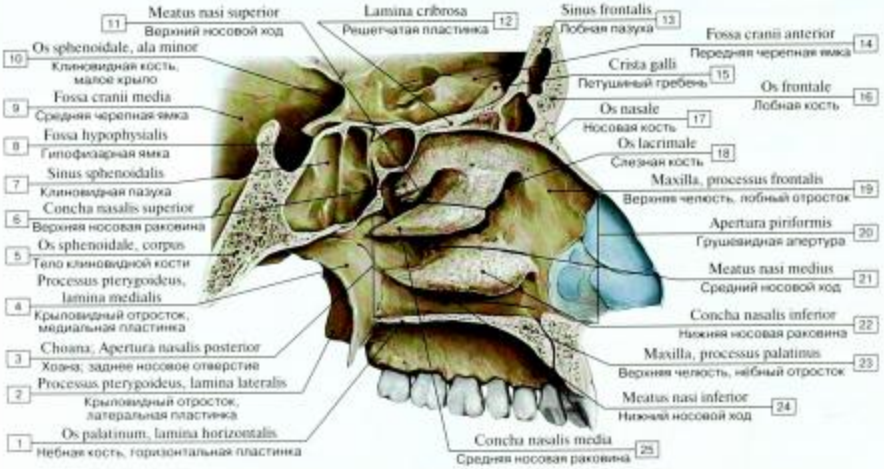

Рис. 111. Боковая (латеральная) стенка полости носа, левая:

1 – Palatine bone, horizontal plate; 2 – Pterygoid process, lateral plate; 3 – Choana; Posterior nasal aperture; 4 – Pterygoid process, medial plate; 5 – Sphenoid; Sphenoidal bone, body; 6 – Superior nasal concha; 7 – Sphenoidal sinus; 8 – Hypophysial fossa; 9 – Middle cranial fossa; 10 – Sphenoid; Sphenoidal bone, lesser wing; 11 – Superior nasal meatus; 12 – Cribriform plate; 13 – Frontal sinus; 14 – Anterior cranial fossa; 15 – Crista galli; 16 – Frontal bone; 17 – Nasal bone; 18 – Lacrimal bone; 19 – Maxilla, frontal process; 20 – Piriform aperture; 21 – Middle nasal meatus; 22 – Inferior nasal concha; 23 – Maxilla, palatine process; 24 – Inferior nasal meatus; 25 – Middle nasal concha

Латеральная стенка правой носовой полости, вид слева. Воздух проникает в костную носовую полость через грушевидную апертуру и проходит через три носовых хода: верхний, средний и нижний, затем покидает полость носа через хоаны, ведущие в носоглотку. Три носовых хода разделены с помощью нижней, средней и верхней носовой раковин. Верхний носовой ход расположен между верхней и средней носовой раковинами, средний – между средней и нижней

носовыми раковинами, нижний – между нижней носовой раковиной и твердым нёбом. Узкое пространство, ограниченное перегородкой полости носа и носовыми раковинами, образует общий носовой ход.

Кости латеральной стенки (левой) полости носа, вид справа.

Латеральная стенка левой носовой полости сформирована шестью костями: верхней челюстью, решетчатой костью, нижней носовой раковиной, нёбной костью, клиновидной костью. Из носовых раковин лишь нижняя является отдельной костью, средняя и верхняя – части решетчатой кости.

Костная перегородка носа, сагиттальный распил, вид справа.

Правая латеральная стенка носовой полости удалена вместе с соседними костями. Носовая перегородка спереди состоит из непарного четырехугольного хряща перегородки носа, задняя часть является костной. Задний отросток хряща перегородки вдается в глубь костной перегородки. Костная перегородка образована перпендикулярной пластинкой решетчатой кости и сошником, расположенным на носовом гребне. Деформации носовой перегородки (хрящевой и костной частей) широко распространены. Если отклонения достаточно велики и затрудняют дыхание, проводятся хирургические операции.

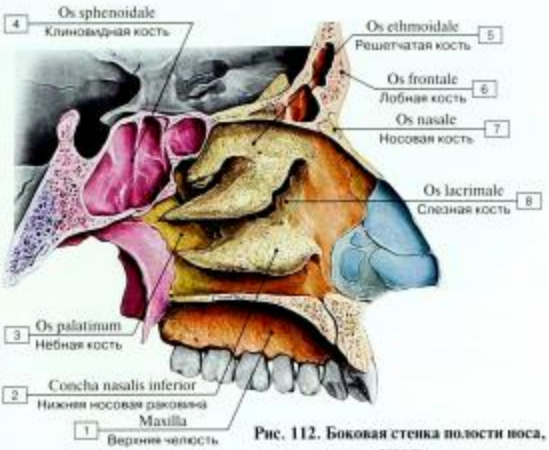

Рис. 112. Боковая стенка полости носа, левая:

1 – Maxilla; 2 – Inferior nasal concha; 3 – Palatine bone; 4 – Sphenoid; Sphenoidal bone; 5 – Ethmoid; Ethmoidal bone; 6 – Frontal bone; 7 – Nasal bone; 8 – Lacrimal bone

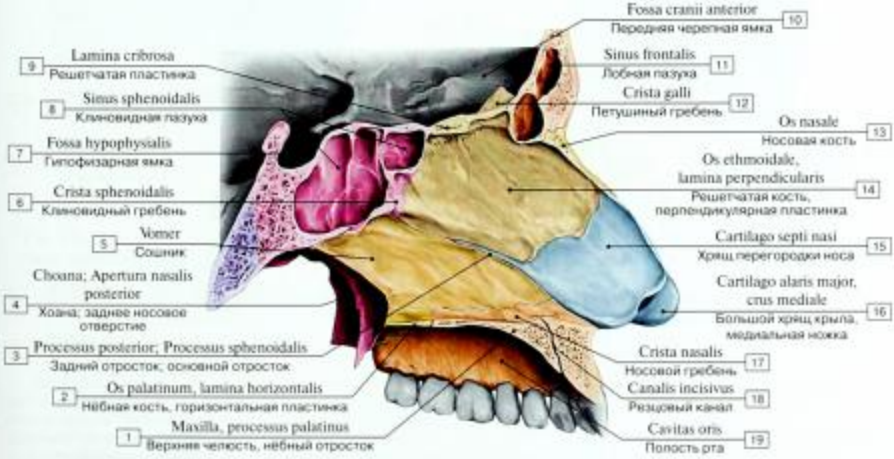

Рис. 113. Костная перегородка носа, вид справа:

1 – Maxilla, palatine process; 2 – Palatine bone, horizontal plate; 3 – Posterior process; Sphenoid process; 4 – Choana; Posterior nasal aperture; 5 – Vomer; 6 – Sphenoidal crest; 7 – Hypophysial fossa; 8 – Sphenoidal sinus; 9 – Cribriform plate; 10 – Anterior cranial fossa; 11 – Frontal sinus; 12 – Crista galli; 13 – Nasal bone; 14 – Ethmoid; Ethmoidal bone, perpendicular plate; 15 – Septal nasal cartilage; 16 – Major alar cartilage, medial crus; 17 – Nasal crest; 18 – Incisive canal; 19 – Oral cavity

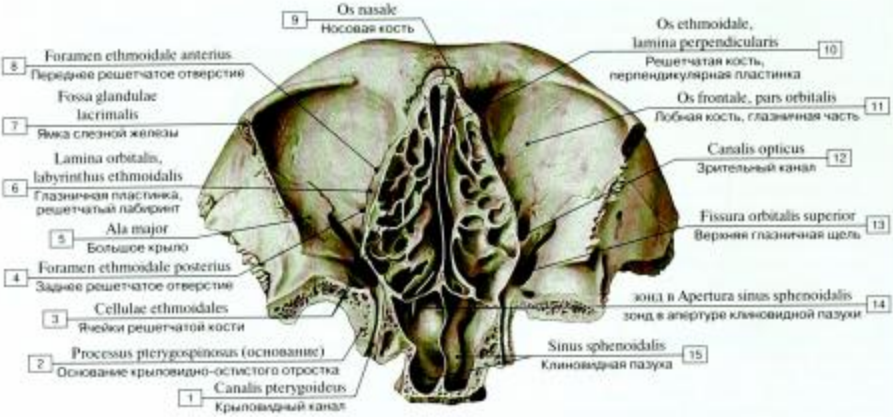

Рис. 114. Скелет полости носа и глазниц, вид снизу (горизонтальный распил через срединные отделы входа в глазницы):

1 – Pterygoid canal; 2 – Pterygospinous process; 3 – Ethmoidal cells; 4 – Posterior ethmoidal foramen; 5 – Greater wing; 6 – Orbital plate, ethmoidal labyrinth; 7 – Fossa for lacrimal gland; Lacrimal fossa; 8 – Anterior ethmoidal foramen; 9 – Nasal bone; 10 – Ethmoid; Ethmoidal bone, perpendicular plate; 11 – Frontal bone, orbital part; 12 – Optic canal; 13 – Superior orbital fissure; 14 – зонд в Opening of sphenoidal sinus; 15 – Sphenoidal sinus

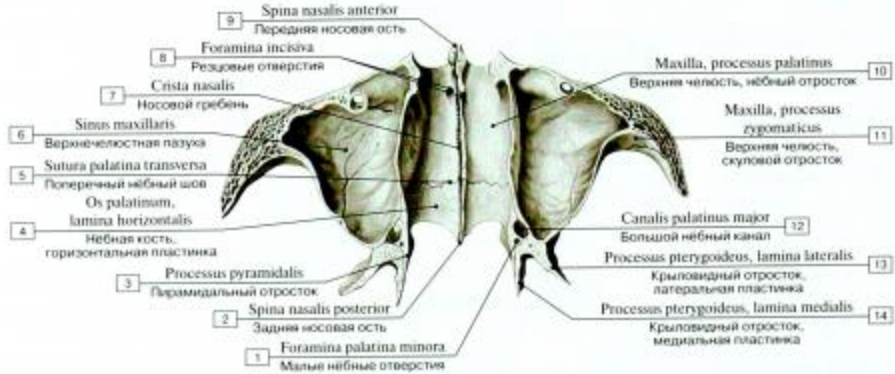

Рис. 115. Нижняя стенка полости носа (костное нёбо), вид сверху (горизонтальный распил через скуловые отростки верхних челюстей):

1 – Lesser palatine foramina; 2 – Posterior nasal spine; 3 – Pyramidal process; 4 – Palatine bone, horizontal plate; 5 – Transverse palatine suture; 6 – Maxillary sinus; 7 – Nasal crest; 8 – Incisive foramina; 9 – Anterior nasal spine; 10 – Maxilla , palatine process; 11 – Maxilla, zygomatic process; 12 – Greater palatine canal; 13 – Pterygoid process, lateral plate; 14 – Pterygoid process, medial plate

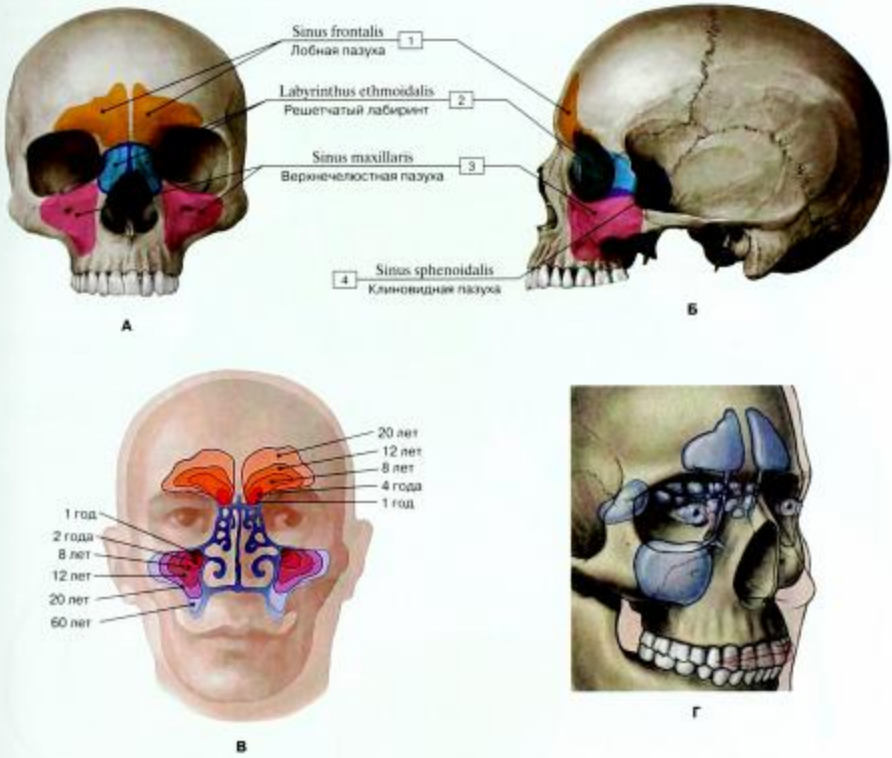

Рис. 116. Пазухи воздухоносных костей черепа (околоносовые пазухи) (выделены цветом) (А – вид спереди, Б – вид сбоку, слева, В – возрастные изменения лобной и верхнечелюстной пазух, Г – проекции воздухоносных пазух черепа):

1 – Frontal sinus; 2 – Ethmoidal labyrinth; 3 – Maxillary sinus; 4 – Sphenoidal sinus

Зачаток лобной пазухи появляется на первом году жизни, на третьем году жизни начинает формироваться клиновидная пазуха. Верхнечелюстная пазуха начинает формироваться на пятом–шестом месяце внутриутробной жизни (у новорожденного имеется только эта пазуха размером с горошину).

Таблица 19. Сообщение воздухоносных пазух и носослезного протока с полостью носа

Полость носа	Открывающиеся структуры
Верхний носовой ход	Задние решетчатые ячейки
Средний носовой ход	Лобная пазуха Верхнечелюстная пазуха Передние решетчатые ячейки Средние решетчатые ячейки
Нижний носовой ход	Носослезный проток
Клиновидно-решетчатое углубление	Клиновидная пазуха

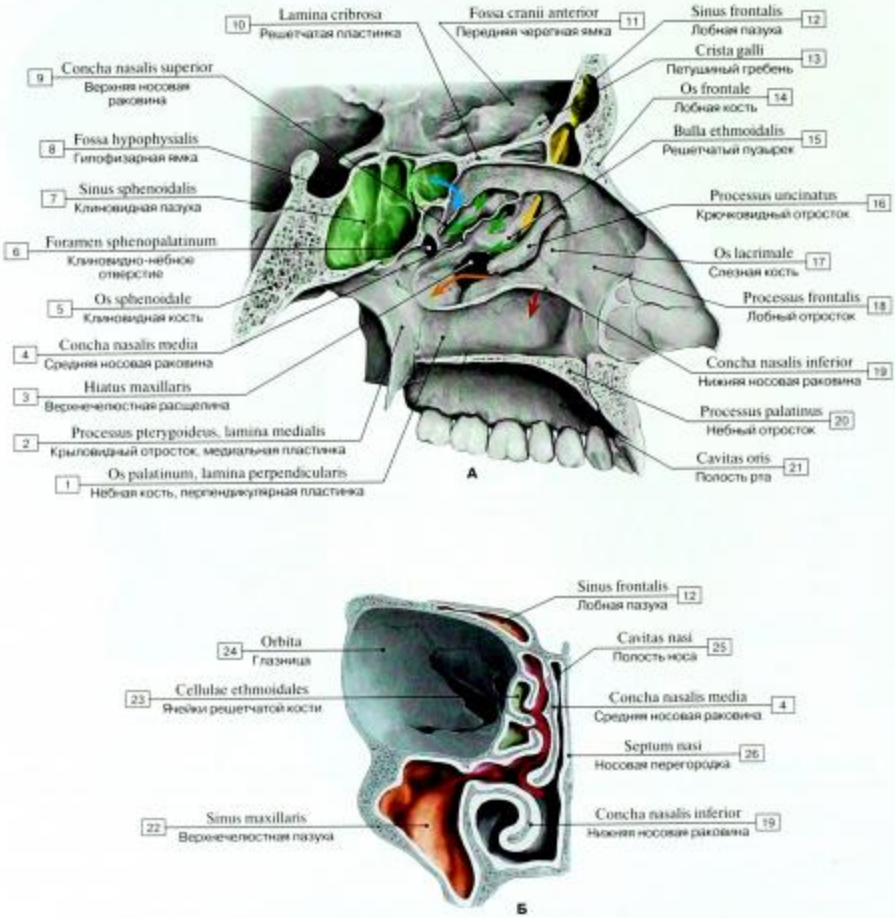

Рис. 117. Полость носа (А – латеральная (левая) стенка, вид справа, Б – полость носа и правая глазница):

1 – Palatine bone, perpendicular plate; 2 – Pterygoid process, medial plate; 3 – Maxillary hiatus; 4 – Middle nasal concha; 5 – Sphenoid; Sphenoidal bone; 6 – Sphenopalatine foramen; 7 – Sphenoidal sinus; 8 – Hypophysial fossa; 9 – Superior nasal concha; 10 – Cribriform plate; 11 – Anterior cranial fossa; 12 – Frontal sinus; 13 – Crista galli; 14 – Frontal bone; 15 – Ethmoidal bulla; 16 – Uncinate process; 17 – Lacrimal bone; 18 – Frontal process; 19 – Inferior nasal concha; 20 – Palatine process; 21 – Oral cavity; 22 – Maxillary sinus; 23 – Ethmoidal cells; 24 – Orbit; 25 – Nasal cavity; 26 – Nasal septum

Согласованное биение ресничек эпителия носовой полости направляет слизь с прилипшими к ней частицами через хоаны в носоглотку, после чего она проглатывается.

Так происходит очищение вдыхаемого воздуха и слизистой оболочки от мелких механических частиц.

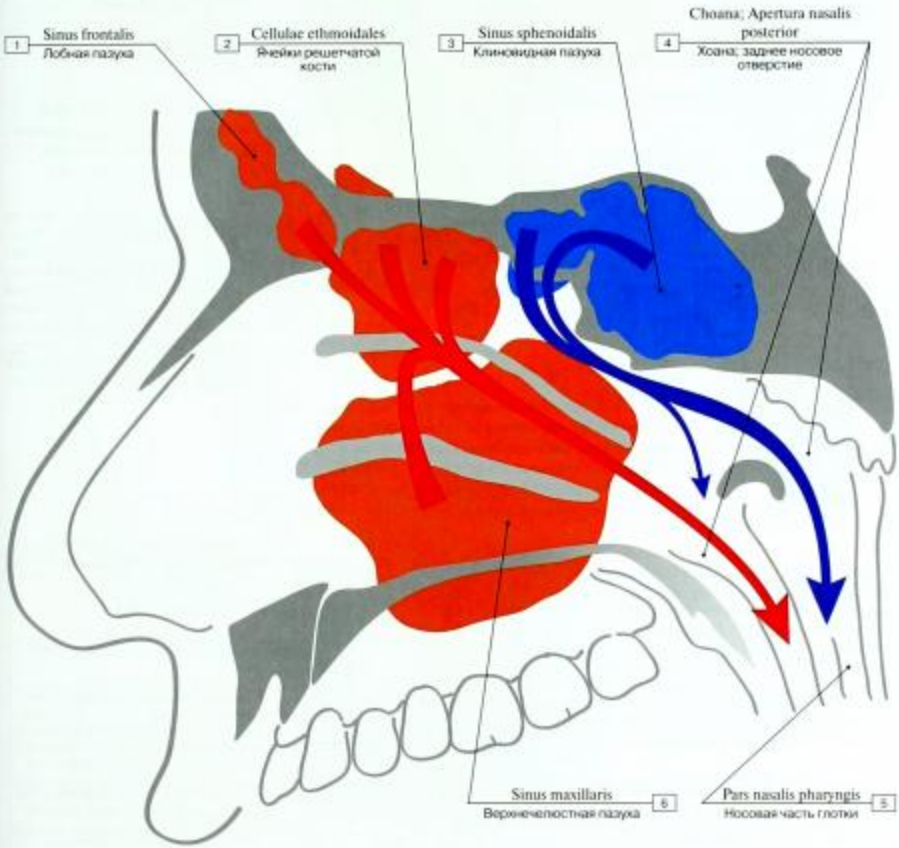

Рис. 118. Дренаж околоносовых пазух черепа:

1 – Frontal sinus; 2 – Ethmoidal cells; 3 – Sphenoidal sinus; 4 – Choana; Posterior nasal aperture; 5 – Nasopharynx; 6 – Maxillary sinus

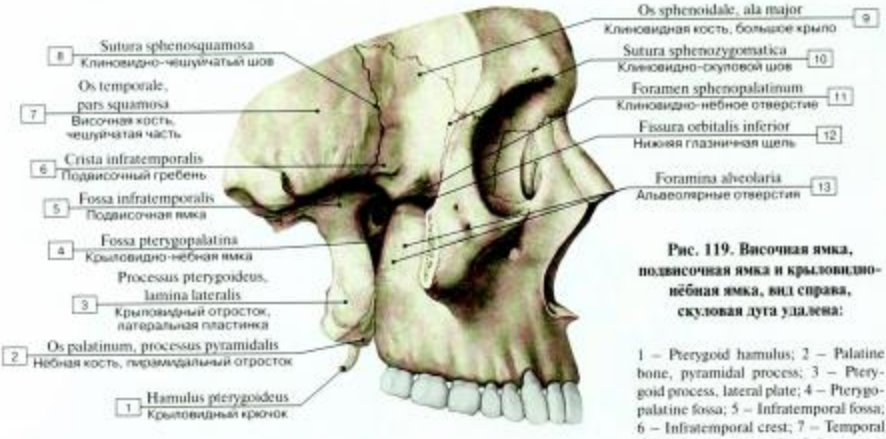

Рис. 119. Височная ямка, подвисочная ямка и крыловидно-нёбная ямка, вид справа, скуловая дуга удалена:

1 – Pterygoid hamulus; 2 – Palatine bone, pyramidal process; 3 – Pterygoid process, lateral plate; 4 – Pterygopalatine fossa; 5 – Infratemporal fossa; 6 – Infratemporal crest; 7 – Temporal bone, squamous part; 8 – Sphenosquamous suture; 9 – Sphenoid; Sphenoidal bone, greater wing; 10 – Sphenozygomatic suture; 11 – Sphenopalatine foramen; 12 – Inferior orbital fissure; 13 – Alveolar foramina

Рис. 120. Крыловидно-нёбная ямка, вид снизу. Стрелки, изображенные на схеме, показывают доступ к крыловидно-нёбной ямке через основание черепа. Сама ямка (на рисунке не показана) расположена сбоку от латеральной пластинки крыловидного отростка клиновидной кости

Крыловидно-нёбная ямка сообщается со средней черепной ямкой, глазницей и носовой полостью. В ней расположен крыловидно-нёбный (парасимпатический) узел, проходят многие нервы и сосуды, иннервирующие и кровоснабжающие близлежащие органы. Крыловидно-нёбная ямка с латеральной стороны сообщается с подвисочной ямкой. При проведении в этой зоне хирургических операций по поводу опухолей в крыловидно-нёбную ямку проникают через подвисочную ямку.

Таблица 20. Стенки крыловидно-нёбной ямки

Стенки	Структуры
Передняя	Бугор верхней челюсти
Задняя	Передняя поверхность основания крыловидного отростка клиновидной кости
Медиальная	Наружная поверхность перпендикулярной пластинки нёбной кости
Латеральная	Костной стенки нет, сообщается с подвисочной ямкой через крыловидно-верхнечелюстную щель
Верхняя	Основание большого крыла и нижнебоковая поверхность тела клиновидной кости
Нижняя	Заглоточное пространство

Таблица 21. Сообщения крыловидно-нёбной ямки

Отверстия, каналы	Структура, с которой происходит сообщение	Сосуды и нервы
Круглое отверстие	Средняя черепная ямка	Верхнечелюстной нерв (ветвь тройничного нерва, V)
Крыловидный канал	Наружное основание черепа	Большой каменистый нерв (парасимпатическая ветвь лицевого нерва, VII); глубокий каменистый нерв (симпатические волокна сонного сплетения); артерия крыловидного канала и сопровождающие вены; нерв крыловидного канала
Большой нёбный канал	Нёбо	Большой нёбный нерв (ветвь тройничного нерва, V); нисходящая нёбная артерия; большая нёбная артерия
Малый нёбный канал	Нёбо	Малые нёбные нервы (ветви тройничного нерва, V); малые нёбные артерии (конечные ветви нисходящей нёбной артерии)
Клиновидно-нёбное отверстие	Носовая полость	Клиновидно-нёбная артерия и сопровождающая вена; верхнезадние латеральные и медиальные носовые ветви носонёбного нерва (ветви тройничного нерва, V)
Нижняя глазничная щель	Глазница	Подглазничный нерв (ветвь тройничного нерва, V); скуловой нерв (ветвь тройничного нерва, V); глазничные ветви (ветвь тройничного нерва, V); подглазничная артерия с сопровождающими венами; нижняя глазная вена

Кости твердого нёба

Б. Вид сверху. Твердое нёбо – это горизонтальная костная пластинка, образованная нёбными отростками верхних челюстей и горизонтальными пластинками нёбных костей. Оно служит костной основой верхней стенки полости рта и нижней стенкой полости носа. Верхняя часть верхней челюсти удалена. Нёбная кость сзади граничит с клиновидной костью.

В. Вид снизу. Хоаны, задние отверстия носовой полости, начинаются от задней границы твердого нёба.

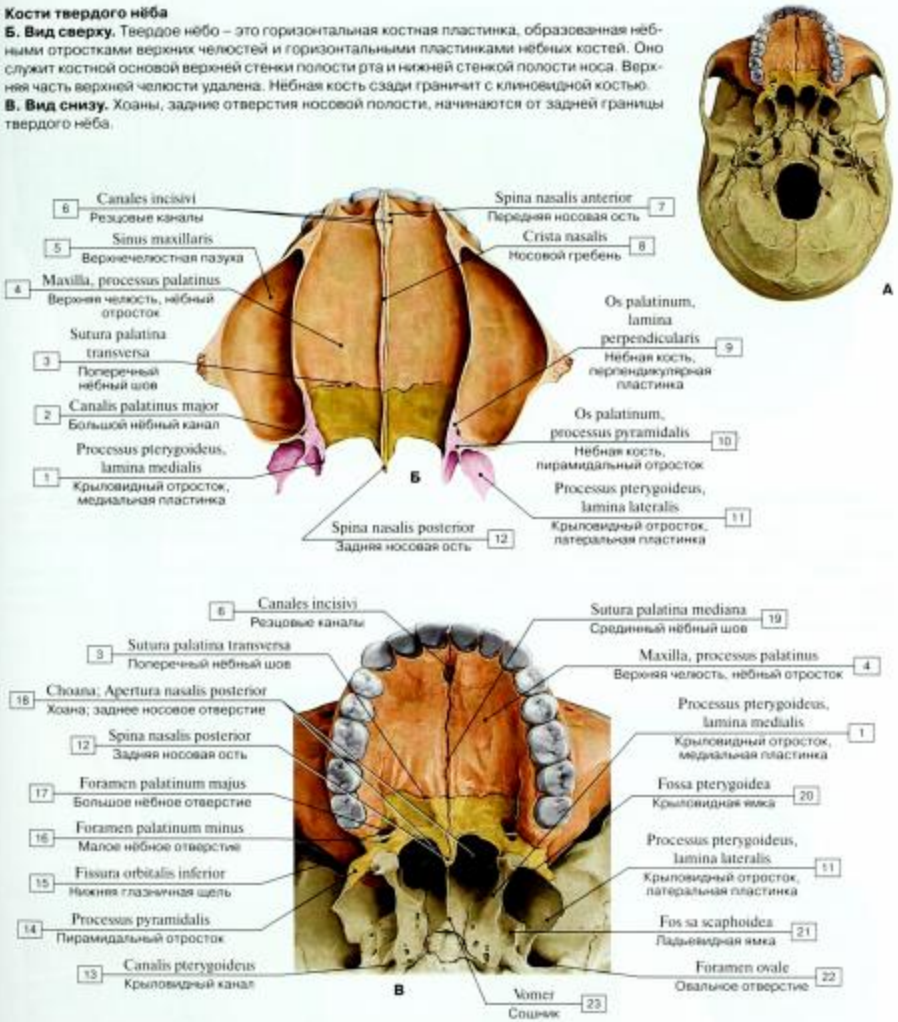

Рис. 121. Твердое нёбо (А – положение твердого нёба на черепе, вид снизу, Б – вид сверху, В – вид снизу):

1 – Pterygoid process, medial plate; 2 – Greater palatine canal; 3 – Transverse palatine suture; 4 – Maxilla, palatine process; 5 – Maxillary sinus; 6 – Incisive canals; 7 – Anterior nasal spine; 8 – Nasal crest; 9 – Palatine bone, perpendicular plate; 10 – Palatine bone, pyramidal process; 11 – Pterygoid process, lateral plate; 12 – Posterior nasal spine; 13 – Pterygoid canal; 14 – Pyramidal process; 15 – Inferior orbital fissure; 16 – Lesser palatine foramen; 17 – Greater palatine foramen; 18 – Choana; Posterior nasal aperture; 19 – Median palatine suture; 20 – Pterygoid fossa; 21 – Scaphoid fossa; 22 – Foramen ovale; 23 – Vomer

Рис. 122. Повреждения лицевого черепа (классификация Лефорта)

Классификация среднелицевых переломов по Лефорту

Каркасообразное строение лица ведет к характерным переломам среднелицевой области (Лефорт 1, 2, 3).

Лефорт 1: Линия перелома проходит через верхнюю челюсть и над твердым небом. Верхняя челюсть отделяется от верхнего лицевого скелета с нарушением целостности синуса верхней челюсти (низкий поперечный перелом).

Лефорт 2: Линия перелома проходит через корень носа, решетчатую кость, верхнюю челюсть и скуловую кость, создавая пирамидообразный перелом, что нарушает целостность глазниц.

Лефорт 3: Лицевой скелет отделен от основания черепа. Главная линия перелома проходит через глазницы, в нее могут быть вовлечены решетчатая кость, лобные пазухи, клиновидные синусы и скуловые кости.

Рис. 123. Череп гидроцефала (А) и микроцефала (Б)

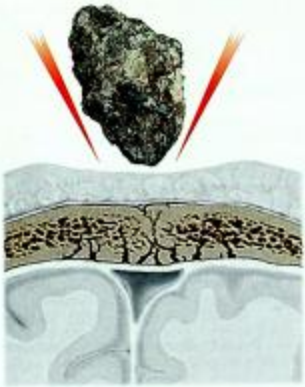

Рис. 124. Большая чувствительность к повреждению внутренней пластинки костей крыши черепа

Функции конечностей человека четко разграничены: верхние конечности являются органом труда, нижние – опоры и передвижения. Это накладывает существенный отпечаток на их строение. Кости конечностей – система рычагов, имеющих сходный план строения, они состоят из пояса и свободной части, которая в свою очередь образована тремя сегментами: верхний (проксимальный) имеет одну кость, средний – две, нижний – множество костей. Верхняя конечность, как орган труда, имеет строение, специфическое только для человека. Наличие ключицы, соединяющей свободную часть верхней конечности с костями туловища и отодвигающей ее от туловища, дает возможность производить более обширные движения. Соединения свободной части верхней конечности, особенно в области предплечья и кисти, приспособлены к выполнению многообразных различных сложных видов трудовых процессов.

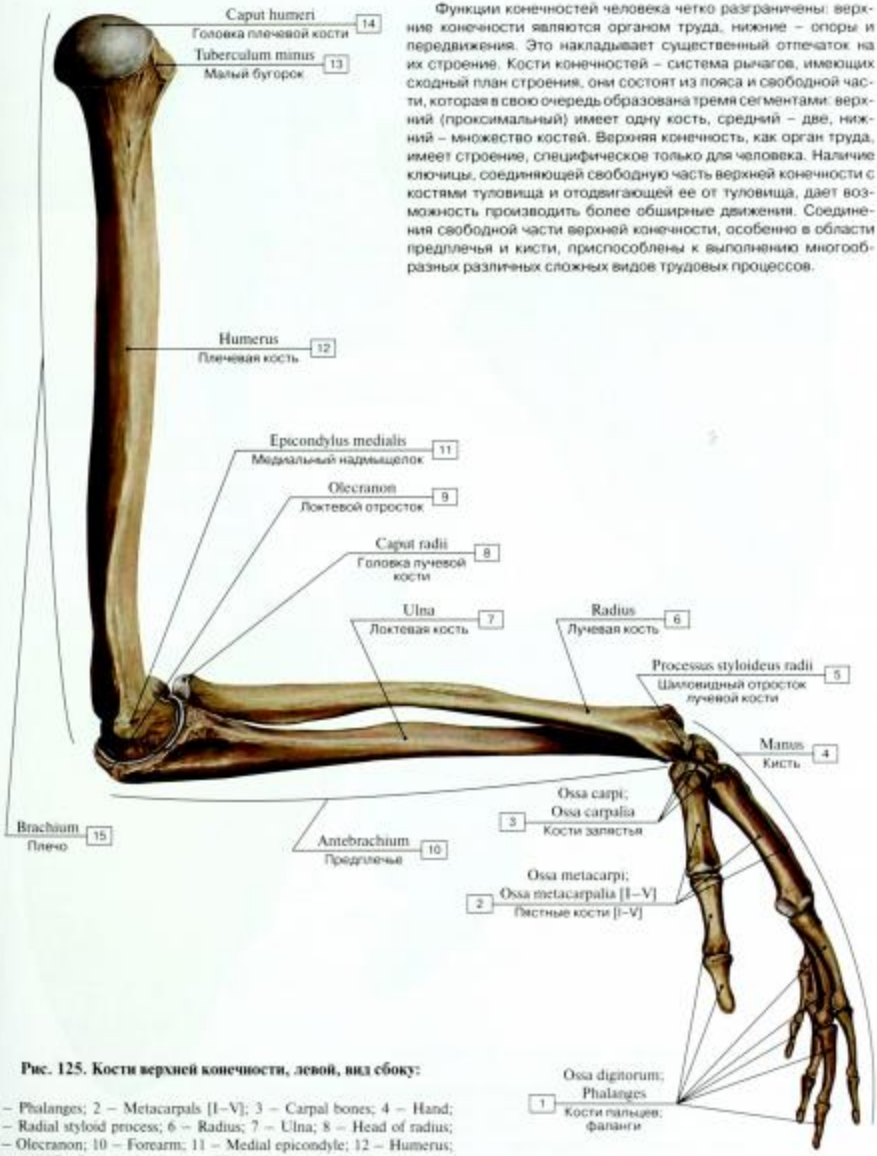

Рис. 125. Кости верхней конечности, левой, вид сбоку:

1 – Phalanges; 2 – Metacarpals [I–V]; 3 – Carpal bones; 4 – Hand; 5 – Radial styloid process; 6 – Radius; 7 – Ulna; 8 – Head of radius; 9 – Olecranon; 10 – Forearm; 11 – Medial epicondyle; 12 – Humerus; 13 – Lesser tubercle; 14 – Head of humerus; 15 – Arm

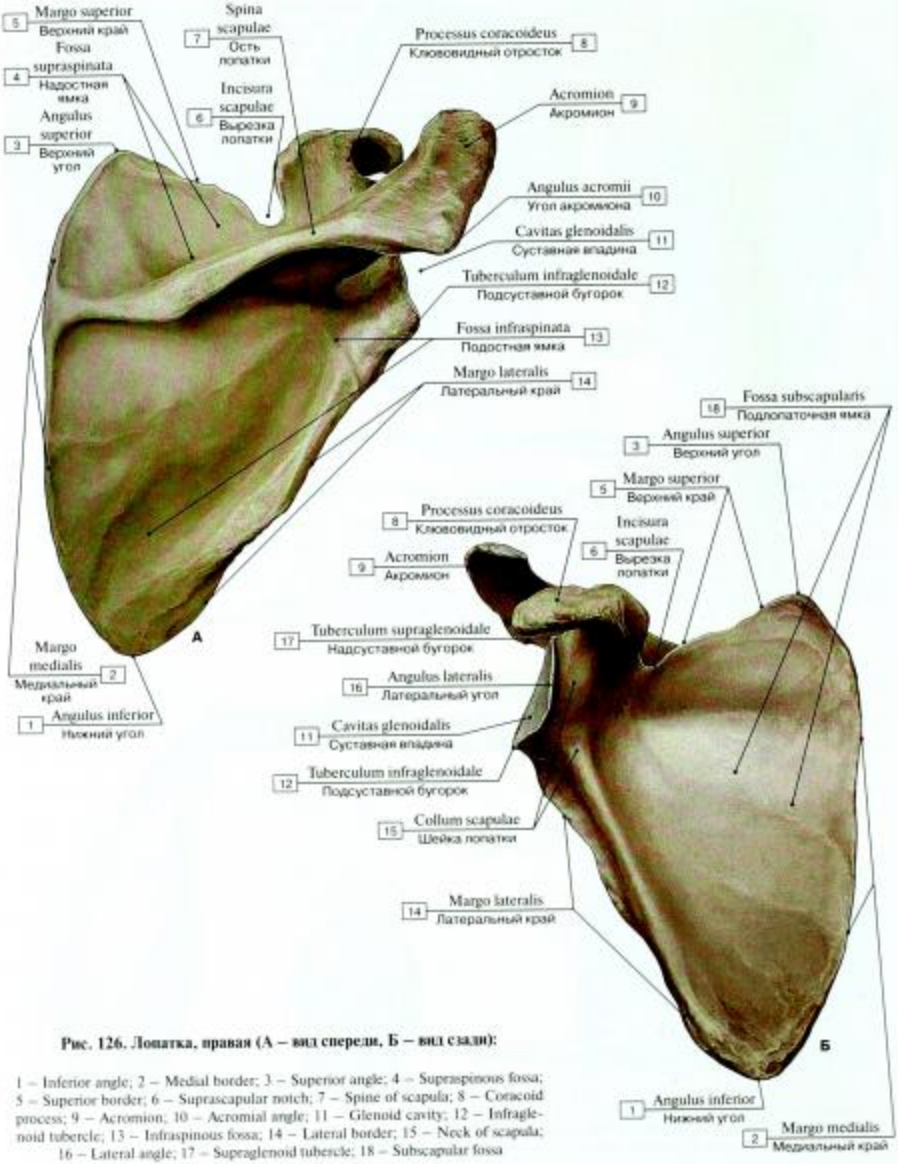

Рис. 126. Лопатка, правая (А – вид спереди, Б – вид сзади):

1 – Inferior angle; 2 – Medial border; 3 – Superior angle; 4 – Supraspinous fossa; 5 – Superior border; 6 – Suprascapular notch; 7 – Spine of scapula; 8 – Coracoid process; 9 – Acromion; 10 – Acromial angle; 11 – Glenoid cavity; 12 – Infraglenoid tubercle; 13 – Infraspinous fossa; 14 – Lateral border; 15 – Neck of scapula; 16 – Lateral angle; 17 – Supraglenoid tubercle; 18 – Subscapular fossa

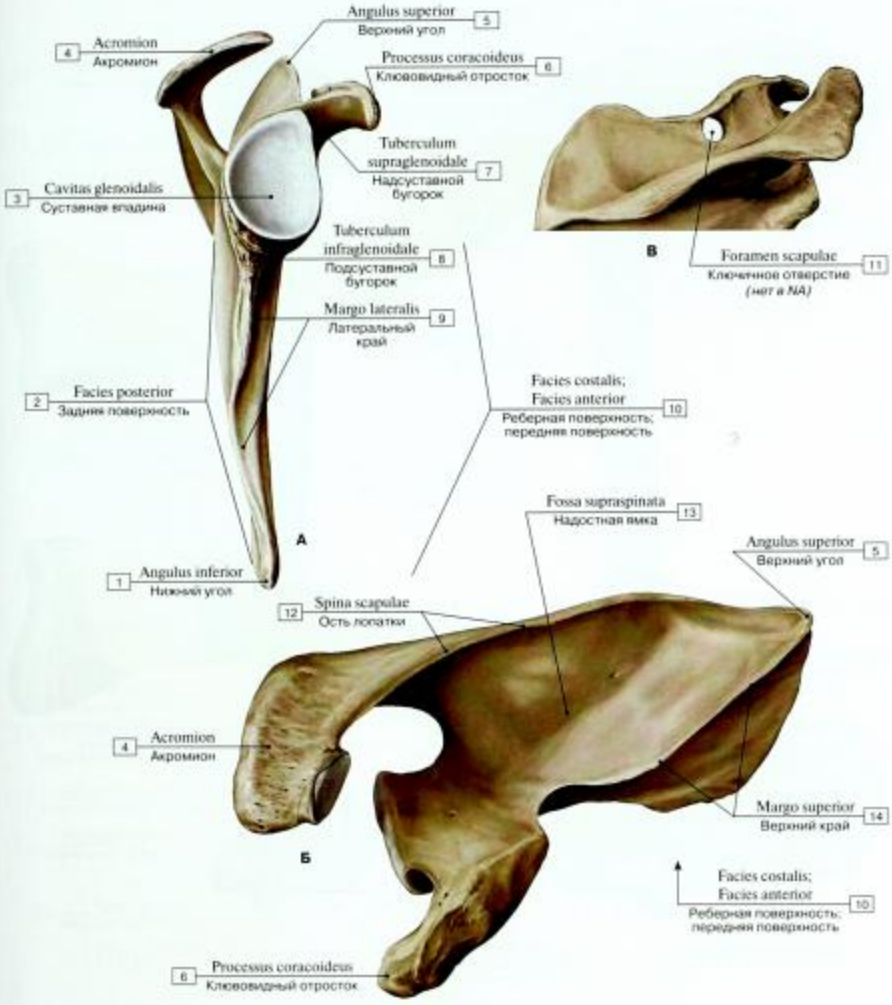

Рис. 127. Лопатка, правая (А – вид с латеральной стороны, Б – вид сверху, В – лопаточное отверстие, анатомический вариант, вид сверху):

1 – Inferior angle; 2 – Posterior surface; 3 – Glenoid cavity; 4 – Acromion; 5 – Superior angle; 6 – Coracoid process; 7 – Supraglenoid tubercle; 8 – Infraglenoid tubercle; 9 – Lateral border; 10 – Costal surface; 11 – Scapular foramen; 12 – Spine of scapula; 13 – Supraspinous fossa; 14 – Superior border

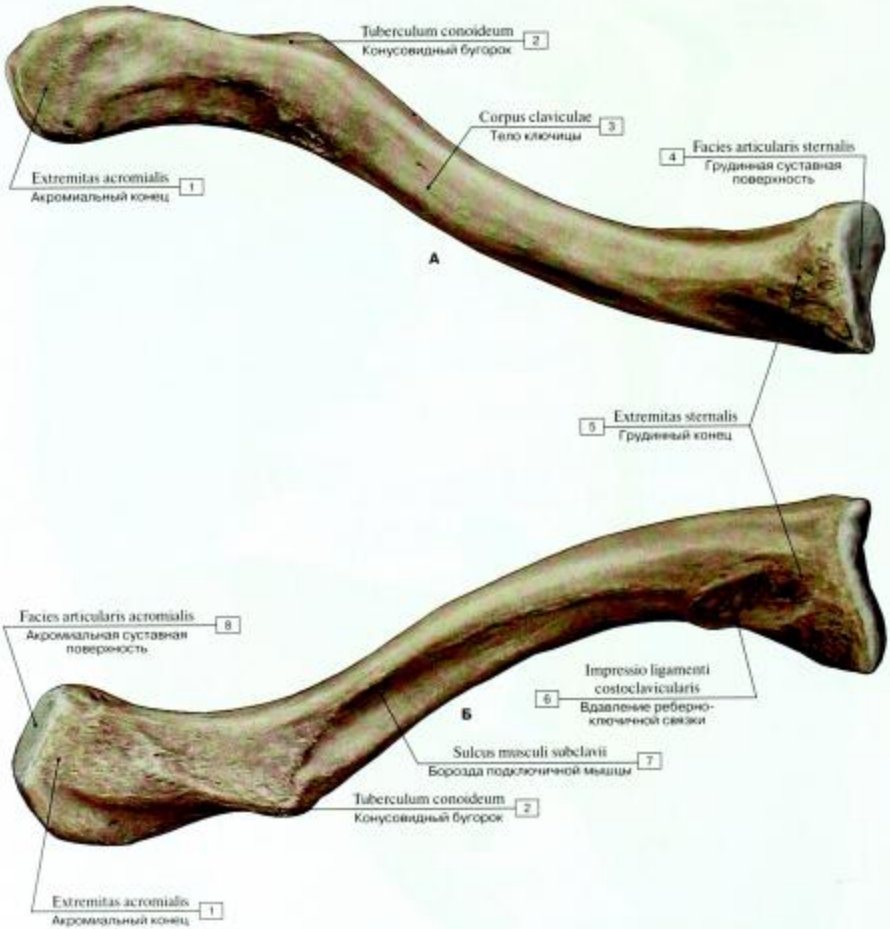

Рис. 128. Ключица, правая (А – вид сверху, Б – вид сзади):

1 – Acromial end; 2 – Conoid tubercle; 3 – Shaft of clavicle; Body of clavicle; 4 – Sternal facet; 5 – Sternal end; 6 – Impression for costoclavicular ligament; 7 – Subclavian groove; Groove for subclavius; 8 – Acromial facet

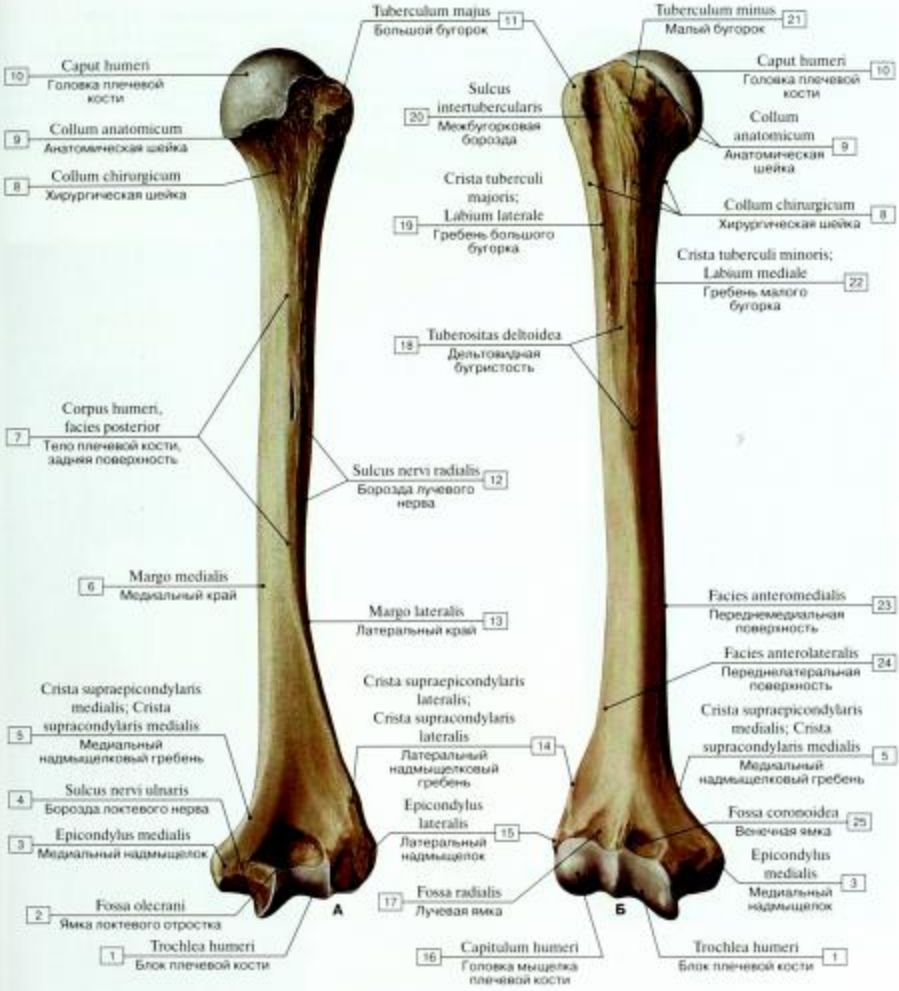

Рис. 129. Плечевая кость, правая (А – вид спереди, Б – вид сзади):

1 – Trochlea; 2 – Olecranon fossa; 3 – Medial epicondyle; 4 – Groove for ulnar nerve; 5 – Medial supraepicondylar ridge; Medial supracondylar ridge; 6 – Medial border; 7 – Shaft of humerus; Body of humerus, posterior surface; 8 – Surgical neck; 9 – Anatomical neck; 10 – Head of humerus; 11 – Greater tubercle; 12 – Radial groove; Groove for radial nerve; 13 – Lateral margin; 14 – Medial supraepicondylar ridge; Medial supracondylar ridge; 15 – Lateral epicondyle; 16 – Capitulum; 17 – Radial fossa; 18 – Deltoid tuberosity; 19 – Crest of greater tubercle; Lateral lip; 20 – Intertubercular sulcus; Bicipital groove; 21 – Lesser tubercle; 22 – Crest of lesser tubercle; Medial lip; 23 – Anteromedial surface; 24 – Anterolateral surface; 25 – Coronoid fossa

Рис. 130. Плечевая кость, правая (А – медиальная сторона, Б – латеральная сторона):

1 – Medial epicondyle; 2 – Trochlea; 3 – Medial supraepicondylar ridge; Medial supracondylar ridge; 4 – Medial border; 5 – Shaft of humerus; Body of humerus, anteromedial surface; 6 – Anatomical neck; 7 – Crest of lesser tubercle; Medial lip; 8 – Lesser tubercle; 9 – Head of humerus; 10 – Coronoid fossa; 11 – Greater tubercle; 12 – Intertubercular sulcus; Bicipital groove; 13 – Surgical neck; 14 – Radial groove; Groove for radial nerve; 15 – Shaft of humerus; Body of humerus, anterolateral surface; 16 – Lateral border; 17 – Lateral supraepicondylar ridge; Lateral supracondylar ridge; 18 – Radial fossa; 19 – Capitulum; 20 – Lateral epicondyle

Рис. 131. Рентгенограмма плечевой кости, прямая проекция:

1 – суставная впадина лопатки; 2 – головка плечевой кости; 3 – анатомическая шейка плечевой кости; 4 – большой бугорок; 5 – малый бугорок; 6 – хирургическая шейка плечевой кости; 7 – диафиз плечевой кости; 8 – дельтовидная бугристость плечевой кости; 9 – ямка локтевого отростка плечевой кости; 10 – латеральный надмыщелок плечевой кости; 11 – медиальный надмыщелок плечевой кости; 12 – блок плечевой кости; 13 – головка мыщелка плечевой кости; 14 – лучевая кость; 15 – локтевая кость (*по А.Ю. Васильеву*)

Рис. 132. Рентгенограмма плечевой кости, медиолатеральная проекция:

1 – ключица; 2 – клювовидный отросток; 3 – акромиальный отросток лопатки; 4 – суставная впадина лопатки; 5 – головка плечевой кости; 6 – хирургическая шейка плечевой кости; 7 – диафиз плечевой кости; 8 – венечная ямка плечевой кости; 9 – суперпозиционное изображение головки мыщелка и блока плечевой кости; 10 – ямка локтевого отростка плечевой кости; 11 – лучевая кость; 12 – локтевая кость (*по А.Ю. Васильеву*)

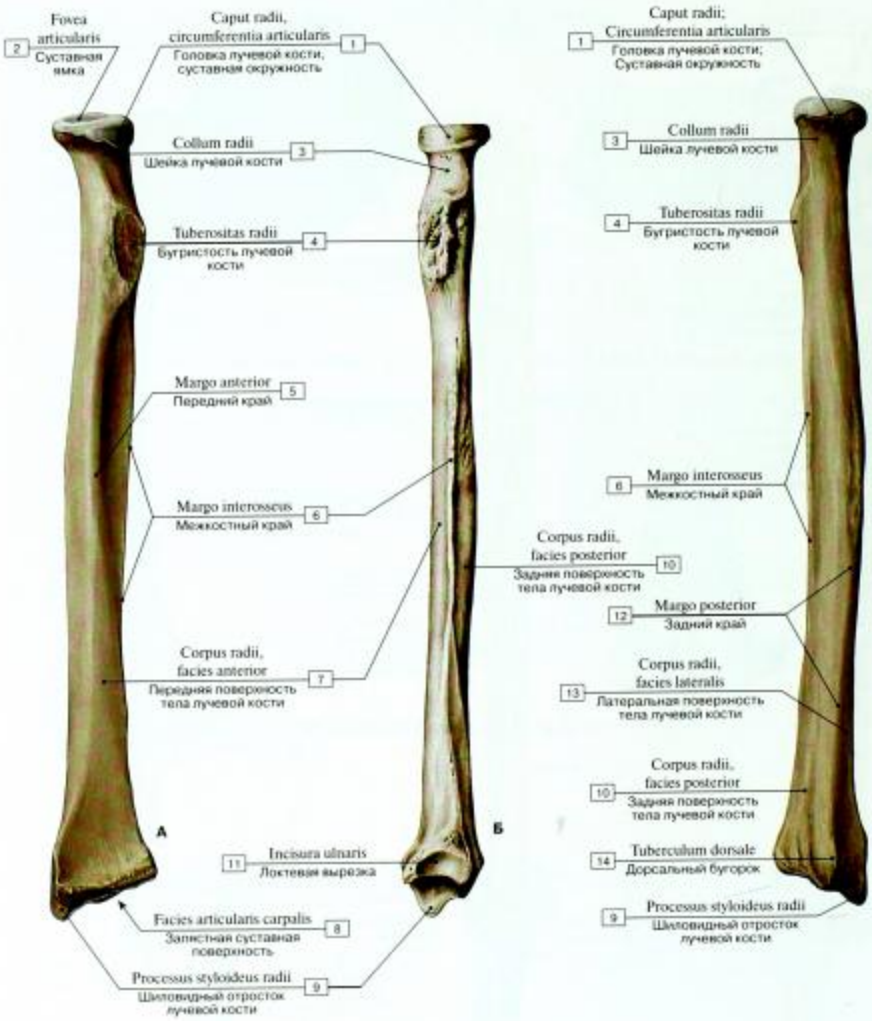

Рис. 138. Лучевая кость, правая (А – вид спереди, Б – вид с медиальной стороны, В – вид сзади):

1 – Head of radius; Articular circumference; 2 – Articular facet; 3 – Neck of radius; 4 – Radial tuberosity; 5 – Anterior border; 6 – Interosseous border; 7 – Shaft of radius; Body of radius, anterior surface; 8 – Carpal articular surface; 9 – Radial styloid process; 10 – Shaft of radius; Body of radius, posterior surface; 11 – Ulnar notch; 12 – Posterior border; 13 – Shaft of radius; Body of radius, lateral surface; 14 – Dorsal tubercle

Рис. 139. Рентгенограмма костей предплечья, прямая проекция:

1 – лучезапястный сустав; 2 – шиловидный отросток лучевой кости; 3 – шиловидный отросток локтевой кости; 4 – дистальный лучелоктевой сустав; 5 – диафиз лучевой кости; 6 – диафиз локтевой кости; 7 – бугристость лучевой кости; 8 – шейка лучевой кости; 9 – венечный отросток локтевой кости; 10 – головка лучевой кости; 11 – локтевой отросток; 12 – плечевая кость (*по А.Ю. Васильеву*)

Рис. 140. Рентгенограмма костей предплечья, боковая проекция:

1 – диафиз лучевой кости; 2 – диафиз локтевой кости; 3 – бугристость лучевой кости; 4 – шейка лучевой кости; 5 – головка лучевой кости; 6 – проксимальный лучелоктевой сустав; 7 – локтевой отросток локтевой кости; 8 – плечевая кость; 9 – шиловидный отросток локтевой кости; 10 – лучезапястный сустав (*по А.Ю. Васильеву*)

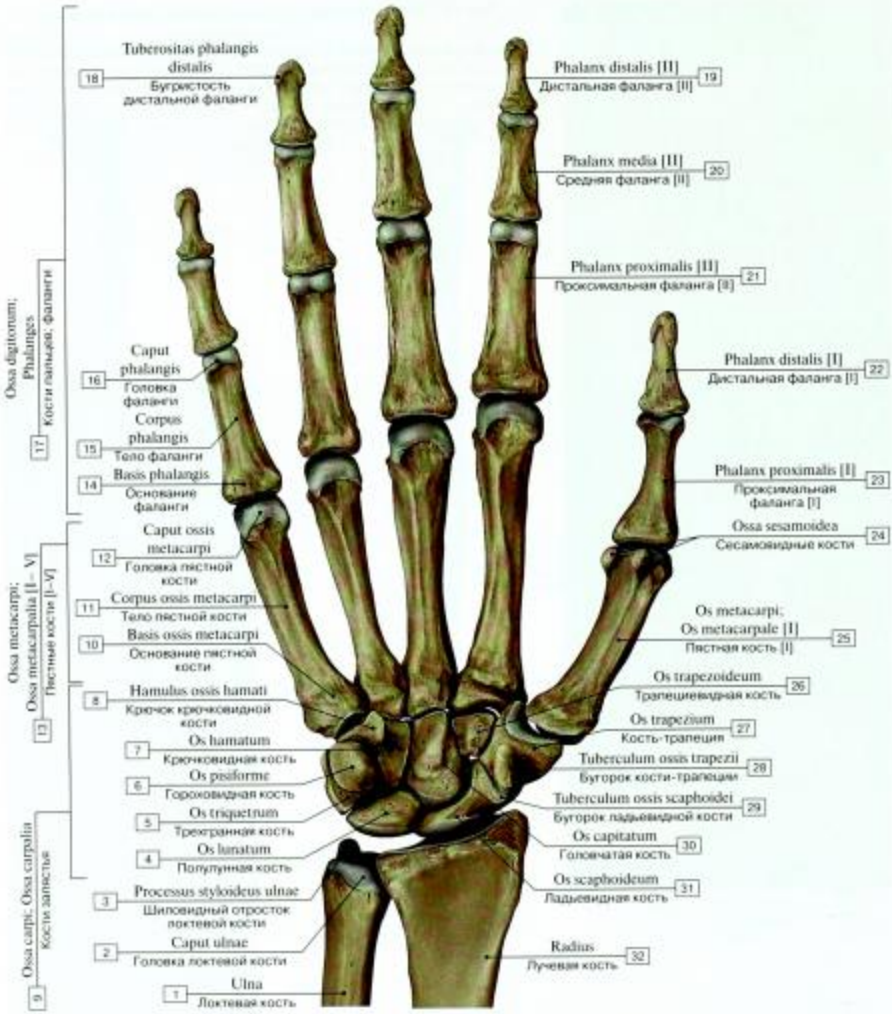

Рис. 141. Кости кисти, правой, ладонная поверхность:

1 – Ulna; 2 – Head of ulna; 3 – Ulnar styloid process; 4 – Lunate; 5 – Triquetrum; 6 – Pisiform; 7 – Hamate; 8 – Hook of hamate; 9 – Carpal bones; 10 – Base of metacarpal; 11 – Shaft of metacarpal; Body of metacarpal; 12 – Head of metacarpal; 13 – Metacarpals [I–V]; 14 – Base of phalanx; 15 – Shaft of phalanx; Body of phalanx; 16 – Head of phalanx; 17 – Phalanges; 18 – Tuberosity of distal phalanx; 19 – Distal phalanx [II]; 20 – Middle phalanx [II]; 21 – Proximal phalanx [II]; 22 – Distal phalanx [I]; 23 – Proximal phalanx [I]; 24 – Sesamoid bones; 25 – Metacarpal [I]; 26 – Trapezoid; 27 – Trapezium; 28 – Trapezium, tubercle; 29 – Tubercle of scaphoid; 30 – Capitate; 31 – Scaphoid; 32 – Radius

Рис. 142. Кости кисти, правой, тыльная сторона:

1 – Radius; 2 – Lunate; 3 – Radial styloid process; 4 – Scaphoid; 5 – Trapezium; 6 – Carpometacarpal joint [I]; 7 – Trapezoid; 8 – Interphalangeal joints of hand (proximal); 9 – Interphalangeal joints of hand (distal); 10 – Metacarpophalangeal joints; 11 – Capitate; 12 – Hamate; 13 – Triquetrum; 14 – Ulnar styloid process; 15 – Ulna

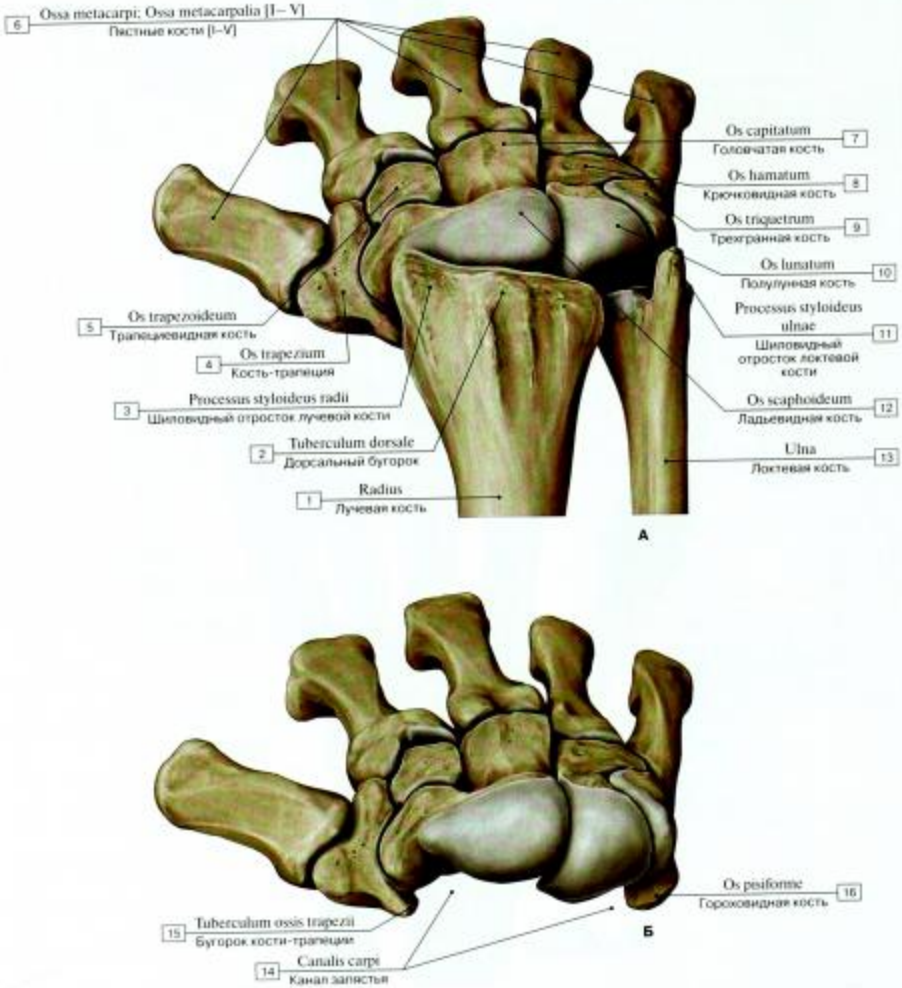

Рис. 143. Кости пясти и запястья, правых (А – дистальные эпифизы костей предплечья и кости запястья, Б – вид кисти после удаления костей предплечья):

1 – Radius; 2 – Dorsal tubercle; 3 – Radial styloid process; 4 – Trapezium; 5 – Trapezoid; 6 – Metacarpals [I–V]; 7 – Capitate; 8 – Hamate; 9 – Triquetrum; 10 – Lunate; 11 – Ulnar styloid process; 12 – Scaphoid; 13 – Ulna; 14 – Carpal tunnel; 15 – Trapezium, tubercle; 16 – Pisiform

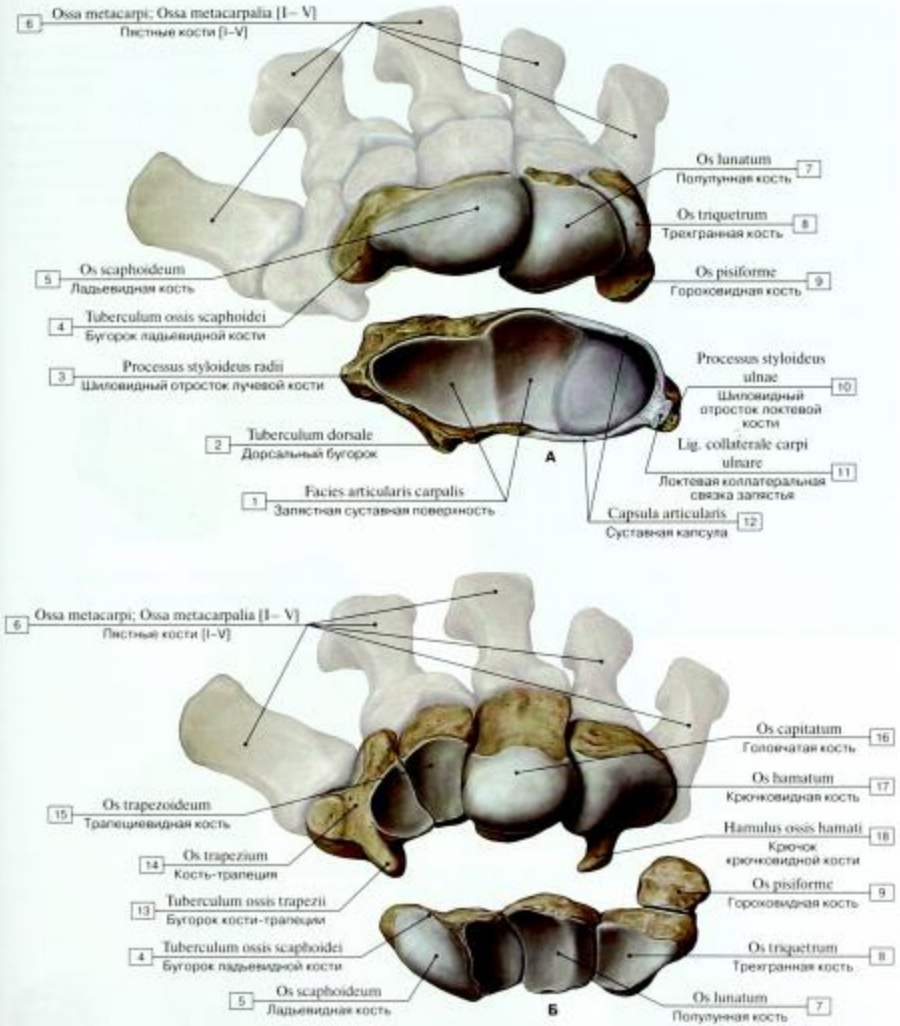

Рис. 144. Кости запястья, правого (А – проксимальный ряд, Б – дистальный ряд):

1 – Radius, carpal articular surface; 2 – Dorsal tubercle; 3 – Radial styloid process; 4 – Scaphoid, tubercle; 5 – Scaphoid; 6 – Metacarpals [I–V]; 7 – Lunate; 8 – Triquetrum; 9 – Pisiform; 10 – Ulnar styloid process; 11 – Ulnar collateral ligament of wrist joint; 12 – Joint capsule; Articular capsule; 13 – Trapezium, tubercle; 14 – Trapezium; 15 – Trapezoid; 16 – Capitate; 17 – Hamate; 18 – Hook of hamate

Рис. 145. Рентгенограмма кисти, ладонная проекция:

1 – дистальная фаланга; 2 – дистальный межфаланговый сустав; 3 – проксимальный межфаланговый сустав; 4 – средняя фаланга; 5 – проксимальная фаланга; 6 – головка проксимальной фаланги; 7 – основание проксимальной фаланги; 8 – пястно-фаланговый сустав; 9 – пястная кость; 10 – головка пястной кости; 11 – основание пястной кости; 12 – сесамовидная кость; 13 – кость-трапеция; 14 – трапециевидная кость; 15 – головчатая кость; 16 – крючковидная кость; 17 – крючок крючковидной кости; 18 – ладьевидная кость; 19 – полулунная кость; 20 – трехгранная кость; 21 – гороховидная кость; 22 – шиловидный отросток лучевой кости; 23 – шиловидный отросток локтевой кости; 24 – дистальный лучелоктевой сустав (*по А.Ю. Васильеву*)

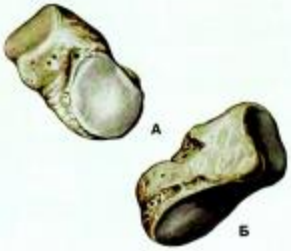

Рис. 146. Трехгранная кость, правая (А – ладонная поверхность, Б – тыльная поверхность)

Рис. 147. Ладьевидная кость, правая (А – ладонная поверхность, Б – тыльная поверхность):

1 – Scaphoid, tubercle

Рис. 148. Полулунная кость, правая (А – ладонная поверхность, Б – тыльная поверхность, В – дистальная поверхность)

Рис. 149. Гороховидная кость, правая (А – ладонная поверхность, Б – тыльная поверхность)

Рис. 150. Кость-трапеция, правая (А – ладонная поверхность, Б – тыльная поверхность):

1 – Trapezium, tubercle

Рис. 151. Трапециевидная кость, правая (А – ладонная поверхность, Б – тыльная поверхность)

Рис. 152. Головчатая кость, правая (А – ладонная поверхность, Б – тыльная поверхность)

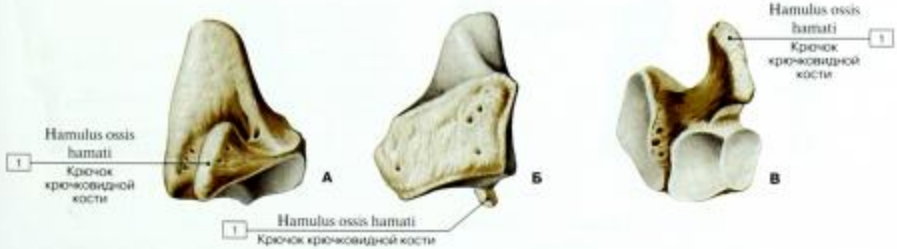

Рис. 153. Крючковидная кость, правая (А – ладонная поверхность, Б – тыльная поверхность, В – вид снизу):

1 – Hook of hamate

Рис. 154. Пястная кость [III], правая (А – ладонная поверхность, Б – тыльная поверхность, В – локтевая поверхность):

1 – Head of metacarpal; 2 – Shaft of metacarpal, Body of metacarpal; 3 – Base of metacarpal; 4 – Styloid process of third metacarpal [III]

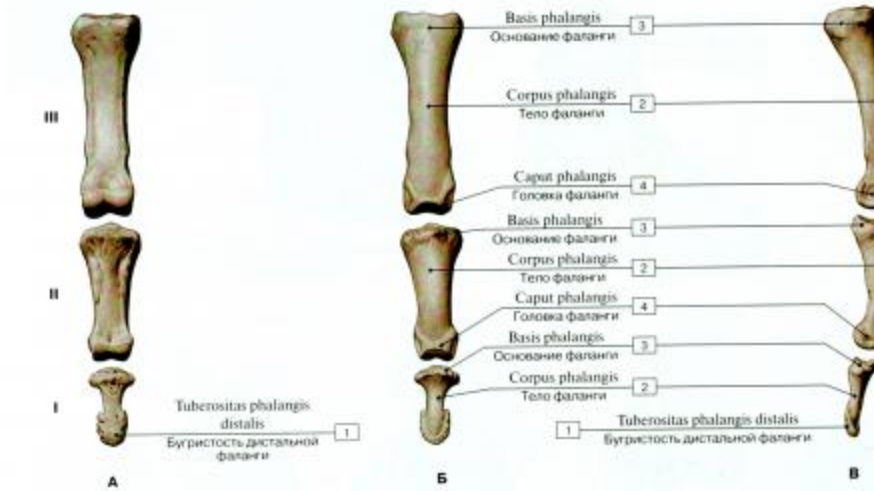

Рис. 155. Фаланги пальца правой кисти [III] (А – ладонная поверхность, Б – тыльная поверхность, В – локтевая поверхность, I – проксимальная, II – средняя, III – дистальная):

1 – Tuberosity of distal phalanx; 2 – Shaft of phalanx; Body of phalanx; 3 – Base of phalanx; 4 – Head of phalanx

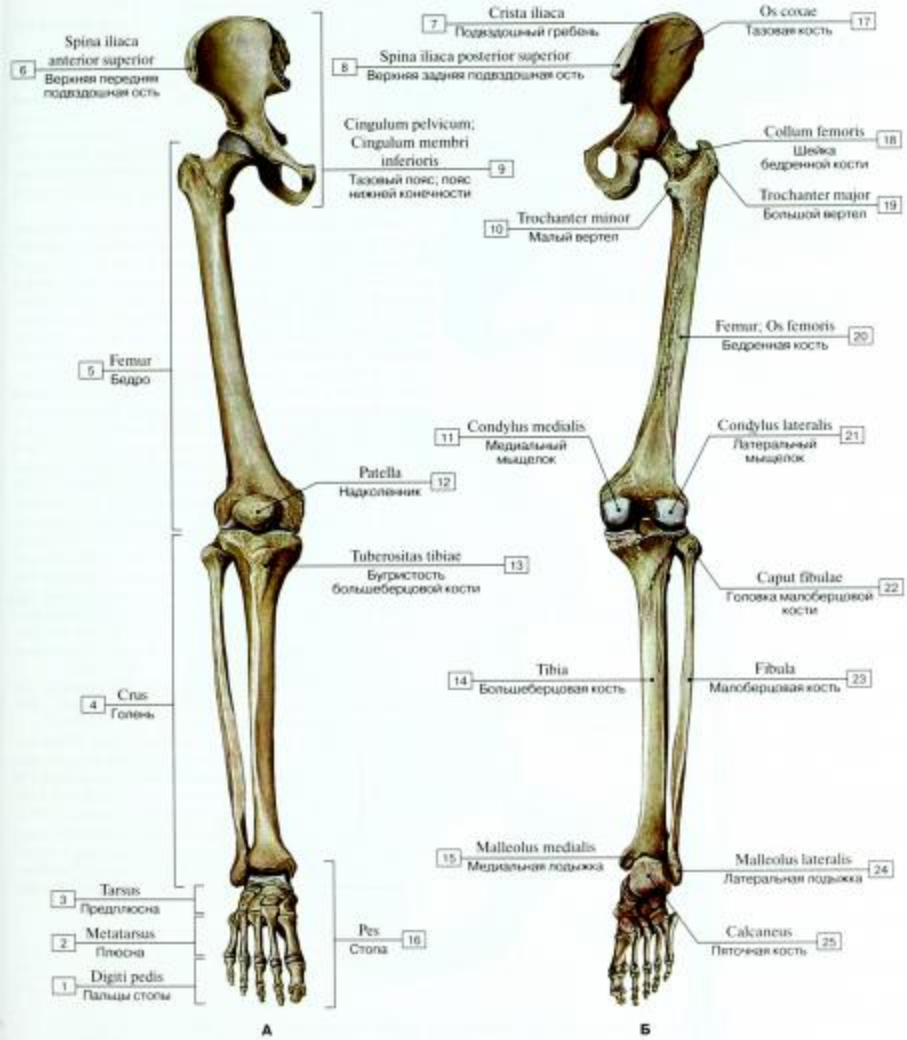

Рис. 156. Кости нижней конечности, правой (А – вид спереди, Б – вид сзади):

1 – Toes; 2 – Metatarsus; 3 – Ankle; 4 – Leg; 5 – Thigh; 6 – Anterior superior iliac spine; 7 – Iliac crest; 8 – Posterior superior iliac spine; 9 – Pelvic girdle; 10 – Lesser trochanter; 11 – Medial condyle; 12 – Patella; 13 – Tibial tuberosity; 14 – Tibia; 15 – Medial malleolus; 16 – Foot; 17 – Hip bone; Coxal bone; Pelvic bone; 18 – Neck of femur; 19 – Greater trochanter; 20 – Femur; Thigh bone; 21 – Lateral condyle; 22 – Head of fibula; 23 – Fibula; 24 – Lateral malleolus; 25 – Calcaneus

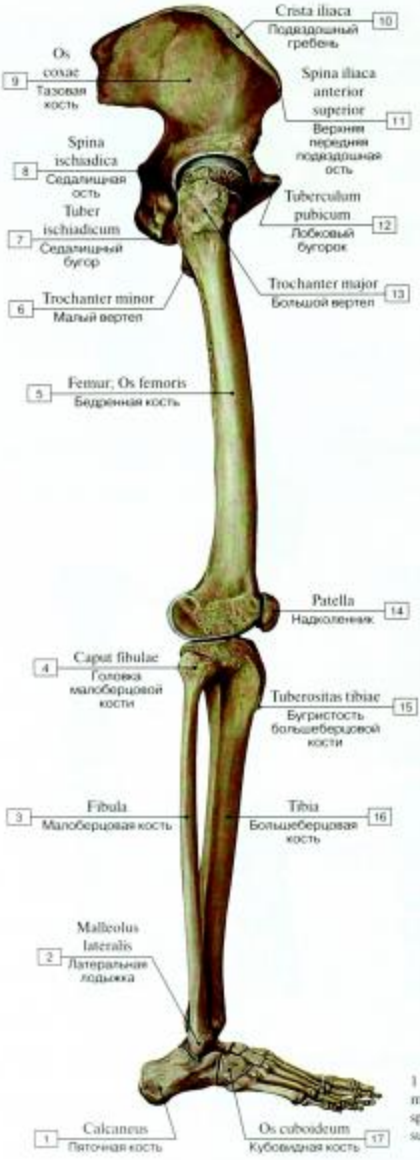

Скелет нижних конечностей.

Так же, как и у верхней конечности, скелет нижней конечности состоит из пояса и свободной части .

• У взрослого тазовый пояс сформирован соединением костей таза и крестца. Тазовый пояс отличается от плечевого тем, что первый прочно соединяется с осевым скелетом с помощью крестцово-подвздошных суставов.

• Свободная конечность состоит из бедренной кости, костей голени (большеберцовой и малоберцовой костей) и костей стопы. Свободная часть конечности соединена с тазовым поясом посредством тазобедренного сустава.

Нижняя конечность человека – орган опоры и передвижения. Вертикальное положение тела человека обусловило уникальное сочетание у человека форм и пропорций конечности. Центр тяжести и расположение внутренних органов человека идеально соответствует форме и биомеханике туловища, позволяя наиболее эффективно осуществлять двуногое прямохождение. Другие приматы только на короткое время способны принимать вертикальное положение тела и передвигаться, расходуя при этом намного больше энергии. Обычная вертикальная походка людей возможна благодаря ряду анатомических особенностей костной и мышечной систем. Наиболее важны формы позвоночника и таза. Форма позвоночного столба человека заметно отличается от других приматов: простая конструкция позвоночника шимпанзе в виде арки и хорды отличается от человеческой S-образной кривой, которая позволяет осевому скелету человека совершать амортизацию при прыжках, во время которых происходит перемещение всего веса тела относительно подошв нижних конечностей. Вертикальное положение тела обусловило превалирование массы внутренних органов живота над тазом. Подвздошные крылья таза развернуты более широко и обособленно, крестец расширен, чтобы соответствовать той массе внутренних органов, которая на него давит.

Эффективность вертикальной походки связана со стабилизацией таза благодаря его прикреплению к позвоночнику посредством крестца.

Уникальные пропорции человеческого тела соответствуют их специализации. Длинные сильные нижние конечности поддерживают и передвигают тело человека. У орангутанга длина нижних конечностей составляет 11% длины туловища, у шимпанзе – 28%, у человека – 71%. Специализация нижних конечностей человека для двуногой походки также накладывает существенный отпечаток на строение и функции определенных мышц, особенно ягодичной, разгибателей голени и подошвенных сгибателей стопы.

Рис. 157. Кости нижней конечности, правой, вид сбоку:

1 – Calcaneus; 2 – Lateral malleolus; 3 – Fibula; 4 – Head of fibula; 5 – Femur; Thigh bone; 6 – Lesser trochanter; 7 – Ischial tuberosity; 8 – Ischial spine; 9 – Hip bone; Coxal bone; Pelvic bone; 10 – Iliac crest; 11 – Anterior superior iliac spine; 12 – Pubic tubercle; 13 – Greater trochanter; 14 – Patella; 15 – Tibial tuberosity; 16 – Tibia; 17 – Cuboid

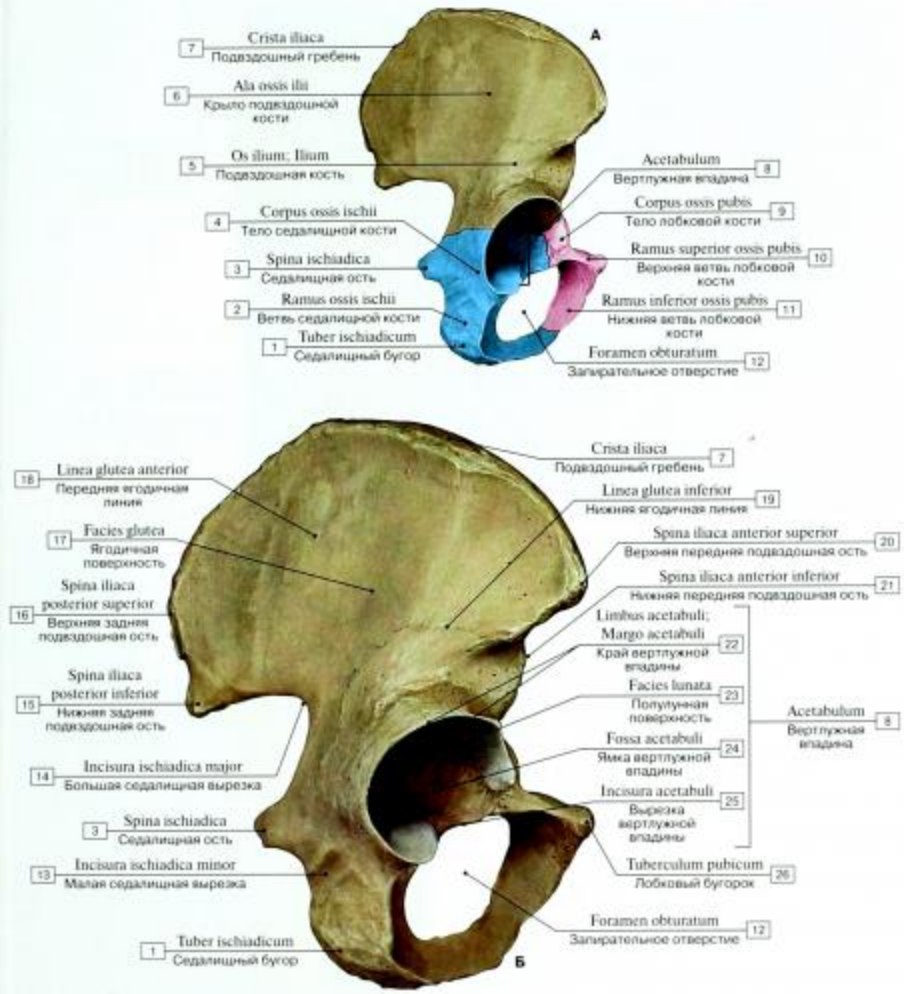

Рис. 158. Тазовая кость, правая (А – цветом выделены отдельные кости, Б – вид с латеральной стороны):

1 – Ischial tuberosity; 2 – Ischium, ramus; 3 – Ischial spine; 4 – Body of ischium; 5 – Ilium; 6 – Ala of ilium; Wing of ilium; 7 – Iliac crest; 8 – Acetabulum; 9 – Pubis, body; 10 – Superior pubic ramus; 11 – Inferior pubic ramus; 12 – Obturator foramen; 13 – Lesser sciatic notch; 14 – Greater sciatic notch; 15 – Posterior inferior iliac spine; 16 – Posterior superior iliac spine; 17 – Gluteal surface; 18 – Anterior gluteal line; 19 – Inferior gluteal line; 20 – Anterior superior iliac spine; 21 – Anterior inferior iliac spine; 22 – Acetabular margin; 23 – Lunate surface; 24 – Acetabular fossa; 25 – Acetabular notch; 26 – Pubic tubercle

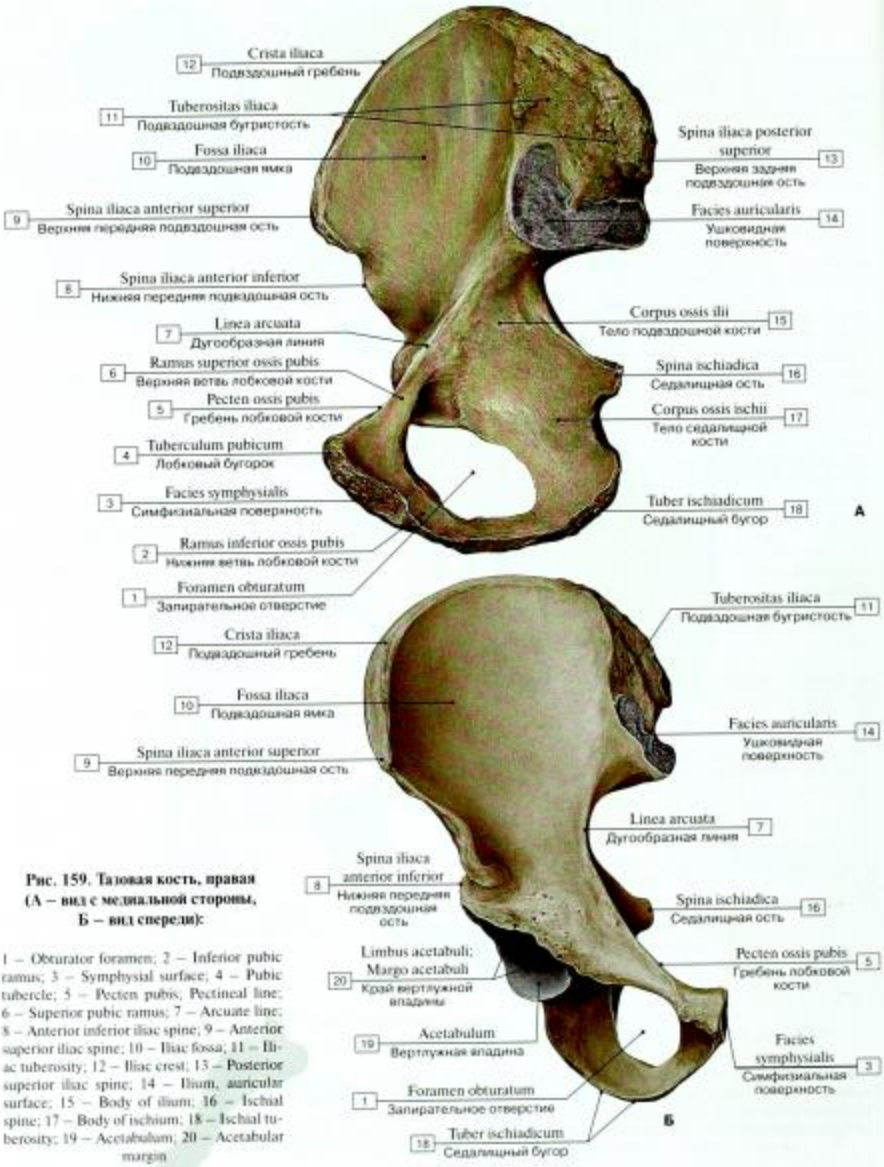

Рис. 159. Тазовая кость, правая (А – вид с медиальной стороны, Б – вид спереди):

1 – Obturator foramen; 2 – Inferior pubic ramus; 3 – Symphysial surface; 4 – Pubic tubercle; 5 – Pecten pubis; Pectineal line; 6 – Superior pubic ramus; 7 – Arcuate line; 8 – Anterior inferior iliac spine; 9 – Anterior superior iliac spine; 10 – Iliac fossa; 11 – Iliac tuberosity; 12 – Iliac crest; 13 – Posterior superior iliac spine; 14 – Ilium, auricular surface; 15 – Body of ilium; 16 – Ischial spine; 17 – Body of ischium; 18 – Ischial tuberosity; 19 – Acetabulum; 20 – Acetabular margin

Рис. 160. Рентгенограмма костей таза, прямая проекция:

1 – фигура «слезы»; 2 – фигура «полумесяца»; 3 – головка бедренной кости; 4 – суставная щель тазобедренного сустава; 5 – шейка бедренной кости; 6 – большой вертел; 7 – малый вертел; 8 – запирательное отверстие; 9 – надвертлужная борозда подвздошной кости; 10 – щель лобкового симфиза; 11 – нижняя передняя подвздошная ость; 12 – седалищный бугор; 13 – верхняя передняя подвздошная ость; 14 – гребень подвздошной кости; 15 – верхняя задняя подвздошная ость; 16 – нижняя задняя подвздошная ость; 17 – суставная щель крестцово-подвздошного сочленения; 18 – крестец [крестцовые позвонки SI–SV]; 19 – поясничный позвонок [LV]; 20 – крыло подвздошной кости; 21 – верхняя ветвь лобковой кости; 22 – нижняя ветвь лобковой кости; 23 – ветвь седалищной кости; 24 – копчик [копчиковые позвонки CoI–CoIV] (*по А.Ю. Васильеву*)

Рис. 161. Рентгенограмма бедренной кости, прямая проекция:

1 – большой вертел; 2 – малый вертел; 3 – межвертельный гребень; 4 – медиальная поверхность диафиза бедренной кости; 5 – латеральная поверхность диафиза бедренной кости; 6 – головка бедренной кости; 7 – шейка бедренной кости; 8 – костномозговой канал бедренной кости (*по А.Ю. Васильеву*)

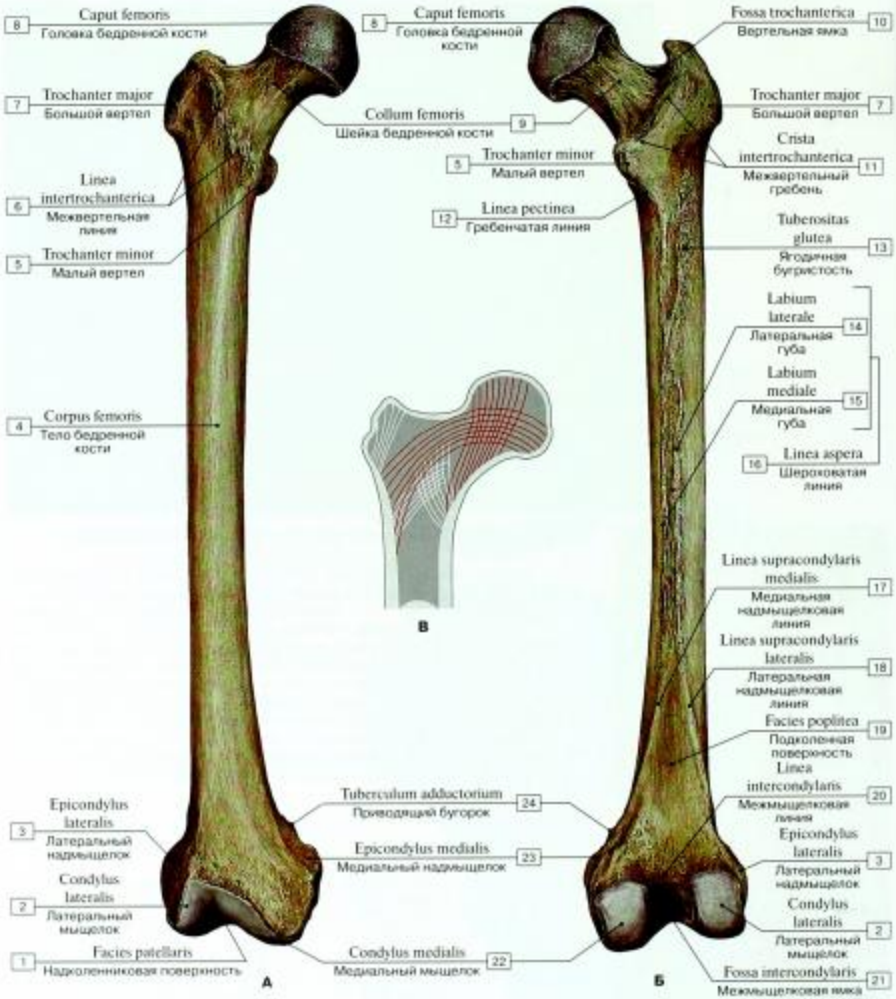

Рис. 162. Бедренная кость, правая (А – вид спереди, Б – вид сзади, В – направления костных трабекул головки и шейки бедренной кости относительно прилагаемой нагрузки):

1 – Patellar surface; 2 – Lateral condyle; 3 – Lateral epicondyle; 4 – Shaft of femur; Body of femur; 5 – Lesser trochanter; 6 – Intertrochanteric line; 7 – Greater trochanter; 8 – Head of femur; 9 – Neck of femur; 10 – Trochanteric fossa; 11 – Intertrochanteric crest; 12 – Pectineal line; Spiral line; 13 – Gluteal tuberosity; 14 – Lateral lip; 15 – Medial lip; 16 – Linea aspera; 17 – Medial supracondylar line; 18 – Lateral supracondylar line; 19 – Popliteal surface; 20 – Intercondylar line; 21 – Intercondylar fossa; 22 – Medial condyle; 23 – Medial epicondyle; 24 – Adductor tubercle



Рис. 163. Варианты соединения шейки с телом бедренной кости (А – нормальное положение, Б – варусное положение, В – вальгусное положение)

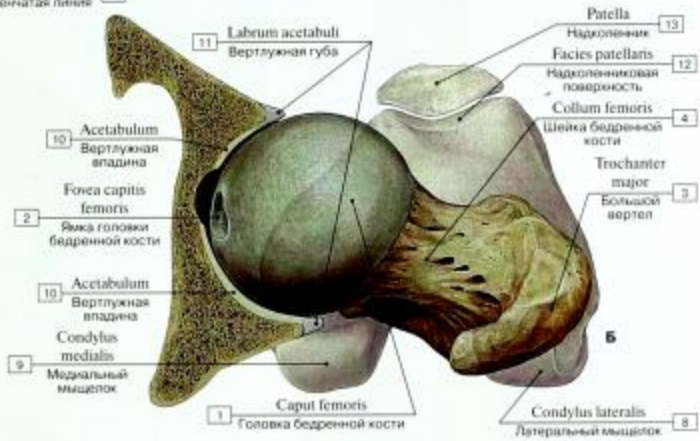

Рис. 164. Бедренная кость, правая (А – вид сбоку, с медиальной стороны, Б – верхний эпифиз):

1 – Head of femur; 2 – Fovea for ligament of head; 3 – Greater trochanter; 4 – Neck of femur; 5 – Lesser trochanter; 6 – Gluteal tuberosity; 7 – Pectineal line; Spiral line; 8 – Lateral condyle; 9 – Medial condyle; 10 – Acetabulum; 11 – Acetabular labrum; 12 – Patellar surface; 13 – Patella

Бедренная кость, правая. Верхний эпифиз.

Проксимальный вид. Для наглядности вертлужная впадина распилена в горизонтальной плоскости. Дистальный конец бедра (с надколенником) слегка заштрихован.

Обращаем внимание на ориентацию вертлужной впадины, которая повернута вперед приблизительно на 17°. Это обеспечивает устойчивость и «вместимость» для головки бедра в тазобедренном суставе. Когда головка бедра расположена в вертлужной впадине, и шейка бедра находится в нормальном положении (смещена вперед), надколенник находится впереди.

Рис. 165. Верхний эпифиз бедренной кости, правой, вид с медиальной стороны:

1 – Gluteal tuberosity; 2 – Pectineal line; Spiral line; 3 – Lesser trochanter; 4 – Neck of femur; 5 – Greater trochanter; 6 – Fovea for ligament of head; 7 – Head of femur

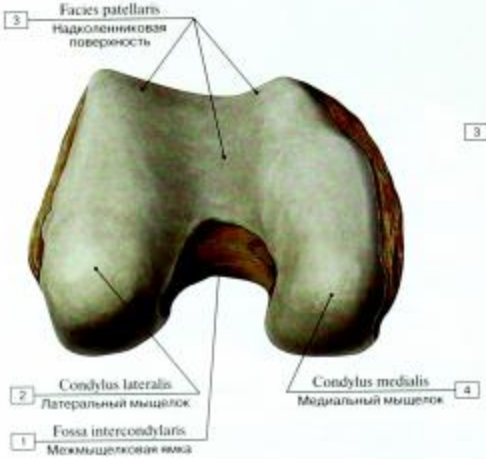

Рис. 166. Нижний эпифиз бедренной кости, правой, вид спереди:

1 – Intercondylar fossa; 2 – Lateral condyle; 3 – Patellar surface; 4 – Medial condyle

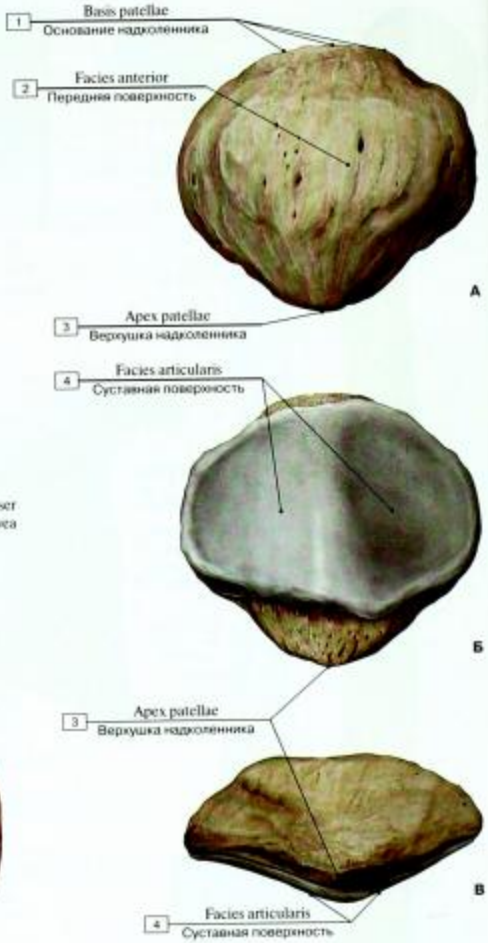

Рис. 167. Надколенник, правый (А – передняя поверхность, Б – суставная поверхность, В – вид сбоку)

1 – Base of patella; 2 – Anterior surface; 3 – Apex of patella; 4 – Articular surface

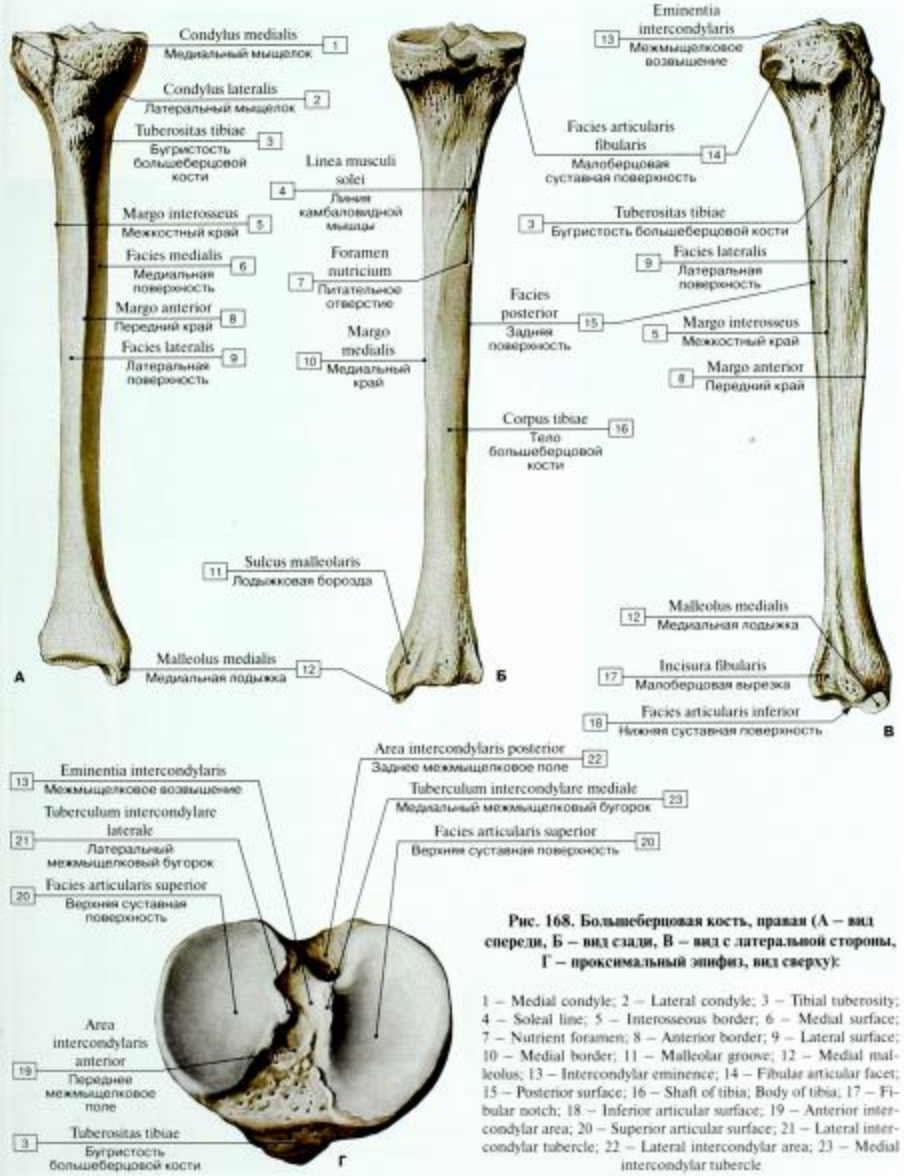

Рис. 168. Большеберцовая кость, правая (А – вид спереди, Б – вид сзади, В – вид с латеральной стороны, Г – проксимальный эпифиз, вид сверху):

1 – Medial condyle; 2 – Lateral condyle; 3 – Tibial tuberosity; 4 – Soleal line; 5 – Interosseous border; 6 – Medial surface; 7 – Nutrient foramen; 8 – Anterior border; 9 – Lateral surface; 10 – Medial border; 11 – Malleolar groove; 12 – Medial malleolus; 13 – Intercondylar eminence; 14 – Fibular articular facet; 15 – Posterior surface; 16 – Shaft of tibia; Body of tibia; 17 – Fibular notch; 18 – Inferior articular surface; 19 – Anterior intercondylar area; 20 – Superior articular surface; 21 – Lateral intercondylar tubercle; 22 – Lateral intercondylar area; 23 – Medial intercondylar tubercle

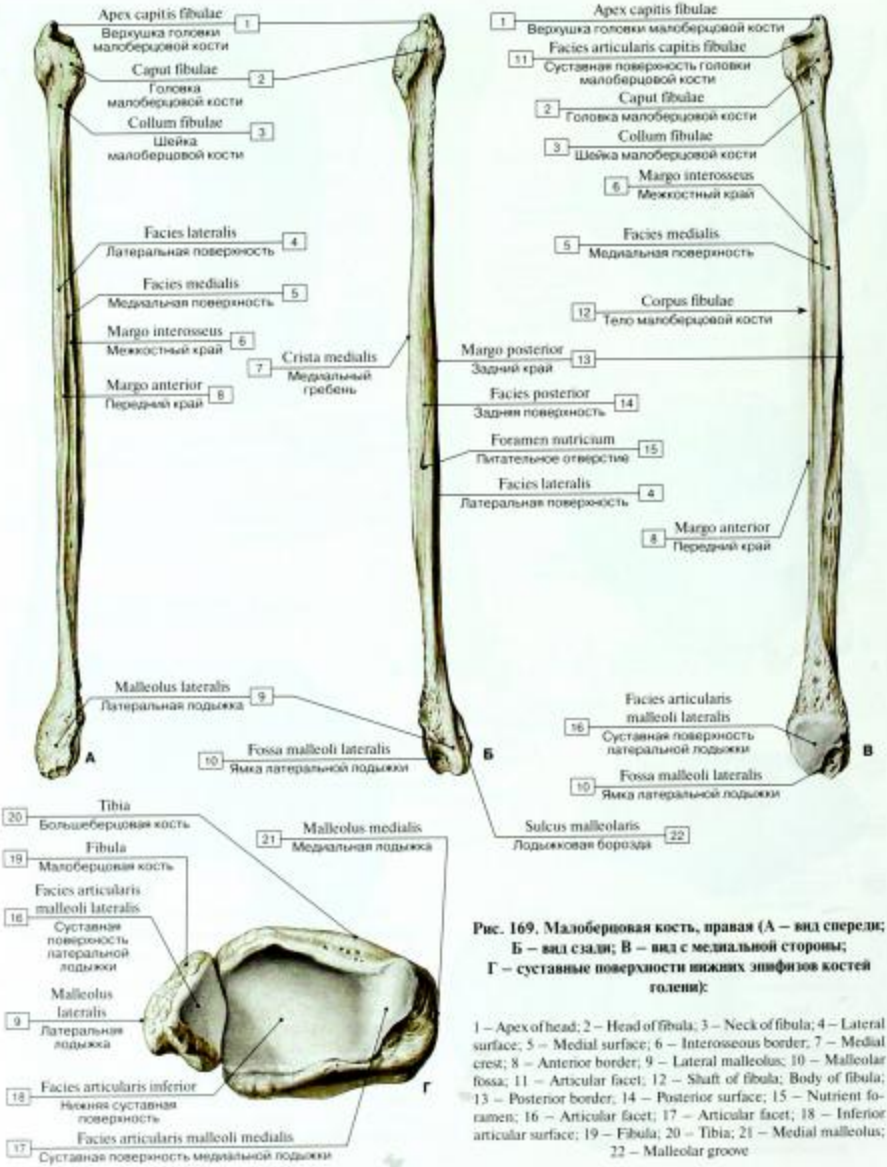

Рис. 169. Малоберцовая кость, правая (А – вид спереди; Б – вид сзади; В – вид с медиальной стороны; Г – суставные поверхности нижних эпифизов костей голени):

1 – Apex of head; 2 – Head of fibula; 3 – Neck of fibula; 4 – Lateral surface; 5 – Medial surface; 6 – Interosseous border; 7 – Medial crest; 8 – Anterior border; 9 – Lateral malleolus; 10 – Malleolar fossa; 11 – Articular facet; 12 – Shaft of fibula; Body of fibula; 13 – Posterior border; 14 – Posterior surface; 15 – Nutrient foramen; 16 – Articular facet; 17 – Articular facet; 18 – Inferior articular surface; 19 – Fibula; 20 – Tibia; 21 – Medial malleolus; 22 – Malleolar groove

Рис. 170. Рентгенограмма костей голени, прямая проекция:

1 – медиальная поверхность и медиальный край большеберцовой кости; 2 – межкостный край малоберцовой кости; 3 – латеральная поверхность и межкостный край большеберцовой кости; 4 – латеральная поверхность малоберцовой кости; 5 – бугристость большеберцовой кости; 6 – костномозговой канал большеберцовой кости; 7 – межкостный промежуток (*по А.Ю. Васильеву*)

Рис. 171. Рентгенограмма костей голени, боковая проекция:

1 – передний край малоберцовой кости; 2 – передний край большеберцовой кости; 3 – бугристость большеберцовой кости; 4 – задняя поверхность большеберцовой кости; 5 – задняя поверхность малоберцовой кости (*по А.Ю. Васильеву*)

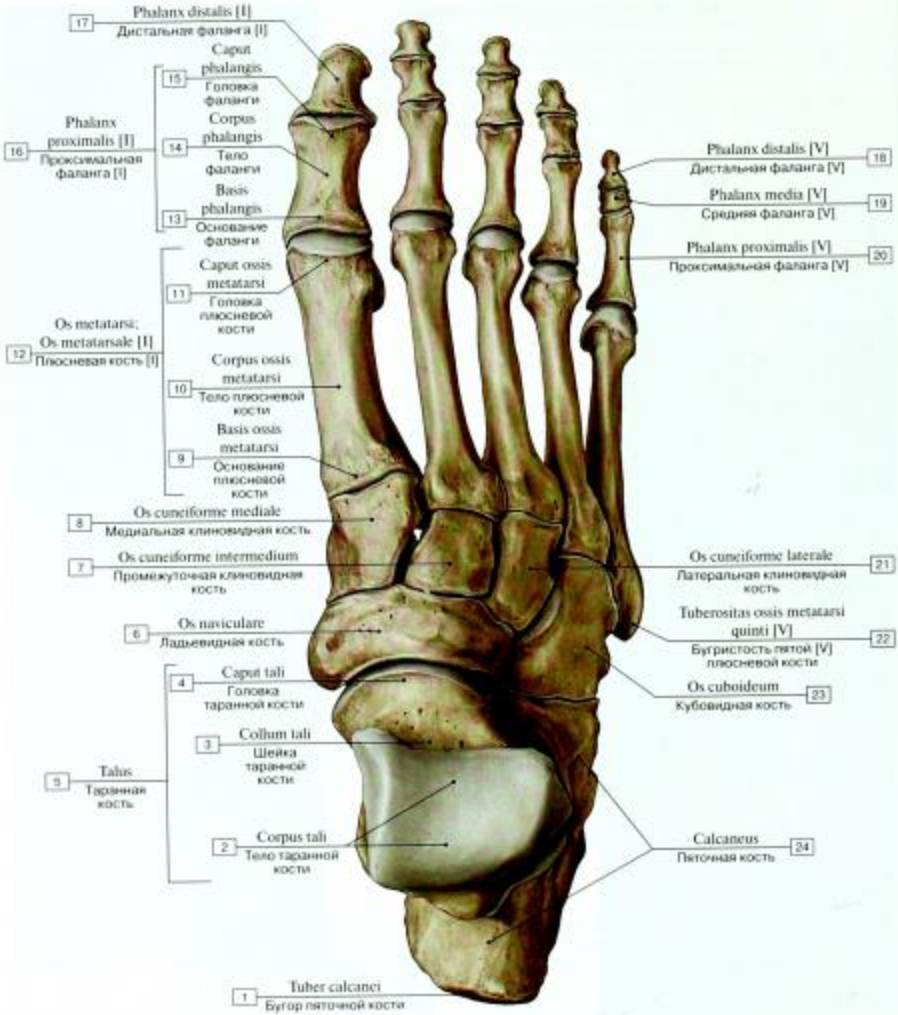

Рис. 172. Кости стопы, правой, вид сверху:

1 – Calcaneal tuberosity; 2 – Body of talus; 3 – Neck of talus; 4 – Head of talus; 5 – Talus; 6 – Navicular; 7 – Intermediate cuneiform; Middle cuneiform; 8 – Medial cuneiform; 9 – Base of metatarsal; 10 – Shaft of metatarsal; Body of metatarsal; 11 – Head of metatarsal; 12 – Metatarsal [I]; 13 – Base of phalanx; 14 – Shaft of phalanx; Body of phalanx; 15 – Head of phalanx; 16 – Proximal phalanx [I]; 17 – Distal phalanx [I]; 18 – Distal phalanx [V]; 19 – Middle phalanx [V]; 20 – Proximal phalanx [V]; 21 – Lateral cuneiform; 22 – Tuberosity of fifth metatarsal bone [V]; 23 – Cuboid; 24 – Calcaneus

Рис. 173. Кости стопы, правой, вид снизу:

1 – Calcaneus; 2 – Cuboid; 3 – Tuberosity of cuboid; 4 – Groove for tendon of fibularis longus; Groove for tendon of peroneus longus; 5 – Tuberosity of first metatarsal bone [I]; 6 – Metatarsal [V]; 7 – Proximal phalanx [V]; 8 – Middle phalanx [V]; 9 – Distal phalanx [V]; 10 – Distal phalanx [I]; 11 – Proximal phalanx [I]; 12 – Sesamoid bones; 13 – Metatarsal [I]; 14 – Medial cuneiform; 15 – Intermediate cuneiform; Middle cuneiform; 16 – Lateral cuneiform; 17 – Navicular; 18 – Head of talus; 19 – Neck of talus; 20 – Body of talus; 21 – Sustentaculum tali; Talar shelf; 22 – Talus, posterior process

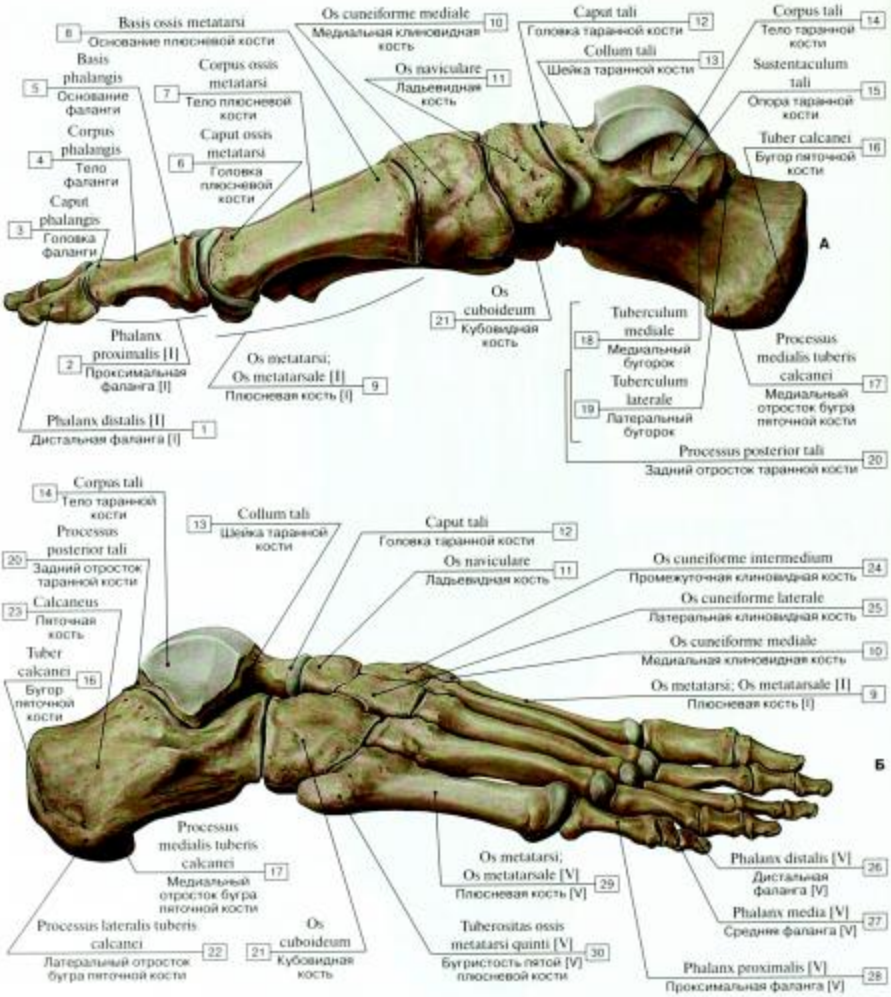

Рис. 174. Кости стопы, правой (А – вид с медиальной стороны, Б – вид с латеральной стороны):

1 – Distal phalanx [I]; 2 – Proximal phalanx [I]; 3 – Head of phalanx; 4 – Shaft of phalanx; Body of phalanx; 5 – Base of phalanx; 6 – Head of metatarsal; 7 – Shaft of metatarsal; Body of metatarsal; 8 – Base of metatarsal; 9 – Metatarsal [I]; 10 – Medial cuneiform; 11 – Navicular; 12 – Head of talus; 13 – Neck of talus; 14 – Body of talus; 15 – Sustentaculum tali; Talar shelf; 16 – Calcaneal tuberosity; 17 – Calcaneus, medial process; 18 – Medial tubercle; 19 – Lateral tubercle; 20 – Talus, posterior process; 21 – Cuboid; 22 – Calcaneus, lateral process; 23 – Calcaneus; 24 – Intermediate cuneiform; Middle cuneiform; 25 – Lateral cuneiform; 26 – Distal phalanx [V]; 27 – Middle phalanx [V]; 28 – Proximal phalanx [V]; 29 – Metatarsal [V]; 30 – Tuberosity of fifth metatarsal bone [V]

Рис. 175. Кости стопы, правой, вид сверху (А – кости, Б – отделы стопы):

1 – Calcaneus; 2 – Talus; 3 – Navicular; 4 – Intermediate cuneiform; Middle cuneiforms; 5 – Medial cuneiform; 6 – Metatarsals [I–V]; 7 – Sesamoid bones; 8 – Distal phalanx; 9 – Middle phalanx; 10 – Proximal phalanx; 11 – Head of metatarsal; 12 – Shaft of metatarsal; Body of metatarsal; 13 – Base of metatarsal; 14 – Tuberosity of fifth metatarsal bone [V]; 15 – Cuboid; 16 – Lateral cuneiform; 17 – Phalanges; 18 – Metatarsus; 19 – Ankle

Рис. 176. Рентгенограмма стопы, прямая подошвенная проекция:

1 – пяточная кость; 2 – таранная кость; 3 – ладьевидная кость; 4 – кубовидная кость; 5 – медиальная клиновидная кость; 6 – промежуточная клиновидная кость; 7 – латеральная клиновидная кость; 8 – головка плюсневой кости; 9 – сесамовидная кость; 10 – проксимальные фаланги; 11 – средние фаланги; 12 – дистальные фаланги; 13 – основание плюсневой кости (*по А.Ю. Васильеву*)

Кости стопы подразделяются на три смежных сегмента:

- Предплюсна, состоящая из семи костей (таранной, пяточной, ладьевидной, кубовидной и трех клиновидных)
- Плюсна, состоящая из пяти коротких трубчатых костей
- Передняя часть стопы, состоящая из 14 фаланг

Функциональное подразделение костей стопы

Правая нога, вид сверху. Кости классифицируются по функциональным и клиническим критериям:

- Задняя часть ноги (пяточная кость и таранная)
- Медиальная часть ноги (кубовидная, ладьевидная, клиновидные, плюсневые кости)
- Передняя часть ноги (проксимальные, средние и дистальные фаланги, у большого пальца – только проксимальная и дистальная)

Рис. 177. Ладьевидная кость, правая (А – вид сзади, Б – вид спереди):

1 – Navicular tuberosity

Рис. 178. Медиальная клиновидная кость, правая (А – медиальная поверхность, Б – латеральная поверхность)

Рис. 179. Промежуточная клиновидная кость, правая (А – медиальная поверхность, Б – латеральная поверхность)

Рис. 180. Латеральная клиновидная кость, правая (А – медиальная поверхность, Б – латеральная поверхность)

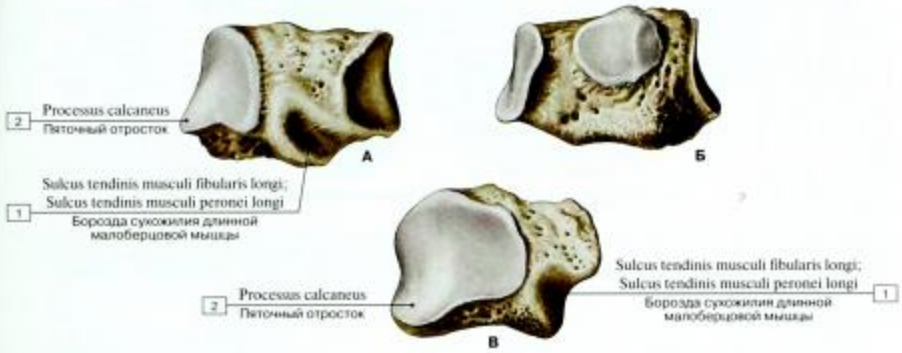

Рис. 181. Кубовидная кость, правая (А – латеральная поверхность, Б – медиальная поверхность, В – задняя поверхность):

1 – Groove for tendon of fibularis longus; Groove for tendon of peroneus longus; 2 – Calcaneal process

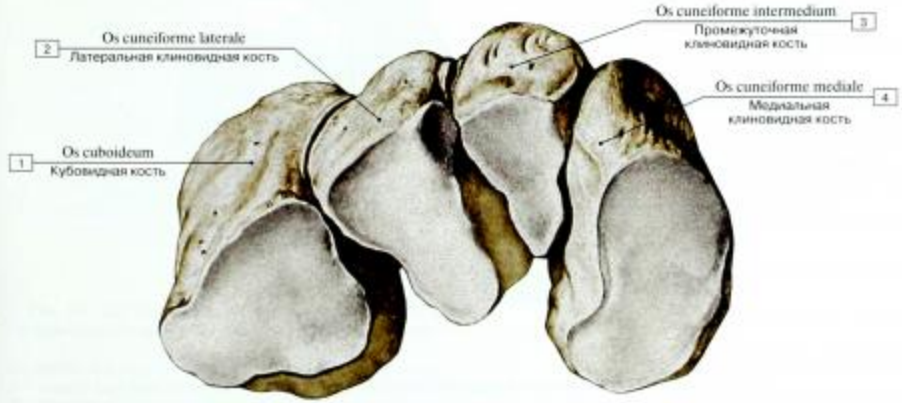

Рис. 182. Кости предплюсны, правые. Дистальный ряд:

1 – Cuboid; 2 – Lateral cuneiform; 3 – Intermediate cuneiform; Middle cuneiform; 4 – Medial cuneiform

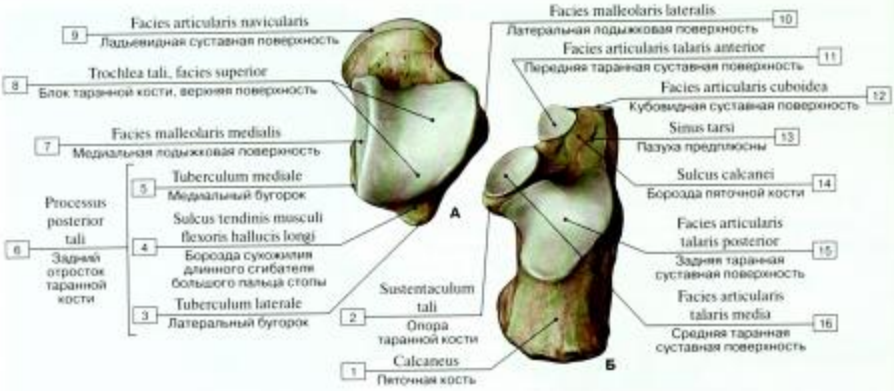

Рис. 183. Таранная (А) и пяточная (Б) кости, правые, вид сверху:

1 – Calcaneus; 2 – Sustentaculum tali; Talar shelf; 3 – Lateral tubercle; 4 – Groove for tendon of flexor hallucis longus; 5 – Medial tubercle; 6 = 3 + 4 + 5 – Posterior process; 7 – Medial malleolar facet; 8 – Trochlea of talus, superior facet; 9 – Navicular articular surface; 10 – Lateral malleolar facet; 11 – Anterior talar articular surface; 12 – Articular surface for cuboid; 13 – Tarsal sinus; 14 – Calcaneal sulcus; 15 – Posterior talar articular surface; 16 – Middle talar articular surface

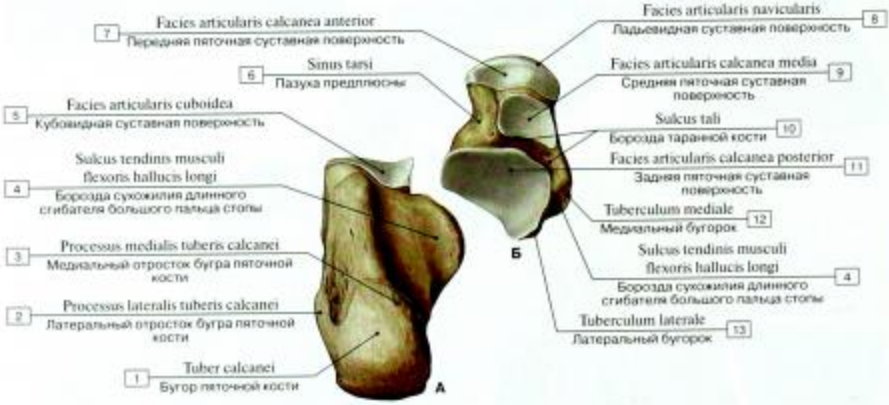

Рис. 184. Пяточная (А) и таранная (Б) кости, правые, вид снизу:

1 – Calcaneal tuberosity; 2 – Lateral process; 3 – Medial process; 4 – Groove for tendon of flexor hallucis longus; 5 – Articular surface for cuboid; 6 – Tarsal sinus; 7 – Anterior facet for calcaneus; 8 – Navicular articular surface; 9 – Middle facet for calcaneus; 10 – Sulcus tali; 11 – Posterior calcaneal articular facet; 12 – Medial tubercle; 13 – Lateral tubercle

Рис. 185. Таранная и пяточная кости, правые (А – вид с медиальной стороны, Б – вид с латеральной стороны):

1 – Middle talar articular surface; 2 – Articular surface for cuboid; 3 – Anterior talar articular surface; 4 – Navicular articular surface; 5 – Trochlea of talus, superior facet; 6 – Medial malleolar facet; 7 – Posterior talar articular surface; 8 – Sustentaculum tali; Talar shelf; 9 – Calcaneus; 10 – Posterior calcaneal articular facet; 11 – Lateral malleolar facet

Рис. 186. Добавочные сесамовидные кости стопы, правой:

1 – Intermetatarsal bone; 2 – Vesalianum bone; 3 – Supranavicular bone; 4 – External tibial bone; 5 – Peroneal accessorial bone; 6 – Trigonal bone

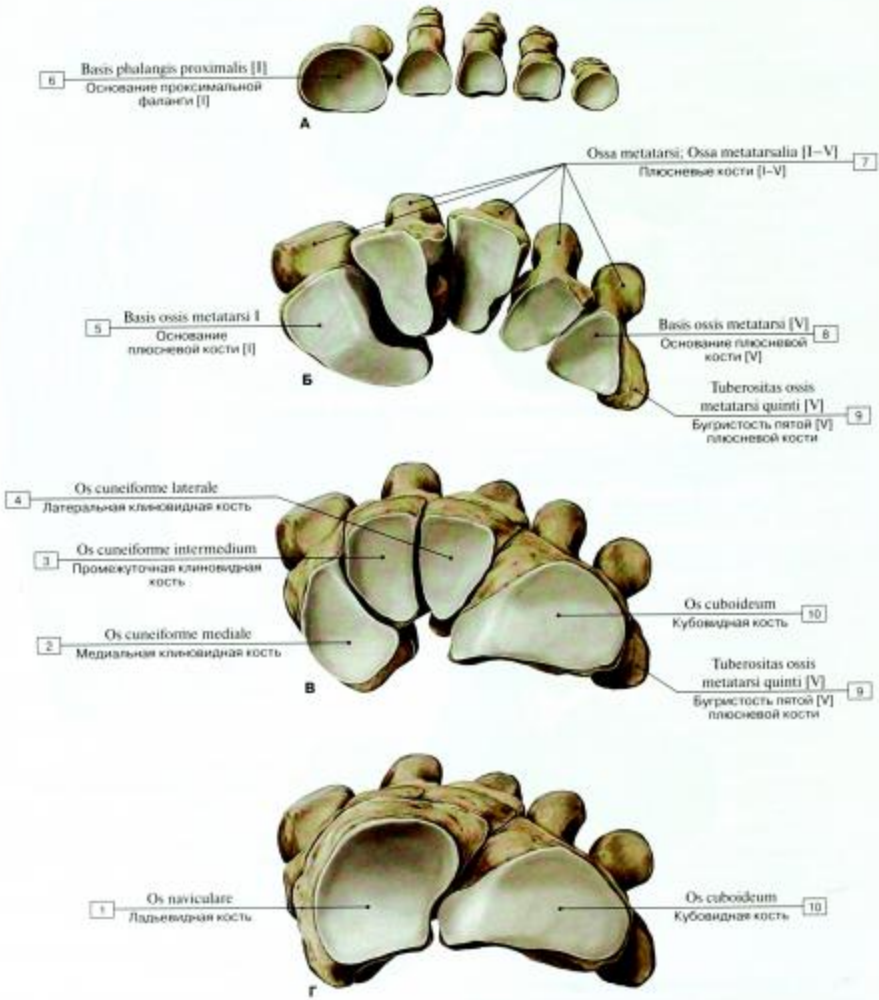

Рис. 187. Кости стопы, правой, вид сверху (А – основания проксимальных фаланг, Б – основания костей плюсны, В – клиновидные и кубовидные кости, Г – ладьевидная и кубовидная кости):

1 – Navicular; 2 – Medial cuneiform; 3 – Intermediate cuneiform; Middle cuneiform; 4 – Lateral cuneiform; 5 – Base of metatarsal [I]; 6 – Base of proximal phalanx [I]; 7 – Metatarsals [I–V]; 8 – Base of metatarsal [V]; 9 – Tuberosity of fifth metatarsal bone [V]; 10 – Cuboid

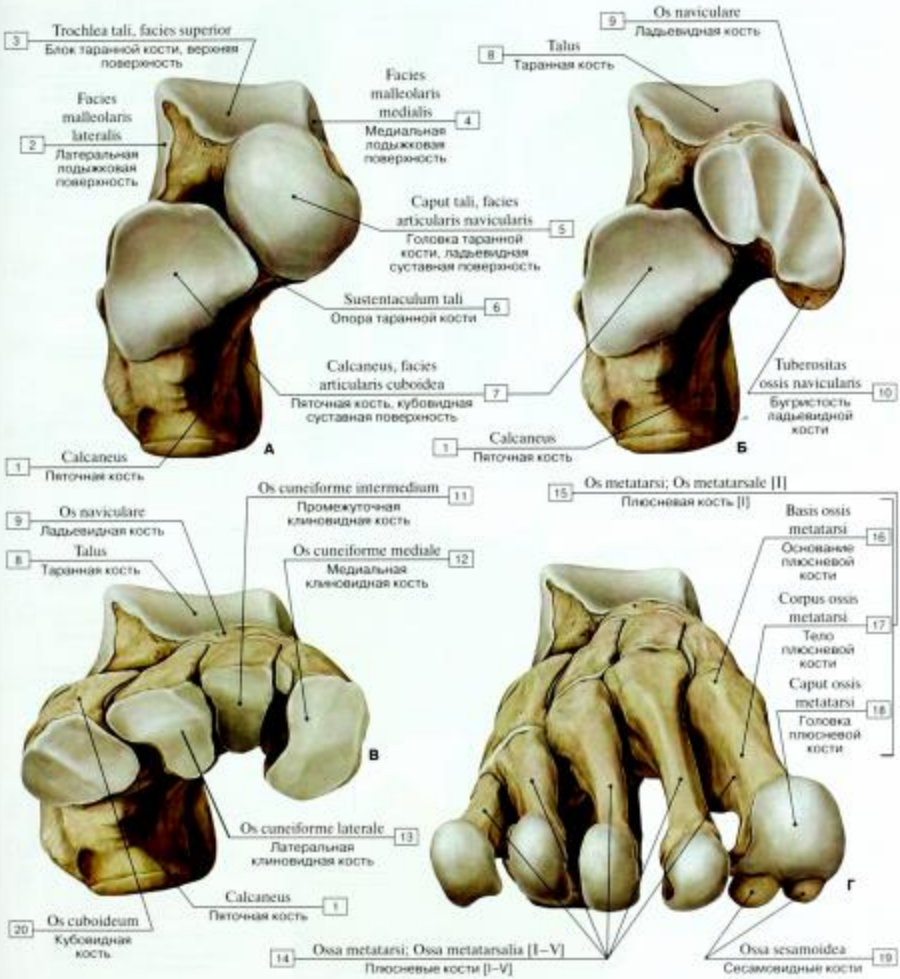

Рис. 188. Кости предплюсны и плюсны, правые (А – таранная и пяточная кости, Б – таранная, пяточная и ладьевидная кости, В – таранная, пяточная, ладьевидная и клиновидная кости, Г –кости плюсны, вид сверху и спереди):

1 – Calcaneus; 2 – Lateral malleolar facet; 3 – Trochlea of talus, superior facet; 4 – Medial malleolar facet; 5 – Head of talus, navicular articular surface; 6 – Sustentaculum tali; Talar shelf; 7 – Calcaneus, articular surface for cuboid; 8 – Talus; 9 – Navicular; 10 – Tuberosity; 11 – Intermediate cuneiform; Middle cuneiform; 12 – Medial cuneiform; 13 – Lateral cuneiform; 14 – Metatarsals [I–V]; 15 = 16 + 17 + 18 – Metatarsal I; 16 – Base of metatarsal; 17 – Shaft of metatarsal; Body of metatarsal; 18 – Head of metatarsal; 19 – Sesamoid bones; 20 – Cuboid

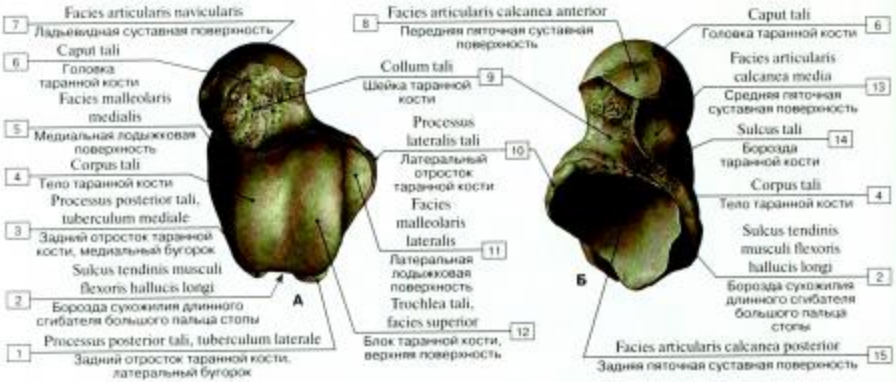

Рис. 189. Таранная кость, правая (А – вид сверху, Б – вид снизу):

1 – Posterior process, lateral tubercle; 2 – Groove for tendon of flexor hallucis longus; 3 – Posterior process, medial tubercle; 4 – Body of talus; 5 – Medial malleolar facet; 6 – Head of talus; 7 – Navicular articular surface; 8 – Anterior facet for calcaneus; 9 – Neck of talus; 10 – Lateral process; 11 – Lateral malleolar facet; 12 – Trochlea of talus, superior facet; 13 – Middle facet for calcaneus; 14 – Sulcus tali; 15 – Posterior calcaneal articular facet

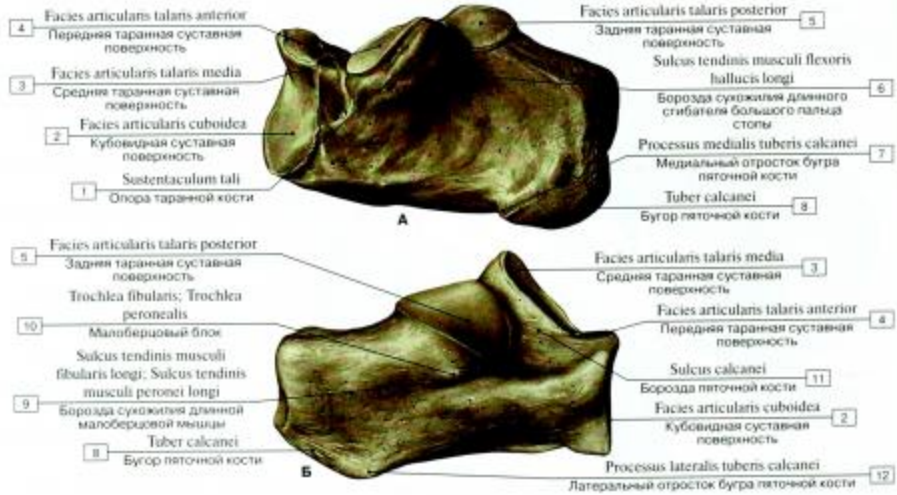

Рис. 190. Пяточная кость, правая (А – вид с медиальной стороны, Б – вид с латеральной стороны):

1 – Sustentaculum tali; Talar shelf; 2 – Articular surface for cuboid; 3 – Middle talar articular surface; 4 – Anterior talar articular surface; 5 – Posterior talar articular surface; 6 – Groove for tendon of flexor hallucis longus; 7 – Medial process; 8 – Calcaneal tuberosity; 9 – Groove for tendon of fibularis longus; Groove for tendon of peroneus longus; 10 – Fibular trochlea; Peroneal trochlea; Peroneal tubercle; 11 – Calcaneal sulcus; 12 – Lateral process

Рис. 191. Кости стопы, правой:

1 – Sustentaculum tali; Talar shelf; 2 = 3 + 7 + 8 + 9 + 10 + 11 + 12 + 13 – Talus; 3 = 4 + 5 + 6 – Posterior process; 4 – Lateral tubercle; 5 – Groove for tendon of flexor hallucis longus; 6 – Medial tubercle; 7 – Lateral process; 8 – Lateral malleolar facet; 9 – Trochlea of talus; 10 – Medial malleolar facet; 11 – Neck of talus; 12 – Head of talus; 13 – Navicular articular surface; 14 – Tuberosity; 15 – Navicular; 16 – Lateral cuneiform; 17 – Intermediate cuneiform; Middle cuneiform; 18 – Medial cuneiform; 19 – Tuberosity of first metatarsal bone [I]; 20 – Metatarsal [I]; 21 – Metatarsal [II]; 22 – Metatarsal [III]; 23 – Metatarsal [IV]; 24 = 25 + 26 + 27 + 28 – Metatarsal [V]; 25 – Head of metatarsal; 26 – Shaft of metatarsal; Body of metatarsal; 27 – Base of metatarsal; 28 – Tuberosity of fifth metatarsal bone [V]; 29 = 30 + 31 + 32 – Cuboid; 30 – Groove for tendon of fibularis longus; Groove for tendon of peroneus longus; 31 – Tuberosity; 32 – Anterior facet for calcaneus; 33 = 34 + 35 + 36 + 37 + 38 + 39 – Calcaneus; 34 – Articular surface for cuboid; 35 – Anterior talar articular surface; 36 – Calcaneal sulcus; 37 – Middle talar articular surface; 38 – Posterior talar articular surface; 39 = 40 + 41 – Calcaneal tuberosity; 40 – Medial process; 41 – Lateral process

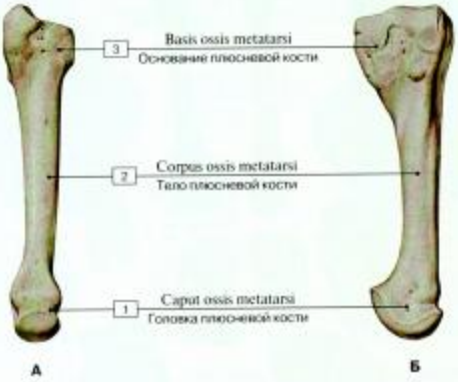

Рис. 192. Плюсневая кость [III], правая (А – подошвенная поверхность, Б – локтевая поверхность):

1 – Head of metatarsal; 2 – Shaft of metatarsal; Body of metatarsal; 3 – Base of metatarsal

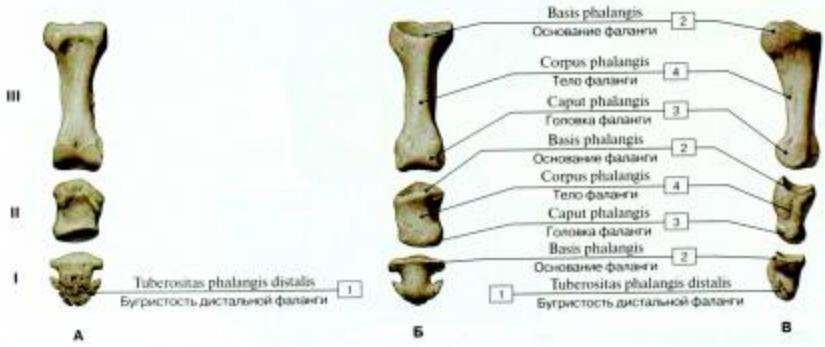

Рис. 193. Фаланги пальца стопы [III], правой (А – тыльная поверхность, Б – подошвенная поверхность, В – латеральная поверхность, I – проксимальная, II – средняя, III – дистальная):

1 – Tuberosity of distal phalanx; 2 – Base of phalanx; 3 – Head of phalanx; 4 – Shaft of phalanx; Body of phalanx

СИСТЕМА СОЕДИНЕНИЯ КОСТЕЙ

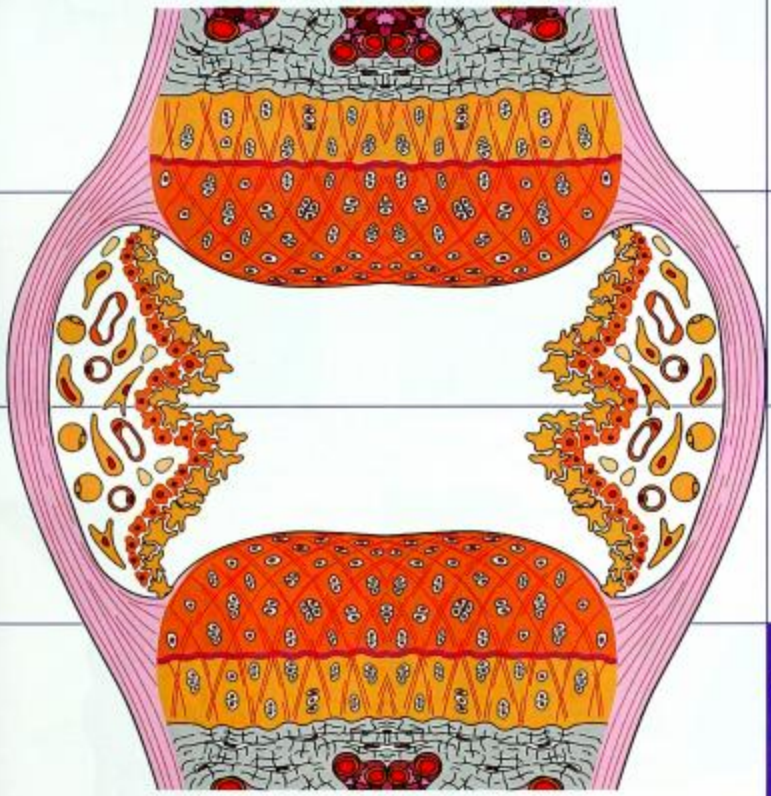

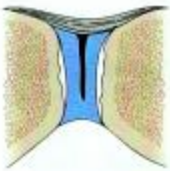

Рис. 194. Непрерывные соединения:

А – синдесмоз; Б – синхондроз; В – симфиз; Г, Д, Е – вколачивание (зубоальвеолярное соединение); Ж – зубчатый шов; З – чешуйчатый шов; И – плоский (гармоничный) шов; К – межкостная перепонка; Л – связки

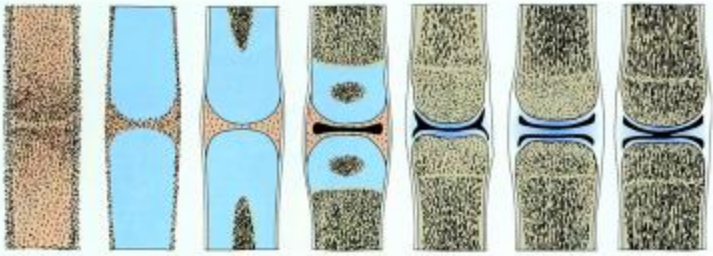

Рис. 195. Формирование сустава

Рис. 196. Строение суставного хряща

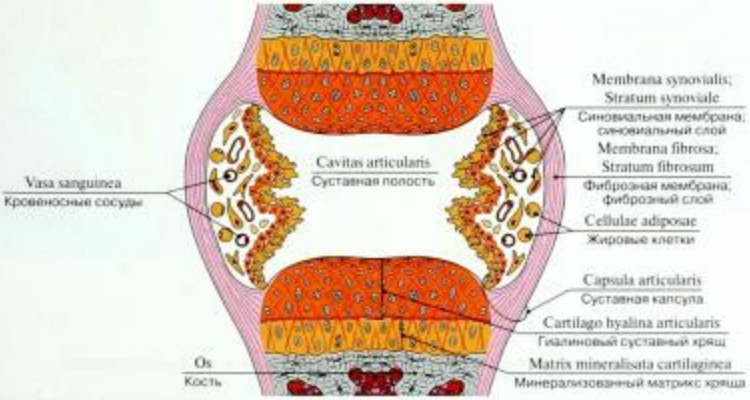

Рис. 197. Схема строения сустава

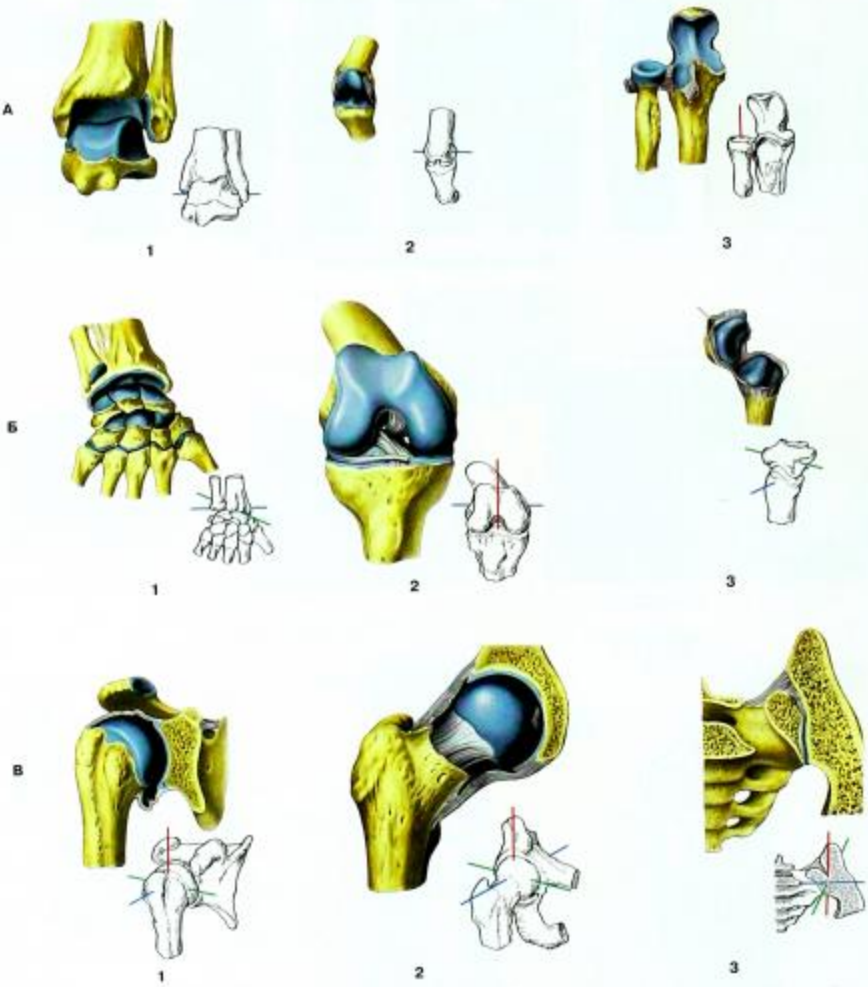

Рис. 198. Синовиальные соединения (суставы). Виды суставов по форме и числу осей вращения:

А – одноосные суставы: 1, 2 – блоковидные суставы; 3 – цилиндрический сустав; Б – двухосные суставы: 4 – эллипсовидный сустав; 5 – мыщелковый сустав; 6 – седловидный сустав; В – трехосные суставы: 7 – шаровидный сустав; 8 – чашеобразный сустав; 9 – плоский сустав

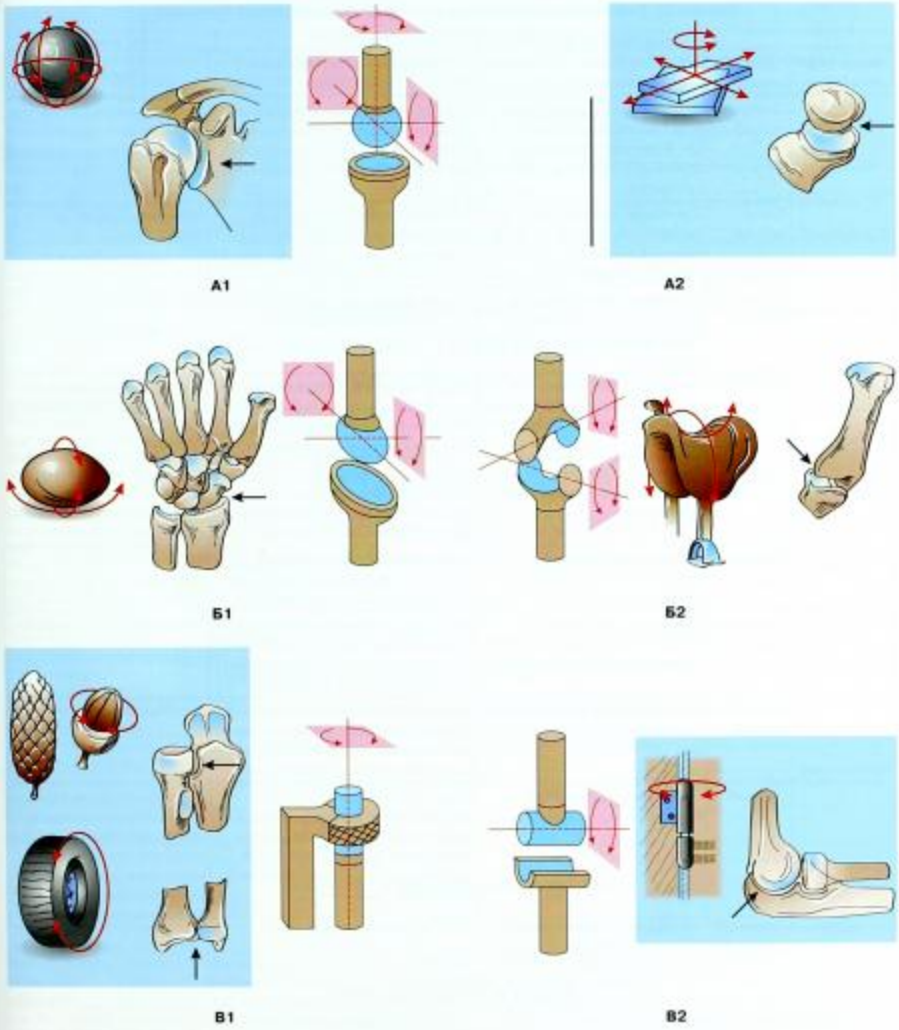

Рис. 199. Схемы движений в суставах:

А – трехосные (многоосные) суставы: А1 – шаровидный сустав; А2 – плоский сустав; Б – двухосные суставы: Б1 – эллипсовидный сустав; Б2 – седловидный сустав; В – одноосные суставы: В1 – цилиндрический сустав; В2 – блоковидный сустав

Таблица 22. Классификация прерывных (синовиальных) соединений (суставов) по форме их суставных поверхностей

Число осей суставов	Форма сустава	Характеристика суставных поверхностей	Направление движения в суставах	Примеры
Одноосные	Цилиндрический	Выпуклая суставная поверхность – отрезок цилиндра. Вогнутая поверхность соответствует выпуклости цилиндра	Вращение вокруг вертикальной продольной оси сустава; вращательные движения головы, вращение лучевой кости (пронация и супинация)	Проксимальный и дистальный лучелоктевой, срединный атлантоосевой
	Блоковидный	Суставная поверхность – отрезок цилиндра, на котором имеется гребешок, на суставной впадине – бороздка	Вращение вокруг поперечной фронтальной оси (сгибание, разгибание)	Межфаланговые – кисти и стопы, голеностопный
	Винтообразный	Разновидность блоковидного. Гребешок и бороздка расположены под углом к оси вращения	Вокруг поперечной фронтальной оси (сгибание, разгибание)	Плечелоктевой
Двухосные	Эллипсоидный	Суставные поверхности – отрезки эллипса: один слегка выпуклый, другой слегка вогнутый	Вокруг поперечной фронтальной оси (сгибание, разгибание), вокруг сагиттальной переднезадней оси (приведение и отведение)	Лучезапястный, пястно-фаланговые, плюсне-фаланговые
	Седловидный	Суставные поверхности седловидной формы охватывают друг друга	Вокруг поперечной фронтальной оси (сгибание, разгибание), вокруг сагиттальной переднезадней оси (приведение, отведение)	Запястно-пястный – большого пальца кисти, пяточно-кубовидный, грудино-ключичный
	Мыщелковый	Переходная форма от блоковидного к эллипсоидному	Вокруг поперечной фронтальной оси (сгибание и разгибание), вокруг продольной оси (вращение)	Коленный, атлантозатылочный, височно-нижнечелюстной
Многоосные	Шаровидный	Суставные поверхности – отрезок шара и соответствующая ему впадина (ямка)	Вокруг фронтальной оси (сгибание и разгибание), вокруг сагиттальной оси (приведение и отведение), вокруг продольной оси (вращение)	Плечевой, плечелучевой
	Чашеобразный	Разновидность шаровидного, суставная ямка более глубокая	Вокруг фронтальной оси (сгибание и разгибание), вокруг сагиттальной оси (приведение и отведение), вокруг продольной оси (вращение)	Тазобедренный
	Плоский	Суставные поверхности плоские	Вокруг фронтальной оси (сгибание и разгибание), вокруг сагиттальной оси (приведение и отведение), вокруг продольной оси (вращение). Объем движения ограничен	Дугоотростчатые, латеральный атлантоосевой, акромиально-ключичный, запястно-пястные II–V, крестцово-подвздошный, клиноладьевидный, предплюсне-плюсневые

Таблица 23. Синхондрозы черепа

Название синхондрозов	Соединяемые кости
Клиновидно-затылочный (synchondrosis sphenooccipitalis)	Задняя поверхность тела клиновидной кости – с базилярной частью затылочной кости
Клиновидно-каменистый (synchondrosis sphenopetrosa)	Тело основной кости – с угловой остью каменистой части височной кости
Каменисто-затылочный (synchondrosis petrooccipitalis)	Задний край пирамиды височной кости – с наружным краем базилярной и боковой частей затылочной кости

Таблица 24. Плоские швы черепа (парные)

Название швов	Соединения костей (структуры)
Затылочно-сосцевидный (sut. occipitomastoidea)	Затылочный край сосцевидного отростка височной кости – с сосцевидным краем затылочной чешуи затылочной кости
Теменно-сосцевидный (sut. parietomastoidea)	Сосцевидный угол теменной кости – с теменной вырезкой чешуйчатой части и прилежащим участком сосцевидного отростка височной кости
Клиновидно-теменной (sut. sphenoparietalis)	Клиновидный угол теменной кости – с теменным краем клиновидной кости
Клиновидно-лобный (sut. sphenofrontalis)	Лобный край больших и малых крыльев клиновидной кости – с глазничной частью лобной кости
Клиновидно-решетчатый (sut. sphenoethmoidalis)	Клиновидный гребень клиновидной кости – с задним краем перпендикулярной пластинки решетчатой кости
Клиновидно-чешуйчатый (sut. sphenosquamosa)	Чешуйчатый край большого крыла клиновидной кости – с клиновидным краем чешуйчатой части височной кости
Клиновидно-сошниковый (sut. sphenovomeralis)	Нижняя поверхность тела и клюв клиновидной кости – с верхней поверхностью крыльев сошника
Клиновидно-скуловой (sut. sphenozygomatica)	Скуловой край большого крыла клиновидной кости – с лобным отростком скуловой кости
Лобно-носовой (sut. frontonasalis)	Носовой край лобной кости – с верхним краем носовых костей
Лобно-решетчатый (sut. frontoethmoidalis)	Глазничная и носовая части лобной кости – с соответствующими краями решетчатой кости
Лобно-верхнечелюстной (sut. frontomaxillaris)	Носовая часть лобной кости – с лобным отростком верхнечелюстной кости
Лобно-слезный (sut. frontolacrimalis)	Глазничная часть лобной кости – с верхним краем слезной кости
Лобно-скуловой (sut. frontozygomatica)	Скуловой отросток лобной кости – с лобным отростком скуловой кости
Скуловерхнечелюстной (sut. zygomaticomaxillaris)	Скуловая кость – со скуловым отростком верхнечелюстной кости
Решетчато-верхнечелюстной (sut. ethmoidomaxillaris)	Нижний край глазничной пластинки решетчатой кости – с глазничной поверхностью тела верхнечелюстной кости
Решетчато-слезный (sut. ethmoidolacrimalis)	Глазничная пластинка решетчатой кости – со слезной костью
Височно-скуловой (sut. temporozygomatica)	Скуловой отросток височной кости – с височным отростком скуловой кости
Межносовой (sut. internasalis)	Обращенные друг к другу медиальные края носовых костей
Носоверхнечелюстной (sut. nasomaxillaris)	Латеральный край носовой кости – с лобным отростком верхнечелюстной кости
Слезно-верхнечелюстной (sut. lacrimomaxillaris)	Нижний край слезной кости (сзади) – с глазничной поверхностью верхнечелюстной кости
Слезно-раковинный (sut. lacrimoconchalis)	Нижний край слезной кости (спереди) – со слезным отростком нижней носовой раковины
Межверхнечелюстной (sut. intermaxillaris)	Альвеолярные отростки обеих верхнечелюстных костей

Таблица 25. Височно-нижнечелюстной сустав

Суставные поверхности	Суставная капсула	Суставные связки	Тип сустава, оси движения	Функции и мышцы, действующие на сустав
Нижнечелюстная ямка височной кости, головка мыщелкового отростка нижней челюсти. Между суставными поверхностями имеется суставной диск	Тонкая, сращена по всей окружности с суставным диском	Латеральная связка соединяет основание скулового отростка височной кости с заднелатеральной поверхностью шейки мыщелкового отростка. Клиновидно-поднижнечелюстная связка соединяет ость клиновидной кости с язычком нижней челюсти. Шилонижнечелюстная связка соединяет шиловидный отросток височной кости с внутренней поверхностью заднего края ветви нижней челюсти вблизи ее угла	Эллипсоидный, комплексный, двуосный, комбинированный. Вокруг фронтальной оси – поднимание и опускание нижней челюсти, вокруг вертикальной оси – боковые движения челюсти вправо и влево	Поднимание нижней челюсти, мышцы: височная; поднимание угла нижней челюсти: жевательная, медиальная крыловидная. Выдвижение нижней челюсти вперед – обе латеральные крыловидные мышцы при двустороннем сокращении – смещение нижней челюсти в противоположную сторону

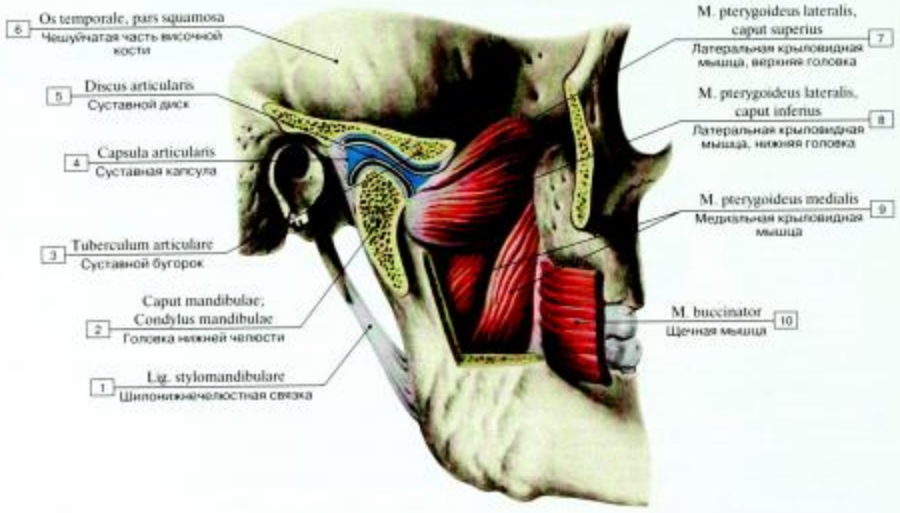

Рис. 200. Височно-нижнечелюстной сустав, правый.
Вид с латеральной стороны, скуловая дуга удалена, суставная капсула вскрыта:

1 – Stylomandibular ligament; 2 – Head of mandible; 3 – Articular tubercle; 4 – Joint capsule; Articular capsule; 5 – Articular disc; 6 – Temporal bone, squamous part; 7 – Lateral pterygoid, upper head; superior head; 8 – Lateral pterygoid, lower head; inferior head; 9 – Medial pterygoid; 10 – Buccinator

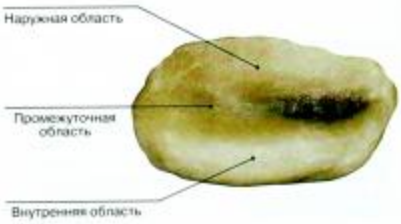

Рис. 201. Диск височно-нижнечелюстного сустава

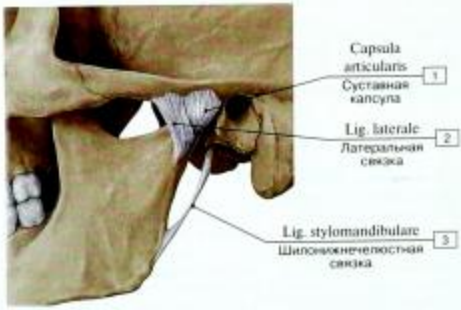

Рис. 202. Височно-нижнечелюстной сустав, левый, капсула не вскрыта, все окружающие ткани удалены, вид сбоку:

1 – Joint capsule; Articular capsule; 2 – Lateral ligament; 3 – Stylomandibular ligament

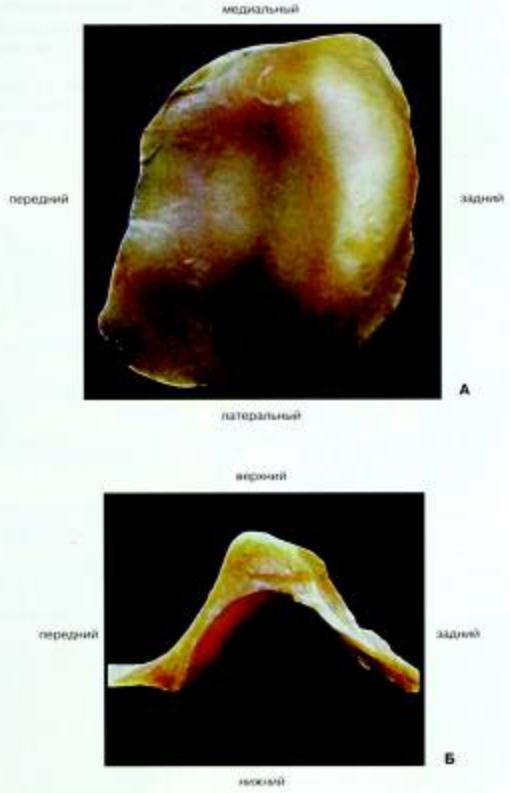

Рис. 203. Диск височно-нижнечелюстного сустава (А – вид сверху, Б – вид сбоку)

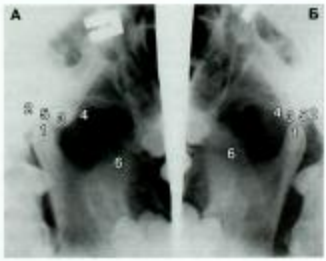

Рис. 204. Рентгенограмма височно-нижнечелюстного сустава с закрытым (А) и открытым (Б) ртом:

1 – суставная головка нижней челюсти; 2 – суставная впадина височной кости; 3 – суставной бугорок височной кости; 4 – передний скат суставного бугорка; 5 – задний скат суставного бугорка; 6 – венечный отросток нижней челюсти (*по А.Ю. Васильеву*)

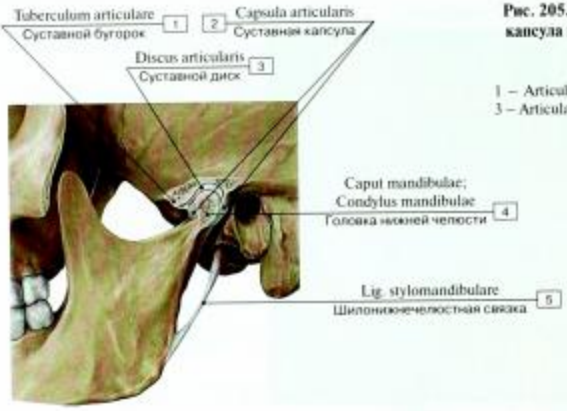

Рис. 205. Височно-нижнечелюстной сустав, левый, капсула вскрыта, все окружающие ткани удалены, вид сбоку:

1 – Articular tubercle; 2 – Joint capsule; Articular capsule; 3 – Articular disc; 4 – Head of mandible; 5 – Stylomandibular ligament

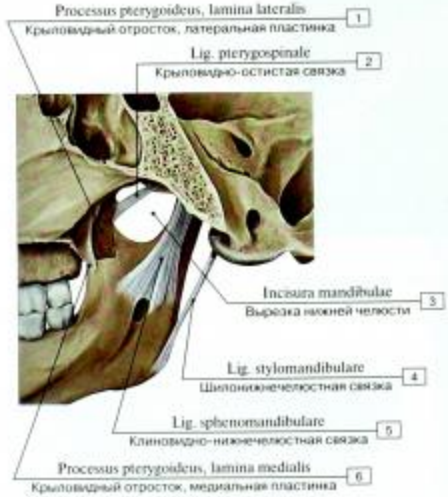

Рис. 206. Внесуставные связки височно-нижнечелюстного сустава, правого, вид изнутри:

1 – Pterygoid process, lateral plate; 2 – Pterygospinous ligament; 3 – Mandibular notch; 4 – Stylomandibular ligament; 5 – Sphenomandibular ligament; 6 – Pterygoid process, medial plate

Рис. 207. Вывих головки нижней челюсти, левой

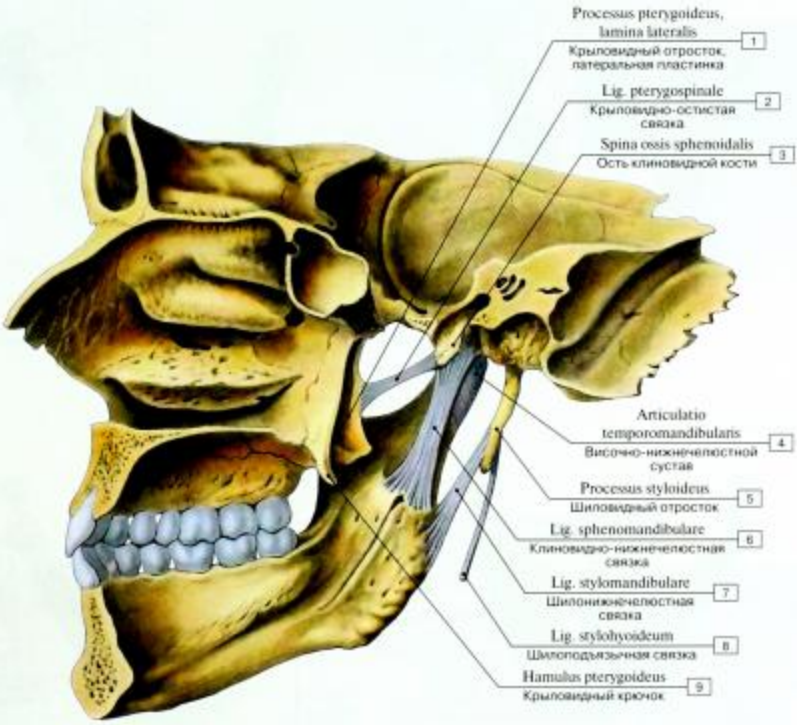

Рис. 208. Внесуставные связки височно-нижнечелюстного сустава, правого, вид изнутри:

1 – Pterygoid process, lateral plate; 2 – Pterygospinous ligament; 3 – Spine of sphenoid bone; 4 – Temporomandibular joint; 5 – Styloid process; 6 – Sphenomandibular ligament; 7 – Stylomandibular ligament; 8 – Stylohyoid ligament; 9 – Pterygoid hamulus

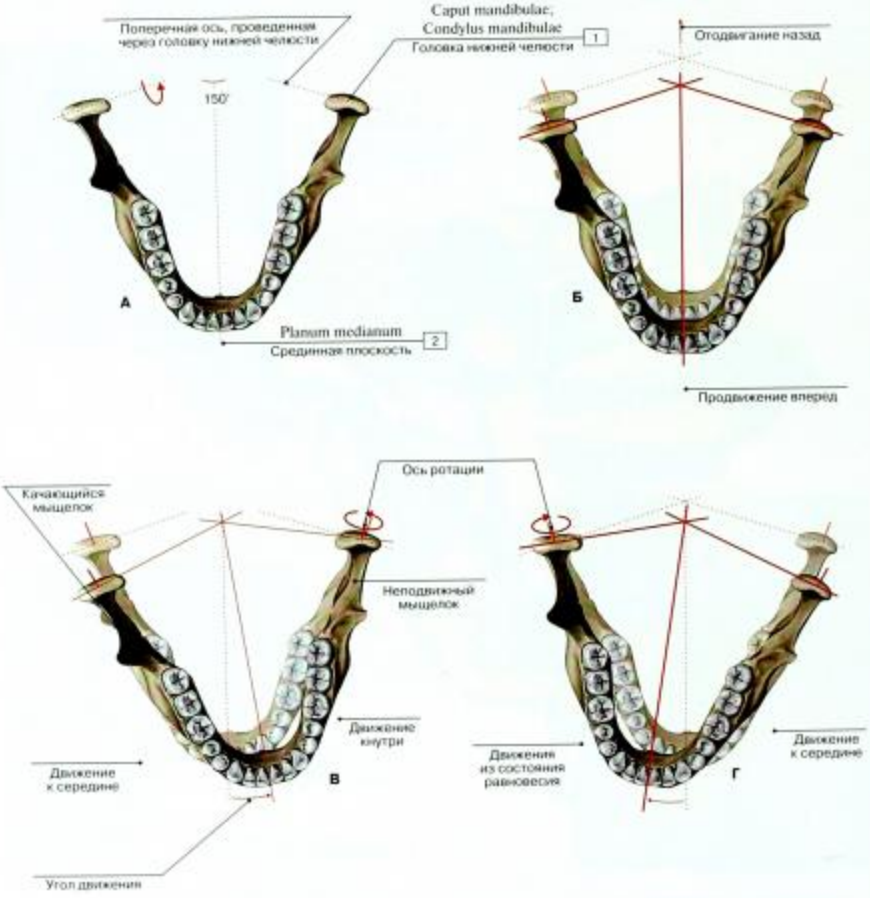

Рис. 209. Движения нижней челюсти в височно-нижнечелюстных суставах:

1 – Head of mandible; 2 – Median plane; Median sagittal plane

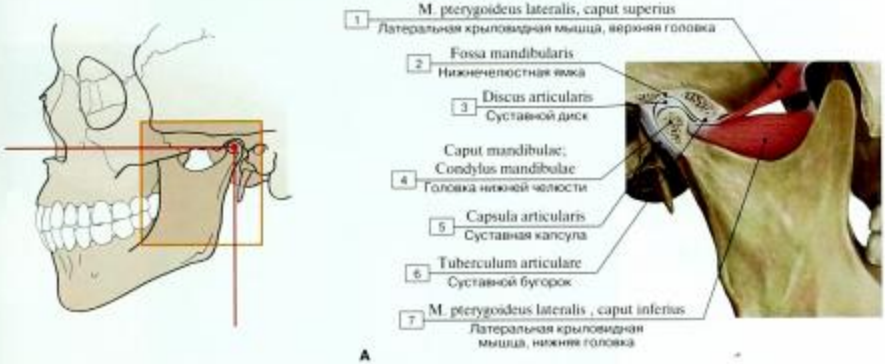

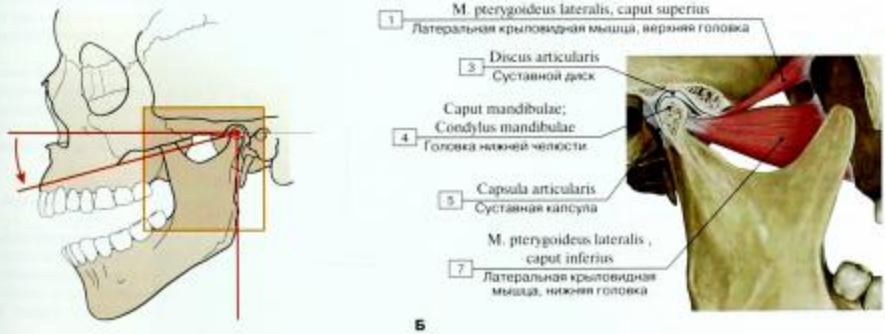

Рис. 210. Участие крыловидных мышц в движениях нижней челюсти (А – поднятие нижней челюсти, Б – опускание нижней челюсти до 15°):

1 – Lateral pterygoid, upper head; superior head; 2 – Mandibular fossa; 3 – Articular disc; 4 – Head of mandible; 5 – Joint capsule; Articular capsule; 6 – Articular tubercle; 7 – Lateral pterygoid, lower head; inferior head

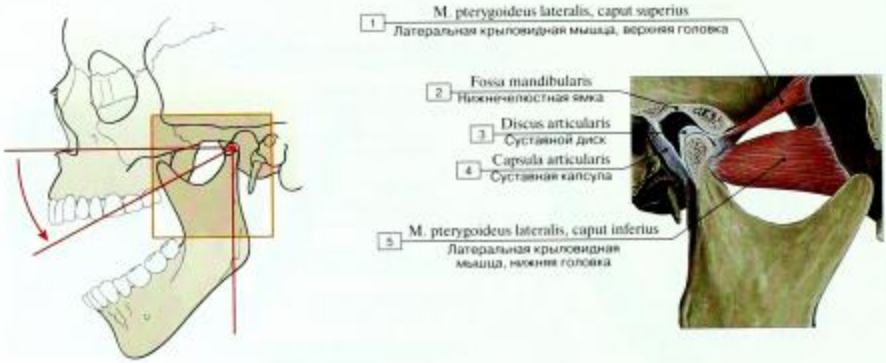

Рис. 211. Участие крыловидных мышц в движениях нижней челюсти, опускание нижней челюсти более 15°:

1 – Lateral pterygoid, upper head; superior head; 2 – Mandibular fossa; 3 – Articular disc; 4 – Joint capsule; Articular capsule; 5 – Lateral pterygoid, lower head; inferior head

Височно-нижнечелюстной сустав, биомеханика.

Движения нижней челюсти в височно-нижнечелюстном суставе (рис. 208).

Вид сверху. Большинство движений сложные и имеют три основных компонента:

- вращение (при открытии и закрытии рта)
- перемещение (при выдвижении и обратном вдвижении нижней челюсти)
- перемалывающие движения во время жевания

А. Вращение. Оси вращения проходят в поперечном направлении через обе головки нижней челюсти. Две оси пересекаются под углом приблизительно 150° (диапазон 110–180°). Во время вращения нижняя челюсть совершает следующие движения: отведение/давление и приведение/поднимание. У людей истинное вращение в височно-нижнечелюстном суставе обычно происходит только во время сна, когда рот слегка приоткрыт (угол апертуры приблизительно до 15°). Когда рот открыт больше 15°, вращение сочетается со скольжением головки нижней челюсти.

Б. Перемещение. Нижняя челюсть выдвигается и вдвигается. Оси этого движения параллельны медиальной оси, проходящей через центр головки нижней челюсти.

В. Скольжение в левом височно-нижнечелюстном суставе. Следует обратить внимание на разницу между «отдыхающим мыщелком» и «покачивающимся мыщелком». «Отдыхающий мыщелок» на левой работающей стороне вращается почти по вертикальной оси, проходящей через головку нижней челюсти (вращательная ось), пока «покачивающийся мыщелок» на правой балансирующей стороне покачивается вперед-назад в скользящих движениях. Латеральное перемещение измеряется в градусах и называется углом Беннетта. Во время этого движения нижняя челюсть двигается в боковом направлении на работающей стороне и в медиальном – на балансирующей стороне.

Г. Перемалывающие движения в правом височно-нижнечелюстном суставе. Представлен правый височно-нижнечелюстной сустав, работающая сторона. Правый отдыхающий мыщелок вращается вокруг почти вертикальной оси, в то время как левый мыщелок на балансирующей стороне скользит вперед и назад.

Действия мышц на височно-нижнечелюстной сустав (рис. 209, 210).

Вид сбоку. Видны суставной диск, капсула, латеральная крыловидная мышца. На схеме слева видны соответствующие оси движений. Мышца, капсула и диск формируют функционально взаимосвязанную мышца–диск–капсулярную систему и работают вместе, когда рот открыт и закрыт.

А. Закрытый рот. Когда рот закрыт, головка нижней челюсти прилежит к нижнечелюстной ямке височной кости.

Б. Открытый на 15° рот. До 15° отведения головка нижней челюсти остается в нижнечелюстной ямке.

В. Открытый свыше 15° рот. Головка нижней челюсти скользит вперед к суставному бугорку. Ось, проходящая в поперечном направлении через головку нижней челюсти, сдвигается вперед. Суставной диск тянется вперед верхней частью латеральной крыловидной мышцы, а головка нижней челюсти тянется вперед нижней частью мышцы.

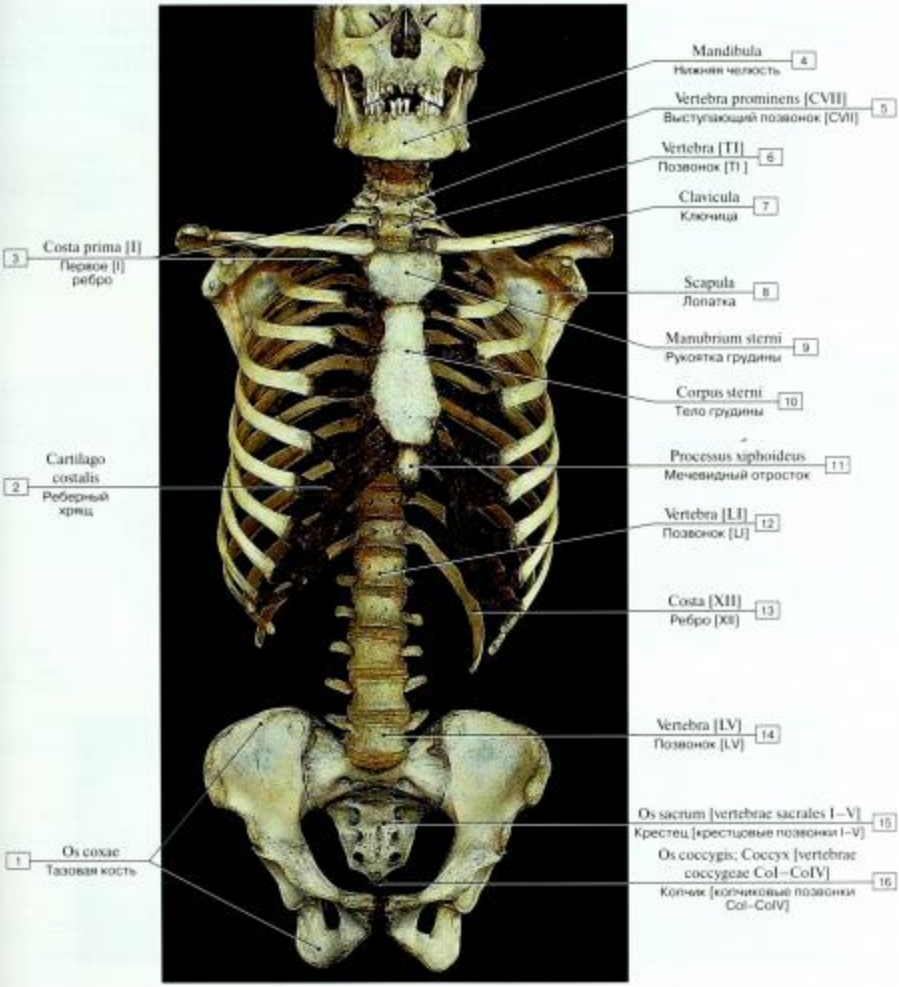

Рис. 212. Скелет, вид спереди (фотография натурального препарата):

1 – Hip bone; Coxal bone; Pelvic bone; 2 – Costal cartilage; 3 – First rib [I]; 4 – Mandible; 5 –Vertebra prominens [CVII]; 6 –Vertebra [TI]; 7 – Clavicle; 8 – Scapula; 9 – Manubrium of sternum; 10 – Body of sternum; 11 – Xiphoid process; 12 –Vertebra [LI]; 13 – Rib [XII]; 14 – Vertebra [LV]; 15 – Sacrum [sacral vertebrae I–V]; 16 – Coccyx [coccygeal vertebrae CoI–CoIV]

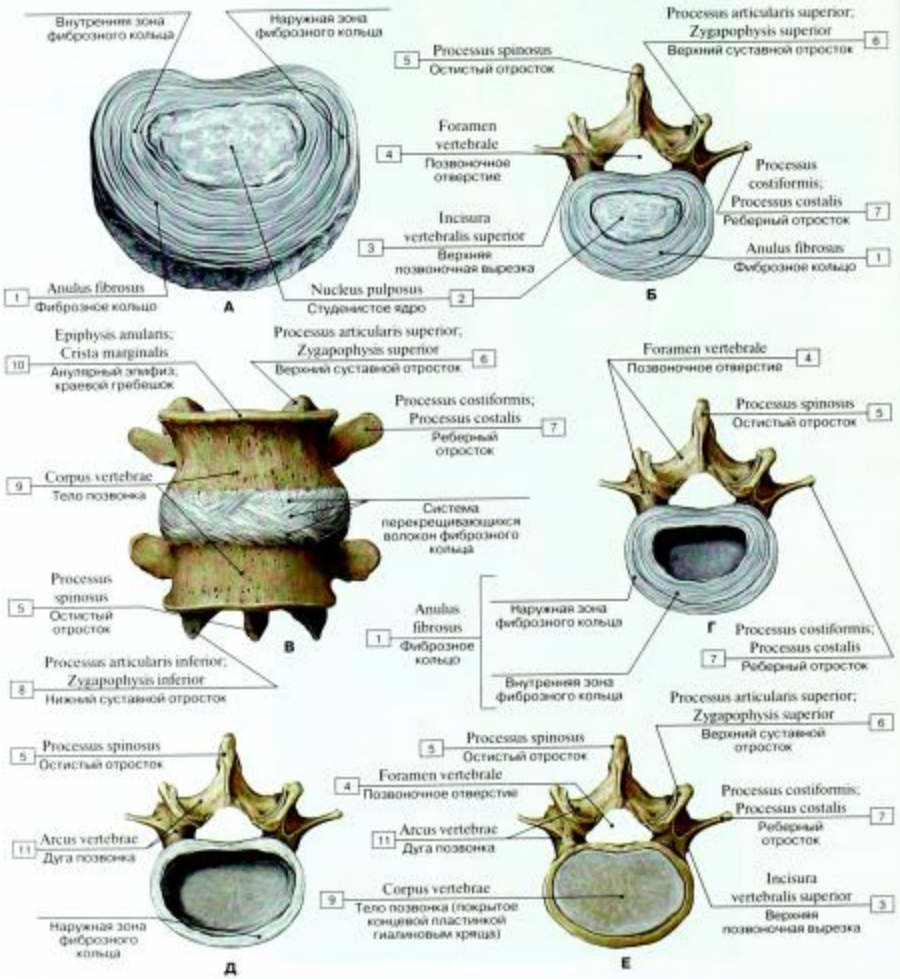

Рис. 213. Структурная организация межпозвоночного диска (А – отдельный межпозвоночный диск; Б – межпозвоночный диск, лежащий на верхней поверхности тела позвонка; В – положение межпозвоночного диска; Г – диск с удаленным студенистым ядром; Д – наружная зона фиброзного кольца (внутренняя зона удалена); Е – концевая пластинка гиалинового хряща):

1 – Anulus fibrosus; 2 – Nucleus pulposus; 3 – Superior vertebral notch; 4 – Vertebral foramen; 5 – Spinous process; 6 – Superior articular process; 7 – Costal process; 8 – Inferior articular process; 9 – Vertebral body; 10 – Anular epiphysis; Marginal ridge; 11 – Vertebral arch

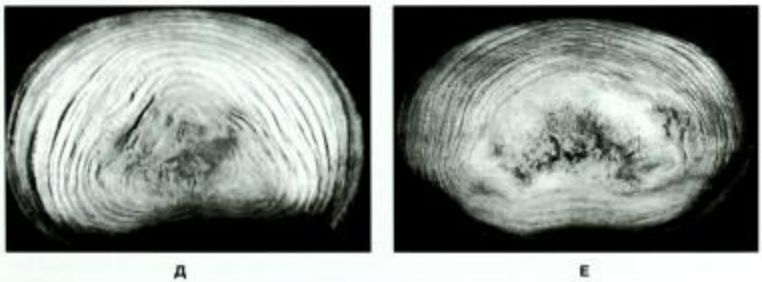

Рис. 214. Состояние межпозвоночного диска при движении позвоночного столба (А – положение межпозвоночного диска на теле позвонка, Б – положение межпозвоночного диска на теле позвонка на сагиттальном разрезе, В – микроскопическое строение фиброзного кольца и студенистого ядра (соответствует выделенному красному квадрату на «Б», Г–Е – фотографии межпозвоночного диска):

1 – Anular epiphysis; 2 –Vertebral body; 3 – Intervertebral surface; 4 – Anulus fibrosus; 5 – Nucleus pulposus; 6 – Superior articular process; 7 – Costal process; 8 – Anterior longitudinal ligament; 9 –Vertebral arch; 10 – Posterior longitudinal ligament; 11 – Ligamenta flava; 12 – Blood vessel

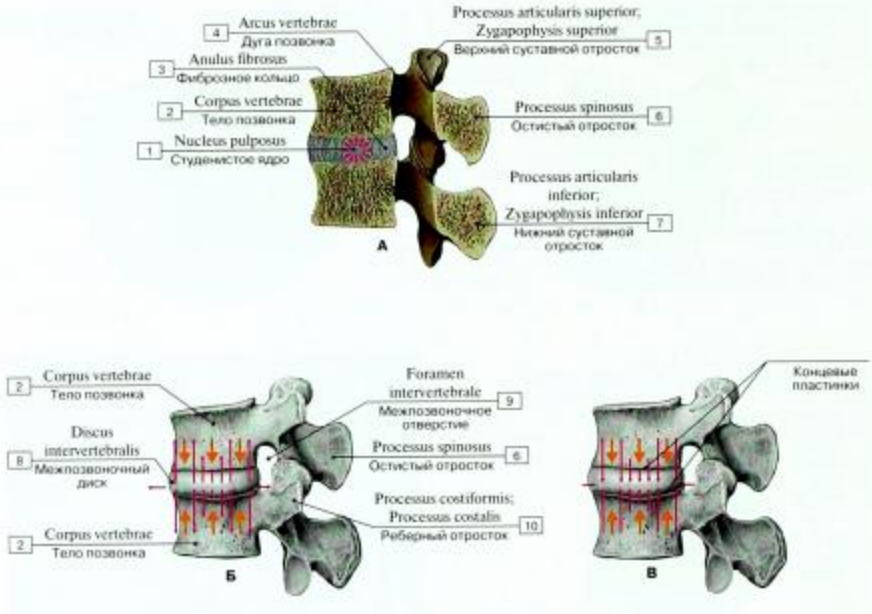

Рис. 215. Грузозависимые изменения объема жидкости в межпозвоночном диске:

1 – Nucleus pulposus; 2 –Vertebral body; 3 – Anulus fibrosus; 4 –Vertebral arch; 5 – Superior articular process; 6 – Spinous process; 7 – Inferior articular process; 8 – Intervertebral disc; 9 – Intervertebral foramen; 10 – Costal process

А. Студенистое ядро выполняет роль эластической подушки, уменьшает вертикальную нагрузку на межпозвоночный диск. Механически диск представляет собой гидростатическую систему, растягивающуюся под давлением. Она состоит из устойчивого к растяжению фиброзного кольца и водянистого несжимаемого студенистого ядра. Благодаря большому количеству протеогликанов, находящихся в неагрегированном состоянии, способных обратимо связывать воду, ее содержание в ядре достигает 80–85%.

Из-за воздействия гравитационных и других сил студенистое ядро постоянно находится под большим гидростатическим давлением. Давление может уменьшаться за счет соседних хрящевых пластинок межпозвоночных дисков на телах соседних позвонков, а также фиброзных колец, которые превращают сжимающую силу в силу растяжения. Таким образом, студенистые ядра играют роль «водной подушки» или гидравлического пресса между телами двух соседних позвонков. Совместно с фиброзными кольцами они поглощают удар, распределяя давление одинаково между обращенными друг к другу поверхностями тел соседних позвонков.

Б. Отток жидкости от межпозвоночного диска (красные стрелки) в ответ на длительное давление груза (толстые желтые стрелки). Временная нагрузка смягчается фиброзным кольцом и студенистым ядром, длительная нагрузка вызывает постепенный постоянный отток жидкости от диска. Тургор и вес диска уменьшается, в то время как костные элементы позвоночника движутся тесно вместе.

В. Жидкость устремляется к межпозвоночному диску (красные стрелки), когда давление растет (желтые стрелки). Процесс, описанный на рис. 214-Б, меняется, когда давление на диск растет, и вес диска увеличивается. Это обусловлено тем, что вода поднимается из субдуральных кровеносных сосудов в узкие костные пространства, принимающие участие в питании диска. В результате зависимого от давления изменения содержания воды в межпозвоночном диске рост человека в течение дня уменьшается приблизительно на 1% (1,5 – 2,0 см).

Таблица 26. Характеристика суставов туловища

Название сустава	Суставные поверхности	Суставная капсула	Суставные связки	Тип сустава	Оси движения	Функции и осуществляющие их мышцы
Атлантозатылочный (парный)	Правый и левый мыщелки затылочной кости, верхние суставные ямки атланта	Широкая	Передняя атлантозатылочная мембрана натянута между базилярной частью затылочной кости и верхним краем передней дуги атланта. Задняя атлантозатылочная мембрана тонкая, но более широкая, чем передняя; натянута между задней полуокружностью большого (затылочного) отверстия и верхним краем задней дуги атланта	Эллипсоидный, комбинированный	В обоих сочленениях движение происходит одновременно вокруг двух осей: фронтальной и сагиттальной	Сгибание (наклон) головы (до 20°); мышцы: длинные, передние и латеральные – головы. Разгибание (до 30°); мышцы: трапециевидные, грудино-ключично-сосцевидные, ременные – головы, длиннейшие – головы, полуостистые – головы, прямые, задние – головы, большие и малые, верхние косые – головы. Наклон головы в сторону (15–20°) при одновременном сокращении мышц-разгибателей и мышц-сгибателей соответствующей стороны
Срединный атланто-осевой (передний и задний)	Ямка дуги атланта, передняя и задняя суставные поверхности зуба осевого позвонка, суставная ямка на передней поверхности поперечной связки атланта, натянутой позади зуба осевого позвонка между внутренними поверхностями латеральных масс атланта	Переднее и заднее сочленения зуба имеют отдельные суставные капсулы	Непарная, тонкая связка верхушки зуба натянута между задним краем передней окружности большого затылочного отверстия и верхушкой зуба. Две прочные крыловидные связки, ограничивающие чрезмерное вращение головы вправо и влево в срединном атлантоосевом суставе, начинаются каждая от боковой поверхности зуба и идут косо вверх кнаружи и прикрепляются к внутренним поверхностям мыщелков затылочной кости	Одноосный, цилиндрический	В обоих суставах движение происходит одновременно вокруг продольной (вертикальной) оси	Вращательные движения (повороты) атланта вместе с черепом вокруг зуба (на 30–40°) в каждую сторону; мышцы: ременные – головы, длиннейшие – головы, нижние косые – головы, грудино-ключично-сосцевидная
Боковой атланто-осевой (парный)	Нижние суставные ямки атланта, верхние суставные поверхности осевого позвонка	Правый и левый суставы имеют отдельные суставные капсулы	Крестообразная связка атланта образована поперечной связкой атланта и фиброзными продольными пучками, которые идут кверху и книзу от поперечной связки атланта. Верхний пучок заканчивается на поперечной полуокружности большого (затылочного) отверстия затылочной кости, нижний – на задней поверхности тела осевого позвонка	Плоский, многоосный, комбинированный	Малоподвижный	Скользящее движение с небольшим смещением суставных поверхностей друг относительно друга происходит одновременно с вращением в срединном атлантоосевом суставе

Название сустава	Суставные поверхности	Суставная капсула	Суставные связки	Тип сустава	Оси движения	Функции и осуществляющие их мышцы
Дугоотростчатые (парные)	Суставные отростки выше- и нижележащего позвонков	У каждого сустава отдельная капсула		Плоский, многоосный, комбинированный	Малоподвижный	Движения позвоночного столба происходят одновременно в дугоотростчатых суставах и в межпозвоночных дисках. Наклоны позвоночника вправо и влево из исходного вертикального положения при одновременном сокращении мышц-сгибателей и мышц-разгибателей туловища, а также квадратной мышцы поясницы соответствующей стороны (около 55°). Вращение (скручивание) позвоночника вокруг вертикальной оси (при стоянии – на 90°, сидя – на 54°); мышцы: поперечно-остистая, наружная косая – живота, лестничные (соответствующей стороны), внутренняя косая – живота, ременные – головы и шеи (противоположной стороны). Разгибание, мышцы: выпрямляющая позвоночник, трапециевидная, ременные головы и шеи.
Поясничнокрестцовые	Нижние суставные отростки V поясничного позвонка, верхние суставные отростки крестца			Плоский, многоосный, комбинированный	Малоподвижный	Сгибание, мышцы: прямые – живота, наружные и внутренние косые – живота, лестничные, длинные – шеи, грудино-ключично-сосцевидные

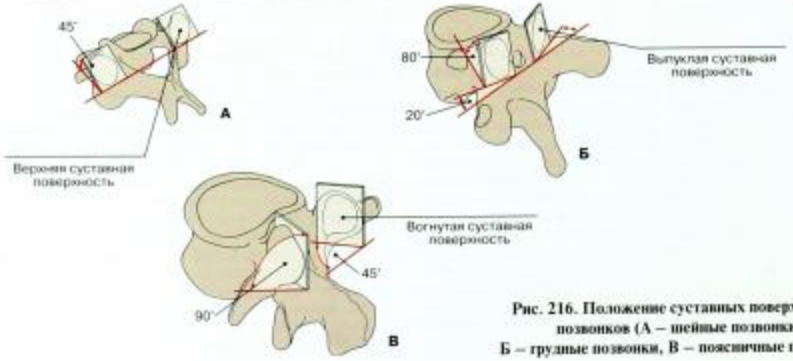

Рис. 216. Положение суставных поверхностей позвонков (А – шейные позвонки, Б – грудные позвонки, В – поясничные позвонки)

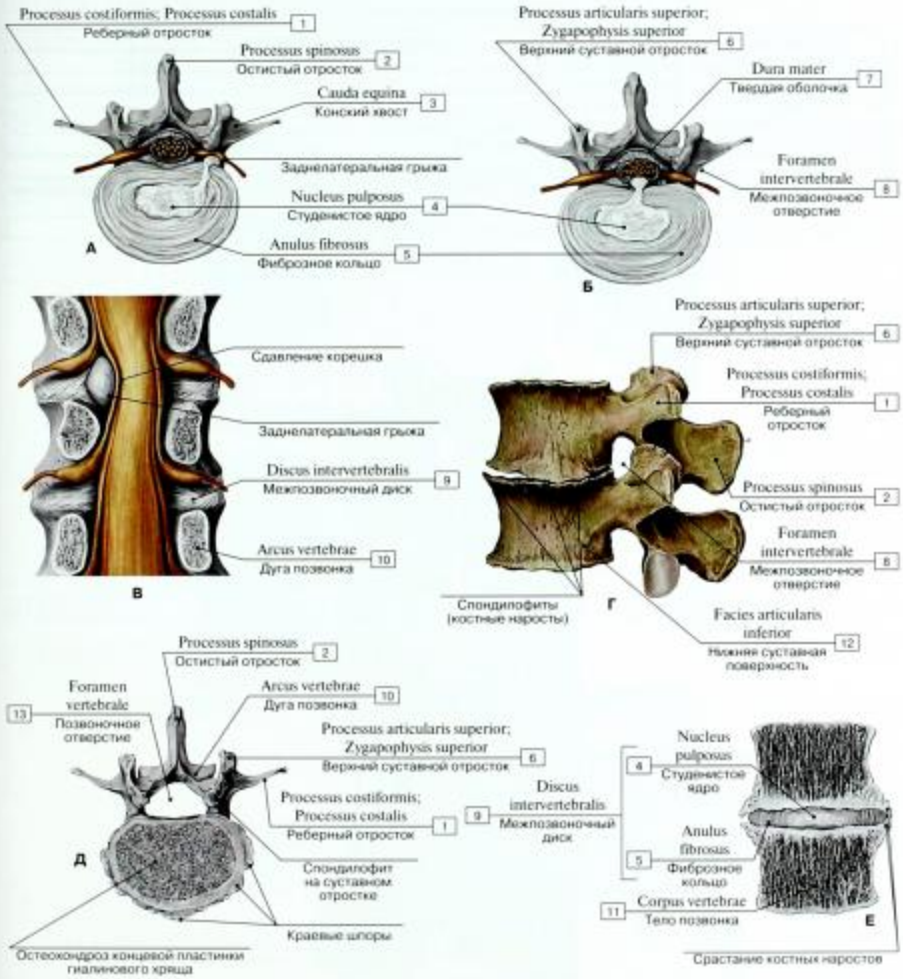

Рис. 217. Дегенеративные изменения позвонков и межпозвоночного диска (А – заднелатеральная грыжа межпозвоночного диска, вид сверху; Б – задняя грыжа межпозвоночного диска, вид сверху; В – заднелатеральная грыжа межпозвоночного диска, вид сзади (дуги позвонков отпилены); Г – костные наросты между III и IV поясничными позвонками (вид сбоку, слева, межпозвоночный диск удален); Д – костные наросты на IV поясничном позвонке, вид сверху; Е – срастание костных наростов между III и IV поясничными позвонками, фронтальный распил):

1 – Costal process; 2 – Spinous process; 3 – Cauda equina; 4 – Nucleus pulposus; 5 – Anulus fibrosus; 6 – Superior articular process; 7 – Dura mater; 8 – Intervertebral foramen; 9 – Intervertebral disc; 10 –Vertebral arch; 11 –Vertebral body; 12 – Inferior articular facet; 13 –Vertebral foramen

Таблица 27. Синдесмозы позвоночного столба

Связки	Соединяемые структуры
Межостистые связки	Остистые отростки
Желтые связки	Дуги позвонков
Межпоперечные связки (отсутствуют в шейном)	Поперечные отростки
Надостистая связка	Верхушки остистых отростков
Выйная связка	Наружный гребень затылочной кости и остистые отростки шейных позвонков
Передняя продольная связка	Проходит по передней поверхности тел позвонков, прочно срастаясь с межпозвоночными дисками
Задняя продольная связка	Проходит вдоль задней поверхности тел позвонков в позвоночном канале

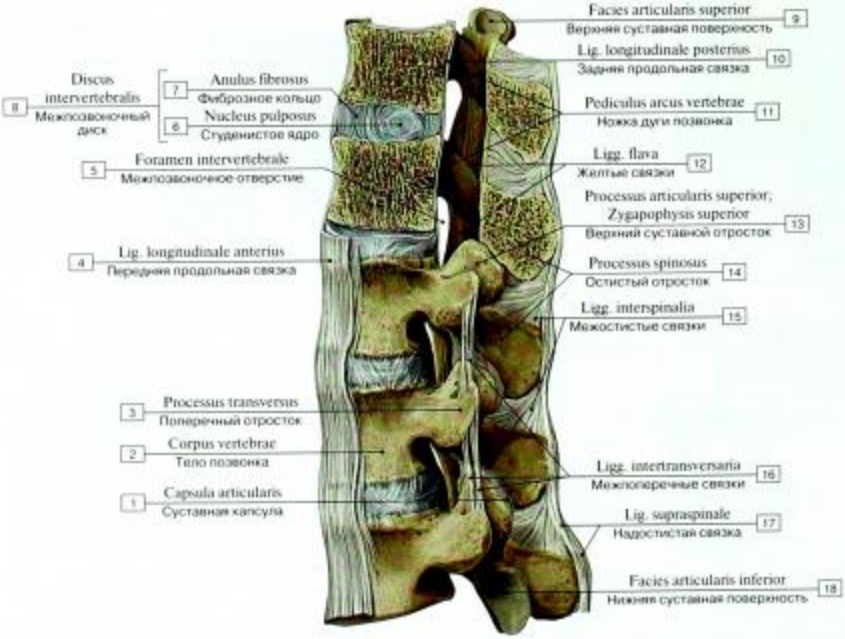

Рис. 218. Соединения между позвонками (TXI–LIII), вид сбоку, слева. Два верхних позвонка распилены в сагиттальной плоскости:

1 – Joint capsule; Articular capsule; 2 –Vertebral body; 3 – Transverse process; 4 – Anterior longitudinal ligament; 5 – Intervertebral foramen; 6 – Nucleus pulposus; 7 – Anulus fibrosus; 8 = 6 + 7 – Intervertebral disc; 9 – Superior articular facet; 10 – Posterior longitudinal ligament; 11 – Pedicle; 12 – Ligamenta flava; 13 – Superior articular process; 14 – Spinous process; 15 – Interspinous ligaments; 16 – Intertransverse ligaments; 17 – Supraspinous ligament; 18 – Inferior articular facet

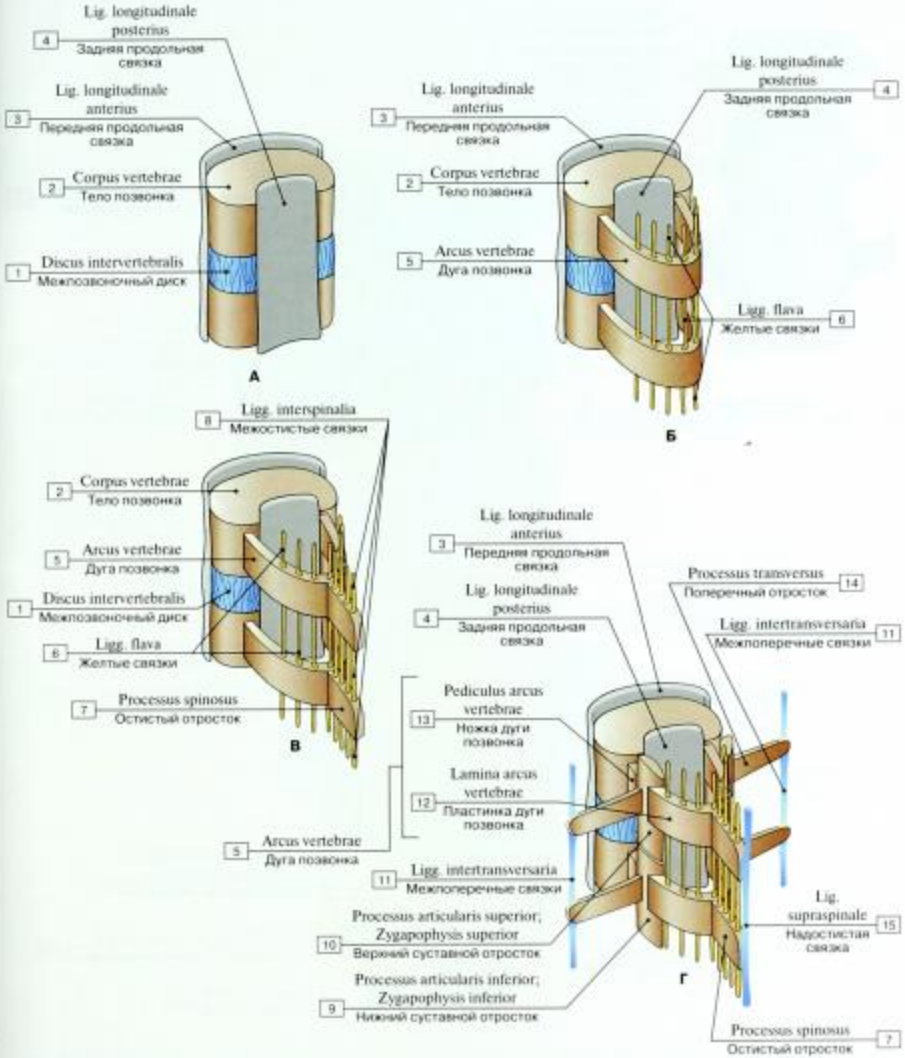

Рис. 219. Схема расположения связок позвоночного столба (А – связки тел позвонков; Б, В, Г – связки дуг позвонков):

1 – Intervertebral disc; 2 –Vertebral body; 3 – Anterior longitudinal ligament; 4 – Posterior longitudinal ligament; 5 = 12 + 13 –Vertebral arch; 6 – Ligamenta flava; 7 – Spinous process; 8 – Interspinous ligaments; 9 – Inferior articular process; 10 – Superior articular process; 11 – Intertransverse ligaments; 12 – Lamina; 13 – Pedicle; 14 – Transverse process; 15 – Supraspinous ligament

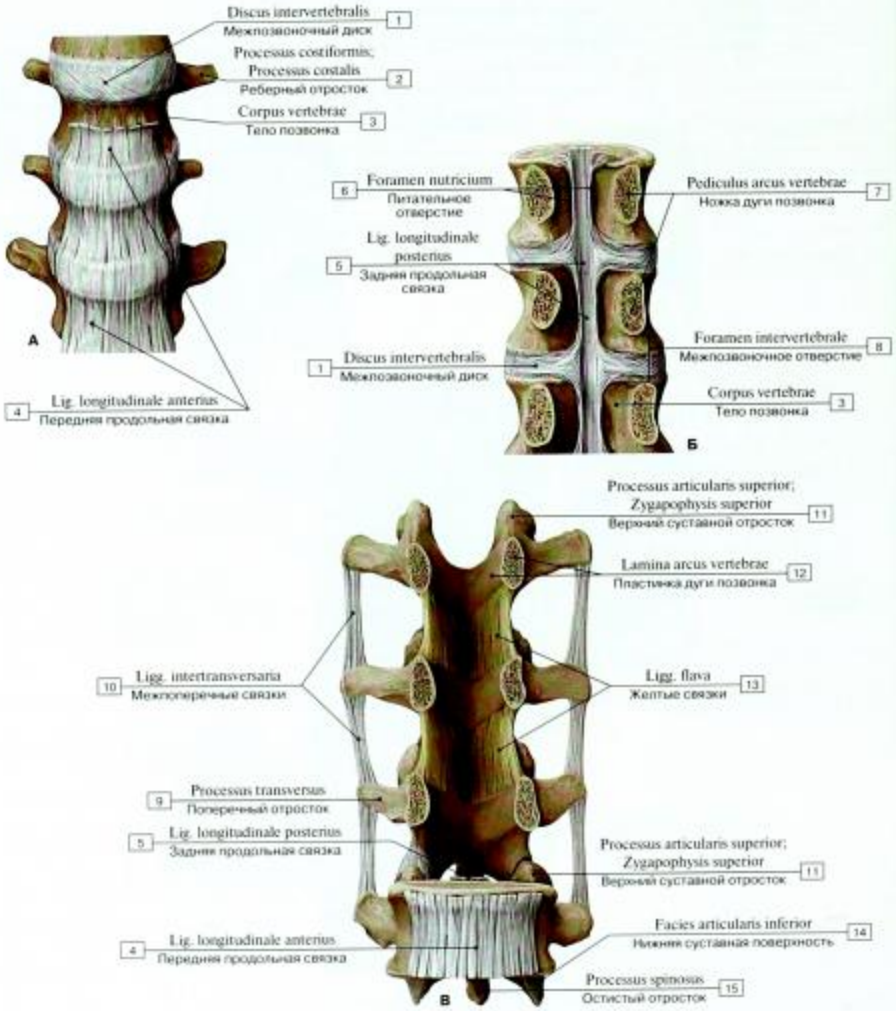

Рис. 220. Связки позвоночного столба (А – передняя продольная связка, вид спереди, Б – задняя продольная связка, вид сзади, дуги позвонков, кроме нижнего, отпилены, В – межпоперечные и желтая связки, вид спереди):

1 – Intervertebral disc; 2 – Costal process; 3 –Vertebral body; 4 – Anterior longitudinal ligament; 5 – Posterior longitudinal ligament; 6 – Nutrient foramen; 7 –Vertebral arch, pedicle; 8 – Intervertebral foramen; 9 – Transverse process; 10 – Intertransverse ligaments; 11 – Superior articular process; 12 – Vertebral arch, lamina; 13 – Ligamenta flava; 14 – Inferior articular facet; 15 – Spinous process

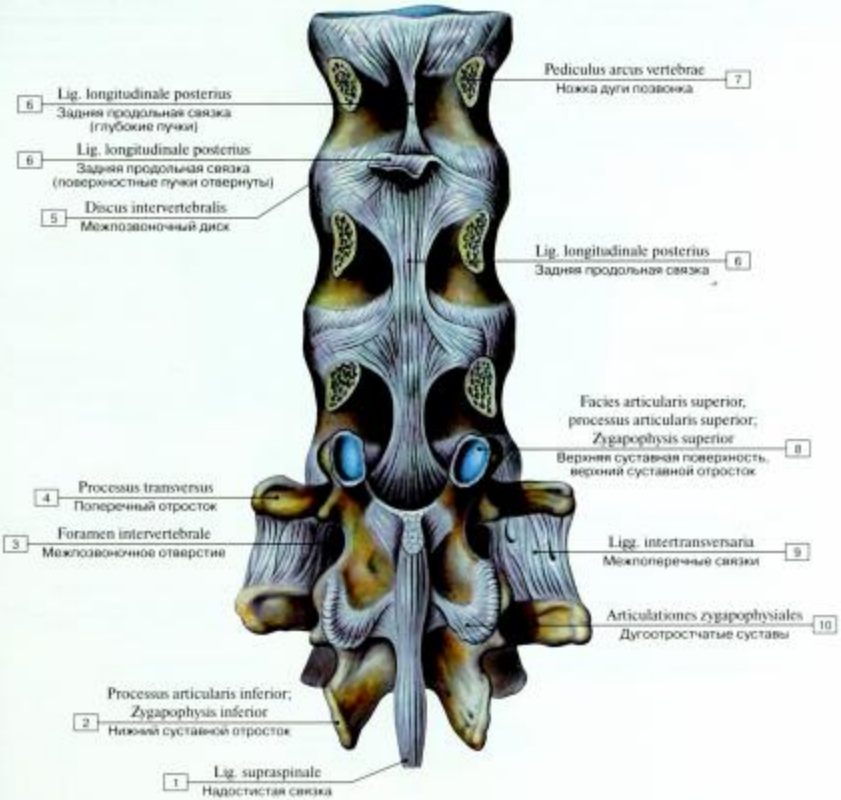

Рис. 221. Связки позвоночного столба, вид сзади (дуги позвонков отпилены):

1 – Supraspinous ligament; 2 – Inferior articular process; 3 – Intervertebral foramen; 4 – Transverse process; 5 – Intervertebral disc; 6 – Posterior longitudinal ligament; 7 – Pedicle; 8 – Superior articular facet; Superior articular process; 9 – Intertransverse ligaments; 10 – Zygapophysial joints

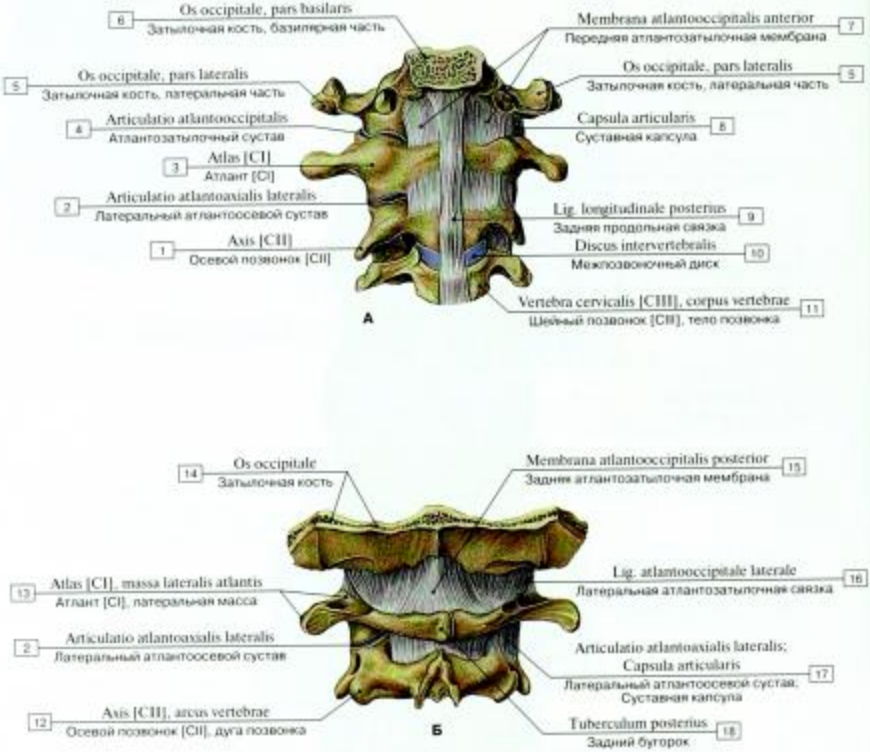

Рис. 222. Соединение черепа с позвоночником (А – вид изнутри, сзади, Б – вид сзади):

1 – Axis [CII]; 2 – Lateral atlanto-axial joint; 3 – Atlas [CI]; 4 – Atlanto-occipital joint; 5 – Occipital bone, lateral part; 6 – Occipital bone, basilar part; 7 – Anterior atlanto-occipital membrane; 8 – Joint capsule; Articular capsule; 9 – Posterior longitudinal ligament; 10 – Intervertebral disc; 11 – Cervical vertebrae [CIII], vertebral body; 12 – Axis [CII], vertebral arch; 13 – Atlas [CI], lateral mass; 14 – Occipital bone; 15 – Posterior atlanto-occipital membrane; 16 – Lateral atlanto-occipital ligament; 17 – Lateral atlanto-axsal joint; Joint capsule; Articular capsule; 18 – Posterior tubercle

Соединенные друг с другом тела позвонков укреплены прочными связками. Передняя и задняя продольные связки, образованные плотной волокнистой оформленной соединительной тканью, укрепляют соединения тел позвонков спереди и сзади. Передняя продольная связка проходит по передней поверхности тел позвонков, прочно срастается с межпозвоночными дисками, начиная от глоточного бугорка затылочной кости и переднего бугорка передней дуги атланта до 2-3-й поперечных линий тазовой поверхности крестца. Между атлантом и затылочной костью передняя продольная связка утолщена и образует переднюю атлантозатылочную мембрану, прикрепляющуюся к переднему краю большого затылочного отверстия вверху и передней дуге атланта внизу. От последней к телу II шейного позвонка проходит прочная атлантоосевая мембрана. Задняя продольная связка проходит вдоль задней поверхности тел позвонков в позвоночном канале. От нижнего края ската затылочной кости она проходит через сочленения I и II шейных позвонков и далее вниз до I копчикового позвонка. Связки срастаются с хрящами межпозвоночных дисков, но с телами позвонков они соединены непрочно. На уровне срединного атлантоосевого сустава задняя продольная связка срастается с пучками крестообразной связки атланта, которая расположена кпереди от нее, а кверху продолжается в покровную мембрану.

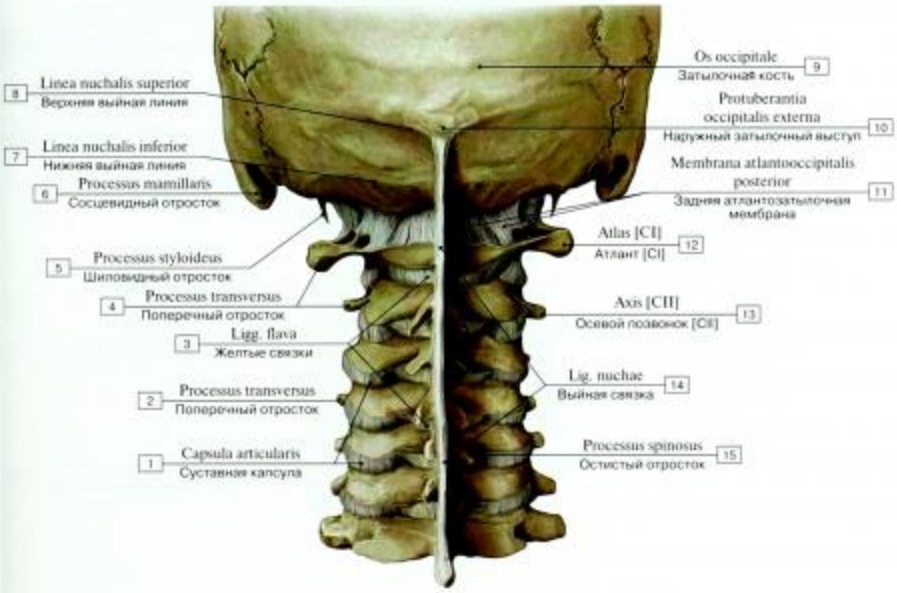

Рис. 223. Соединение позвонков шейного отдела, атлантозатылочное сочленение, вид сзади, общий вид:

1 – Joint capsule; Articular capsule; 2 – Transverse process; 3 – Ligamenta flava; 4 – Transverse process; 5 – Styloid process; 6 – Mammillary process; 7 – Inferior nuchal line; 8 – Superior nuchal line; 9 – Occipital bone; 10 – External occipital protuberance; 11 – Posterior atlanto-occipital membrane; 12 – Atlas [CI]; 13 – Axis [CII]; 14 – Ligamentum nuchae; Nuchal ligament; 15 – Spinous process

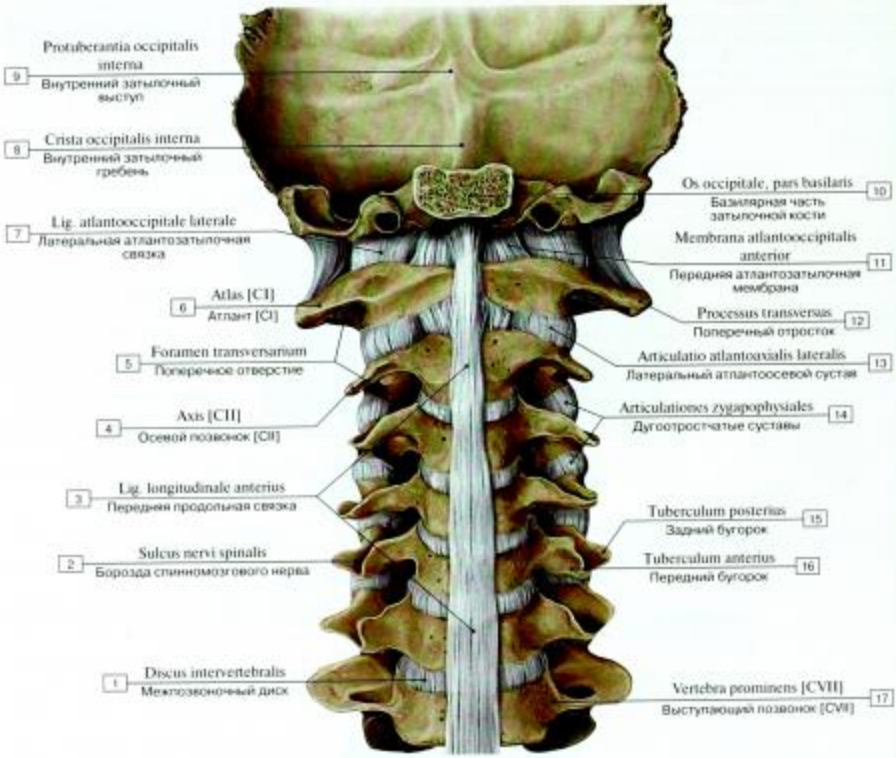

Рис. 224. Соединение позвонков шейного отдела, атлантозатылочное сочленение, вид сзади, большая часть черепа удалена:

1 – Intervertebral disc; 2 – Groove for spinal nerve; 3 – Anterior longitudinal ligament; 4 – Axis [CII]; 5 – Foramen transversarium; 6 – Atlas [CI]; 7 – Lateral atlanto-occipital ligament; 8 – Internal occipital crest; 9 – Internal occipital protuberance; 10 – Occipital bone, basilar part; 11 – Anterior atlanto-occipital membrane; 12 – Transverse process; 13 – Lateral atlanto-axial joint; 14 – Zygapophysial joints; 15 – Posterior tubercle; 16 – Anterior tubercle; 17 –Vertebra prominens [CVII]

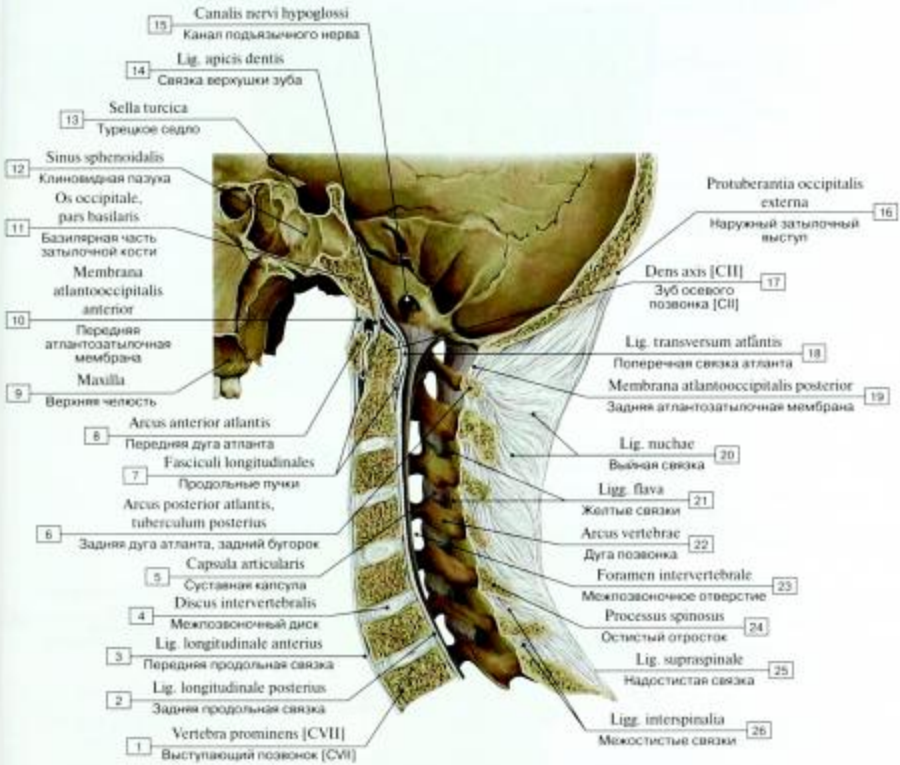

Рис. 225. Соединение позвонков шейного отдела, атлантозатылочное сочленение, вид сбоку, слева, распил в сагиттальной плоскости:

1 – Vertebra prominens [CVII]; 2 – Posterior longitudinal ligament; 3 – Anterior longitudinal ligament; 4 – Intervertebral disc; 5 – Joint capsule; Articular capsule; 6 – Posterior arch, posterior tubercle; 7 – Longitudinal bands; 8 – Anterior arch; 9 – Maxilla; 10 – Anterior atlanto-occipital membrane; 11 – Occipital bone, basilar part; 12 – Sphenoidal sinus; 13 – Sella turcica; 14 – Apical ligament of dens; 15 – Hypoglossal canal; 16 – External occipital protuberance; 17 – Dens axis [CII]; 18 – Transverse ligament of atlas; 19 – Posterior atlanto-occipital membrane; 20 – Ligamentum nuchae; Nuchal ligament; 21 – Ligamenta flava; 22 –Vertebral arch; 23 – Intervertebral foramen; 24 – Spinous process; 25 – Supraspinous ligament; 26 – Interspinous ligaments

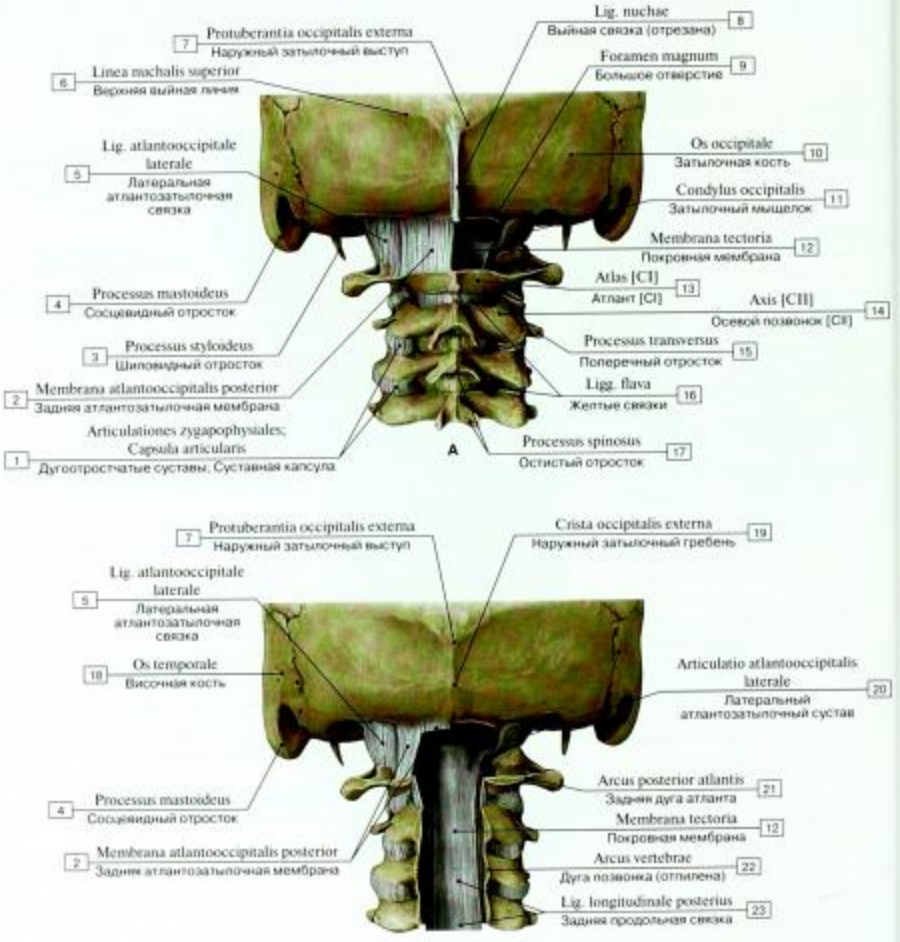

Рис. 226. Атлантозатылочное и атлантоосевое сочленения, вид сзади (А – задняя атлантозатылочная мембрана; Б – атлантозатылочный сустав, дуги позвонков отпилены):

1 – Zygapophysial joints; Joint capsule; Articular capsule; 2 – Posterior atlanto-occipital membrane; 3 – Styloid process; 4 – Mastoid process; 5 – Lateral atlanto-occipital ligament; 6 – Superior nuchal line; 7 – External occipital protuberance; 8 – Ligamentum nuchae; Nuchal ligament; 9 – Foramen magnum; 10 – Occipital bone; 11 – Occipital condyle; 12 – Tectorial membrane; 13 – Atlas [CI]; 14 – Axis [CII]; 15 – Transverse process; 16 – Ligamenta flava; 17 – Spinous process; 18 – Temporal bone; 19 – External occipital crest; 20 – Lateral atlanto-occipital joint; 21 – Posterior arch; 22 – Vertebral arch; 23 – Posterior longitudinal ligament

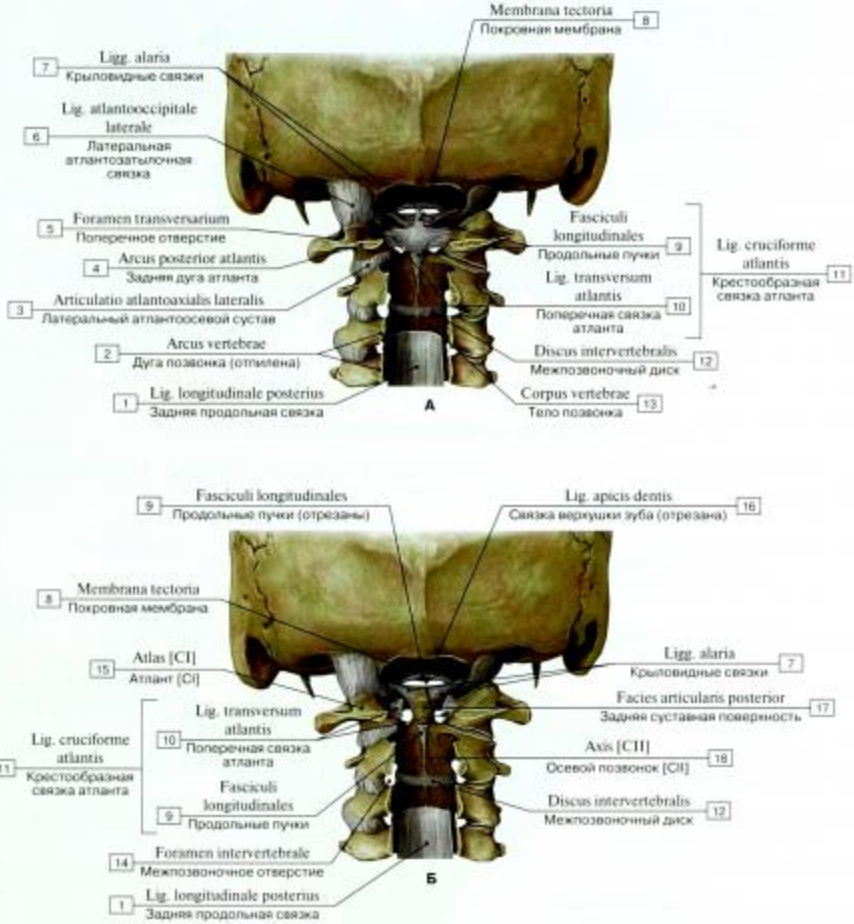

Рис. 227. Атлантозатылочное и атлантоосевое сочленения, вид сзади (А – атлантозатылочный и срединный атлантоосевой суставы, покровная мебрана удалена, дуги позвонков отпилены; Б – атлантозатылочный и срединный атлантоосевой суставы, покровная мебрана и крестообразная связка удалены, дуги позвонков отпилены):

1 – Posterior longitudinal ligament; 2 –Vertebral arch; 3 – Lateral atlanto-axial joint; 4 – Posterior arch; 5 – Foramen transversarium; 6 – Lateral atlanto-occipital ligament; 7 – Alar ligaments; 8 – Tectorial membrane; 9 – Longitudinal bands; 10 – Transverse ligament of atlas; 11 = 9 + 10 – Cruciate ligament of atlas; 12 – Intervertebral disc; 13 –Vertebral body; 14 – Intervertebral foramen; 15 – Atlas [CI]; 16 – Apical ligament of dens; 17 – Posterior articular facet; 18 – Axis [CII]

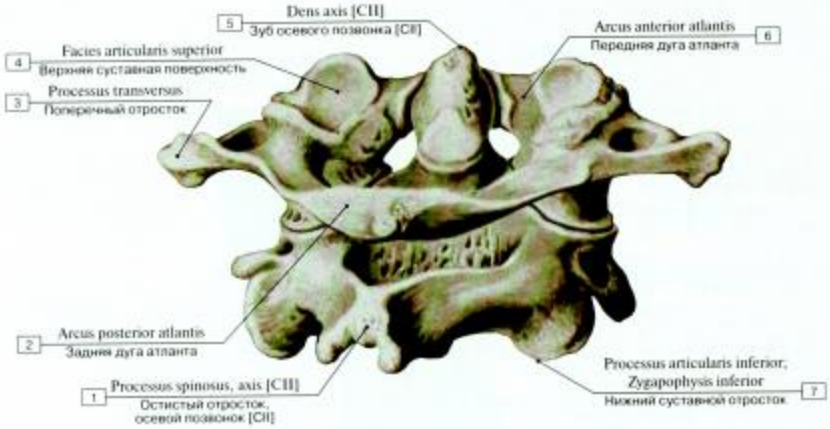

Рис. 228. Первый и второй шейные позвонки, вид сзади и справа:

1 – Spinous process, axis [CII]; 2 – Posterior arch; 3 – Transverse process; 4 – Superior articular surface; 5 – Dens axis [CII]; 6 – Anterior arch; 7 – Inferior articular process

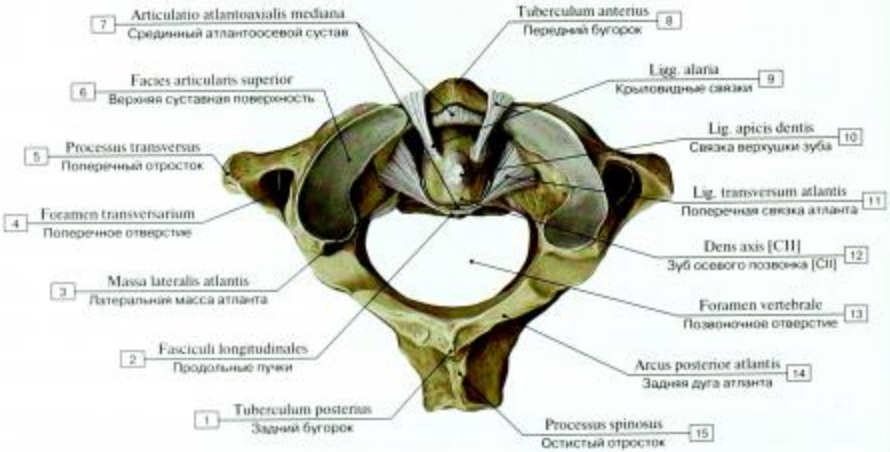

Рис. 229. Связки срединного атлантоосевого сустава, вид сверху:

1 – Posterior tubercle; 2 – Longitudinal bands; 3 – Lateral mass; 4 – Foramen transversarium; 5 – Transverse process; 6 – Superior articular facet; 7 – Median atlanto-axial joint; 8 – Anterior tubercle; 9 – Alar ligaments; 10 – Apical ligament of dens; 11 – Transverse ligament of atlas; 12 – Dens axis [CII]; 13 –Vertebral foramen; 14 – Posterior arch; 15 – Spinous process

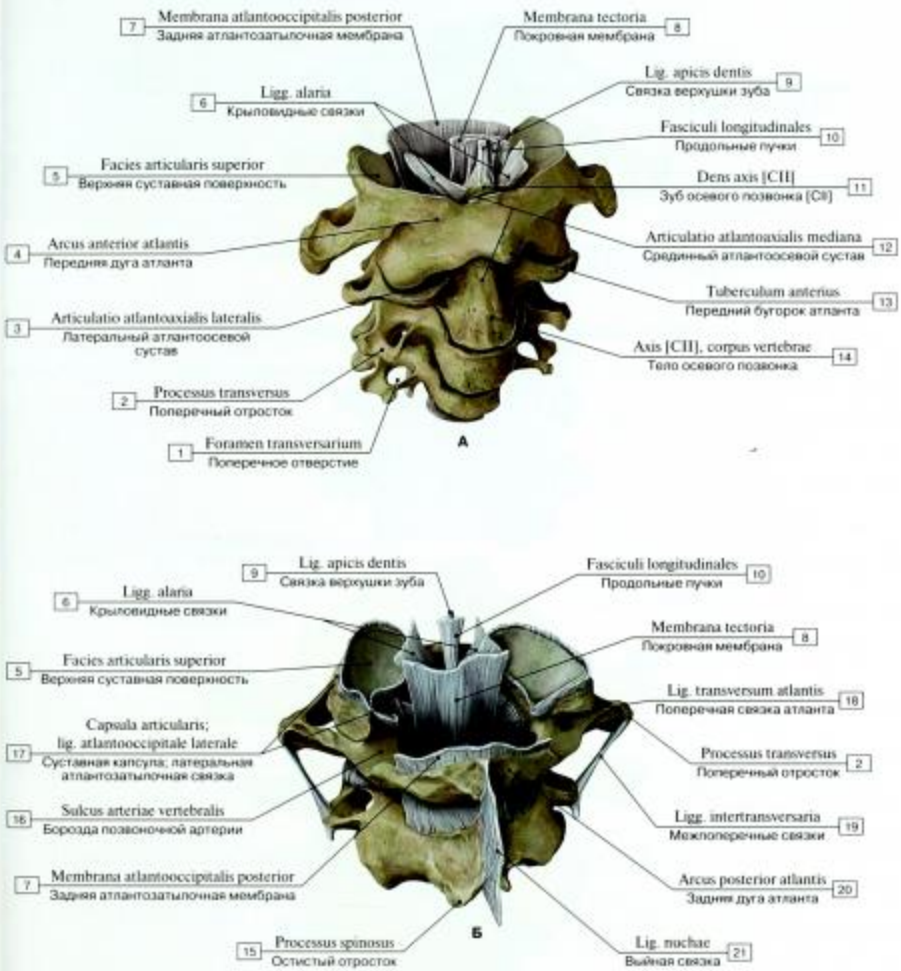

Рис. 230. Связки сочленения черепа с позвоночным столбом (А – вид спереди и справа, Б – вид сзади и слева):

1 – Foramen transversarium; 2 – Transverse process; 3 – Lateral atlanto-axial joint; 4 – Anterior arch; 5 – Superior articular facet; 6 – Alar ligaments; 7 – Posterior atlanto-occipital membrane; 8 – Tectorial membrane; 9 – Apical ligament of dens; 10 – Longitudinal bands; 11 – Dens axis [CII]; 12 – Median atlanto-axial joint; 13 – Anterior tubercle of atlas [CI]; 14 –Vertebral body of axis [CII]; 15 – Spinosus process; 16 – Groove for vertebral artery; 17 – Joint capsule; Articular capsule; Lateral atlanto-occipital ligament; 18 – Transverse ligament of atlas; 19 – Intertransverse ligaments; 20 – Posterior arch; 21 – Ligamentum nuchae; Nuchal ligament

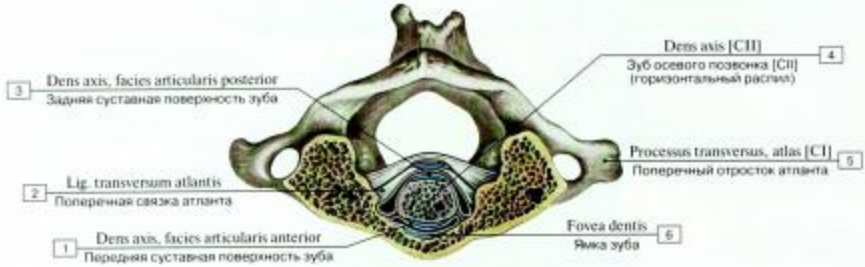

Рис. 231. Соединения атланта с зубом осевого позвонка, вид сверху:

1 – Dens, anterior articular facet; 2 – Transverse ligament of atlas; 3 – Dens, posterior articular facet; 4 – Dens axis [CII]; 5 – Transverse process atlas [CI]; 6 – Fovea for dens

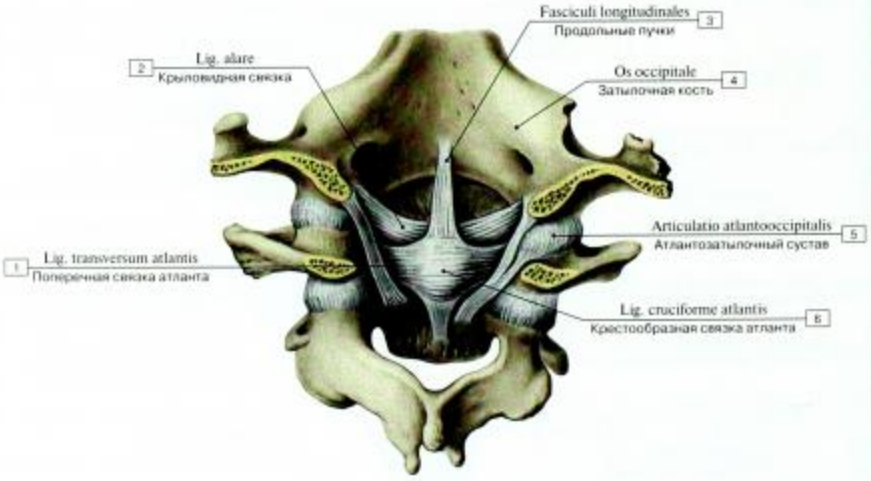

Рис. 232. Связки и суставы шейных позвонков и затылочной кости. Вид сзади, со стороны позвоночного канала:

1 – Transverse ligament of atlas; 2 – Alar ligament; 3 – Longitudinal bands; 4 – Occipital bone; 5 – Atlanto-occipital joint; 6 – Cruciate ligament of atlas

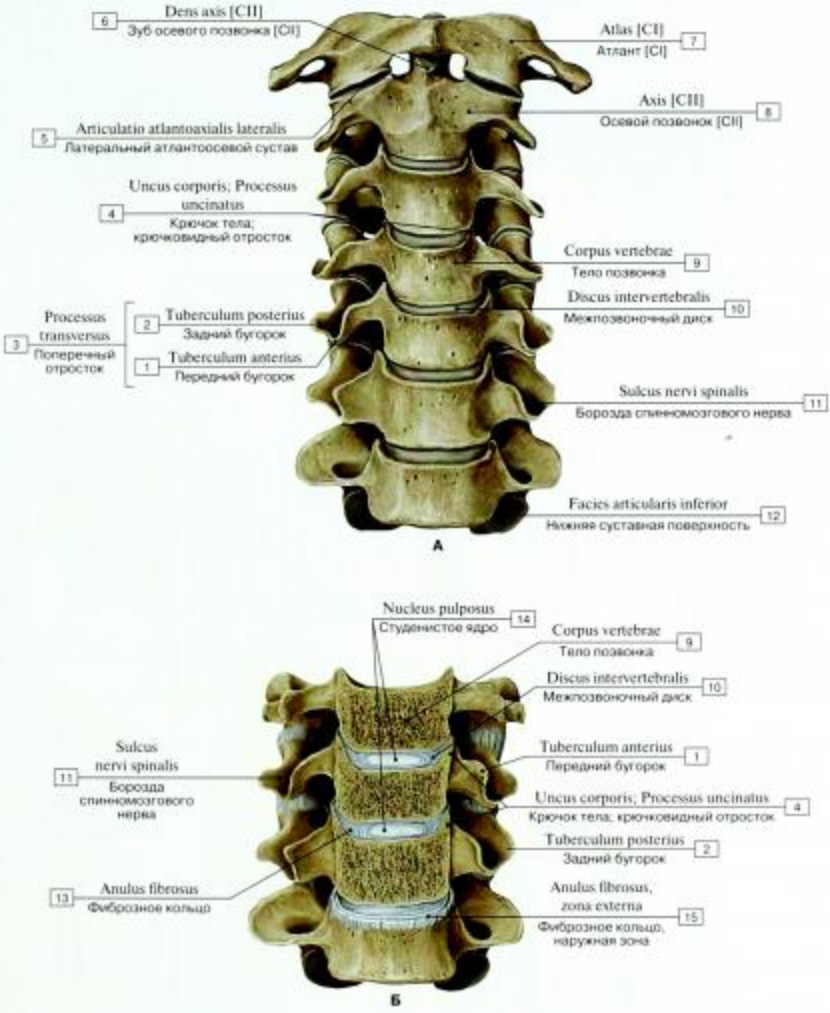

Рис. 233. Шейный отдел позвоночного столба, вид спереди (А – общий вид, Б – фронтальный распил на уровне тел позвонков):

1 – Anterior tubercle; 2 – Posterior tubercle; 3 = 1 + 2 – Transverse process; 4 – Uncus of body; Uncinate process; 5 – Lateral atlanto-axial joint; 6 – Dens axis [CII]; 7 – Atlas [CI]; 8 – Axis [CII]; 9 – Vertebral body; 10 – Intervertebral disc; 11 – Groove for spinal nerve; 12 – Inferior articular facet; 13 – Anulus fibrosus; 14 – Nucleus pulposus; 15 – Anulus fibrosus, outer zone

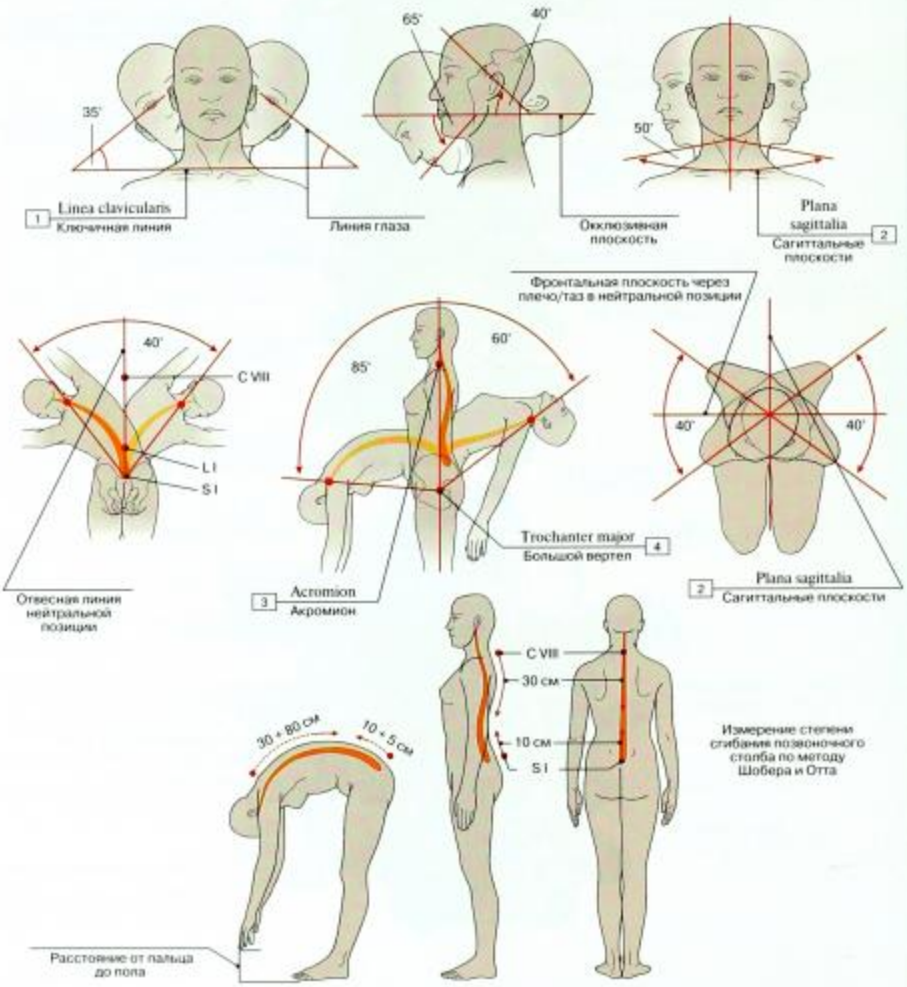

Рис. 234. Амплитуда движений позвоночного столба:

1 – Clavicular line; 2 – Sagittal planes; 3 – Acromion; 4 – Greater trochanter

Таблица 28. Характеристика соединения ребер с позвоночным столбом и грудиной

Название сустава	Суставные поверхности	Суставная капсула	Суставные связки	Тип сустава	Оси движения	Функции и осуществляющие их мышцы
Сустав головки ребра	Суставная поверхность головки ребра, реберные полуямки грудных позвонков (кроме I, XI и XII ребер; головки этих ребер сочленяются с реберными ямками I, XI, XII позвонков)	Тонкая	В каждом из суставов, образованных головками II–X ребер, имеется внутрисуставная связка головки ребра, которая начинается от гребешка головки ребра и прикрепляется к межпозвоночному диску, разделяющему суставные ямки выше- и нижележащего позвонков. Снаружи капсула сустава головки ребра укрепляется лучистой связкой головки ребра, которая начинается на передней поверхности головки ребра и прикрепляется к межпозвоночному диску и к телам прилежащих позвонков	Одноосный комбинированный, вращательный	Движение вдоль шейки ребра	Поднимание ребер, мышцы: наружные межреберные, поднимающие ребра, задние верхние зубчатые, лестничные. Опускание ребер, мышцы: внутренние межреберные, подреберные, поперечная мышца груди, нижние задние зубчатые
Реберно-поперечный	Суставная поверхность бугорка ребра, реберная ямка поперечного отростка, кроме XI и XII ребер, которые не имеют этого сустава	Тонкая	Реберно-поперечная связка соединяет дорсальную часть шейки ребра с вентральной частью соответствующего поперечного отростка, верхняя реберно-поперечная связка соединяет шейку ребра с вышележащим поперечным отростком, латеральная реберно-поперечная связка соединяет бугорок ребра с концом поперечного отростка			
Грудино-реберный	Передние концы реберных хрящей, II–VII реберные вырезки грудины	Продолжение надхрящницы реберных хрящей, переходящей в надкостницу грудины	Лучистые грудино-реберные связки укрепляют суставную капсулу на передней и задней поверхностях суставов. Спереди лучистые грудино-реберные связки срастаются с надкостницей грудины, образуя плотную мембрану грудины			

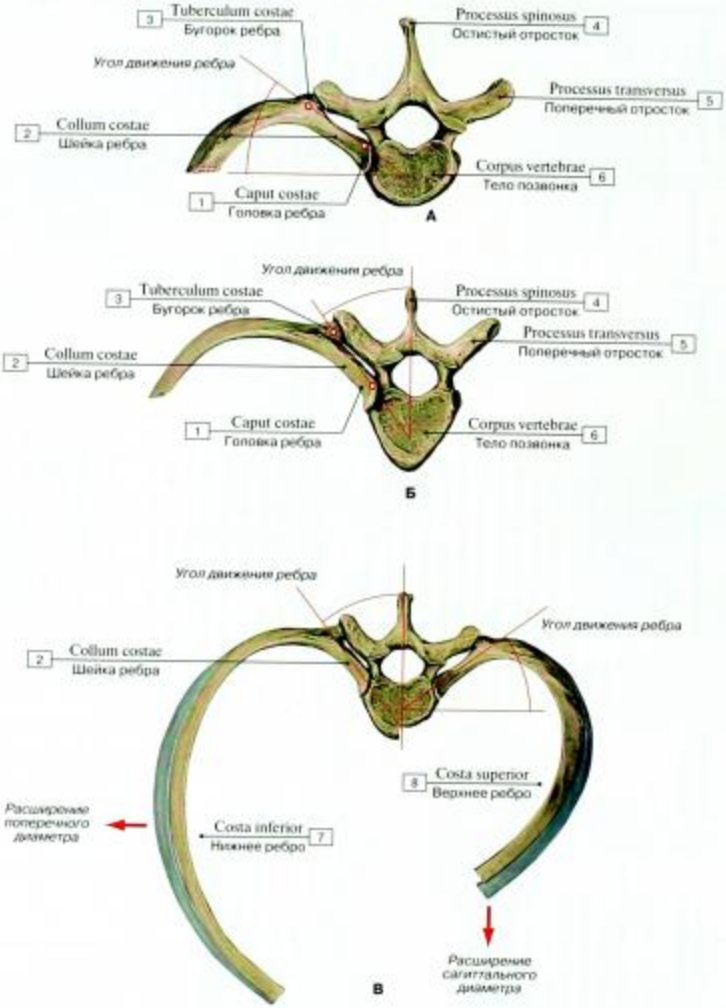

Рис. 235. Реберно-позвоночное сочленение (А – оси движения первого ребра, Б – оси движения нижних ребер, В – сравнительная характеристика движений верхних и нижних ребер):

1 – Head of rib; 2 – Neck of rib; 3 – Tubercle of rib; 4 – Spinous process; 5 – Transverse process; 6 –Vertebral body; 7 – Lower rib; 8 – Upper rib

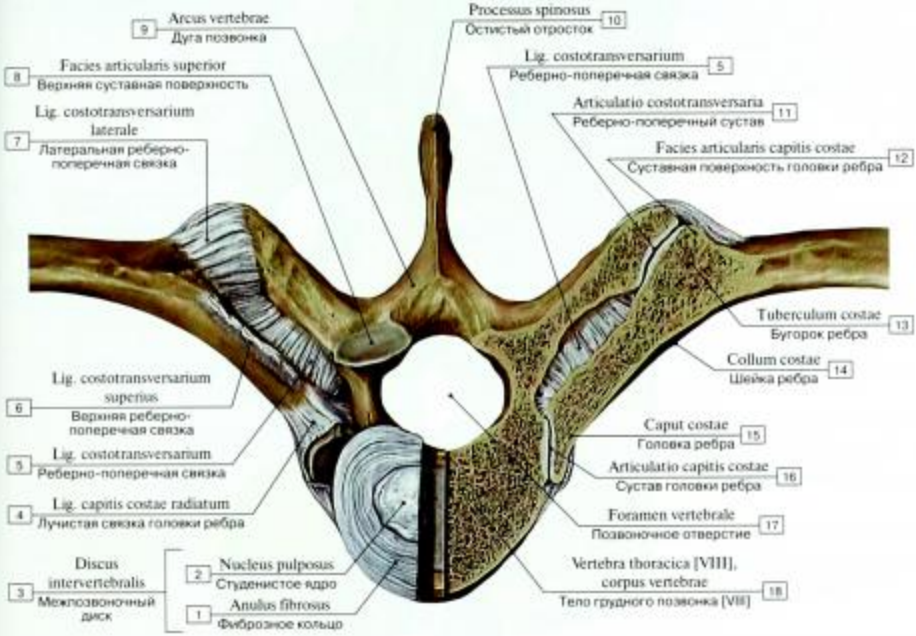

Рис. 236. Связки реберно-позвоночных сочленений, вид сверху:

1 – Anulus fibrosus; 2 – Nucleus pulposus; 3 = 1 + 2 – Intervertebral disc; 4 – Radiate ligament of head of rib; 5 – Costotransverse ligament; 6 – Superior costotransverse ligament; 7 – Lateral costotransverse ligament; 8 – Superior articular facet; 9 –Vertebral arch; 10 – Spinous process; 11 – Costotransverse joint; 12 – Articular facet; 13 – Tubercle; 14 – Neck of rib; 15 – Head of rib; 16 – Joint of head of rib; 17 –Vertebral foramen; 18 – Thoracic vertebra [VIII], vertebral body

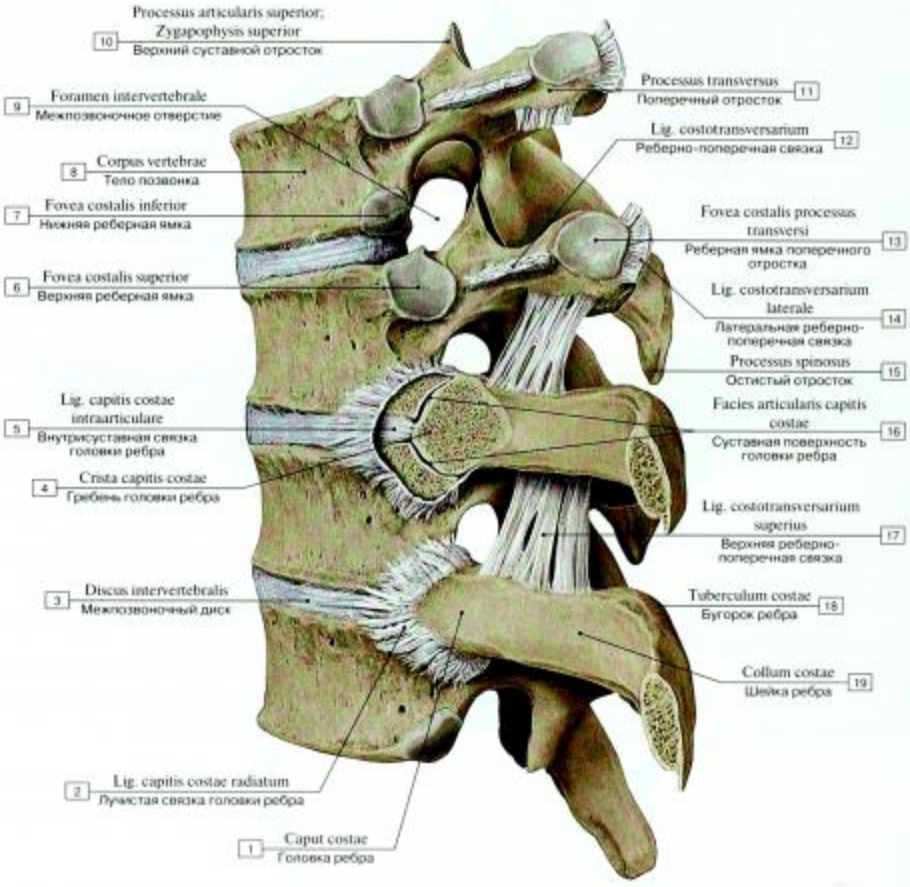

Рис. 237. Связки реберно-позвоночных сочленений, вид сбоку, слева (V–VIII грудные позвонки):

1 – Head of rib; 2 – Radiate ligament of head of rib; 3 – Intervertebral disc; 4 – Crest of head of rib; 5 – Intra-articular ligament of head of rib; 6 – Superior costal facet; 7 – Inferior costal facet; 8 –Vertebral body; 9 – Intervertebral foramen; 10 – Superior articular process; 11 – Transverse process; 12 – Costotransverse ligament; 13 – Transverse costal facet; 14 – Lateral costotransverse ligament; 15 – Spinous process; 16 – Articular facet; 17 – Superior costotransverse ligament; 18 – Tubercle of rib; 19 – Neck of rib

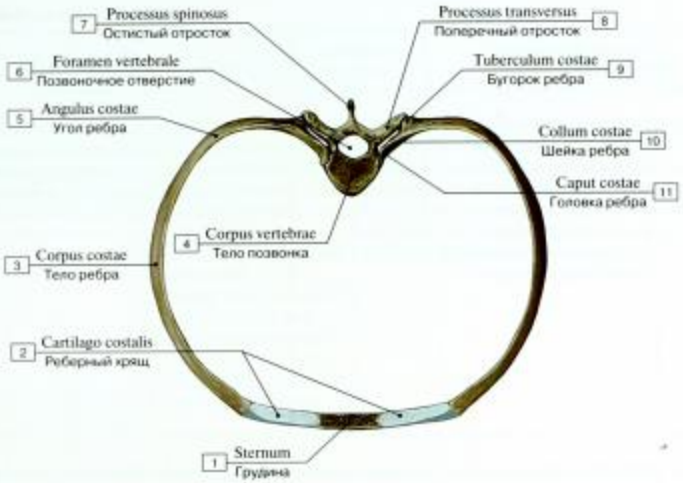

Рис. 238. Соединения ребер с позвоночным столбом и грудиной:

1 – Sternum; 2 – Costal cartilage; 3 – Body of rib; Shaft of rib; 4 –Vertebeal body; 5 – Angle of rib; 6 –Vertebral foramen; 7 – Spinous process; 8 – Transverse process; 9 – Tubercle; 10 – Neck of rib; 11 – Head of rib

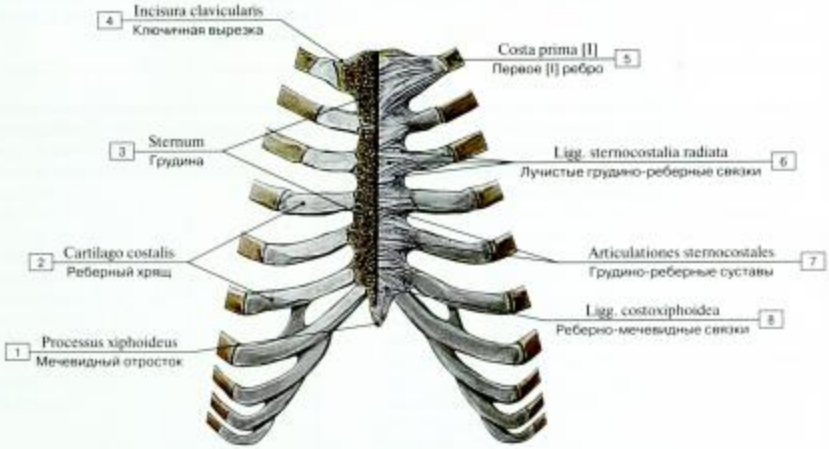

Рис. 239. Реберно-грудинные сочленения, вид спереди:

1 – Xiphoid process; 2 – Costal cartilage; 3 – Sternum; 4 – Clavicular notch; 5 – First rib [I]; 6 – Radiate sternocostal ligaments; 7 – Sternocostal joints; 8 – Costoxiphoid ligaments

Таблица 29. Характеристика суставов

Название сустава	Суставные поверхности	Суставная капсула	Суставные связки
Грудино-ключичный	Суставная поверхность грудинного конца ключицы, ключичная вырезка рукоятки грудины. Имеется внутрисуставной диск, который срастается с капсулой и делит суставную полость на две камеры	Тонкая, прикрепляется по краям суставных поверхностей	Передняя и задняя грудино-ключичные связки соединяют грудинный конец ключицы и грудину. Межключичная связка соединяет грудинные концы правой и левой ключиц. Реберно-ключичная связка короткая, широкая, очень прочная, соединяет нижнюю поверхность грудинного конца ключицы с хрящом и костной частью I ребра
Акромиально-ключичный	Суставная поверхность акромиона, акромиальная суставная поверхность ключицы (в 1/3 случаев между ними располагается суставной диск)	Тонкая, прикрепляется по краям суставных поверхностей	Акромиально-ключичная связка соединяет конец акромиона и лопаточный конец ключицы. Мощная клювовидно-ключичная связка состоит из трапециевидной связки, расположенной медиально, и конусовидной связки, находящейся кзади; они начинаются от основания клювовидного отростка лопатки и прикрепляются к конусовидному бугорку и трапециевидной линии нижней поверхности акромиального конца ключицы
Плечевой	Головка плечевой кости, уплощенная суставная впадина лопатки (имеет суставную губу, на поперечном разрезе треугольной формы)	Тонкая свободная, прикрепляется на наружной поверхности губы, более широкая часть капсулы прикрепляется к анатомической шейке плечевой кости	Клювовидно-плечевая связка начинается у наружного края и основания клювовидного отростка лопатки и, проходя кнаружи и вниз, прикрепляется к верхней части анатомической шейки плеча

верхней конечности

Синовиальные влагалища и сумки	Тип сустава	Оси движения	Функции и мышцы, действующие на сустав
Располагается у основания клювовидного отростка лопатки, под сухожилием подлопаточной мышцы	Плоский многоосный	Поднимание до 50° и опускание до 5° ключицы вокруг сагиттальной оси, движение ключицы вперед и назад (до 30–40°) вокруг вертикальной оси и круговое движение (30–35°) вокруг фронтальной оси. При движении перемещается соединенная с ключицей лопатка (и вся свободная верхняя конечность)	Поднимание лопатки и ключицы, мышцы: поднимающая лопатку, ромбовидная, грудино-ключично-сосцевидная, трапециевидная (верхние пучки). Опускание лопатки и ключицы, мышцы: трапециевидная (нижние пучки), передняя зубчатая (нижние пучки), малая грудная, подключичная. Движение вперед и в латеральную сторону, мышцы: передняя зубчатая, малая грудная
	Плоский многоосный	Поднимание и опускание ключицы (30–32°) вокруг сагиттальной оси, движение вперед и назад (35–45°) вокруг вертикальной оси и вращение ключицы (30–35°) вокруг фронтальной оси	Движения лопатки кзади и в медиальную сторону (к позвоночнику), мышцы: трапециевидная, ромбовидная. Вращение лопатки вокруг сагиттальной оси: поворот нижним углом кнаружи, мышцы: передняя зубчатая (нижние зубцы), трапециевидная (верхние пучки). Поворот лопатки нижним углом медиально (к позвоночнику), мышцы: ромбовидная, малая грудная
Межбугорковое синовиальное влагалище окутывает сухожилие длинной головки двуглавой мышцы плеча, которое проходит через сустав над головкой плечевой кости. Подсухожильная сумка подлопаточной мышцы располагается у основания клювовидного отростка лопатки, под сухожилием подлопаточной мышцы	Шаровидный многоосный	Сагиттальная, продольная, фронтальная	Сгибание плеча, мышцы: дельтовидная (часть, начинающаяся от ключицы), большая грудная (ключичная часть), клювовидно-плечевая, двуглавая м. плеча. Разгибание плеча (размах – сгибание – разгибание – 120°), мышцы: дельтовидная (часть, начинающаяся от ости лопатки), широчайшая м. спины, большая круглая. Отведение плеча, мышцы: дельтовидная (акромиальная часть), надостная, двуглавая м. плеча (длинная головка), дельтовидная (ключичная и часть, начинающаяся от ости лопатки при отведении более 60°). Приведение плеча (отведение –приведение 100°), мышцы: большая грудная, клювовидно-плечевая, широчайшая м. спины, большая и малая круглые, дельтовидная (ключичная и часть, начинающаяся от ости лопатки, если рука отведена менее чем на 60°). Вращение вовнутрь, мышцы: дельтовидная (ключичная часть), большая грудная, подлопаточная, широчайшая м. спины, большая круглая. Вращение кнаружи (поворот вокруг продольной оси – 135°), мышцы: дельтовидная (часть, начинающаяся от ости лопатки), надостная, подостная, малая круглая. Круговые движения принимают участие все указанные выше мышцы

Название сустава	Суставные поверхности	Суставная капсула	Суставные связки
Локтевой (состоит из трех суставов)		Общая для трех суставов, свободная, слабо натянутая. Прикрепляется к плечевой кости над венечной и локтевой ямками плечевой кости, оставляя их в полости сустава	Локтевая коллатеральная связка начинается от основания медиального надмыщелка плеча, веерообразно расширяясь книзу, прикрепляется к медиальному краю блоковидной вырезки локтевой кости. Толстая, прочная лучевая коллатеральная связка начинается от латерального надмыщелка плечевой кости. Спускаясь к головке лучевой кости, делится на два пучка: передний прикрепляется у передненаружного края лучевой вырезки локтевой кости; задний – позади шейки лучевой кости вплетается в кольцевую связку лучевой кости, которая охватывает шейку лучевой кости и прикрепляется у переднего и заднего краев лучевой вырезки локтевой кости
Плечелоктевой	Блок плечевой кости, блоковидная вырезка локтевой кости		
Плечелучевой	Головка мыщелка плечевой кости, суставная ямка головки лучевой кости		
Проксимальный лучелоктевой	Суставная окружность лучевой кости, лучевая вырезка локтевой кости		
Дистальный лучелоктевой	Суставная окружность локтевой кости, локтевая вырезка лучевой кости. Между последней и шиловидным отростком локтевой кости располагается фиброзно-хрящевой диск треугольной формы, отделяющий дистальный лучелоктевой сустав от лучезапястного сустава	Свободная, прикрепляется по краю суставных поверхностей и суставного диска	
Лучезапястный	Запястная суставная поверхность лучевой кости (с медиальной стороны имеется суставной диск) и проксимальная поверхность I ряда костей запястья – ладьевидной, полулунной, трехгранной	Тонкая, особенно сзади, прикрепляется по краям суставных поверхностей сочленяющихся костей	Лучевая коллатеральная связка запястья натянута между шиловидным отростком лучевой кости и ладьевидной костью. Локтевая коллатеральная связка – от шиловидного отростка локтевой кости к трехгранной и гороховидной костям. Ладонная лучезапястная связка – от переднего края суставной поверхности лучевой кости к костям первого ряда запястья и к головчатой кости. Тыльная лучезапястная связка – от лучевой кости к первому ряду костей запястья

Синовиальные влагалища и сумки	Тип сустава	Оси движения	Функции и мышцы, действующие на сустав
Подкожная локтевая слизистая сумка между локтевым отростком локтевой кости и кожей. Подсухожильная сумка трехглавой мышцы плеча между сухожилием трехглавой мышцы и локтевым отростком. Двуглаволучевая сумка у места прикрепления дистального сухожилия двуглавой мышцы плеча к бугристости лучевой кости	Сложный блоковидный, одноосный	Фронтальная ось	Сгибание и разгибание предплечья (170°). При сгибании предплечье несколько отклонено в медиальную сторону, кисть ложится на грудь. При максимальном разгибании локтевой отросток упирается в ямку локтевого отростка плечевой кости и плечо с предплечьем находятся почти на одной прямой. Сгибание, мышцы: двуглавая м. плеча, плечевая, плечелучевая, лучевой сгибатель запястья, длинная ладонная, длинный лучевой разгибатель запястья, короткий лучевой разгибатель запястья. Разгибание, мышцы: трехглавая м. плеча, локтевая
	Блоковидный, одноосный	Фронтальная ось	Сгибание и разгибание предплечья
	Шаровидный многоосный	Продольная (по оси лучевой кости) и фронтальная	Вращение лучевой кости (предплечья) вокруг продольной оси – пронация, супинация, сгибание
	Цилиндрический, вместе с таким же дистальным суставом образуют комбинированный сустав, одноосный	Продольная ось	Вращение лучевой кости (предплечья) вокруг локтевой – пронация и супинация. При этом проксимальный эпифиз лучевой кости поворачивается на месте, так как его головка удерживается кольцевой связкой лучевой кости и у лучевой вырезки, а дистальный скользит по суставной окружности локтевой кости, описывая дугу вокруг неподвижной головки локтевой кости. Максимальный размах движения предплечья в лучелоктевых суставах (супинация и пронация) достигает 180°
	Цилиндрический (вращательный) одноосный	Продольная ось	Супинация (при пронированной лучевой кости), мышцы: супинатор, двуглавая м. плеча, плечелучевая, разгибатель указательного пальца, длинный и короткий разгибатели большого пальца кисти, длинная м., отводящая большой палец кисти (при полусогнутом локтевом суставе), двуглавая и плечелучевая. Пронация (при супинированной лучевой кости), мышцы: круглый и квадратный пронаторы, лучевой сгибатель кисти, длинная ладонная, длинный лучевой разгибатель запястья (смещение лучевой кости вокруг лучевой около 150°)
	Эллипсовидный сложный, комплексный, двуосный	Сагиттальная, фронтальная	Сгибание кисти (около 80°), мышцы: лучевой и локтевой сгибатели кисти, длинная ладонная, поверхностный и глубокий сгибатели пальцев (особенно при разогнутых пальцах). Разгибание кисти (около 70°), мышцы: локтевой разгибатель запястья, длинный и короткий лучевые разгибатели запястья, разгибатели пальцев (особенно при согнутых пальцах). Приведение кисти (около 40°), мышцы: локтевые сгибатель и разгибатель кисти. Отведение кисти (около 15°), мышцы: лучевые сгибатели и разгибатели кисти. Возможно круговое движение кисти – осуществляют последовательно мышцы, сгибающие и разгибающие кисть (около 150°)

Название сустава	Суставные поверхности	Суставная капсула	Суставные связки
Среднезапястный	Первый и второй ряды костей запястья (кроме гороховидной), суставная щель S-образной формы	Относительно свободная и очень тонкая с тыльной стороны, прикрепляется по краю суставных поверхностей	Лучистая связка запястья – от головчатой кости к рядом расположенным костям запястья. Ладонные межзапястные связки, тыльные межзапястные связки, межкостные межзапястные связки соединяют рядом лежащие кости
Межзапястные	Обращенные друг к другу поверхности костей запястья. Полости среднезапястного и межзапястных суставов сообщаются между собой	Тонкая, прикрепляется по краям суставных поверхностей	Гороховидно-крючковая и гороховидно-пястная связки являются продолжением сухожилия локтевого сгибателя кисти. Тыльные и ладонные запястно-пястные связки соединяют поверхности дистального ряда костей запястья и оснований II–V пястных костей
Запястно-пястные	Дистальные суставные поверхности второго ряда костей запястья, суставные поверхности основания II –V пястных костей. Поперечная общая суставная щель соединяется с полостями среднезапястного и межзапястных суставов	Тонкая, общая для всех четырех суставов, туго натянутая	Гороховидно-пястная связка соединяет гороховидную кость с основанием V пястной кости
Запястно-пястный большого пальца кисти	Суставные поверхности многоугольной кости и основания I пястной кости	Широкая, полностью изолирует сустав от других запястно-пястных суставов	
Межпястные	Прилегающие друг к другу поверхности оснований II–V пястных костей	Общая с капсулой запястно-пястных суставов	Тыльные, ладонные и межкостные пястные связки соединяют обращенные друг к другу поверхности пястных костей
Пястно-фаланговые	Суставные поверхности головок пястных костей и оснований проксимальных фаланг	Свободные	Коллатеральные ладонные и глубокие поперечные пястные связки расположены между головками пястных костей
Межфаланговые	Суставные поверхности головок и оснований соседних фаланг	Свободные	Коллатеральные и ладонные связки

Синовиальные влагалища и сумки	Тип сустава	Оси движения	Функции и мышцы, действующие на сустав
	Блоковидный, сложный, одноосный	Фронтальная	Функционально связан с лучезапястным суставом. Принимает участие в сгибании и разгибании кисти
	Плоские многоосные	Малоподвижные	
	Плоские многоосные	Малоподвижные	Скольжение на 5–10°
	Седловидный, двуосный	Фронтальная, сагиттальная	Мышцы осуществляют движения в этом, а также в пястно-фаланговом и межфаланговых суставах большого пальца кисти. Сгибание, мышцы: длинный и короткий сгибатели большого пальца. Разгибание, мышцы: длинный и короткий разгибатели большого пальца. Отведение, мышцы: длинная и короткая, отводящие большой палец кисти. Приведение, мышца: приводящая большой палец кисти. Противопоставление, мышца: противопоставляющая большой палец
			Объем движений одновременно в лучезапястном и межзапястном суставах при сгибании равен 75–80°, при разгибании – около 45°, при отведени и – 15–20°, при приведении – 30–40°. Круговое движение в этих суставах является результатом сложения последовательных движений вокруг сагиттальной и фронтальной осей, концы пальцев кисти описывают при этом круг
	Эллипсоидные, двуосные	Фронтальная, сагиттальная	Сгибание и разгибание пальца (около 90°), отведение и приведение пальца. Сгибание, мышцы: поверхностный и глубокий сгибатели пальцев кисти, короткий сгибатель мизинца, червеобразные м. Разгибание, мышцы: разгибатель пальцев, разгибатели II и V пальцев (собственные). Отведение, мышцы: тыльные межкостные, отводящие мизинец
	Блоковидные, одноосные	Фронтальная	Сгибание и разгибание фаланг (около 90°). Приведение, ладонные межкостные мышцы

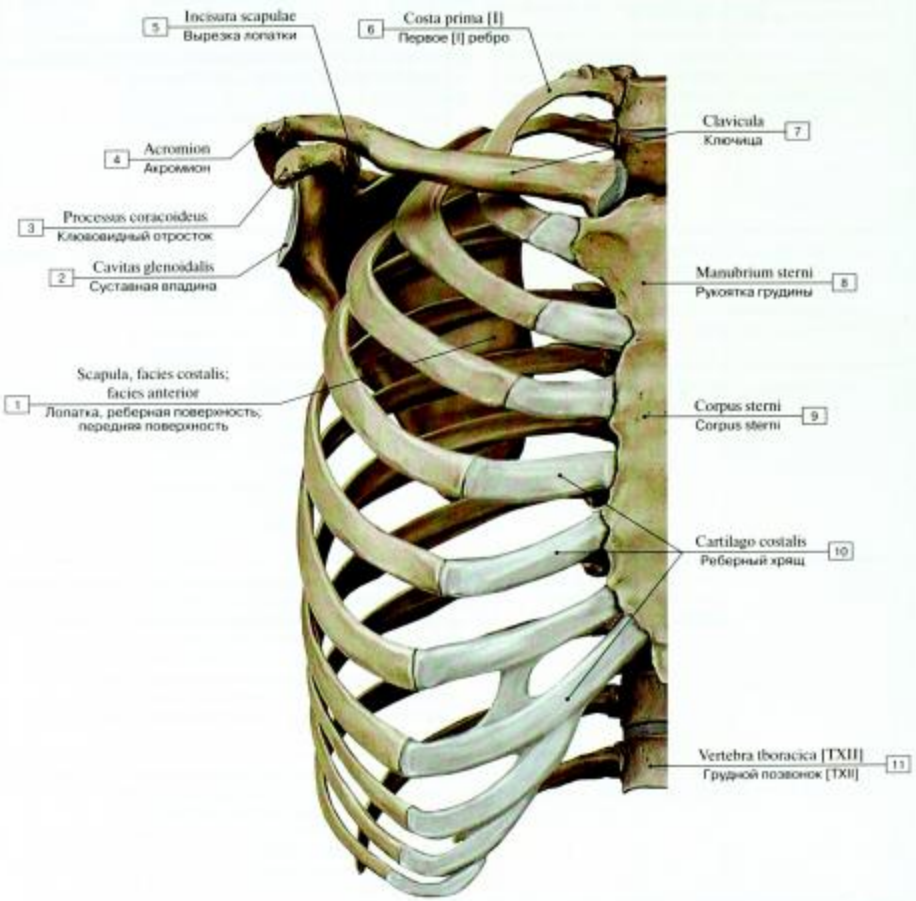

Рис. 240. Грудная клетка, положение лопатки и ключицы, правых, вид спереди:

1 – Scapula, costal surface; 2 – Glenoid cavity; 3 – Coracoid process; 4 – Acromion; 5 – Suprascapular notch; 6 – First rib [I]; 7 – Clavicle; 8 – Manubrium of sternum; 9 – Body of sternum; 10 – Costal cartilage; 11 – Thoracic vertebra [TXII]

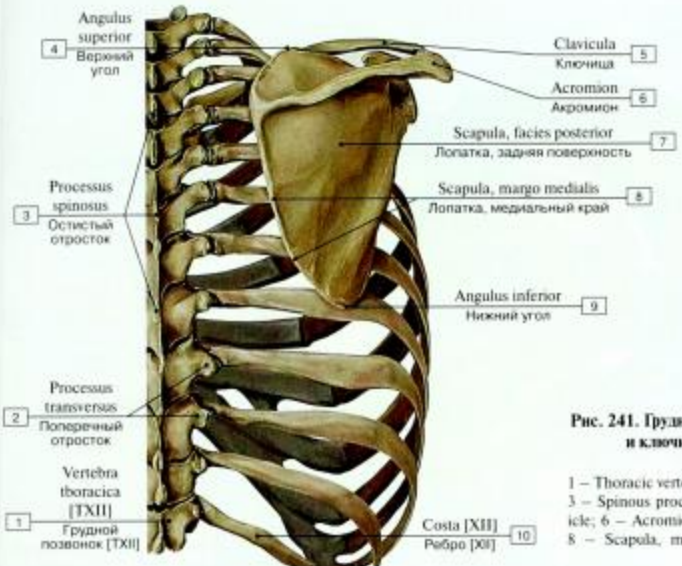

Рис. 241. Грудная клетка, положение лопатки и ключицы, правых, вид сзади:

1 – Thoracic vertebra [TXII]; 2 – Transverse process; 3 – Spinous process; 4 – Superior angle; 5 – Clavicle; 6 – Acromion; 7 – Scapula, posterior surface; 8 – Scapula, medial border; 9 – Inferior angle; 10 – Rib [XII]

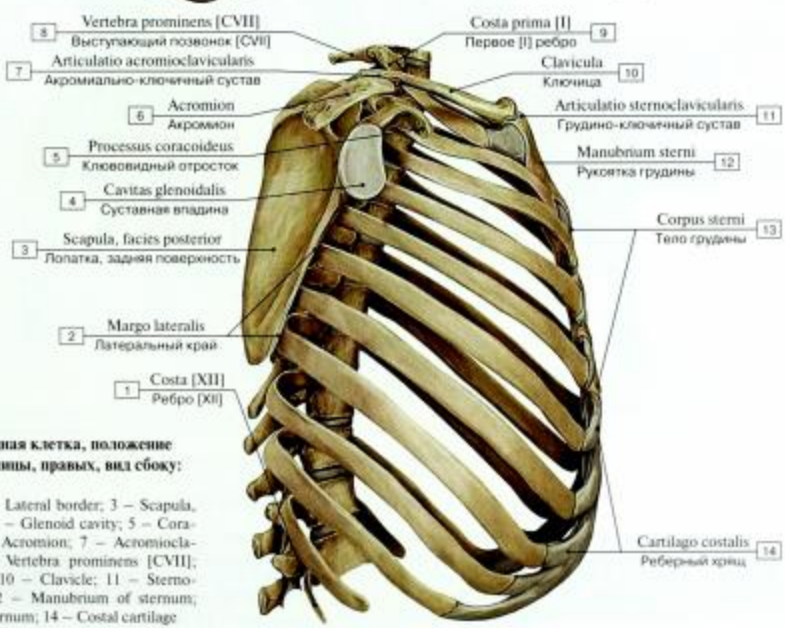

Рис. 242. Грудная клетка, положение лопатки и ключицы, правых, вид сбоку:

1 – Rib [XII]; 2 – Lateral border; 3 – Scapula, posterior surface; 4 – Glenoid cavity; 5 – Coracoid process; 6 – Acromion; 7 – Acromioclavicular joint; 8 – Vertebra prominens [CVII]; 9 – First rib [I]; 10 – Clavicle; 11 – Sternoclavicular joint; 12 – Manubrium of sternum; 13 – Body of sternum; 14 – Costal cartilage

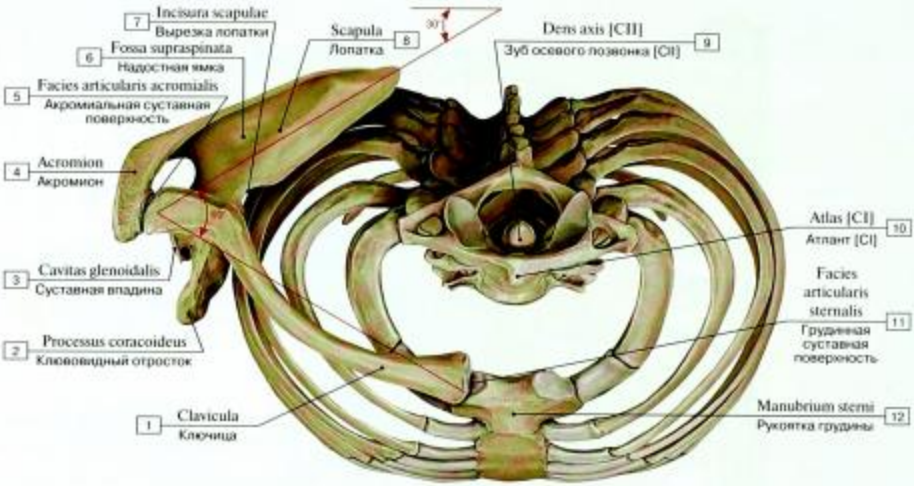

Рис. 243. Грудная клетка, положение лопатки и ключицы, правых, вид сверху:

1 – Clavicle; 2 – Coracoid process; 3 – Glenoid cavity; 4 – Acromion; 5 – Acromial facet; 6 – Supraspinous fossa; 7 – Suprascapular notch; 8 – Scapula; 9 – Dens axis [CII]; 10 – Atlas [CI]; 11 – Sternal facet; 12 – Manubrium of sternum

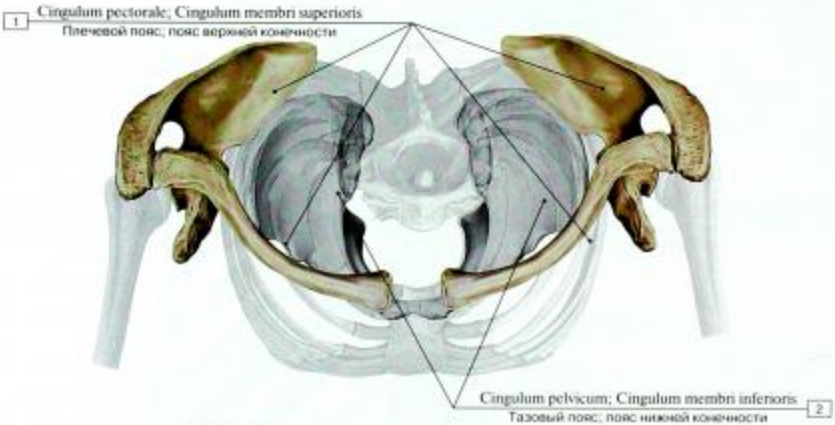

Рис. 244. Положение плечевого и тазового поясов, вид сверху:

1 – Pectoral girdle; Shoulder girdle; 2 – Pelvic girdle

В отличие от подвижного плечевого пояса, тазовый пояс, состоящий из парных бедренных костей, прочно объединен в осевой скелет. Поскольку туловище имеет вертикальное положение, тазу необходимо поддерживать вес всего тела. Это обстоятельство в значительной мере ограничивает двигательную функцию нижних конечностей, зато, освобождая от функции поддержания веса тела верхние конечности, делает их универсальным органом движения, удобным для прикосновения и захвата.

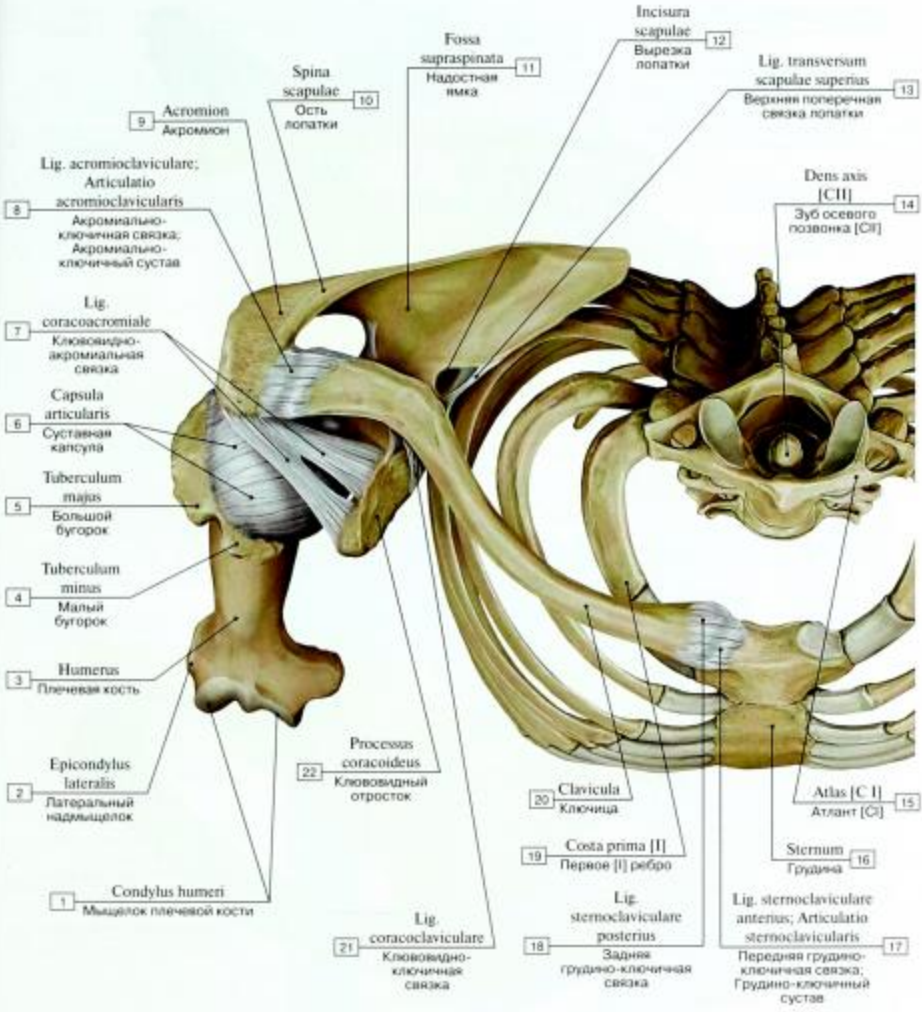

Рис. 245. Суставы ключицы и плечевой сустав, правые, вид сверху:

1 – Condyle of humerus; 2 – Lateral epicondyle; 3 – Humerus; 4 – Lesser tubercle; 5 – Greater tubercle; 6 – Joint capsule; Articular capsule; 7 – Coraco-acromial ligament; 8 – Acromioclavicular ligament; Acromioclavicular joint; 9 – Acromion; 10 – Spine of scapula; 11 – Supraspinous fossa; 12 – Suprascapular notch; 13 – Superior transverse scapular ligament; 14 – Dens axis [CII]; 15 – Atlas [CI]; 16 – Sternum; 17 – Anterior sternoclavicular ligament; Sternoclavicular joint; 18 – Posterior sternoclavicular ligament; 19 – First rib [I]; 20 – Clavicle; 21 – Coracoclavicular ligament; 22 – Coracoid process

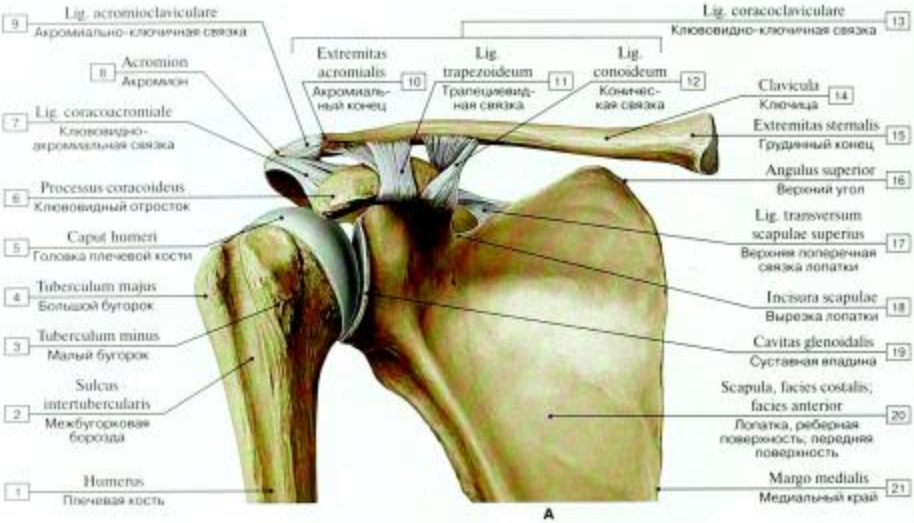

А

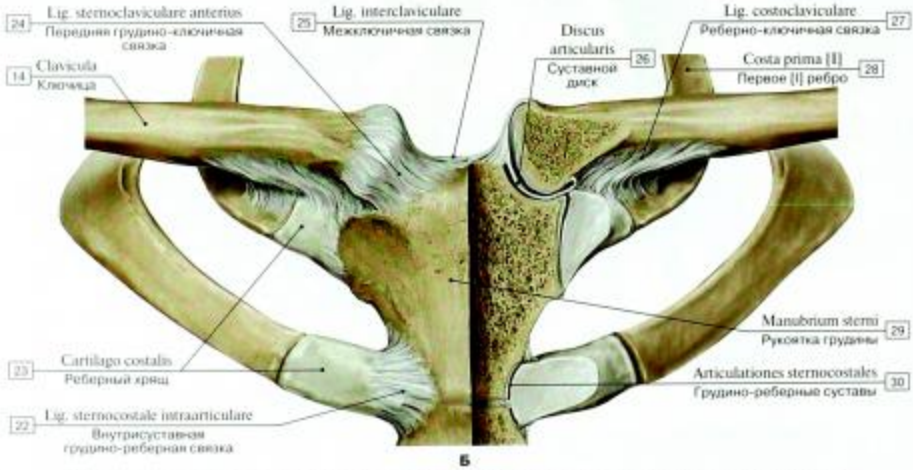

Б

Рис. 246. Суставы пояса верхней конечности (А – акромиально-ключичный сустав, правый, вид спереди, Б – грудино-ключичный сустав, вид спереди):

1 – Humerus; 2 – Intertubercular sulcus; Bicipital groove; 3 – Lesser tubercle; 4 – Greater tubercle; 5 – Head of humerus; 6 – Coracoid process; 7 – Coraco-acromial ligament; 8 – Acromion; 9 – Acromioclavicular ligament; 10 – Acromial end; 11 – Trapezoid ligament; 12 – Conoid ligament; 13 = 10 + 11 + 12 – Coracoclavicular ligament; 14 – Clavicle; 15 – Sternal end; 16 – Superior angle; 17 – Superior transverse scapular ligament; 18 – Suprascapular notch; 19 – Glenoid cavity; 20 – Scapula, costal surface; 21 – Medial border; 22 – Intra-articular sternocostal ligament; 23 – Costal cartilage; 24 – Anterior sternoclavicular ligament; 25 – Interclavicular ligament; 26 – Articular disc; 27 – Costoclavicular ligament; 28 – First rib [I]; 29 – Manubrium of sternum; 30 – Sternocostal joints

Рис. 247. Грудино-ключичный сустав:

1 – Interclavicular ligament; 2 – Anterior sternoclavicular ligament; 3 – Costoclavicular ligament; 4 – Clavicle; 5 – Joint capsule; Articular capsule; 6 – Articular disc

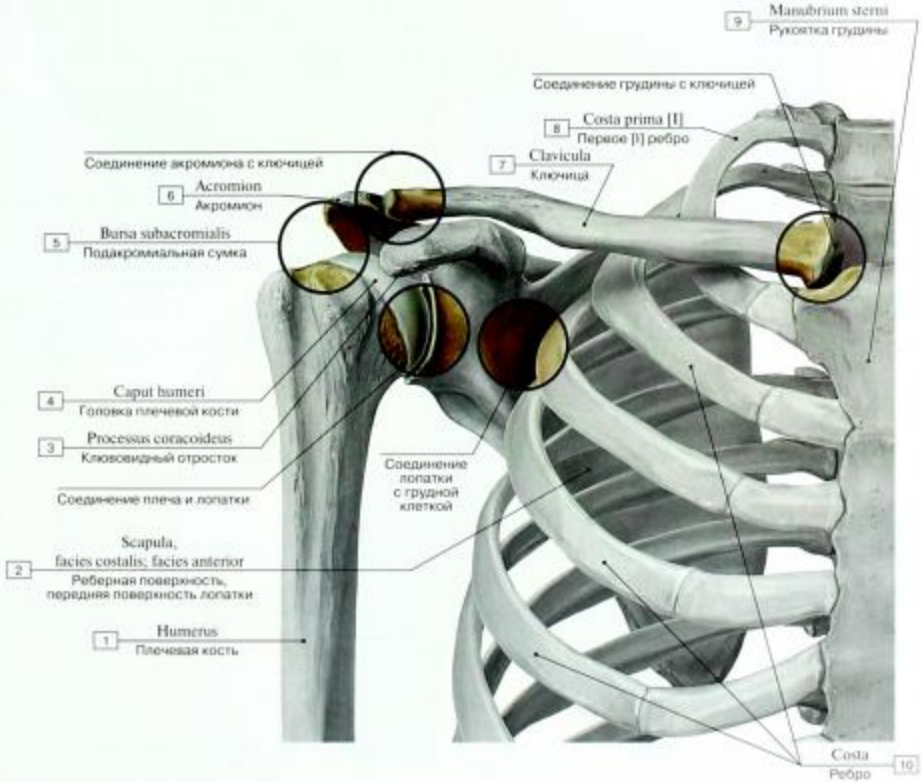

Рис. 248. Сочленение плеча и костей плечевого пояса, правого:

1 – Humerus; 2 – Scapula, costal surface; 3 – Coracoid process; 4 – Head of humerus; 5 – Subacromial bursa; 6 – Acromion; 7 – Clavicle; 8 – First rib [I]; 9 – Manubrium of sternum; 10 – Rib

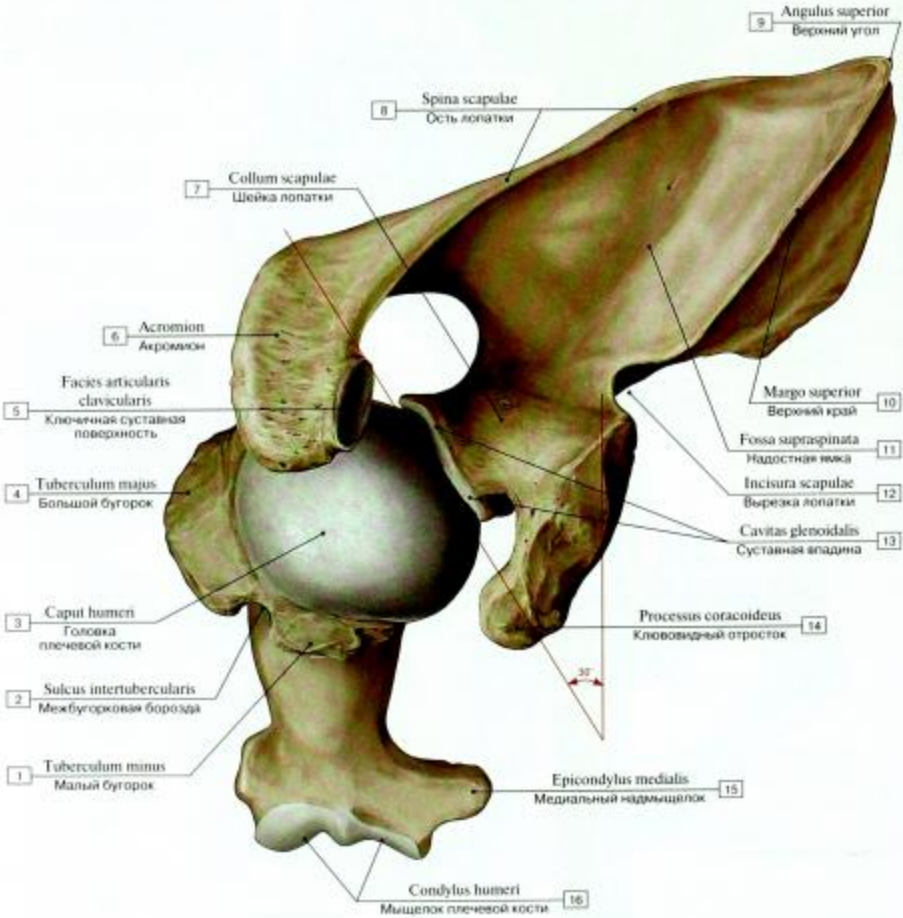

Рис. 249. Взаимоотношения лопатки и плечевой кости, правых. Суставная впадина лопатки формирует угол 30° относительно сагиттальной плоскости:

1 – Lesser tubercle; 2 – Intertubercular sulcus; Bicipital groove; 3 – Head of humerus; 4 – Greater tubercle; 5 – Clavicular facet; 6 – Acromion; 7 – Neck of scapula; 8 – Spine of scapula; 9 – Superior angle; 10 – Superior border; 11 – Supraspinous fossa; 12 – Suprascapular notch; 13 – Glenoid cavity; 14 – Coracoid process; 15 – Medial epicondyle; 16 – Condyle of humerus

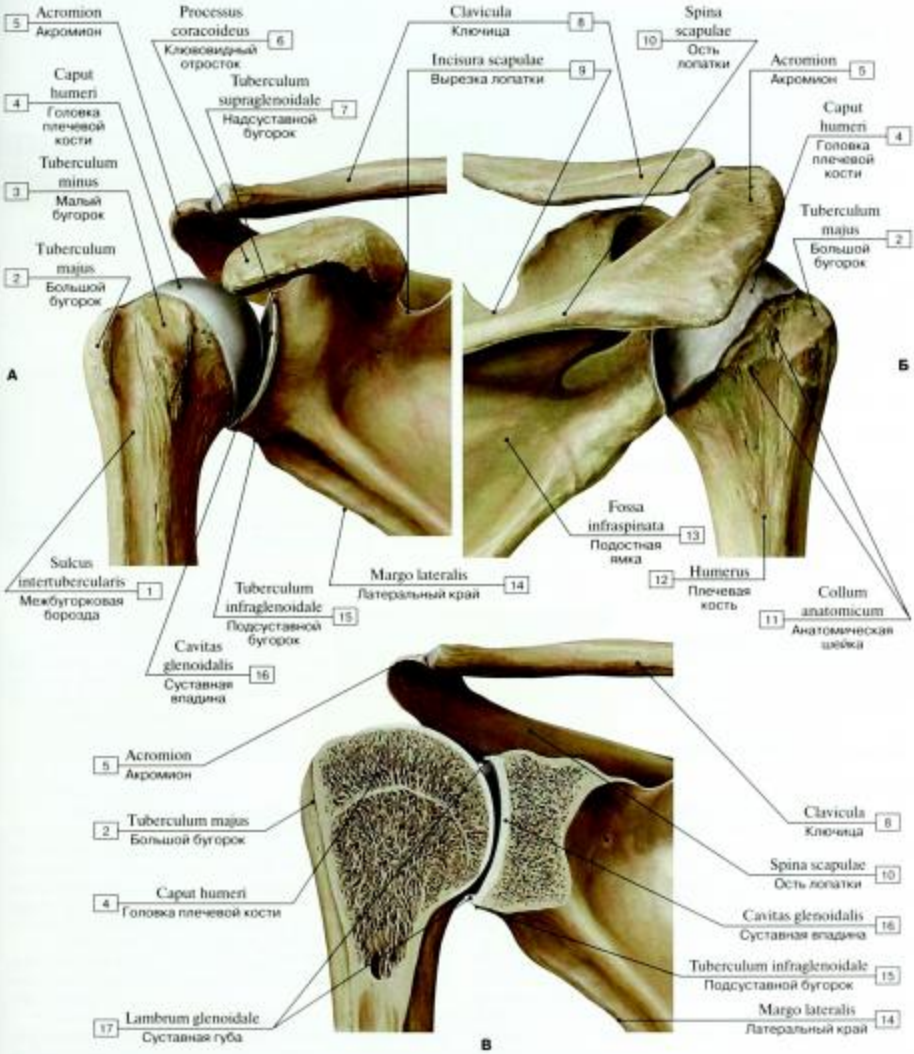

Рис. 250. Взаимоотношения лопатки и плечевой кости, правых (А – вид спереди, Б – вид сзади, В – вид спереди, головка плечевой кости и часть лопатки распилены во фронтальной плоскости):

1 – Intertubercular sulcus; Bicipital groove; 2 – Greater tubercle; 3 – Lesser tubercle; 4 – Head of humerus; 5 – Acromion; 6 – Coracoid process; 7 – Supraglenoid tubercle; 8 – Clavicle; 9 – Suprascapular notch; 10 – Spine of scapula; 11 – Anatomical neck; 12 – Humerus; 13 – Infraspinous fossa; 14 – Lateral border; 15 – Infraglenoid tubercle; 16 – Glenoid cavity; 17 – Glenoid labrum

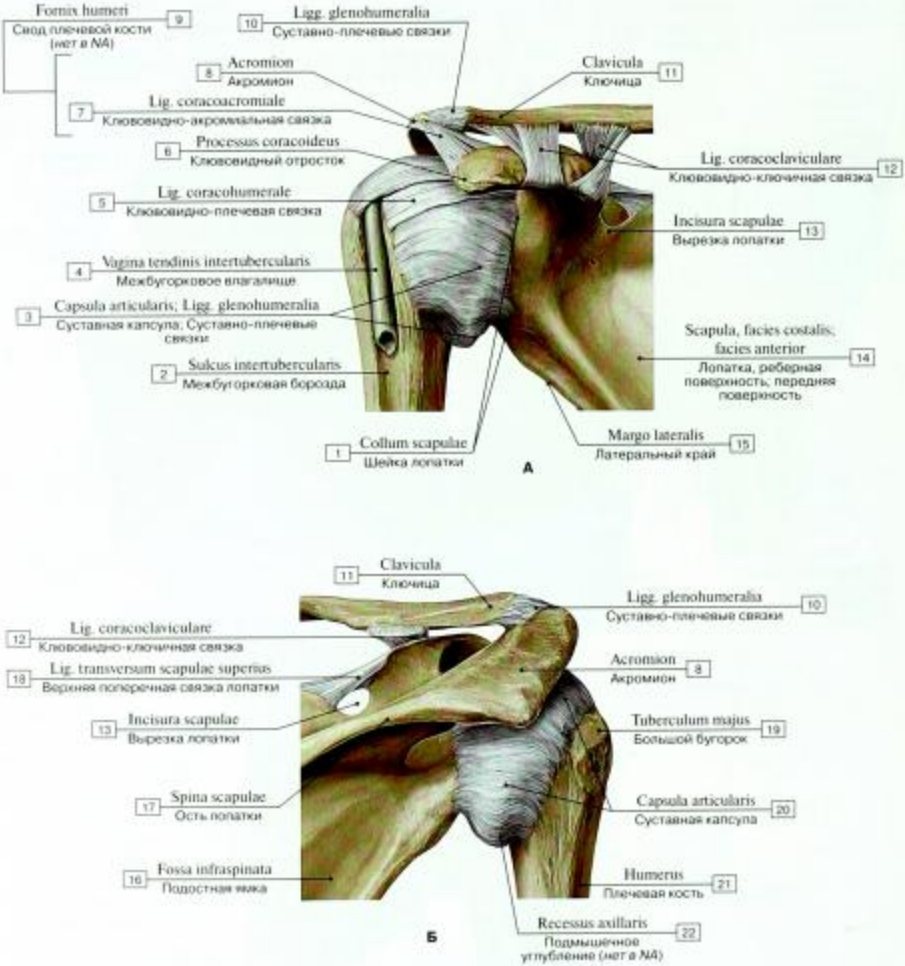

Рис. 251. Плечевой сустав, правый (А – вид спереди, Б – вид сзади):

1 – Neck of scapula; 2 – Intertubercular sulcus, Bicipital groove; 3 – Joint capsule; Articular capsule; Glenohumeral ligaments; 4 – Intertubercular tendon sheath; Bicipital groove; 5 – Coracohumeral ligament; 6 – Coracoid process; 7 – Coraco-acromial ligament; 8 – Acromion; 9 = 7 + 8 – Fornix of humerus; 10 – Glenohumeral ligaments; 11 – Clavicle; 12 – Coracoclavicular ligament; 13 – Suprascapular notch; 14 – Scapula, costal surface; 15 – Lateral margin; 16 – Infraspinous fossa; 17 – Spine of scapula; 18 – Superior transverse scapular ligament; 19 – Greater tubercle; 20 – Joint capsule; Articular capsule; 21 – Humerus; 22 – Axillar recess

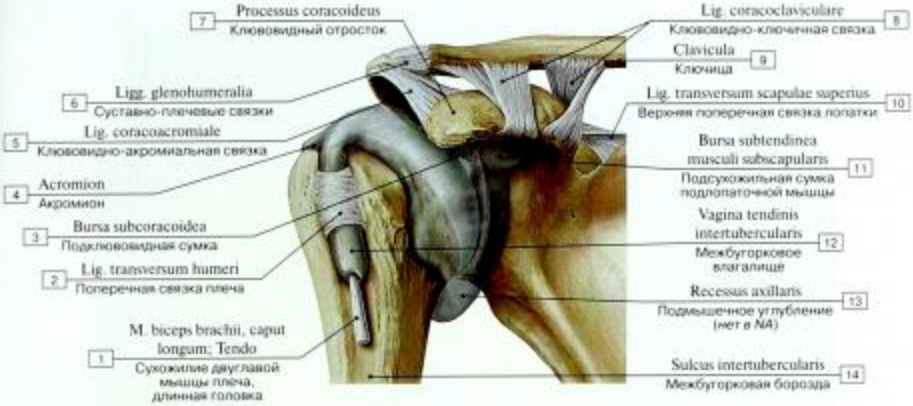

Рис. 252. Синовиальная мембрана плечевого сустава, правого:

1 – Biceps brachii, long head; Tendon; 2 – Transverse humeral ligament; 3 – Subcoracoid bursa; 4 – Acromion; 5 – Coraco-acromial ligament; 6 – Glenohumeral ligaments; 7 – Coracoid process; 8 – Coracoclavicular ligament; 9 – Clavicle; 10 – Superior transverse scapular ligament; 11 – Subtendinous bursa of subscapularis; 12 – Intertubercular tendon sheath; 13 – Axillar recess; 14 – Intertubercular sulcus; Bicipital groove

Пять суставов в области плеча обеспечивают широкий диапазон движений верхней конечности в плечевом суставе. Есть три истинных плечевых сустава и два функциональных.

- Истинные суставы:

1. Грудино-ключичный сустав;
2. Акромиально-ключичный сустав;
3. Плечевой сустав.

- Функциональные суставы:

4. Субакромиальное пространство расположено рядом со слизистыми сумками (субакромиальная сумка и субдельтовидная сумка). Это допускает скольжение между акромиальным и «вращательной манжеткой» (мышечная манжетка плечевого сустава, состоит из надостной, подостной, подлопаточной и малой круглой мышц, которые прижимают головку плечевой кости к суставной впадине лопатки).

5. Лопаточно-грудной сустав – соединительная ткань расположена между подлопаточной и передней зубчатой мышцами, способствующая скольжению лопатки по грудной стенке.

Помимо истинных и функциональных суставов вклад в подвижность верхней конечности вносят еще две связки: реберно-ключичная связка (между ключицей и первым ребром) и клювовидно-ключичная связка (между ключицей и клювовидным отростком). Однако большая подвижность плеча достигается за счет потери в нем стабильности. Так как плечевой сустав имеет свободную капсулу и слабые укрепляющие связки, функция стабилизации ложится на сухожилия мышц-вращателей. Изменение верхней конечности в процессе эволюции, когда верхняя конечность из органа поддержки превратилась в манипулирующий орган, сделало патологию околосуставных мягких тканей весьма актуальной проблемой. В большом проценте случаев повреждений плеча в патологический процесс оказываются вовлечены мягкие околосуставные ткани.

Капсула, связки и суставная полость правого плечевого сустава.

Капсула плечевого сустава сзади, где она не укреплена связками, достаточно широкая и тонкая, но спереди она укреплена суставно-плечевыми связками, а вверху – клювовидно-плечевой связкой. Клювовидно-плечевая связка, акромион и клювовидный отросток формируют свод плеча, или «клювовидно-плечевую дугу», которая укрепляет головку плечевой кости в суставной впадине и ограничивает движение плеча вверх. Когда верхняя конечность свободно свисает, нижняя часть суставной капсулы, не укрепленная мышцами, отвисает, образуя подмышечный карман. Этот избыточный сгиб создает резервную полость, что особенно полезно во время отведения верхней конечности. Из-за длительной иммобилизации верхней конечности подмышечный карман может атрофироваться или облитерироваться, что значительно ограничит движения верхней конечности.

Полость плечевого сустава сообщается с подсухожильной сумкой подлопаточной мышцы и подклювовидной сумкой. Влагалище длинной головки трехглавой мышцы плеча (синовиальное межбугорковое влагалище) также сообщается с суставной полостью, где оно проходит в межбугорковой борозде.

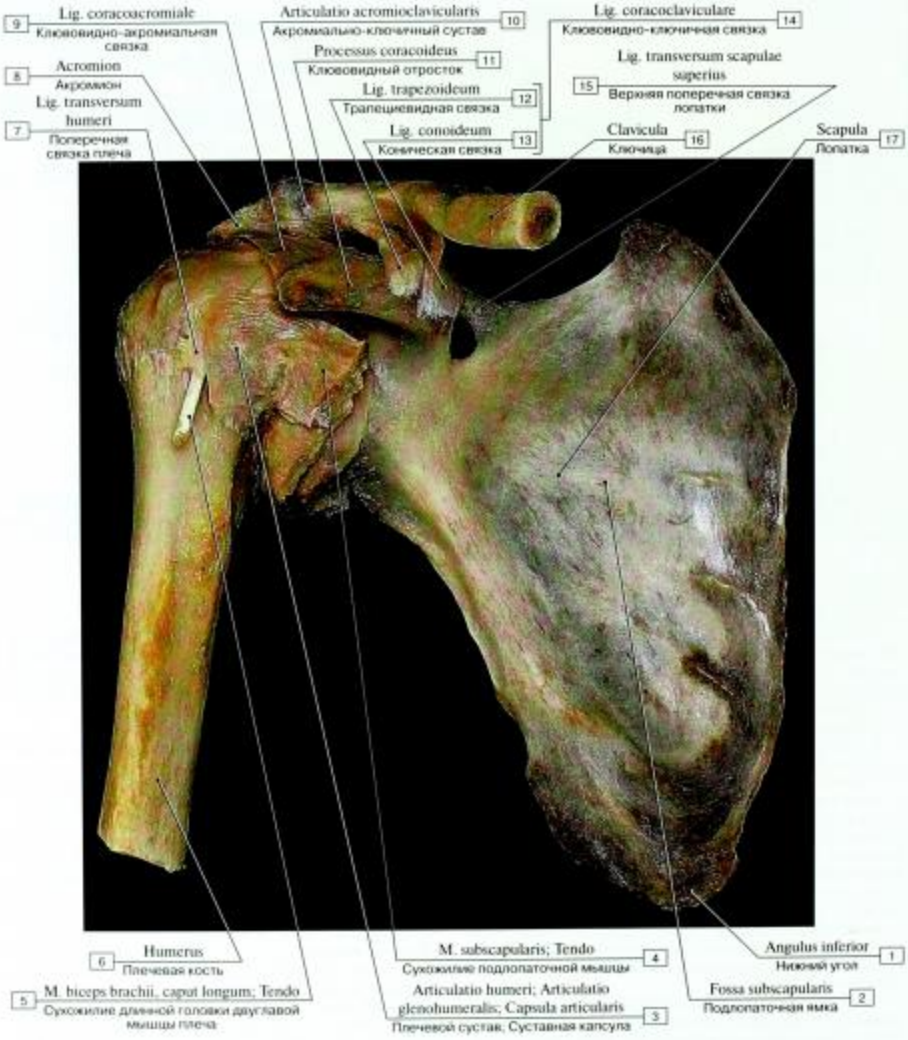

Рис. 253. Плечевой сустав, правый (фотография натурального препарата):

1 – Inferior angle; 2 – Subscapular fossa; 3 – Glenohumeral joint; Shoulder joint; Joint capsule; Articular capsule; 4 – Subscapularis; Tendon; 5 – Biceps brachii, long head; Tendon; 6 – Humerus; 7 – Transverse humeral ligament; 8 – Acromion; 9 – Coraco-acromial ligament; 10 – Acromioclavicular joint; 11 – Coracoid process; 12 – Trapezoid ligament; 13 – Conoid ligament; 14 = 12 + 13 – Coracoclavicular ligament; 15 – Superior transverse scapular ligament; 16 – Clavicle; 17 – Scapula

Рис. 254. Плечевой сустав, правый, вскрытый (фотография натуральных препаратов):

1 – гребень большого бугорка; 2 – гребень малого бугорка; 3 – брыжеечка сухожилия; 4 – малый бугорок плечевой кости; 5 – брыжеечка сухожилия; 6 – головка плечевой кости; 7 – двуглавая мышца плеча, сухожилие длинной головки; 8 – средняя плечелопаточная связка; 9 – надсуставной бугорок; 10 – ключовидно-акромиальная связка; 11 – надостная ямка; 12 – ость лопатки; 13 – ключовидно-плечевая связка; 14 – ключовидно-ключичная связка; 15 – верхняя плечелопаточная связка; 16 – ключовидно-плечевая связка; 17 – ключовидный отросток; 18 – двуглавая мышца плеча, сухожилие длинной головки в синовиальном влагалище; 19 – средняя плечелопаточная связка; 20 – большой бугорок плечевой кости; 21 – суставная капсула; 22 – хирургическая шейка плечевой кости; 23 – брыжеечка сухожилия; 24 – анатомическая шейка плечевой кости; 25 – головка плечевой кости; 26 – нижняя плечелопаточная связка; 27 – суставная впадина; 28 – суставная поверхность акромиона; 29 – верхняя поперечная связка лопатки; 30 – лопатка, реберная поверхность; передняя поверхность; 31 – подсуставной бугорок; 32 – суставная губа с фиброзным влагалищем суставной капсулы; 33 – шейка лопатки; 34 – надсуставной бугорок; 35 – ключовидно-плечевая связка; 36 – лопатка, верхний край; 37 – межбугорковое влагалище; 38 – большой бугорок плечевой кости

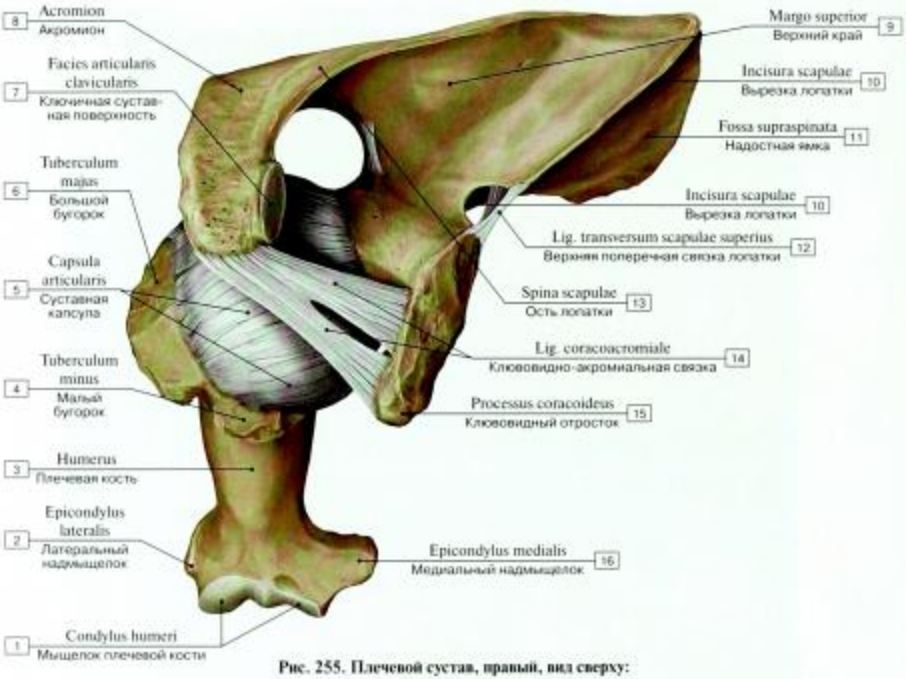

Рис. 255. Плечевой сустав, правый, вид сверху:

1 – Condyle of humerus; 2 – Lateral epicondyle; 3 – Humerus; 4 – Lesser tubercle; 5 – Joint capsule; Articular capsule; 6 – Greater tubercle; 7 – Clavicular facet; 8 – Acromion; 9 – Superior border; 10 – Suprascapular notch; 11 – Supraspinous fossa; 12 – Superior transverse scapular ligament; 13 – Spine of scapula; 14 – Coraco-acromial ligament; 15 – Coracoid process; 16 – Medial epicondyle

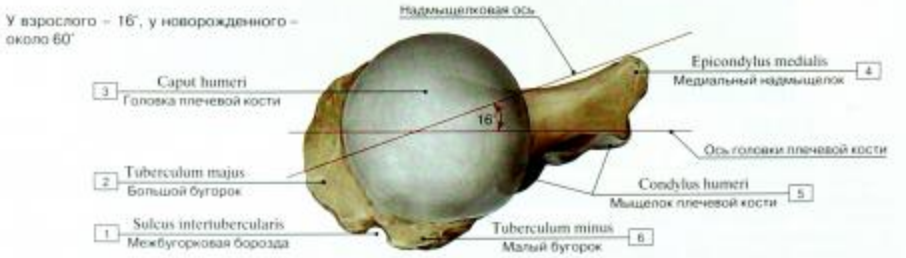

Рис. 256. Вращение плечевой кости в плечевом суставе:

1 – Intertubercular sulcus; Bicipital groove; 2 – Greater tubercle; 3 – Head of humerus; 4 – Medial epicondyle; 5 – Condyle of humerus; 6 – Lesser tubercle

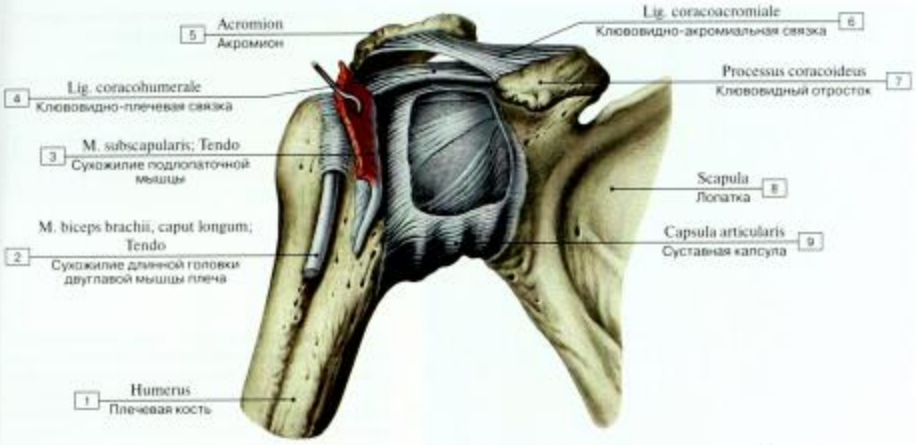

Рис. 257. Капсула и связки плечевого сустава, правого, вид спереди:

1 – Humerus; 2 – Biceps brachii, long head; Tendon; 3 – Subscapularis; Tendon; 4 – Coracohumeral ligament; 5 – Acromion; 6 – Coracoacromial ligament; 7 – Coracoid process; 8 – Scapula; 9 – Joint capsule; Articular capsule

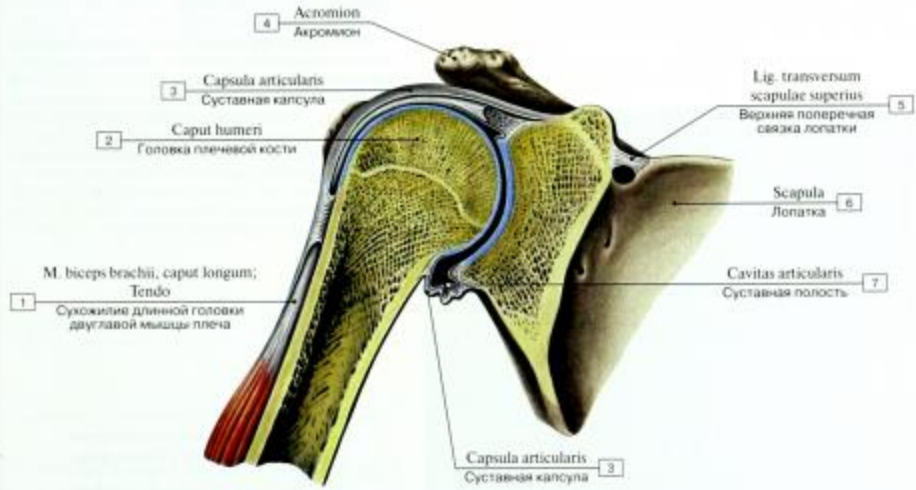

Рис. 258. Плечевой сустав, правый, вид спереди (фронтальный распил):

1 – Biceps brachii, long head; Tendon; 2 – Head of humerus; 3 – Joint capsule; Articular capsule; 4 – Acromion; 5 – Superior transverse scapular ligament; 6 – Scapula; 7 – Articular cavity

Рис. 259. Рентгенограмма плечевого сустава, правого, в прямой задней проекции:

1 – акромиальный отросток лопатки; 2 – клювовидный отросток; 3 – суставная впадина; 4 – головка плечевой кости; 5 – анатомическая шейка плечевой кости; 6 – большой бугорок плечевой кости; 7 – малый бугорок плечевой кости; 8 – хирургическая шейка плечевой кости; 9 – диафиз плечевой кости (*по А.Ю. Васильеву*)

Грудино-ключичный сустав и **акромиально-ключичный сустав** составляют истинные суставы плечевого пояса. Фиброзно-хрящевой диск создает конгруэнтность двух седловидной формы суставных поверхностей ключицы и рукоятки грудины.

Акромиально-ключичный сустав плоский, малоподвижный. Суставные поверхности удерживаются с помощью сильных связок (акромиально-ключичная, клювовидно-акромиальная и клювовидно-ключичная связки), ограничивающих подвижность сустава. В некоторых случаях акромиально-ключичный сустав имеет различной формы суставной диск, что придает ему еще большую подвижность.

В **плечевом суставе** – самом подвижном и самом восприимчивом к повреждениям суставе – головка плечевой кости соединяется с суставной впадиной лопатки, образуя шаровидный сустав. Суставная поверхность головки плечевой кости в 3–4 раза больше суставной поверхности лопатки. Для создания конгруэнтности суставная впадина слегка углублена и увеличена суставной губой. Так как суставная капсула и связки очень слабые, основным стабилизатором плечевого сустава является манжетка, состоящая из сухожилий вращателей.

Рис. 260. Фронтальный срез плечевого сустава, правого, Т1-взвешенное изображение (магнитно-резонансная томография):

1 – трапециевидная мышца; 2 – малая круглая мышца; 3 – подлопаточная мышца; 4 – большая круглая мышца; 5 – тело плечевой кости; 6 – дельтовидная мышца; 7 – головка плечевой кости; 8 – надостная мышца; 9 – трапециевидная мышца; 10 – ребро; 11 – легкое (*по С.К. Терновому*)

Рис. 261. Фронтальный срез плечевого сустава, правого, Т1-взвешенное изображение (магнитно-резонансная томография):

1 – трапециевидная мышца; 2 – дельтовидная мышца; 3 – хирургическая шейка плечевой кости; 4 – большой бугорок плечевой кости; 5 – головка плечевой кости; 6 – суставная губа; 7 – лопатка; 8 – подлопаточная мышца; 9 – надостная мышца; 10 – трапециевидная мышца; 11 – легкое (*по С.К. Терновому*)

Вывихи плечевого сустава – обычное явление. Они составляют приблизительно около 45% всех вывихов. Обычно головка плечевой кости смещается кпереди или кпереди и книзу в ответ на насильственное наружное вращение поднятой руки. Для первичной дислокации головки плечевой кости из суставной впадины необходима значительная травма, однако повторные вывихи могут вызываться уже незначительными усилиями, например, неудачным поворотом плеча во сне (привычный вывих).

Падение на плечо или растяжение часто вызывает смещение акромиально-ключичного сустава и повреждение клювовидно-ключичных связок. Из-за повреждения связок латеральный конец ключицы начинает двигаться независимо от лопатки, смещаясь вверх. Ключица может сместиться вниз (это сопровождается существенной болью), но она отскакивает обратно в сторону, когда давление снижается («симптом клавиши»). В зависимости от степени травмирования связок различают три вида акромиально-ключичных повреждений:

1. акромиально-ключичная и клювовидно-ключичная связки растянуты, но не повреждены;

2. акромиально-ключичная связка разорвана, подвывих сустава;

3. обе связки разорваны, полная дислокация акромиально-ключичного сустава.

Рис. 262. Поперечный срез плечевого сустава, правого, Т1-взвешенное изображение (магнитно-резонансная томография):

1 – дельтовидная мышца; 2 – акромион; 3 – ключица; 4 – надостная мышца; 5 – трапециевидная мышца; 6 – подлопаточная мышца (*по С.К. Терновому*)

Рис. 259. Реяттенограмма плечевого сустава, правого, в прямой задней проекции:

1 – акромиальный отросток лопатки; 2 – клювовидный отросток; 3 – суставная впадина; 4 – головка плечевой кости; 5 – анатомическая шейка плечевой кости; 6 – большой бугорок плечевой кости; 7 – малый бугорок плечевой кости; 8 – хирургическая шейка плечевой кости; 9 – диафиз плечевой кости (*по А.Ю. Васильеву*)

Грудино-ключичный сустав и **акромиально-ключичный сустав** составляют истинные суставы плечевого пояса. Фиброзно-хрящевой диск создает конгруэнтность двух седловидной формы суставных поверхностей ключицы и рукоятки грудины.

Акромиально-ключичный сустав плоский, малоподвижный. Суставные поверхности удерживаются с помощью сильных связок (акромиально-ключичная, клювовидно-акромиальная и клювовидно-ключичная связки), ограничивающих подвижность сустава. В некоторых случаях акромиально-ключичный сустав имеет различной формы суставной диск, что придает ему еще большую подвижность.

В **плечевом суставе** – самом подвижном и самом восприимчивом к повреждениям суставе – головка плечевой кости соединяется с суставной впадиной лопатки, образуя шаровидный сустав. Суставная поверхность головки плечевой кости в 3–4 раза больше суставной поверхности лопатки. Для создания конгруэнтности суставная впадина слегка углублена и увеличена суставной губой. Так как суставная капсула и связки очень слабые, основным стабилизатором плечевого сустава является манжетка, состоящая из сухожилий вращателей.

Рис. 260. Фронтальный срез плечевого сустава, правого, Т1-взвешенное изображение (магнитно-резонансная томография):

1 – трапециевидная мышца; 2 – малая круглая мышца; 3 – подлопаточная мышца; 4 – большая круглая мышца; 5 – тело плечевой кости; 6 – дельтовидная мышца; 7 – головка плечевой кости; 8 – надостная мышца; 9 – трапециевидная мышца; 10 – ребро; 11 – легкое (*по С.К. Терновому*)

Рис. 261. Фронтальный срез плечевого сустава, правого, Т1-взвешенное изображение (магнитно-резонансная томография):

1 – трапециевидная мышца; 2 – дельтовидная мышца; 3 – хирургическая шейка плечевой кости; 4 – большой бугорок плечевой кости; 5 – головка плечевой кости; 6 – суставная губа; 7 – лопатка; 8 – подлопаточная мышца; 9 – надостная мышца; 10 – трапециевидная мышца; 11 – легкое (*по С.К. Терновому*)

Вывихи плечевого сустава – обычное явление. Они составляют приблизительно около 45% всех вывихов. Обычно головка плечевой кости смещается кпереди или кпереди и книзу в ответ на насильственное наружное вращение поднятой руки. Для первичной дислокации головки плечевой кости из суставной впадины необходима значительная травма, однако повторные вывихи могут вызываться уже незначительными усилиями, например, неудачным поворотом плеча во сне (привычный вывих).

Падение на плечо или растяжение часто вызывает смещение акромиально-ключичного сустава и повреждение клювовидно-ключичных связок. Из-за повреждения связок латеральный конец ключицы начинает двигаться независимо от лопатки, смещаясь вверх. Ключица может сместиться вниз (это сопровождается существенной болью), но она отскакивает обратно в сторону, когда давление снижается («симптом клавиши»). В зависимости от степени травмирования связок различают три вида акромиально-ключичных повреждений:

1. акромиально-ключичная и клювовидно-ключичная связки растянуты, но не повреждены;
2. акромиально-ключичная связка разорвана, подвывих сустава;
3. обе связки разорваны, полная дислокация акромиально-ключичного сустава.

Рис. 262. Поперечный срез плечевого сустава, правого, Т1-взвешенное изображение (магнитно-резонансная томография):

1 – дельтовидная мышца; 2 – акромион; 3 – ключица; 4 – надостная мышца; 5 – трапециевидная мышца; 6 – подлопаточная мышца (*по С.К. Терновому*)

Движения лопатки (рис. 263-А, Б, В).

Грудино-ключичный и акромиально-ключичный суставы механически связаны таким образом, что все движения ключицы сопровождаются движениями лопатки. Лопатка двигается, скользя по грудной стенке в лопаточно-грудном суставе. И движения, и фиксация происходят за счет мышц. Различают следующие виды движений лопатки:

А. подъем и опускание (при подъеме и опускании плечевого пояса): перемещение плеча в верхненижнем направлении; Б. отведение и приведение (при приведении и отведении плечевого пояса): горизонтальный перевод лопатки в заднемедиально-переднелатеральном направлении; В. латеральное вращение нижнего угла лопатки (при отведении или поднятии руки): вращение лопатки вокруг переднезадней оси через центр лопатки. Если диапазон вращения около 60°, нижний угол лопатки движется латерально около 10 см, в то время как верхний угол движется на 2–3 см в нижнемедиальном направлении.

Движения в грудино-ключичном суставе (рис. 263-Г, Д).

Г. поднятие и опускание плеча вокруг парасагиттальной оси; Д. приведение и отведение плеча вокруг продольной (вертикальной) оси.

Диапазон движений ключицы (рис. 263-Е).

Правая ключица, вид сбоку. При рассмотрении сбоку диапазона движений ключицы в грудино-ключичном суставе видно, что ключица движется примерно в пределах конической ракушки, вершина которой направлена к грудине, а диаметр слегка овального основания составляет 10–13 см. При поднятии плечевого пояса ключица вращается вокруг собственной оси, при этом степень поднятия плеча существенно увеличивается благодаря S-образной форме ключицы. Диапазон вращения ключицы составляет 45°. Грудино-ключичный сустав функционирует как шаровидный сустав.

Движения в плечевом суставе (рис. 264-А-Е).

Как типичный шаровидный сустав, плечевой сустав имеет три взаимно перпендикулярные оси движения с тремя степенями свободы и шестью главными направлениями движений. Все движения в плечевом суставе можно разбить на вертикальные, горизонтальные и вращательные. При совершении вертикальных движений рука поднимается в различных направлениях из нейтральной (приведенная к туловищу) позиции. При горизонтальных движениях отведенная на 90° рука перемещается вперед и назад.

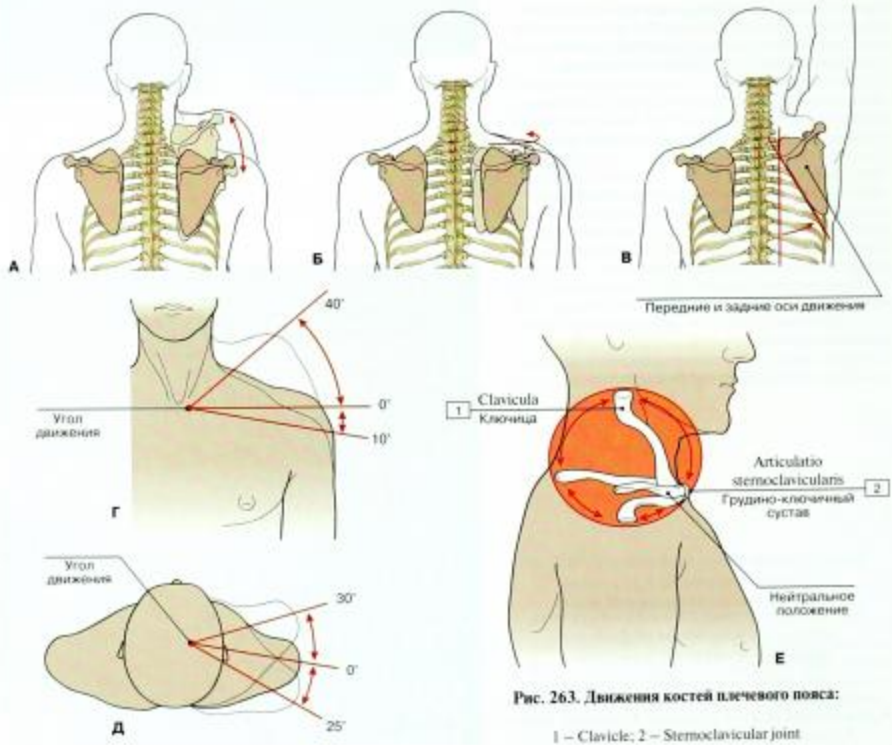

Рис. 263. Движения костей плечевого пояса:

1 – Clavicle; 2 – Sternoclavicular joint

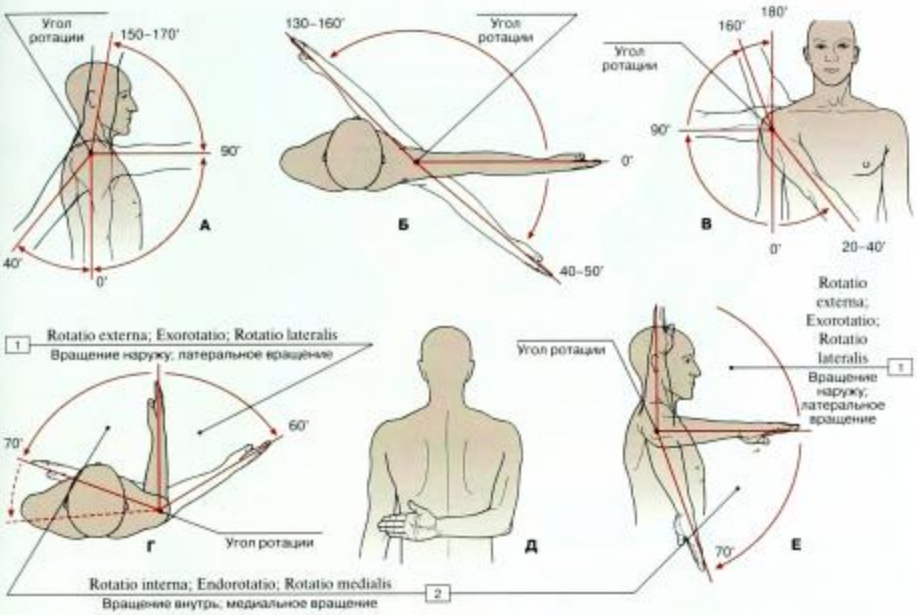

Рис. 264. Движения плеча:

1 – Lateral rotation; External rotation; 2 – Medial rotation; Internal rotation

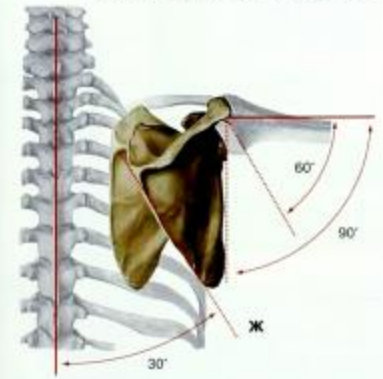

Вращательные движения могут производиться рукой в любой позиции. Максимальный диапазон различных движений может быть достигнут только сопутствующими движениями в плечевом поясе.

А. Смещение вперед и назад (сгибание и разгибание) вокруг горизонтальной оси. Б. Движение вперед и назад отведенной на 90° руки (горизонтальное движение). В. Отведение и приведение происходит вокруг сагиттальной оси, эти движения часто относят к поднимательным. При 80–90° отведения происходит автоматическое наружное вращение, которое удерживает большой бугор от сдавления клювовидно-акромиальной аркой. Когда рука отведена во время внутреннего вращения, диапазон отведения уменьшается до 60°. Г–Е. Внутреннее и наружное вращение руки происходит вокруг продольной оси плечевой кости. Когда предплечье во время этих движений согнуто в локтевом суставе, оно может использоваться как указатель. При свободно свисающей руке максимальный диапазон внутреннего вращения ограничивается туловищем. Размещение руки за спиной эквивалентно 95° внутренней ротации. Когда рука отведена на 90°, диапазон наружного вращения увеличивается, в то время как максимальный диапазон внутреннего вращения немного уменьшается (Е).

Плечелопаточный ритм (рис. 264-Ж).

Рука и лопатка двигаются в отношении 2:1 во время отведения. Это означает, что при отведении руки, например, на 90°, 2/3 движения (60°) происходит в плечевом суставе, а оставшаяся треть объема движений (30°) производится плечевым поясом. Этот «плечелопаточный ритм» зависит от свободы движений лопатки во время отведения. При патологии плечевого сустава этот ритм может меняться, в результате лопатка начинает вращаться значительно раньше, например анкилоз или артродез плечевого сустава, когда наступает обездвиживание сустава в результате болезни или хирургического вмешательства, после чего движения в плечевом суставе позволяют отводить руку на 40°–60°, и сохраняется 1/3 нормального объема сгибаний/разгибаний.

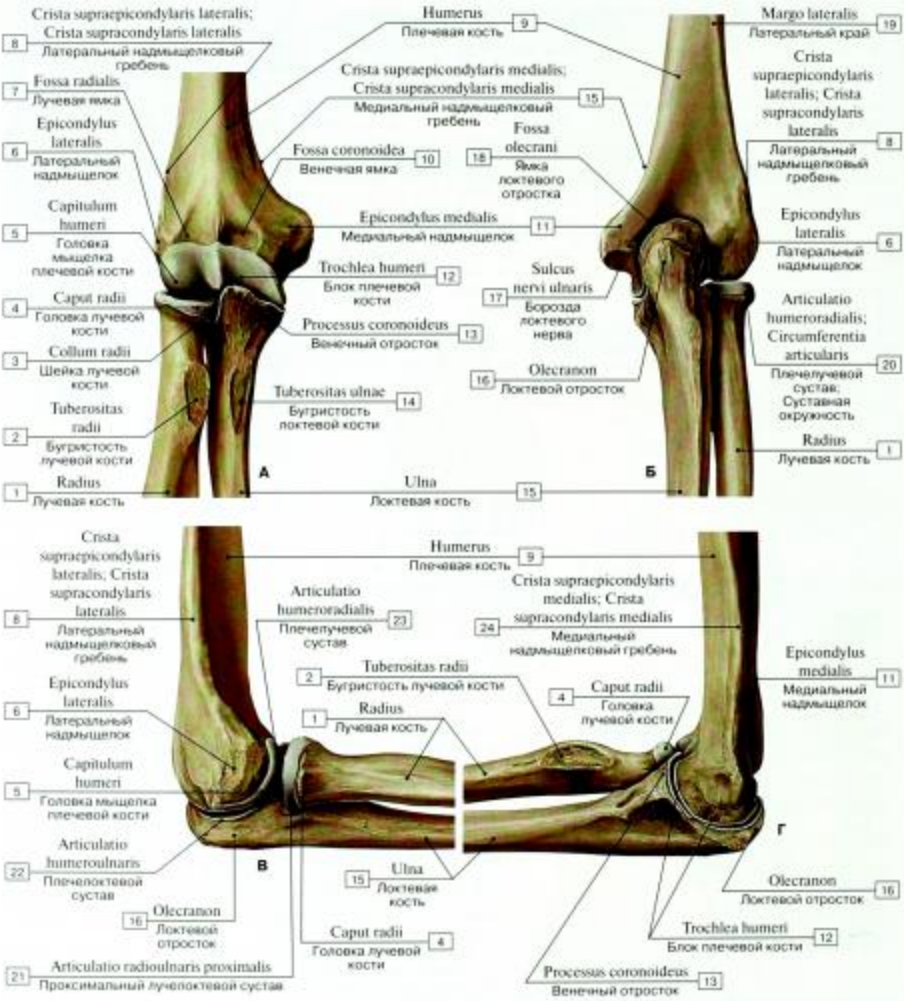

Рис. 265. Взаимоотношения плечевой кости и костей предплечья, правого (А – вид спереди, Б – вид сзади, В – вид с латеральной стороны, Г – вид с медиальной стороны):

1 – Radius; 2 – Radial tuberosity; 3 – Neck of radius; 4 – Head of radius; 5 – Capitulum; 6 – Lateral epicondyle; 7 – Radial fossa; 8 – Lateral supraepicondylar ridge; Lateral supracondylar ridge; 9 – Humerus; 10 – Coronoid fossa; 11 – Medial epicondyle; 12 – Trochlea; 13 – Coronoid process; 14 – Tuberosity of ulna; 15 – Ulna; 16 – Olecranon; 17 – Groove for ulnar nerve; 18 – Olecranon fossa; 19 – Lateral margin; 20 – Humeroradial joint; Articular circumference; 21 – Proximal radio-ulnar joint; 22 – Humeroulnar joint; 23 – Humeroradial joint; 24 – Medial supraepicondylar ridge; Medial supracondylar ridge

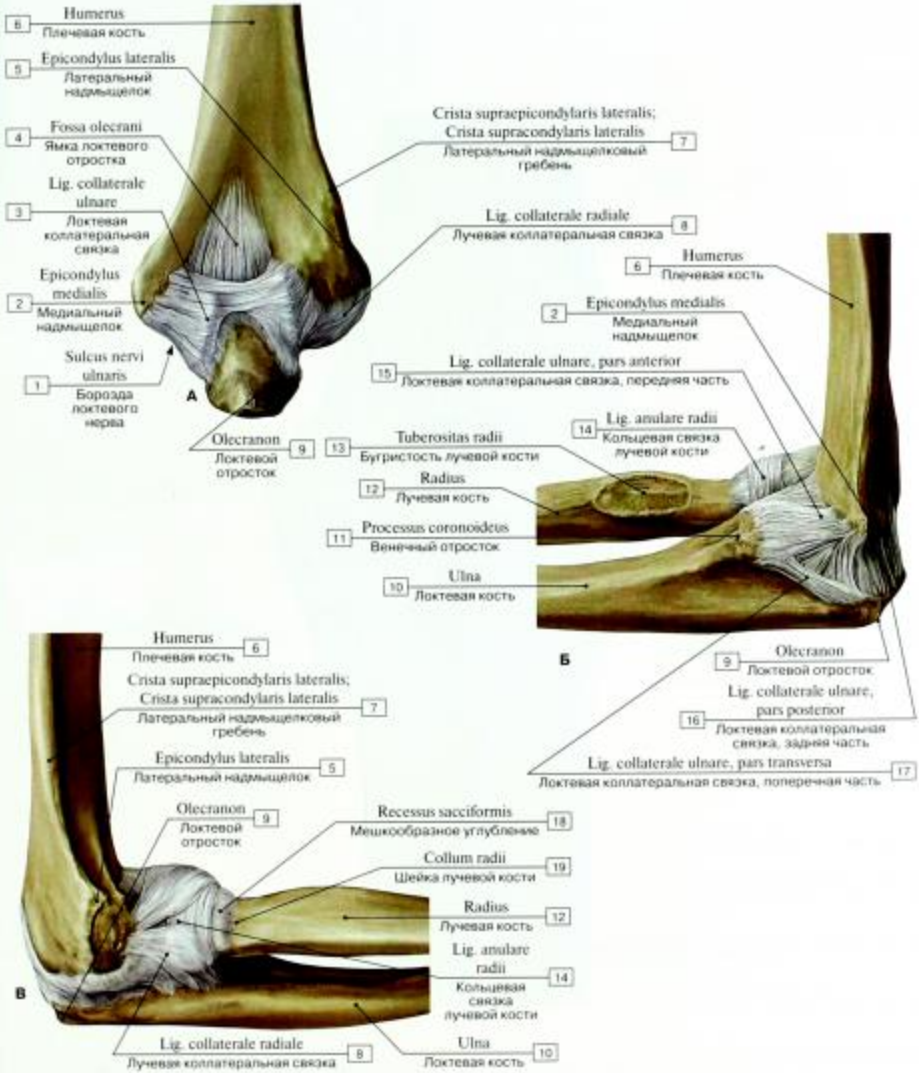

Рис. 266. Локтевой сустав, правый (А – вид сзади, Б – вид с медиальной стороны, В – вид с латеральной стороны):

1 – Groove for ulnar nerve; 2 – Medial epicondyle; 3 – Ulnar collateral ligament; 4 – Olecranon fossa; 5 – Lateral epicondyle; 6 – Humerus; 7 – Lateral supraepicondylar ridge; Lateral supracondylar ridge; 8 – Radial collateral ligament; 9 – Olecranon; 10 – Ulna; 11 – Coronoid process; 12 – Radius; 13 – Radial tuberosity; 14 – Anular ligament of radius; 15 – Ulnar collateral ligament, anterior part; 16 – Ulnar collateral ligament, posterior part; 17 – Ulnar collateral ligament, transverse part; 18 – Sacciform recess; 19 – Neck of radius

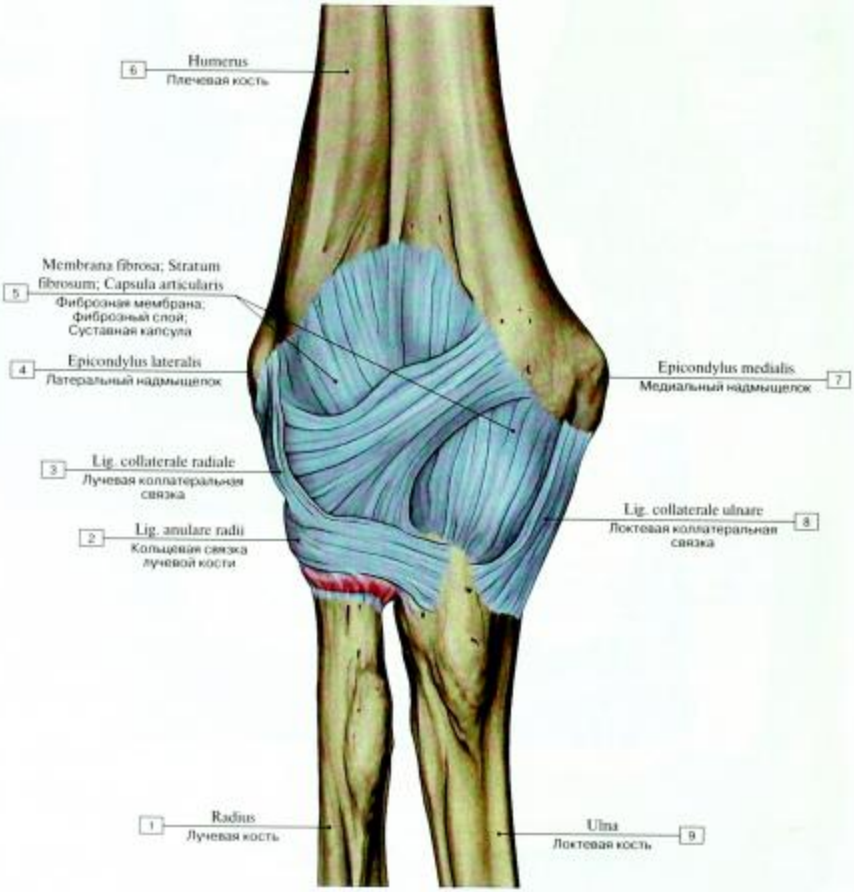

Рис. 267. Суставная капсула и связки локтевого сустава, правого, вид спереди:

1 – Radius; 2 – Anular ligament of radius; 3 – Radial collateral ligament; 4 – Lateral epicondyle; 5 – Fibrous layer; Fibrous membrane; Joint capsule; Articular capsule; 6 – Humerus; 7 – Medial epicondyle; 8 – Ulnar collateral ligament; 9 – Ulna

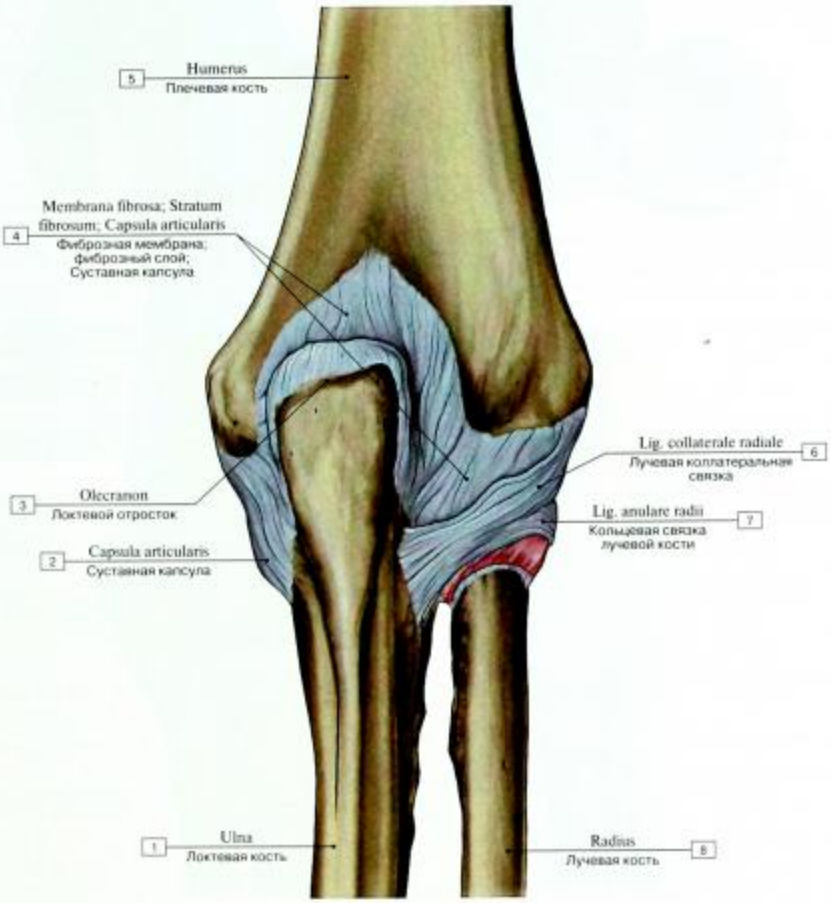

Рис. 268. Суставная капсула и связки локтевого сустава, правого, вид сзади:

1 – Ulna; 2 – Joint capsule; Articular capsule; 3 – Olecranon; 4 – Fibrous layer; Fibrous membrane; Joint capsule; Articular capsule; 5 – Humerus; 6 – Radial collateral ligament; 7 – Anular ligament of radius; 8 – Radius

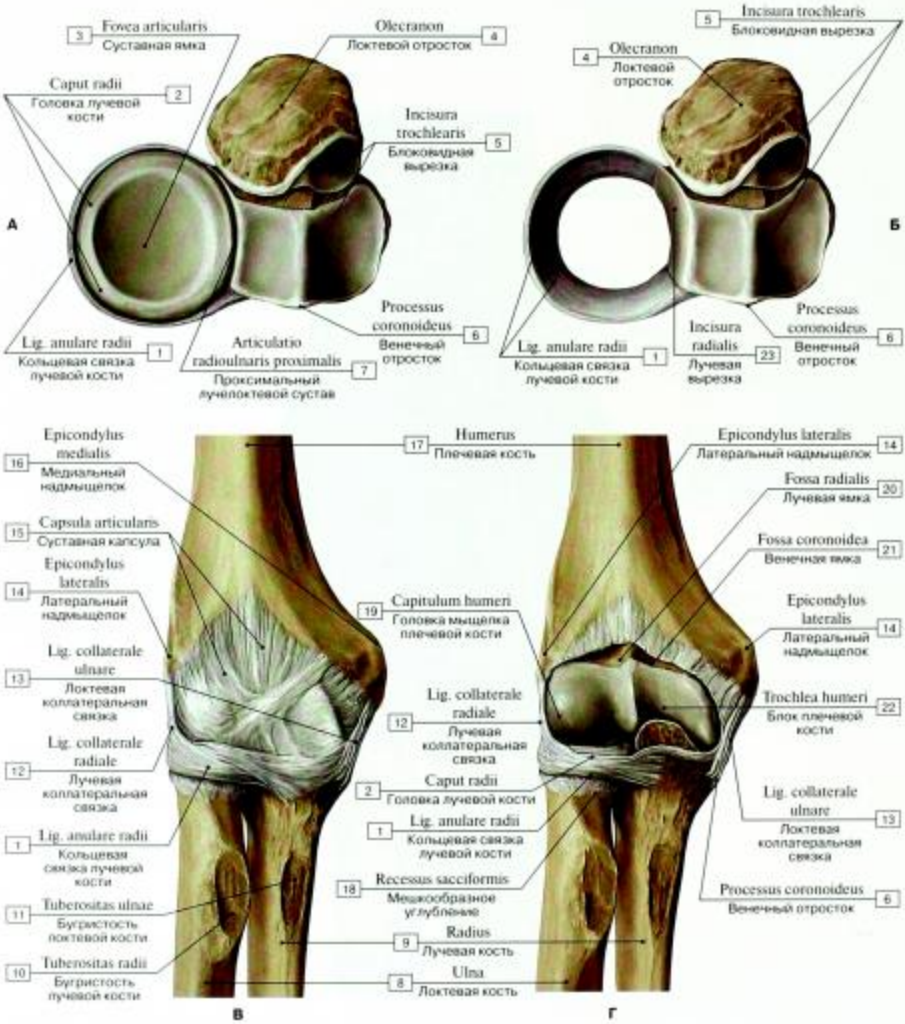

Рис. 269. Локтевой сустав, правый, при разогнутом предплечье (А – кольцевая связка лучевой кости, Б – кольцевая связка лучевой кости, лучевая кость удалена, В – вид спереди, Г – вид спереди, суставная капсула вскрыта):

1 – Anular ligament of radius; 2 – Head of radius; 3 – Articular facet; 4 – Olecranon; 5 – Trochlear notch; 6 – Coronoid process; 7 – Proximal radio-ulnar joint; 8 – Ulna; 9 – Radius; 10 – Radial tuberosity; 11 – Tuberosity of ulna; 12 – Radial collateral ligament; 13 – Ulnar collateral ligament; 14 – Lateral epicondyle; 15 – Joint capsule; Articular capsule; 16 – Medial epicondyle; 17 – Humerus; 18 – Sacciform recess; 19 – Capitulum; 20 – Radial fossa; 21 – Coronoid fossa; 22 – Trochlea; 23 – Radial notch

Рис. 270. Плечелоктевой сустав, правый (А – капсула и связки локтевого сустава, Б – плечелоктевой сустав вскрыт сагиттальным разрезом, вид с медиальной стороны):

1 – Radius; 2 – Biceps brachii; Tendon; 3 – Anular ligament of radius; 4 – Radial collateral ligament; 5 – Joint capsule; Articular capsule; 6 – Humerus; 7 – Ulnar collateral ligament; 8 – Oblique cord; 9 – Ulna; 10 – Coronoid process; 11 – Epiphysial cartilage; Primary cartilaginous join; 12 – Trochlea; 13 – Articular cavity; 14 – Olecranon

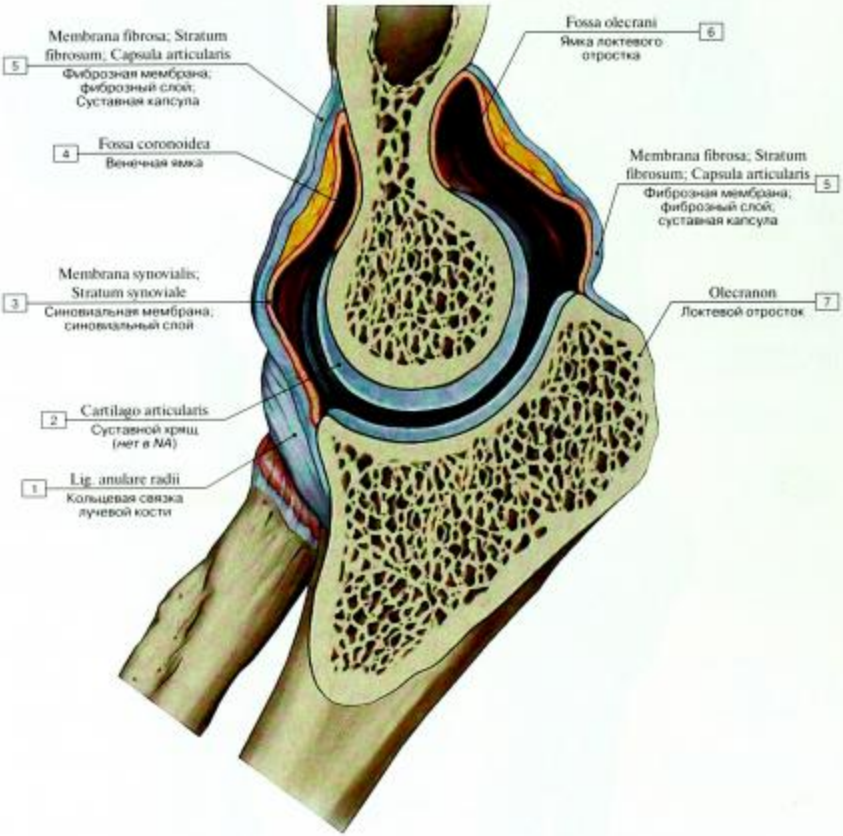

Рис. 271. Плечелоктевой сустав, правый, распил в вертикальной плоскости:

1 – Anular ligament of radius; 2 – Articular cartilage; 3 – Synovial membrane; Synovial layer; 4 – Coronoid fossa; 5 – Fibrous layer; Fibrous membrane; Joint capsule; Articular capsule; 6 – Olecranon fossa; 7 – Olecranon

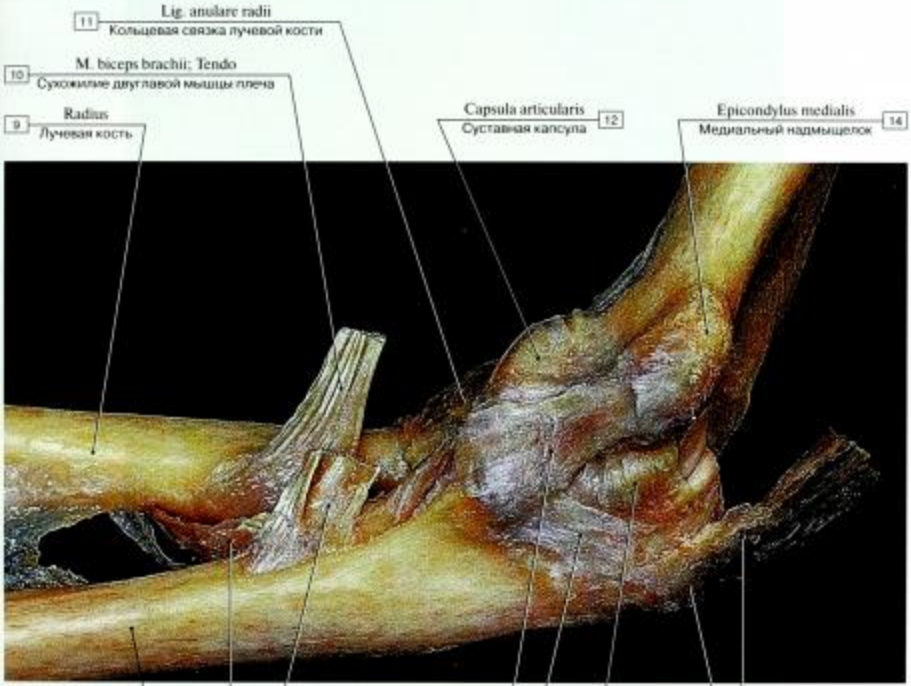

Рис. 272. Локтевой сустав, правый, невскрытый, вид с медиальной стороны (фотография натурального препарата):

1 – Triceps brachii; Tendon; 2 – Olecranon; 3 – Ulnar collateral ligament of wrist joint, posterior part; 4 – Ulnar collateral ligament of wrist joint, transverse part; 5 – Oblique cord; 6 – Brachialis; Tendon; 7 – Ulnar collateral ligament of wrist joint, anterior part; 8 – Ulna; 9 – Radius; 10 – Biceps brachii; Tendon; 11 – Anular ligament of radius; 12 – Joint capsule; Articular capsule; 13 – Medial epicondyle

Рис. 273. Локтевой сустав, правый, невскрытый, вид спереди (фотография натурального препарата):

1 – латеральный надмыщелок; 2 – головка плечевой кости; 3 – плечевая кость, переднелатеральная поверхность; 4 – суставная капсула, фиброзная оболочка; 5 – плечевая кость, передне-медиальная поверхность; 6 – блок плечевой кости; 7 – локтевая коллатеральная связка; 8 – медиальный надмыщелок; 9 – медиальный надмыщелковый гребень; 10 – бугристость локтевой кости; 11 – локтевая кость, передняя поверхность; 12 – питательное отверстие; 13 – венечный отросток; 14 – квадратная связка; 15 – лучевая коллатеральная связка; 16 – лучевая кость, передняя поверхность; 17 – бугристость лучевой кости; 18 – шейка лучевой кости; 19 – мешкообразное углубление; 20 – круговая связка лучевой кости; 21 – головка лучевой кости; 22 – латеральный надмыщелковый гребень

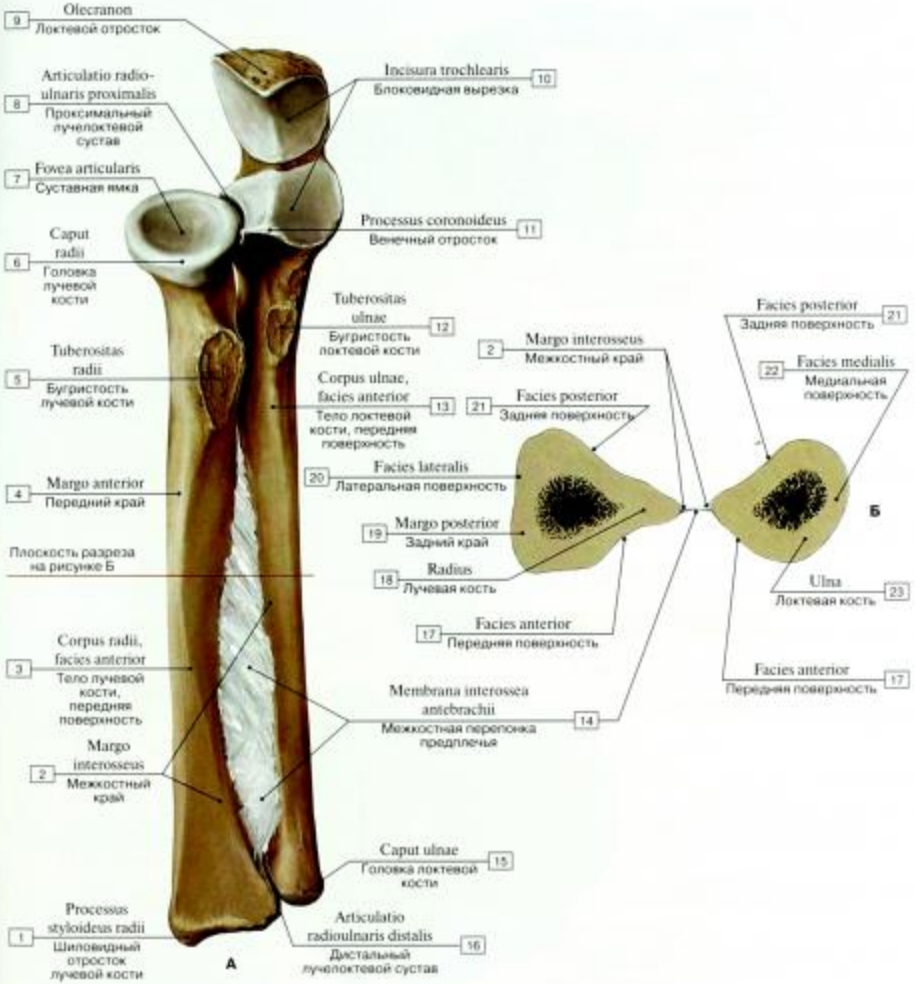

Рис. 274. Межкостная перепонка предплечья, правого (А – вид спереди, Б – на поперечном разрезе):

1 – Radial styloid process; 2 – Interosseous border; 3 – Shaft of radius; Body of radius, anterior surface; 4 – Anterior border; 5 – Radial tuberosity; 6 – Head of radius; 7 – Articular facet; 8 – Proximal radio-ulnar joint; 9 – Olecranon; 10 – Trochlear notch; 11 – Coronoid process; 12 – Tuberosity of ulna; 13 – Shaft of ulna; Body of ulna, anterior surface; 14 – Interosseous membrane of forearm; 15 – Head of ulna; 16 – Distal radio-ulnar joint; 17 – Anterior surface; 18 – Radius; 19 – Posterior border; 20 – Lateral surface; 21 – Posterior surface; 22 – Medial surface; 23 – Ulna

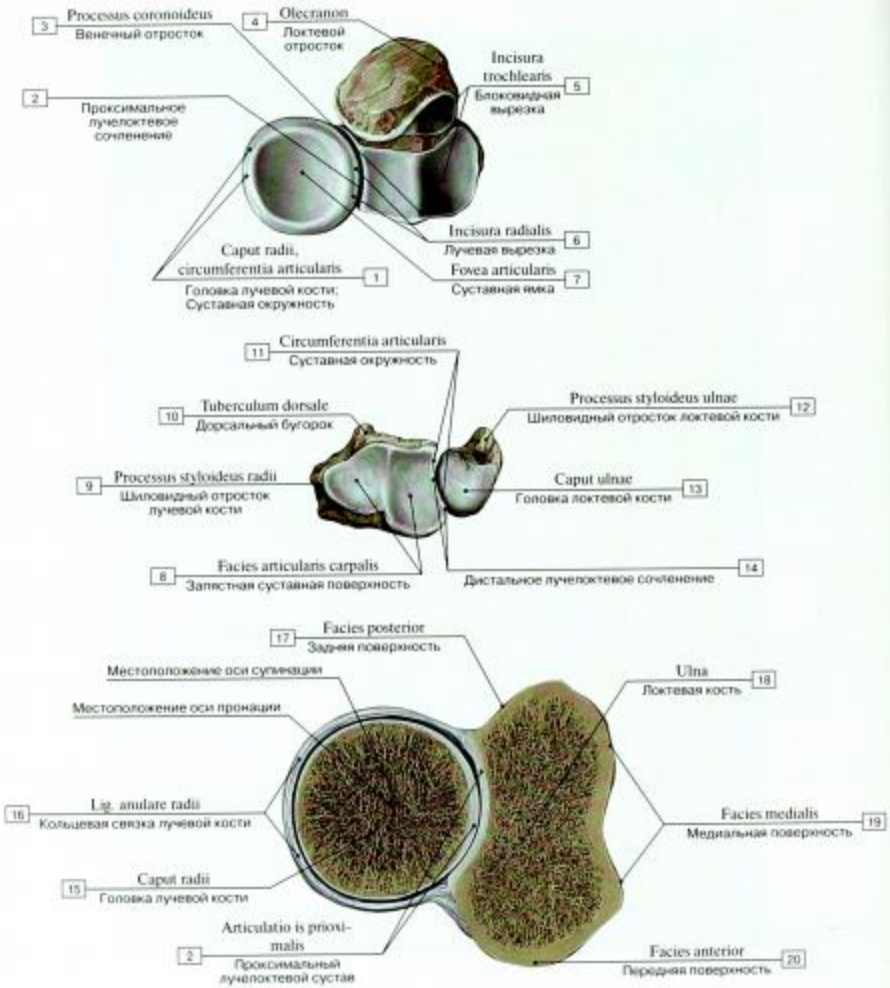

Рис. 275. Суставные поверхности костей предплечья, правого (А – проксимальные эпифизы, Б – дистальные эпифизы, В – поперечный распил на уровне проксимального лучелоктевого сустава в состоянии пронации):

1 – Head of radius; Articular circumference; 2 – Proximal radio-ulnar joint; 3 – Coronoid process; 4 – Olecranon; 5 – Trochlear notch; 6 – Radial notch; 7 – Articular fossa; 8 – Carpal articular surface; 9 – Radial styloid process; 10 – Dorsal tubercle; 11 – Articular circumference; 12 – Ulnar styloid process; 13 – Head of ulna; 14 – Distal radio-ulnar joint; 15 – Head of radius; 16 – Anular ligament of radius; 17 – Posterior surface; 18 – Ulna; 19 – Medial surface; 20 – Anterior surface

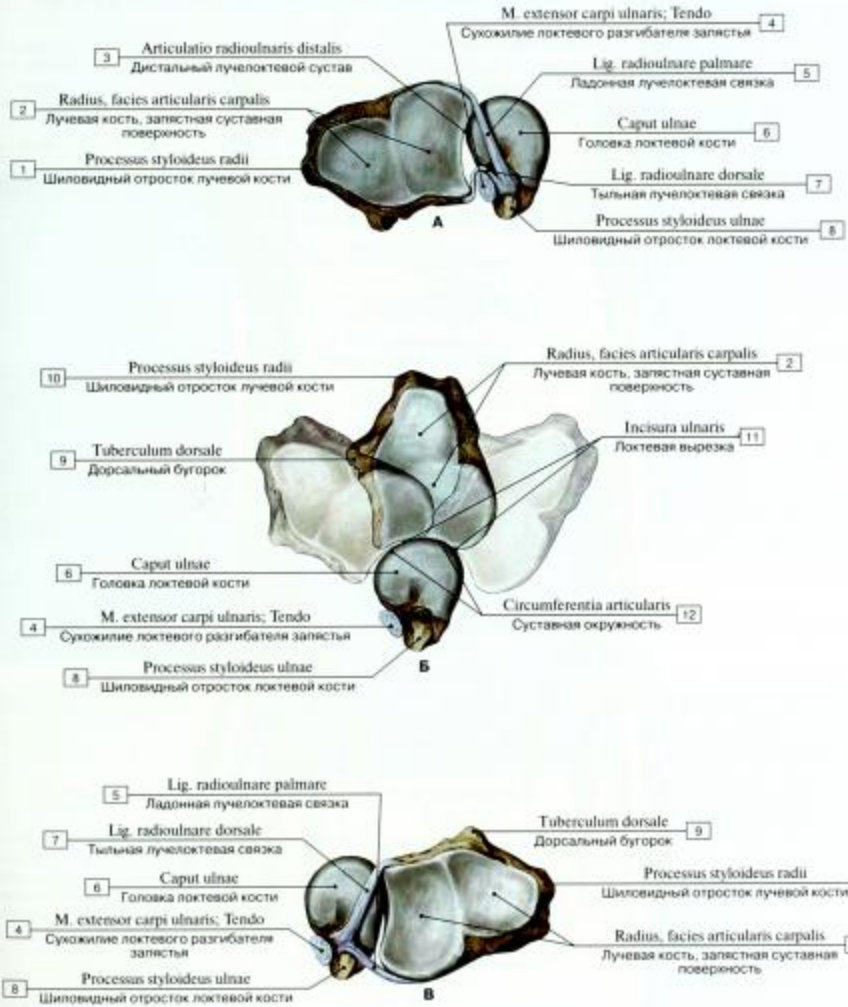

Рис. 276. Пронация и супинация предплечья, правого (А – супинация, Б – полупронация, В – пронация):

1 – Radial styloid process; 2 – Radius, carpal articular surface; 3 – Distal radio-ulnar joint; 4 – Extensor carpi ulnaris; Tendon; 5 – Palmar radioulnar ligament; 6 – Head of ulna; 7 – Dorsal radio-ulnar ligament; 8 – Ulnar styloid process; 9 – Dorsal tubercle; 10 – Radial styloid process; 11 – Ulnar notch; 12 – Articular circumference

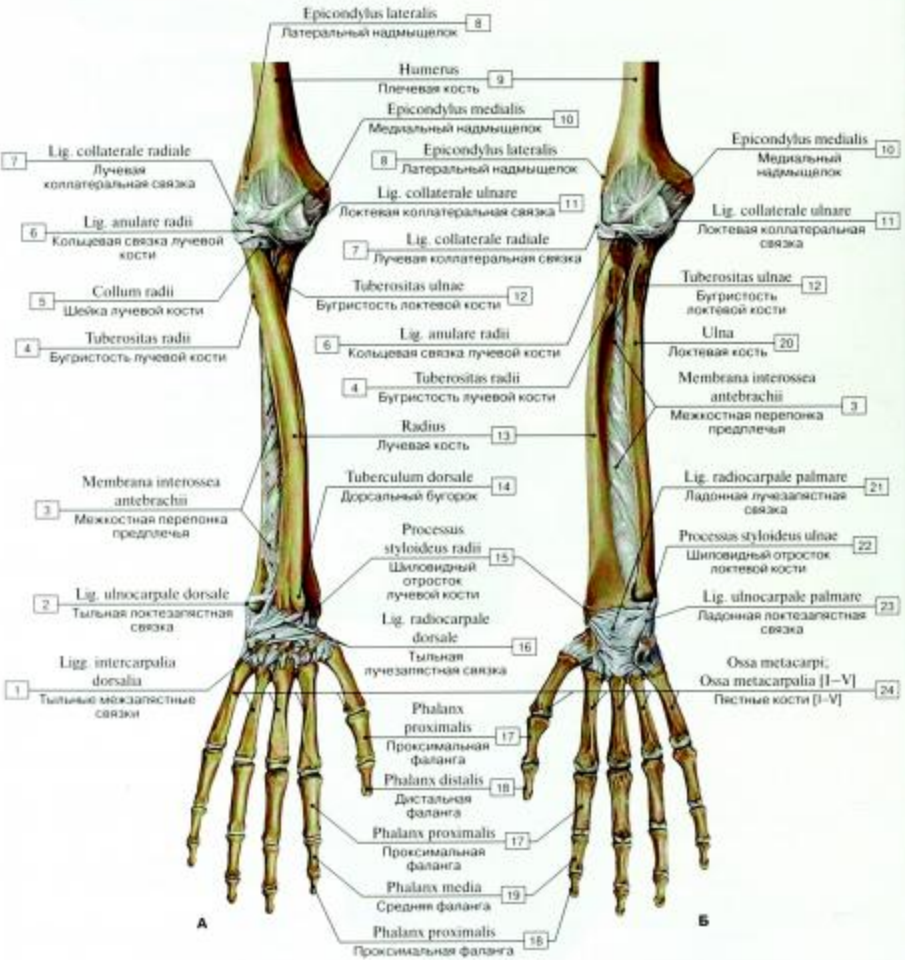

Рис. 277. Пронация (А) и супинация (Б) предплечья, правого:

1 – Dorsal intercarpal ligaments; 2 – Dorsal ulnocarpal ligament; 3 – Interosseous membrane of forearm; 4 – Radial tuberosity; 5 – Neck of radius; 6 – Anular ligament of radius; 7 – Radial collateral ligament; 8 – Lateral epicondyle; 9 – Humerus; 10 – Medial epicondyle; 11 – Ulnar collateral ligament; 12 – Tuberosity of ulna; 13 – Radius; 14 – Dorsal tubercle; 15 – Radial styloid process; 16 – Dorsal radiocarpal ligament; 17 – Proximal phalanx; 18 – Distal phalanx; 19 – Middle phalanx; 20 – Ulna; 21 – Palmar radiocarpal ligament; 22 – Ulnar styloid process; 23 – Palmar ulnocarpal ligament; 24 – Metacarpals [I–V]

Рис. 278. Рентгенограмма локтевого сустава в прямой задней проекции:

1 – ямка локтевого отростка плечевой кости; 2 – медиальный надмыщелок плечевой кости; 3 – латеральный надмыщелок плечевой кости; 4 – локтевой отросток локтевой кости; 5 – медиальный вал блока плечевой кости (*нет в NA*); 6 – головка мышелка плечевой кости (*нет в NA*); 7 – плечелоктевой сустав; 8 – плечелучевой сустав; 9 – проксимальный лучелоктевой сустав; 10 – головка лучевой кости; 11 – бугристость лучевой кости; 12 – локтевая кость; 13 – лучевая кость (*по А.Ю. Васильеву*)

Рис. 279. Фронтальный срез локтевого сустава, Т1-взвешенное изображение (магнитно-резонансная томография):

1 – плечелучевая мышца; 2 – лучевая кость; 3 – супинатор; 4 – шейка лучевой кости; 5 – головка лучевой кости; 6 – головка мышелка плечевой кости; 7 – латеральный надмыщелок; 8 – трехглавая мышца плеча; 9 – локтевой отросток; 10 – локтевой сгибатель запястья; 11 – длинная ладонная мышца; 12 – лучевой сгибатель запястья (*по С.К. Терновому*)

Рис. 280. Рентгенограмма локтевого сустава в боковой проекции:

1 – плечевая кость; 2 – локтевая кость; 3 – лучевая кость; 4 – венечная ямка локтевой кости; 5 – ямка локтевого отростка плечевой кости; 6 – суперпозиционное изображение головки мышелка и блока плечевой кости; 7 – локтевой отросток локтевой кости; 8 – венечный отросток локтевой кости; 9 – плечелоктевой сустав; 10 – бугристость лучевой кости; 11 – плечелучевой сустав; 12 – головка лучевой кости; 13 – шейка лучевой кости (*по А.Ю. Васильеву*)

Рис. 281. Фронтальный срез локтевого сустава, Т2-взвешенное изображение с подавлением сигнала от жировой ткани (магнитно-резонансная томография):

1 – плечелучевая мышца; 2 – лучевые артерия и вена; 3 – лучевая кость; 4 – супинатор; 5 – шейка лучевой кости; 6 – головка лучевой кости; 7 – головка мышелка плечевой кости (*нет в NA*); 8 – плечелучевая мышца; 9 – плечевая кость; 10 – трехглавая мышца плеча; 11 – венечная ямка; 12 – медиальный надмыщелок; 13 – блок плечевой кости; 14 – поверхностный сгибатель пальцев; 15 – локтевые артерия и вена; 16 – глубокий сгибатель пальцев; 17 – круглый пронатор (*по С.К. Терновому*)

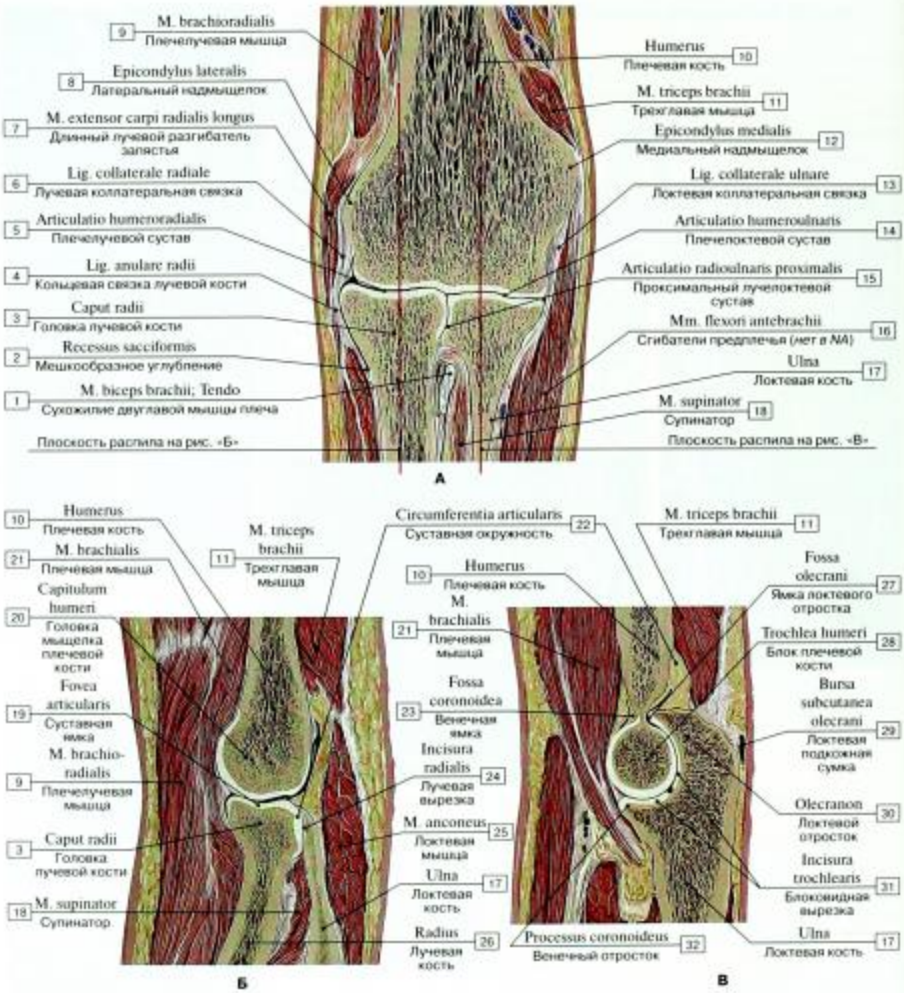

Рис. 282. Распилы в области локтевого сустава (А – в фронтальной плоскости, Б – в сагиттальной плоскости на уровне плечелучевого сустава, В – в сагиттальной плоскости на уровне плечелоктевого сустава):

1 – Biceps brachii; Tendon; 2 – Sacciform recess; 3 – Head of radius; 4 – Anular ligament of radius; 5 – Humeroradial joint; 6 – Radial collateral ligament; 7 – Extensor carpi radialis longus; 8 – Lateral epicondyle; 9 – Brachioradialis; 10 – Humerus; 11 – Triceps brachii; 12 – Medial epicondyle; 13 – Ulnar collateral ligament; 14 – Humeroulnar joint; 15 – Proximal radio-ulnar joint; 16 – Forearm flexors; 17 – Ulna; 18 – Supinator; 19 – Articular facet; 20 – Capitulum; 21 – Brachialis; 22 – Articular circumference; 23 – Coronoid fossa; 24 – Radial notch; 25 – Anconeus; 26 – Radius; 27 – Olecranon fossa; 28 – Trochlea; 29 – Subcutaneous olecranon bursa; 30 – Olecranon; 31 – Trochlear notch; 32 – Coronoid process

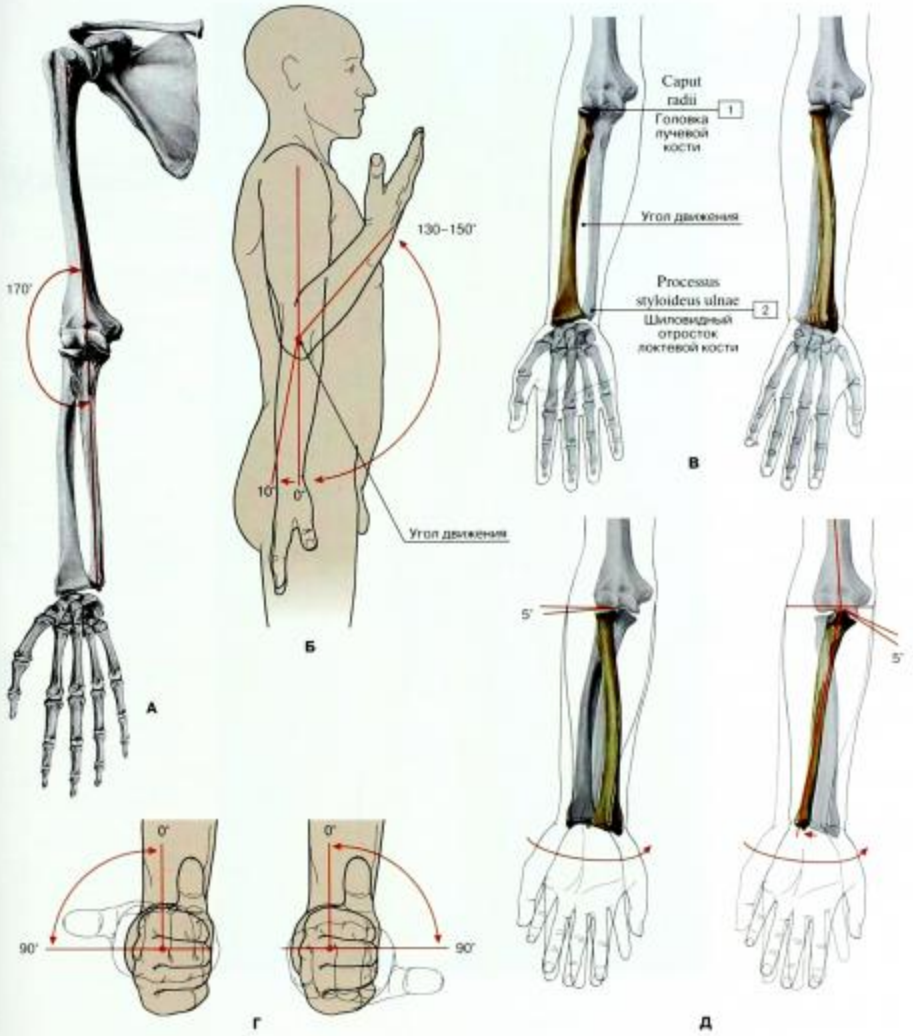

Рис. 283. Движения в локтевом суставе и кисти (А – локтевой сустав, предплечье разогнуто, Б – амплитуда движений в локтевом суставе, В – амплитуда пронации и супинации локтевого сустава, Г – амплитуда движений правой кисти, Д – смещение лучевой и локтевой костей при пронации):

1 – Head of radius; 2 – Ulnar styloid process

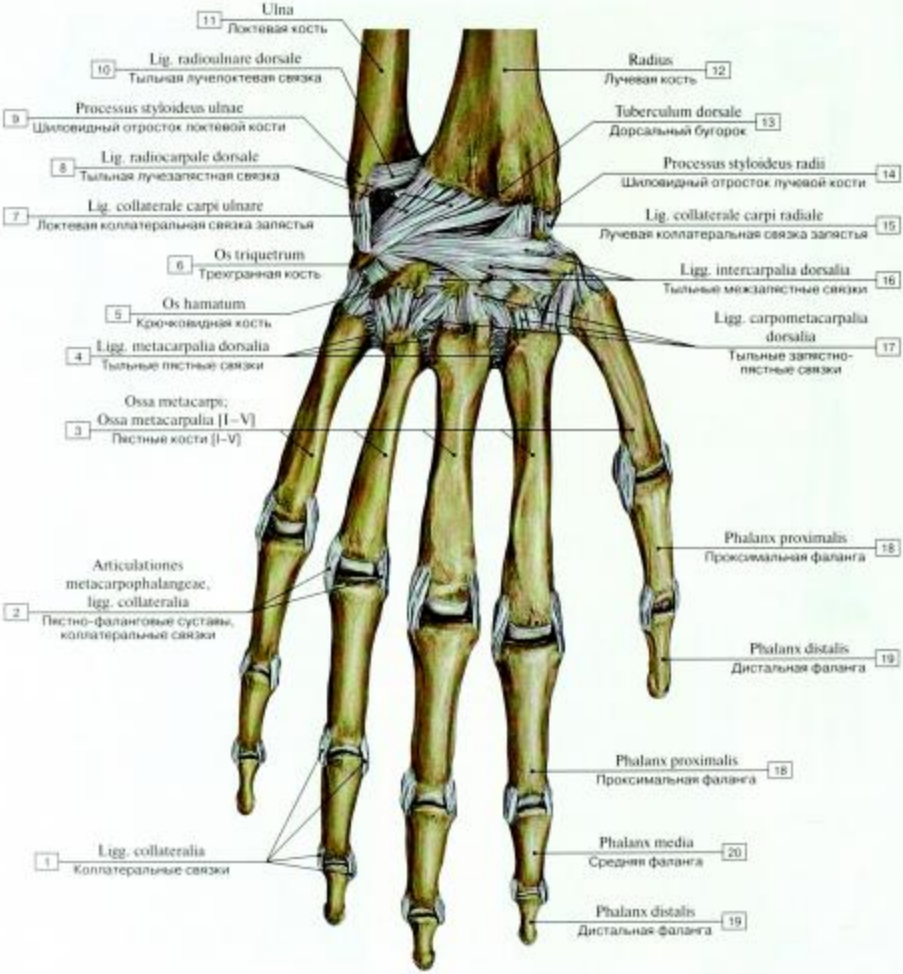

Рис. 284. Лучезапястный сустав и суставы кисти, правой, вид сзади:

1 – Metacarpal, collateral ligaments; 2 – Metacarpophalangeal joints, collateral ligaments; 3 – Metacarpals [I–V]; 4 – Dorsal metacarpal ligaments; 5 – Hamate; 6 – Triquetrum; 7 – Ulnar collateral ligament of wrist joint; 8 – Dorsal radiocarpal ligament; 9 – Ulnar styloid process; 10 – Dorsal radio-ulnar ligament; 11 – Ulna; 12 – Radius; 13 – Dorsal tubercle; 14 – Radial styloid process; 15 – Radial collateral ligament of wrist joint; 16 – Dorsal intercarpal ligaments; 17 – Dorsal carpometacarpal ligaments; 18 – Proximal phalanx; 19 – Distal phalanx; 20 – Middle phalanx

Рис. 285. Лучезапястный сустав и суставы кисти, правой, вид спереди (фотография натурального препарата):

1 – Ulna; 2 – Distal radio-ulnar joint; 3 – Ulnar collateral ligament of wrist joint; 4 – Palmar ulnocarpal ligament; 5 – Pisohamate ligament; 6 – Pisometacarpal ligament; 7 – Palmar carpometacarpal ligaments; 8 – Metacarpals; 9 – Interphalangeal joints of hand; 10 – Middle phalanx; 11 – Proximal phalanx; 12 – Metacarpophalangeal joints, palmar ligaments; 13 – Deep transverse metacarpal ligament; 14 – Collateral ligament; 15 – Carpometacarpal joints; 16 – Radiate carpal ligament; 17 – Radial collateral ligament of wrist joint; 18 – Palmar radiocarpal ligament; 19 – Interosseous membrane; 20 – Radius

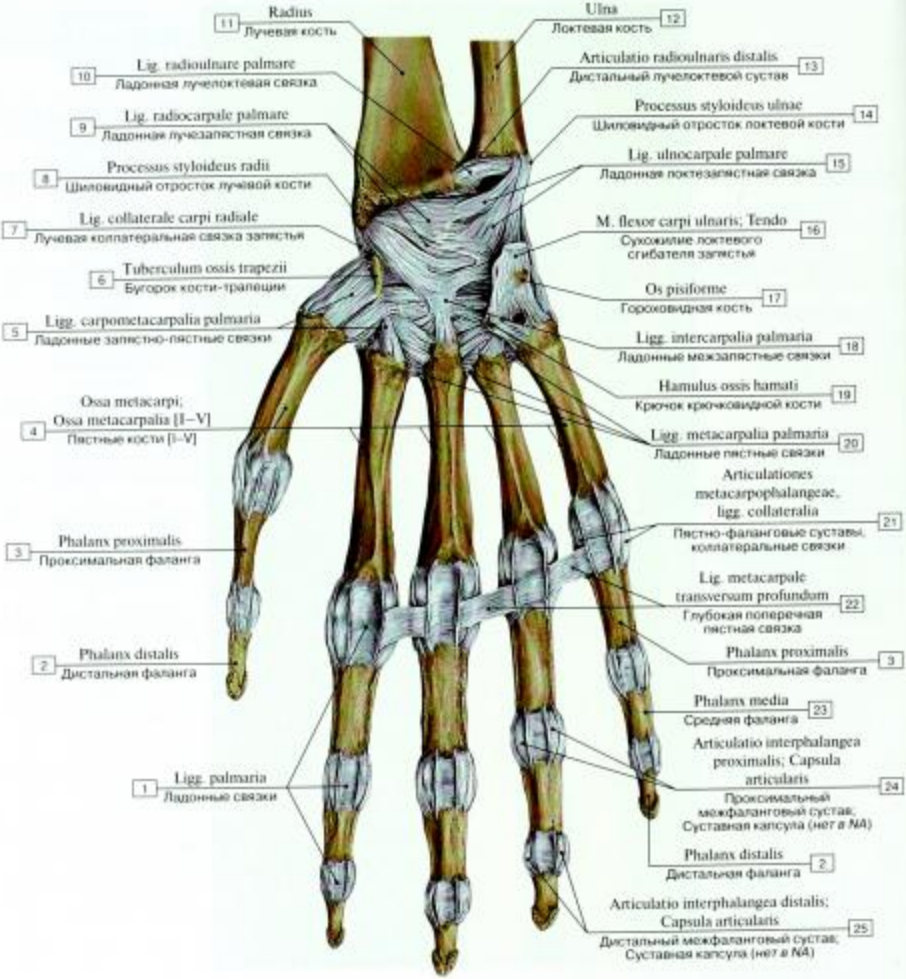

Рис. 286. Лучезапястный сустав и суставы кисти, правой, вид спереди:

1 – Palmar ligaments; 2 – Distal phalanx; 3 – Proximal phalanx; 4 – Metacarpals [I–V]; 5 – Palmar carpometacarpal ligaments; 6 – Tubercle; 7 – Radial collateral ligament of wrist joint; 8 – Radial styloid process; 9 – Palmar radiocarpal ligament; 10 – Palmar radioulnar ligament; 11 – Radius; 12 – Ulna; 13 – Distal radio-ulnar joint; 14 – Ulnar styloid process; 15 – Palmar ulnocarpal ligament; 16 – Flexor carpi ulnaris; Tendon; 17 – Pisiform; 18 – Palmar intercarpal ligaments; 19 – Hook of hamate; 20 – Palmar metacarpal ligaments; 21 – Metacarpophalangeal joints, collateral ligaments; 22 – Deep transverse metacarpal ligament; 23 – Middle phalanx; 24 – Proximal interphalangeal joint; Joint capsule; Articular capsule; 25 – Distal interphalangeae joint; Joint capsule; Articular capsule

Рис. 287. Лучезапястный сустав и суставы кисти, правой, вид сзади (фотография натурального препарата):

1 – Radius; 2 – Interosseous membrane; 3 – Dorsal tubercle; 4 – Groove for tendon of extensor carpi radialis brevis; 5 – Radial collateral ligament; 6 – Carpometacarpal joint [I]; 7 – Dorsal carpometacarpal ligaments; 8 – Collateral ligament; 9 – Metacarpals; 10 – Dorsal intercarpal ligaments; 11 – Dorsal radiocarpal ligament; 12 – Distal radio-ulnar joint; 13 – Ulna

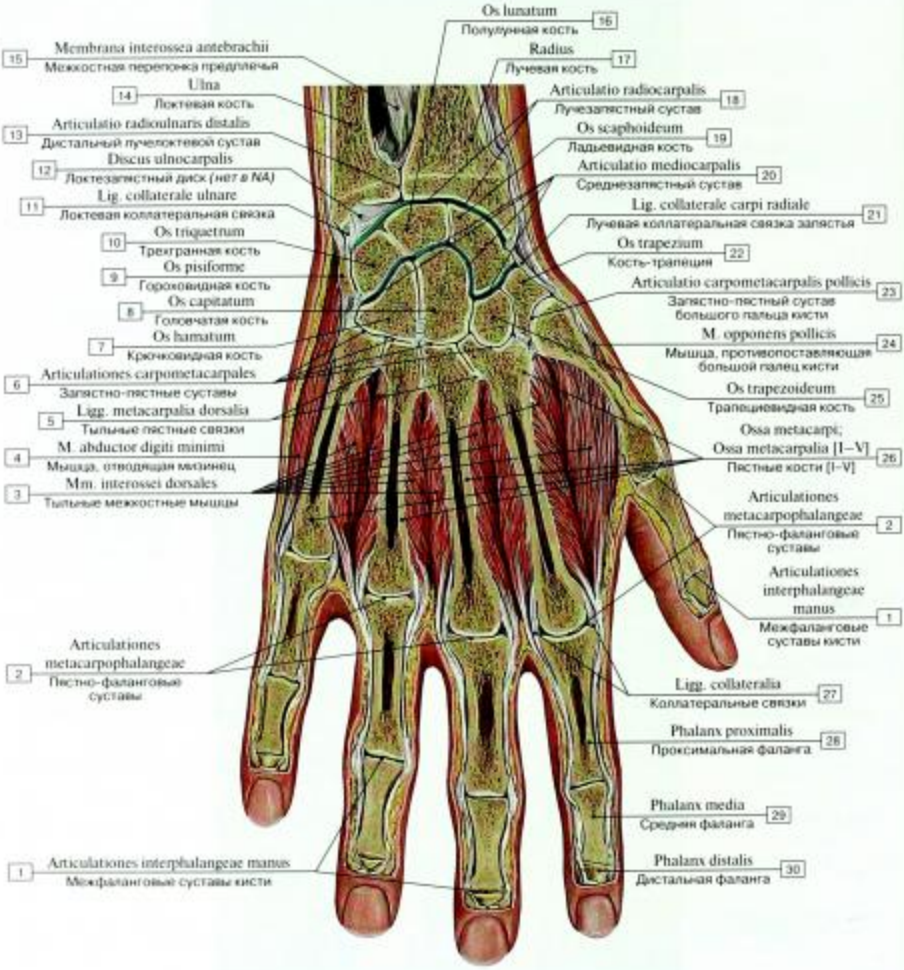

Рис. 288. Фронтальный распил кисти, правой:

1 – Interphalangeal joints of hand; 2 – Metacarpophalangeal joints; 3 – Dorsal interossei; 4 – Abductor digiti minimi; 5 – Dorsal metacarpal ligaments; 6 – Carpometacarpal joints; 7 – Hamate; 8 – Capitate; 9 – Pisiform; 10 – Triquetrum; 11 – Ulnar collateral ligament; 12 – Ulnocarpal disc; 13 – Distal radio-ulnar joint; 14 – Ulna; 15 – Interosseous membrane of forearm; 16 – Lunate; 17 – Radius; 18 – Wrist joint; 19 – Scaphoid; 20 – Midcarpal joint; 21 – Radial collateral ligament of wrist joint; 22 – Trapezium; 23 – Carpometacarpal joint of thumb; 24 – Opponens pollicis; 25 – Trapezoid; 26 – Metacarpals [I–V]; 27 – Collateral ligaments; 28 – Proximal phalanx; 29 – Middle phalanx; 30 – Distal phalanx

Рис. 289. Лучезапястный и среднезапястный суставы кисти, левой, вид спереди (фотография натурального препарата):

1 – пястная кость [I]; 2 – кость-трапеция; 3 – трапециевидная кость; 4 – головчатая кость; 5 – крючковидная кость; 6 – пястная кость [V]; 7 – пястная кость [III]; 8, 9 – запястно-пястный сустав; 10, 11 – трехгранная кость; 12 – локтевая кость, шиловидный отросток; 13 – дистальный лучелоктевой сустав; 14 – головка локтевой кости с суставной капсулой; 15 – локтевая кость; 16 – шель суставного диска; 17 – суставной диск; 18 – межкостная мембрана; 19 – полулунная кость; 20 – запястная суставная поверхность лучевой кости; 21 – лучевая кость; 22 – лучевая коллатеральная связка запястья; 23 – лучевая кость, шиловидный отросток; 24, 25 – ладьевидная кость; 26 – запястно-пястный сустав большого пальца кисти; 27 – запястно-пястный сустав [II]; 28 – основание пястной кости [II]

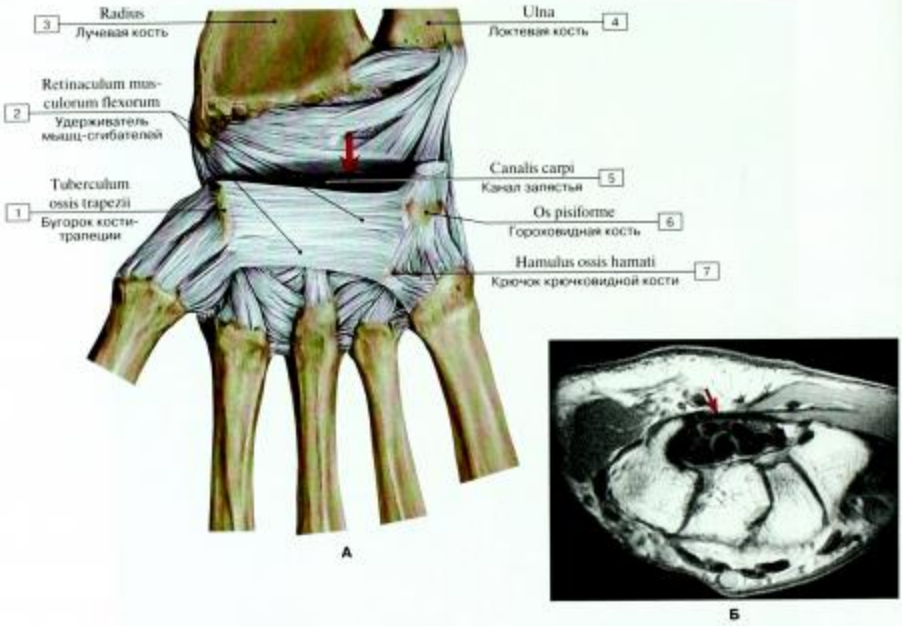

Рис. 290. Удерживатель сгибателей и канал запястья правой кисти (А – общий вид, вид спереди, Б – магнитно-резонансная томография в аксиальной проекции на уровне дистального ряда костей запястья, стрелка указывает на удерживатель сгибателей):

1 – Tubercle; 2 – Flexor retinaculum; 3 – Radius; 4 – Ulna; 5 – Carpal tunnel; 6 – Pisiform; 7 – Hook of hamate

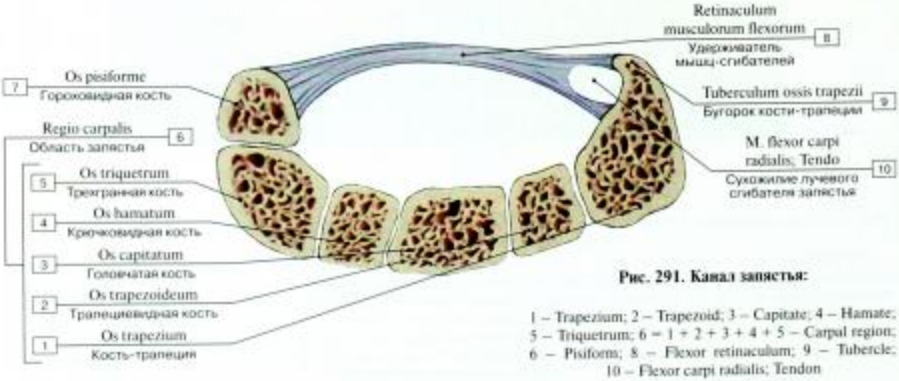

Рис. 291. Канал запястья:

1 – Trapezium; 2 – Trapezoid; 3 – Capitate; 4 – Hamate; 5 – Triquetrum; 6 = 1 + 2 + 3 + 4 + 5 – Carpal region; 6 – Pisiform; 8 – Flexor retinaculum; 9 – Tubercle; 10 – Flexor carpi radialis; Tendon

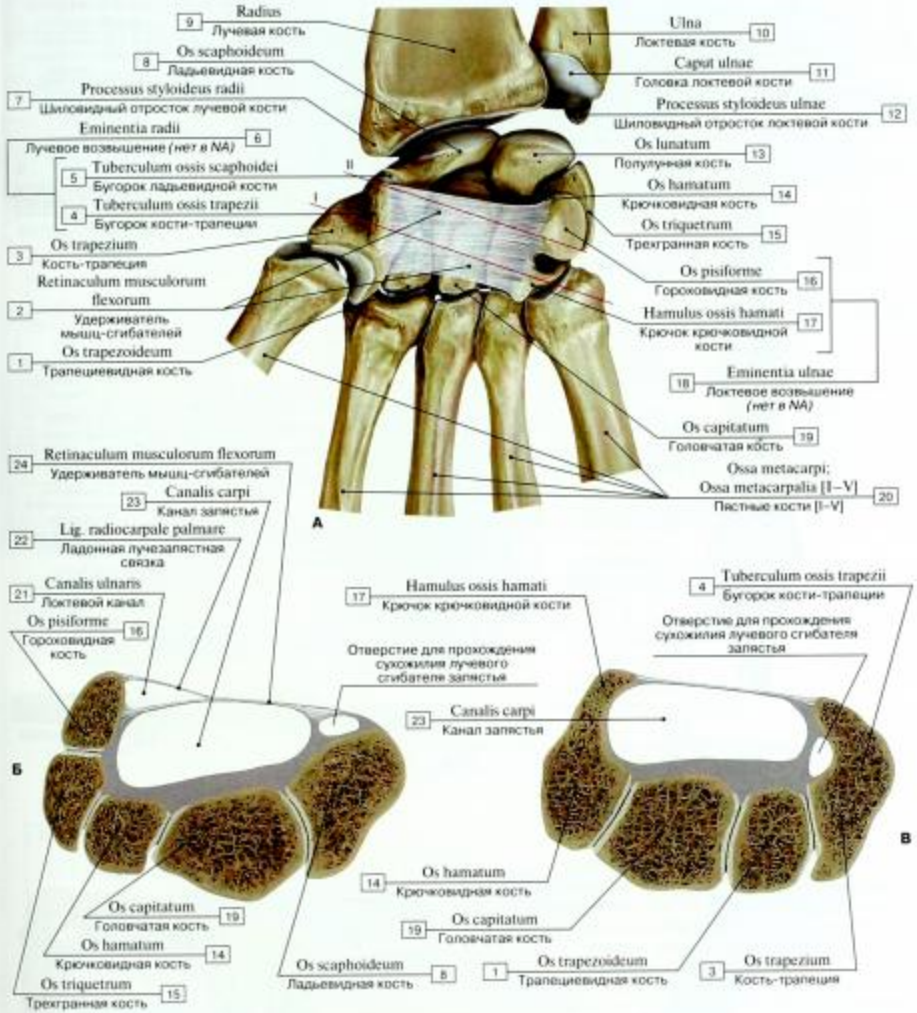

Рис. 292. Удерживатель сгибателей и канал запястья кисти, правой (А – вид спереди, все остальные ткани удалены; Б – поперечный распил кисти на уровне проксимального ряда костей запястья – линия I; В – поперечный распил кисти на уровне дистального ряда костей запястья – линия II):

1 – Trapezoid; 2 – Flexor retinaculum; 3 – Trapezium; 4 – Tubercle of trapezium; 5 – Tubercle of scaphoid; 6 – Radial eminence; 7 – Radial styloid process; 8 – Scaphoid; 9 – Radius; 10 – Ulna; 11 – Head of ulna; 12 – Ulnar styloid process; 13 – Lunate; 14 – Hamate; 15 – Triquetrum; 16 – Pisiform; 17 – Hook of hamate; 18 – Ulnar eminence; 19 – Capitate; 20 – Metacarpals [I–V]; 21 – Ulnar canal; 22 – Palmar radiocarpal ligament; 23 – Carpal tunnel; 24 – Flexor retinaculum

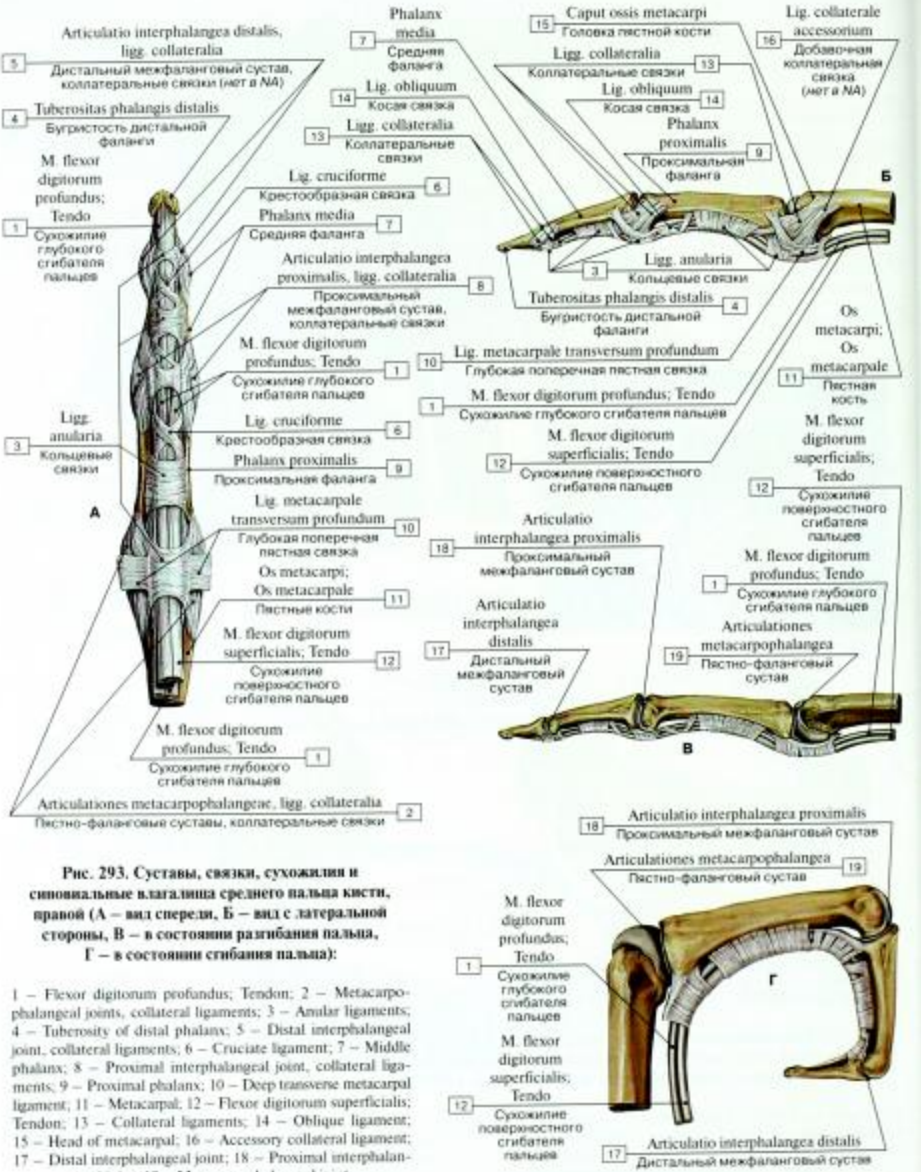

Рис. 293. Суставы, связки, сухожилия и синовиальные влагалища среднего пальца кисти, правой (А – вид спереди, Б – вид с латеральной стороны, В – в состоянии разгибания пальца, Г – в состоянии сгибания пальца):

1 – Flexor digitorum profundus; Tendon; 2 – Metacarpophalangeal joints, collateral ligaments; 3 – Anular ligaments; 4 – Tuberosity of distal phalanx; 5 – Distal interphalangeal joint, collateral ligaments; 6 – Cruciate ligament; 7 – Middle phalanx; 8 – Proximal interphalangeal joint, collateral ligaments; 9 – Proximal phalanx; 10 – Deep transverse metacarpal ligament; 11 – Metacarpal; 12 – Flexor digitorum superficialis; Tendon; 13 – Collateral ligaments; 14 – Oblique ligament; 15 – Head of metacarpal; 16 – Accessory collateral ligament; 17 – Distal interphalangeal joint; 18 – Proximal interphalangeal joint; 19 – Metacarpophalangeal joint

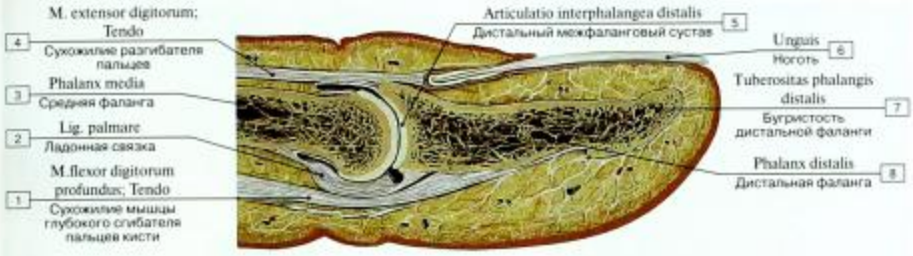

Рис. 294. Продольный распил дистальной фаланги среднего пальца кисти, правой:

1 – Flexor digitorum profundus; Tendon; 2 – Palmar ligament; 3 – Middle phalanx; 4 – Extensor digitorum; Tendon; 5 – Distal interphalangeal joint; 6 – Nail; 7 – Tuberosity of distal phalanx; 8 – Distal phalanx

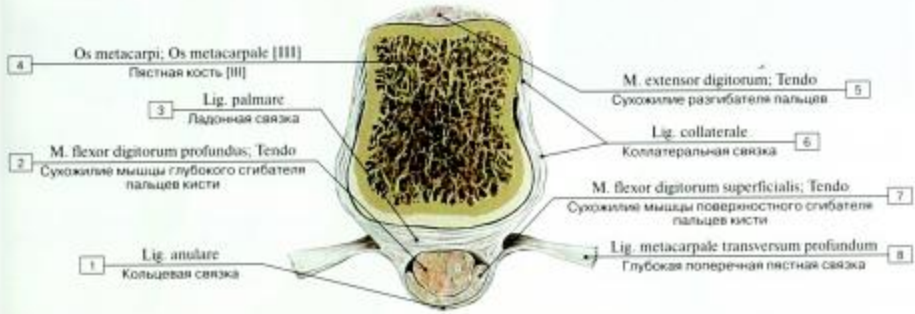

Рис. 295. Поперечный распил головки третьей пястной кости кисти, правой:

1 – Anular ligament; 2 – Flexor digitorum profundus; Tendon; 3 – Palmar ligament; 4 – Metacarpal [III]; 5 – Extensor digitorum; Tendon; 6 – Collateral ligament; 7 – Flexor digitorum superficialis; Tendon; 8 – Deep transverse metacarpal ligament

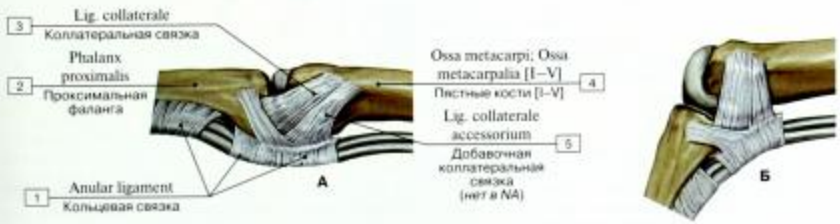

Рис. 296. Капсулы и связки пястно-фалангового сустава, вид с латеральной стороны (А – при разгибании, Б – при сгибании):

1 – Anular ligament; 2 – Proximal phalanx; 3 – Collateral ligament; 4 – Metacarpals [I–V]; 5 – Accessory collateral ligament

Рис. 297. Фронтальный срез лучезапястного сустава и правой кисти, Т1-взвешенное изображение (магнитно-резонансная томография):

1 – бугорок ладьевидной кости; 2 – червеобразные мышцы; 3 – канал запястья; 4 – кость-трапеция; 5 – лучевая коллатеральная связка запястья; 6 – бугорок ладьевидной кости; 7 – трехгранная кость; 8 – локтевая артерия (*по С.К. Термонову*)

Запястно-пястный сустав большого пальца кисти.

Оси движения запястно-пястного сустава большого пальца.

Скелет правой кисти, вид со стороны лучевой кости. Первая пястная кость немного отодвинута для облегчения понимания. Благодаря седловидной форме суставных поверхностей кости-трапеции и первой пястной кости осуществляются движения вокруг двух основных осей:

- Ось приведения/отведения (А).
- Ось сгибания/разгибания (Б).

Ось приведения/отведения проходит, приблизительно, по тыльно-ладонной линии, а ось сгибания/разгибания проходит поперечно через суставную поверхность кости-трапеции. Когда большой палец перемещен к мизинцу (противопоставление), вращательное движение происходит вокруг продольной оси через первую пястную кость (три градуса свободы). Движение противопоставления большого пальца – основное для точности хватательных движений кисти – осуществляется за счет конгруэнтности суставных поверхностей.

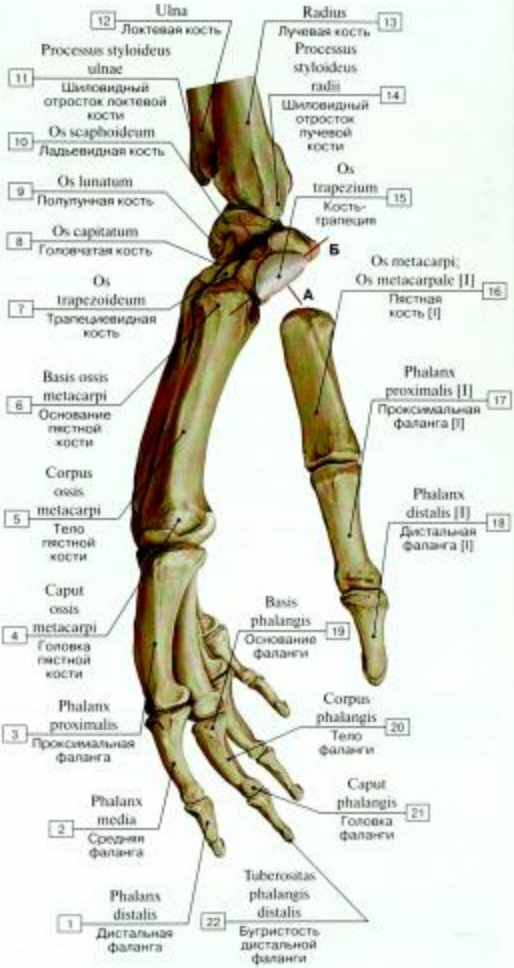

Рис. 298. Оси движения в запястно-пястном сочленении большого пальца правой кисти (выделены красным цветом – А, Б):

1 – Distal phalanx; 2 – Middle phalanx; 3 – Proximal phalanx; 4 – Head of metacarpal; 5 – Shaft of metacarpal; Body of metacarpal; 6 – Base of metacarpal; 7 – Trapezoid; 8 – Capitate; 9 – Lunate; 10 – Scaphoid; 11 – Ulnar styloid process; 12 – Ulna; 13 – Radius; 14 – Radial styloid process; 15 – Trapezium; 16 – Metacarpal [I]; 17 – Proximal phalanx [I]; 18 – Distal phalanx [I]; 19 – Base of phalanx; 20 – Shaft of phalanx; Body of phalanx; 21 – Head of phalanx; 22 – Tuberosity of distal phalanx

Рис. 299. Суставные поверхности запястно-пястного сустава большого пальца:

1 – Head of metacarpal; 2 – Shaft of metacarpal; Body of metacarpal [I]; 3 – Base of metacarpal; 4 – Trapezium; 5 – Tubercle

Рис. 300. Смещение костей в запястно-пястном суставе большого пальца при его противопоставлении:

1 – Trapezium; 2 – Metacarpal [I]

Рис. 301. Виды захватов предметов пальцами кисти, правой

Различают четыре типа захвата:
А. Зажимательный захват,
Б. сильный захват,
В. захват ключа,
Г. захват крюка.

При клиническом осмотре функционирования руки следует уделять особое внимание нарушению тонких моторных навыков и грубой силы. Это позволяет оценить захваты. Зажимательный захват между большим и указательным пальцами имеет большое значение в функционировании кисти. Поэтому отсутствие большого или указательного пальцев сказывается на профессиональных способностях больше, чем отсутствие других пальцев.

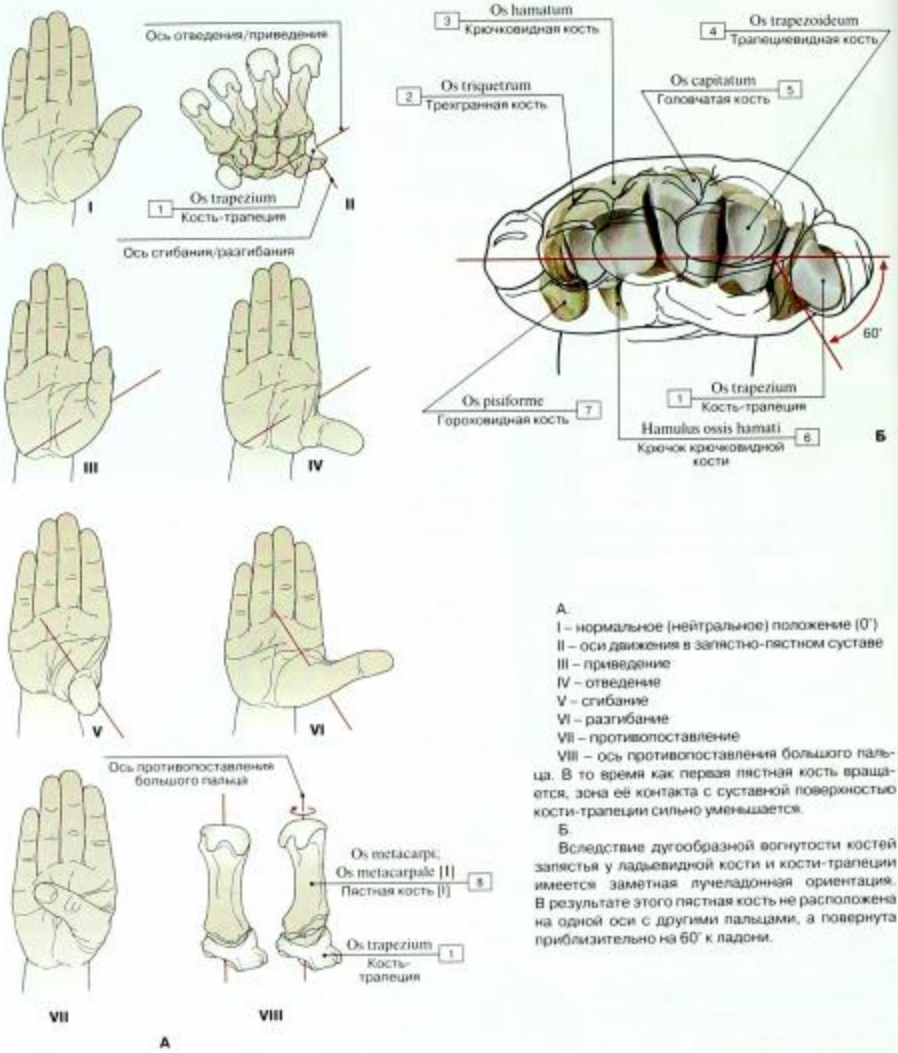

А.
I – нормальное (нейтральное) положение (0°)
II – оси движения в запястно-пястном суставе
III – приведение
IV – отведение
V – сгибание
VI – разгибание
VII – противопоставление
VIII – ось противопоставления большого пальца. В то время как первая пястная кость вращается, зона её контакта с суставной поверхностью кости-трапеции сильно уменьшается.

Б.
Вследствие дугообразной вогнутости костей запястья у ладьевидной кости и кости-трапеции имеется заметная лучеладонная ориентация. В результате этого пястная кость не расположена на одной оси с другими пальцами, а повернута приблизительно на 60° к ладони.

Рис. 302. Большой палец кисти (А – движения большого пальца в запястно-пястном суставе, правая рука, вид с ладони, Б – отношение большого пальца к остальным пальцам в нейтральном положении (0°), правая рука, дистальный вид):

1 – Trapezium; 2 – Triquetrum; 3 – Hamate; 4 – Trapezoid; 5 – Capitate; 6 – Hook of hamate; 7 – Psiform; 8 – Metacarpal [I]

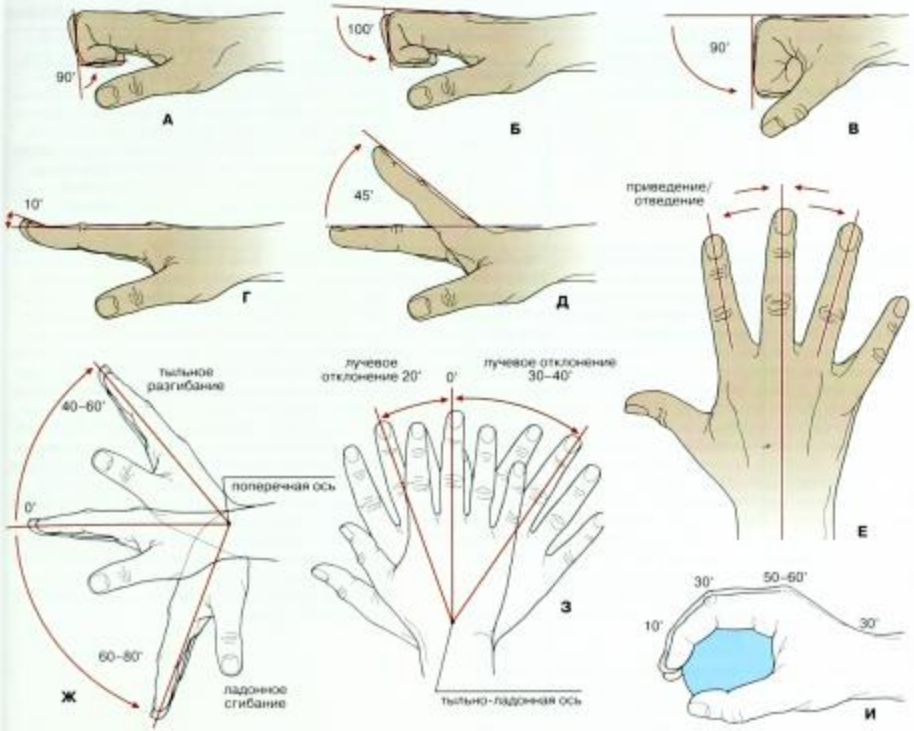

Рис. 303. Амплитуда движений в лучезапястном суставе и пальцев кисти

Диапазон движений в суставах пальцев.

Проксимальные и дистальные межфаланговые суставы являются шарнирными суставами, в них осуществляется один тип движения (сгибание-разгибание). Пястно-фаланговые суставы со второго по пятый палец шаровидной формы. Теоретически, в них могут происходить три типа движений, но вращательное движение ограничивается коллатеральными связками, поэтому в этих суставах осуществляются только два типа движений: сгибание-разгибание и отведение-приведение. Различают следующие виды специфичных движений в суставах пальцев:

А. сгибание в дистальном межфаланговом суставе,

Б. сгибание в проксимальном межфаланговом суставе,

В. сгибание в пястно-фаланговом суставе,

Г. разгибание в дистальном межфаланговом суставе,

Д. разгибание в пястно-фаланговом суставе,

Е. отведение и приведение в пястно-фаланговых суставах (распространяется на пальцы, приводя и отводя их вокруг тыльно-ладонной оси, проходящей через головки пястных костей).

Движения отведения-приведения описываются относительно среднего пальца: движения с удалением от среднего пальца классифицируются как отведение, движение приближения к среднему пальцу классифицируют как приведение.

Движения в лучезапястном и среднезапястном суставах.

Начиная с нейтральной позиции (0°), сгибание и разгибание происходят вокруг поперечной оси (Ж), тогда как повороты в лучевую и локтевую стороны происходят вокруг тыльно-ладонной оси (З). Поперечная ось проходит через полулунную кость лучезапястного сустава и через головчатую кость среднезапястного сустава. Тыльно-ладонная ось проходит через головчатую кость. Таким образом, сгибание и разгибание может происходить и в лучезапястном, и в среднезапястном суставах, а лучевой и локтевой повороты могут происходить только в лучезапястном суставе.

И. Функциональное положение кисти.

Для постоперационной иммобилизации верхней конечности, когда накладывается шина, должна быть продумана желательная позиция для кисти и пальцев. Иначе связки могут укоротиться и рука больше не сможет принять нормальную расслабленную позицию.

Таблица 30. Характеристика суставов

Название сустава	Суставные поверхности	Суставная капсула	Суставные связки
Крестцово-подвздошный	Ушковидные поверхности подвздошной кости и крестца	Сильно натянутая и очень прочная	Вентральные крестцово-подвздошные связки идут от тазовой поверхности крестца к подвздошной кости. Межкостные крестцово-подвздошные связки начинаются от верхней и нижней задних подвздошных остей и прикрепляются к латеральному гребню крестца и заполняют щель между крестцовой и подвздошной бугристостями. Подвздошно-поясничная связка соединяет поперечные отростки IV–V поясничных позвонков с гребнем и бугристостью подвздошной кисти
Тазобедренный	Полулунная поверхность вертлужной впадины тазовой кости, головка бедренной кости (имеется волокнисто-хрящевая губа)	На тазовой кости прикрепляется по окружности вертлужной впадины, оставляя вертлужную губу внутри полости сустава. На бедренной кости прикрепляется спереди вдоль межвертельной линии, сзади – немного кнутри от межвертельного гребня. Шейка бедра находится внутри суставной полости	Связка головки бедренной кости, окутанная синовиальной мембраной, прикрепляется к ямке головки бедренной кости и к тазовой кости в области вырезки вертлужной впадины и к поперечной связке вертлужной впадины. Круговая зона проходит в толще фиброзной мембраны тазобедренного сустава, охватывает шейку бедра в виде петли и прикрепляется к подвздошной кости под нижней передней подвздошной остью. Мощная (толщиной до 1 см) подвздошно-бедренная связка начинается на подвздошной ости и прикрепляется к межвертельной линии. Лобково-бедренная связка начинается от верхней ветви лобковой кости и тела подвздошной кости и прикрепляется к медиальному краю межвертельной линии. Седалищно-бедренная связка начинается от тела седалищной кости и прикрепляется к вертельной ямке большого вертела. Поперечная связка вертлужной впадины перекидывается через вырезку вертлужной впадины
Коленный	Мыщелки и надколенниковая поверхность бедра, верхняя суставная поверхность большеберцовой кости, суставная поверхность надколенника; имеется два внутрисуставных фиброзно-хрящевых мениска полулунной формы	Тонкая, свободная, широкая, прикрепляется на бедренной кости, отступая на 1 см и более от края суставнойповерхности; на большеберцовой кости и на надколеннике по краям их суставных поверхностей срастается с наружными краями обоих менисков. Синовиальная мембрана образует многочисленные складки, содержащиежировуюклетчатку: парные крыловидные складки, непарную поднадколенниковую синовиальную складку	Поперечная связка колена соединяет впереди мениски друг с другом. Передняя крестообразная связка начинается от медиальной поверхности латерального мыщелка бедра и прикрепляется к переднему межмыщелковому полю большеберцовой кости. Задняя крестообразная связка начинается от латеральной поверхности медиального мыщелка и прикрепляется к заднему межмыщелковому полю большеберцовой кости. Крестообразные связки – внутрисуставные, они покрыты синовиальной мембраной. Малоберцовая коллатеральная связка начинается от латерального надмыщелка бедренной кости и прикрепляется к латеральной поверхности головки малоберцовой кости. Большеберцовая коллатеральная связка начинается от медиального надмыщелка бедренной кости, прикрепляется к большеберцовой кости

нижней конечности

Синовиальные влагалища и сумки	Тип сустава	Оси движения	Функции и мышцы, действующие на сустав
	Плоский, многоосный	Малоподвижный сустав	Движения отсутствуют
	Шаровидный, многоосный	Фронтальная, сагиттальная, вертикальная	Сгибание (до 120°, при согнутой в коленном суставе голени – 85–90°), мышцы: прямая бедра, подвздошно-поясничная, напрягатель широкой фасции бедра, портняжная, средняя ягодичная (передняя часть), малая ягодичная (передняя часть), гребенчатая. Разгибание (12–13°), мышцы: большая ягодичная, большая приводящая, полуперепончатая, полусухожильная, средняя ягодичная (дорсальная часть), двуглавая м. бедра (длинная головка), квадратная м. бедра, малая ягодичная (дорсальная часть). Отведение (до 40°), мышцы: средняя и малая ягодичные, напрягатель широкой фасции бедра, большая ягодичная (верхняя часть), грушевидная, портняжная. Приведение (до 20°), мышцы: длинная, короткая и большая приводящие, большая ягодичная (нижняя часть), полуперепончатая, полусухожильная, подвздошно-поясничная, двуглавая м. бедра (длинная головка), гребенчатая, наружная запирательная, нежная. Вращение кнутри (до 35°), мышцы: напрягатель широкой фасции бедра, средняя и малая ягодичные (передние части), большая приводящая (пучки, прикрепляющиеся к медиальному надмыщелку бедра), подвздошно-поясничная. Вращение кнаружи (до 15°), мышцы: большая ягодичная, средняя ягодичная (дорсальная часть), внутренняя и наружная запирательные, верхняя и нижняя близнецовые, подвздошно-поясничная, малая ягодичная (дорсальная часть), грушевидная, прямая м. бедра, длинная и короткая приводящие, гребенчатая, двуглавая м. бедра (длинная головка), квадратная м. бедра, портняжная
Надколенниковая сумка расположена между бедренной костью и сухожилием четырехглавой мышцы бедра выше надколенника. Глубокая поднадколенниковая сумка расположена между связкой надколенника и большеберцовой костью. Подкожная преднадколенниковая сумка расположена на передней поверхности коленного сустава, на уровне надколенника, в слое клетчатки	Мыщелковый, сложный, комплексный, двуосный	Фронтальная, вертикальная	Разгибание (до 180°), мышцы: четырехглавая м. бедра, напрягатель широкой фасции бедра. Сгибание (до 130°), мышцы: полусухожильная, полуперепончатая, двуглавая м. бедра, нежная (тонкая), портняжная, икроножная, подколенная, подошвенная. Вращение внутрь (до 10°) (только при согнутом коленном суставе), мышцы: полуперепончатая, полусухожильная, подколенная, портняжная, икроножная (латеральная головка), нежная. Вращение кнаружи (до 40°) (только при согнутом коленном суставе), мышцы: двуглавая м. бедра, икроножная (наружная головка), напрягатель широкой фасции бедра

Название сустава	Суставные поверхности	Суставная капсула	Суставные связки
Межберцовый синдесмоз	Малоберцовая вырезка большеберцовой кости, суставная поверхность латеральной лодыжки малоберцовой кости (в синдесмоз часто впячивается синовиальная мембрана голеностопного сустава, превращая его в нижний межберцовый сустав)		Передняя и задняя межберцовые связки расположены между латеральной лодыжкой и большеберцовой костью
Голеностопный	Суставные поверхности обеих лодыжек, нижняя суставная поверхность большеберцовой кости, блок таранной кости	На передней поверхности костей голени и на таранной кости прикрепляется на 5–8 мм кпереди от суставного хряща, сзади и с боков – по линии суставного хряща	Толстая медиальная (дельтовидная) связка начинается на медиальной лодыжке и прикрепляется к ладьевидной, таранной и пяточной костям. Связка состоит из четырех частей: большеберцово-ладьевидной, большеберцово-пяточной, передней и задней большеберцово-таранных связок. Тонкая передняя таранно-малоберцовая связка соединяет наружную поверхность латеральной лодыжки и шейку таранной кости. Косая подколенная связка начинается от медиально-заднего края медиального мыщелка большеберцовой кости, вплетается в капсулу сустава и прикрепляется к задней поверхности бедренной кости над ее латеральным мыщелком. Дугообразная подколенная связка начинается на задней поверхности головки малоберцовой кости и латерального надмыщелка бедра, прикрепляется к средней части косой подколенной связки и к задней поверхности большеберцовой кости. Связка надколенника расположена между верхушкой надколенника и бугристостью большеберцовой кости, является частью сухожилия четырехглавой мышцы бедра
Межберцовый	Малоберцовая суставная поверхность большеберцовой кости, суставная поверхность головки малоберцовой кости	Туго натянутая, прикрепляется по краям суставных поверхностей, суставная поверхность иногда сообщается с полостью коленного сустава	Передняя и задняя связки головки малоберцовой кости укрепляют капсулу спереди и сзади. Задняя таранно-малоберцовая связка начинается от латеральной лодыжки и прикрепляется к заднему отростку таранной кости. Пяточно-малоберцовая связка начинается от латеральной лодыжки и прикрепляется к наружной поверхности пяточной кости
Межплюсневые			
Подтаранный	Задняя пяточная суставная поверхность таранной кости и задняя таранная суставная поверхность пяточной кости.	Тонкая, свободная, прикрепляется по краям суставных поверхностей	
Таранно-пяточно-ладьевидный	Ладьевидная суставная поверхность, передняя и средняя пяточные суставные поверхности таранной кости, передняя и средняя таранные суставные поверхности пяточной кости, задняя суставная поверхность ладьевидной кости. Суставная поверхность пяточной кости дополняется поверхностью подошвенной пяточно-ладьевидной связки. В зоне ее контакта с головкой таранной кости в толще связки имеется слой волокнистого хряща		Межкостная таранно-пяточная связка, расположенная в пазухе предплюсны, соединяет обращенные друг к другу поверхности борозд пяточной и таранной костей. Подошвенная пяточно-ладьевидная связка натянута между нижнемедиальным краем опоры таранной кости, пяточной костью и нижней поверхностью ладьевидной кости. Таранно-ладьевидная связка соединяет тыльную поверхность шейки таранной кости и ладьевидную кость

Синовиальные влагалища и сумки	Тип сустава	Оси движения	Функции и мышцы, действующие на сустав
	Плоский, многоосный	Малоподвижный сустав	
	Блоковидный, сложный, одноосный	Фронтальная	Тыльное сгибание, мышцы: передняя большеберцовая, длинный разгибатель пальцев стопы, длинный разгибатель большого пальца стопы, третья малоберцовая. Подошвенное сгибание (общий объем 60–70°), мышцы: икроножная, камбаловидная, длинный сгибатель большого пальца стопы, задняя большеберцовая, длинный сгибатель пальцев стопы, длинная и короткая малоберцовые расположены между верхушкой надколенника и бугристостью большеберцовой кости, являются частью сухожилия четырехглавой мышцы бедра
	Плоский, многоосный	Малоподвижный сустав	
	Цилиндрический, одноосный Шаровидный (плоский),многоосный	Сагиттальная Движение в суставе возможно только вокруг сагиттальной оси (этот сустав совместно с подтаранным функционирует как комбинированный сустав). Объем движения в этих суставах ограничен	В межплюсневых суставах движения чаще всего сочетанные: вращение пяточной кости вместе с ладьевидной костью и передним концом стопы вокруг косой сагиттальной оси. При вращении стопы внутрь (пронация) латеральный край стопы приподнимается, при вращении кнаружи (супинация) медиальный край приподнимается, тыльная поверхность стопы поворачивается в латеральную сторону (общий объем движений вокруг сагиттальной оси не превышает 55°). Супинация, мышцы: икроножная, камбаловидная, передняя и задняя большеберцовые, длинные сгибатели пальцев и большого пальца стопы. Пронация, мышцы: длинная и короткая малоберцовые, длинные разгибатели пальцев и большого пальца стопы, третья малоберцовая, передняя большеберцовая

Название сустава	Суставные поверхности	Суставная капсула	Суставные связки
Поперечный сустав предплюсны (шопаров сустав). Образован тремя суставами	Суставные полости этих двух суставов образуют линию S-образной формы, идущую поперек длинной оси стопы		Кроме связок, укрепляющих каждый сустав в отдельности, имеется раздвоенная связка, общая для этих двух суставов, которая начинается на верхнем крае пяточной кости и делится на две: пяточно-ладьевидная связка прикрепляется на задне-латеральном крае ладьевидной кости, а пяточно-кубовидная – на тыльной поверхности кубовидной кости. Раздвоенную связку называют ключом шопарова сустава, так как при ее рассечении поперечный сустав предплюсны легко расчленяется
Пяточно-кубовидный	Кубовидная суставная поверхность пяточной кости, задняя суставная поверхность кубовидной кости. Суставная полость обычно изолирована, иногда сообщается с полостью таранно-ладьевидного сустава	С медиальной стороны толстая и туго натянутая, с латеральной – тонкая, свободная	Подошвенная пяточно-кубовидная связка соединяет подошвенные поверхности обеих костей. Длинная подошвенная связка (самая мощная связка стопы) начинается на нижней поверхности пяточной кости и, веерообразно расширяясь, прикрепляется к основаниям II–V плюсневых костей. Перекидываясь на кубовидной кости через борозду сухожилия малоберцовой мышцы, она превращает борозду в канал
Таранно-ладьевидный	Суставная поверхность головки таранной кости, проксимальная суставная поверхность ладьевидной кости		
Клиноладьевидный	Задние суставные поверхности клиновидных костей, дистальная суставная поверхность ладьевидной кости. Суставная щель иногда сообщается с полостью предплюсневых суставов	Прикрепляется по краю суставных хрящей сочленяющихся поверхностей	Тыльные и подошвенные клиноладьевидные связки. Межкостные межклиновидные связки. Тыльные и подошвенные межклиновидные связки
Предплюсне-плюсневые (лисфранков сустав)	Суставные дистальные поверхности трех клиновидных и кубовидной костей и основания пяти плюсневых костей образуют три изолированных сустава: 1) сочленение медиальной клиновидной и первой плюсневой кости; 2) сочленение второй и третьей плюсневых костей с промежуточной и латеральной клиновидными костями; 3) сочленение кубовидной кости с IV и V плюсневыми костями	Прикреплены по краю суставных поверхностей	Тыльные и подошвенные предплюсне-плюсневые связки. Межкостные клиноплюсневые связки (медиальная, соединяющая медиальную клиновидную кость со II плюсневой, называется ключом лисфранкова сустава)
Межплюсневые	Обращенные друг к другу поверхности плюсневых костей	Прикреплены по краям суставных поверхностей	Тыльные и подошвенные плюсневые связки и межкостные плюсневые связки соединяют обращенные друг к другу поверхности плюсневых костей
Плюснефаланговые	Суставные поверхности головок плюсневых костей и оснований проксимальных фаланг	Тонкая и свободная, прикрепляется по краям суставных поверхностей	Латеральные и медиальные коллатеральные связки; подошвенные связки, глубокая поперечная плюсневая связка идет поперечно от головки первой до головки пятой плюсневой кости, срастаясь с капсулами плюснефаланговых суставов и соединяя головки всех плюсневых костей
Межфаланговые суставы стопы	Суставные поверхности головок и оснований соседних фаланг	Прикрепляются по краям суставных поверхностей	Коллатеральные связки. Подошвенные связки

Синовиальные влагалища и сумки	Тип сустава	Оси движения	Функции и мышцы, действующие на сустав
	Седловидный, двуосный	Переднезадняя, поперечная; малоподвижный	
	Шаровидный	Малоподвижный сустав	
	Плоский		
	Плоские	Малоподвижные	
	Плоские		Движения ограничены
	Эллипсоидные, двуосные	Фронтальная, сагиттальная	Сгибание-разгибание (общий объем – около 90°). Приведение, отведение. Движения большого пальца. Сгибание, мышцы: длинный и короткий сгибатели большого пальца. Разгибание, мышцы: длинный и короткий разгибатели большого пальца. Приведение, мышцы: приводящая большой палец. Отведение, мышцы: отводящая большой палец
	Блоковидные, одноосные	Фронтальная	Движения II–IV пальцев. Сгибание, мышцы: длинный и короткий сгибатели пальцев. Разгибание, мышцы: длинный и короткий разгибатели пальцев

Название сустава	Суставные поверхности	Суставная капсула	Суставные связки
Поперечный сустав предплюсны (шопаров сустав). Образован тремя суставами	Суставные полости этих двух суставов образуют линию S-образной формы, идущую поперек длинной оси стопы		Кроме связок, укрепляющих каждый сустав в отдельности, имеется раздвоенная связка, общая для этих двух суставов, которая начинается на верхнем крае пяточной кости и делится на две: пяточно-ладьевидная связка прикрепляется на задне-латеральном крае ладьевидной кости, а пяточно-кубовидная – на тыльной поверхности кубовидной кости. Раздвоенную связку называют ключом шопарова сустава, так как при ее рассечении поперечный сустав предплюсны легко расчленяется
Пяточно-кубовидный	Кубовидная суставная поверхность пяточной кости, задняя суставная поверхность кубовидной кости. Суставная полость обычно изолирована, иногда сообщается с полостью таранно-ладьевидного сустава	С медиальной стороны толстая и туго натянутая, с латеральной – тонкая, свободная	Подошвенная пяточно-кубовидная связка соединяет подошвенные поверхности обеих костей. Длинная подошвенная связка (самая мощная связка стопы) начинается на нижней поверхности пяточной кости и, веерообразно расширяясь, прикрепляется к основаниям II–V плюсневых костей. Перекидываясь на кубовидной кости через борозду сухожилия малоберцовой мышцы, она превращает борозду в канал
Таранно-ладьевидный	Суставная поверхность головки таранной кости, проксимальная суставная поверхность ладьевидной кости		
Клиноладьевидный	Задние суставные поверхности клиновидных костей, дистальная суставная поверхность ладьевидной кости. Суставная щель иногда сообщается с полостью предплюсневых суставов	Прикрепляется по краю суставных хрящей сочленяющихся поверхностей	Тыльные и подошвенные клиноладьевидные связки. Межкостные межклиновидные связки. Тыльные и подошвенные межклиновидные связки
Предплюсне-плюсневые (лисфранков сустав)	Суставные дистальные поверхности трех клиновидных и кубовидной костей и основания пяти плюсневых костей образуют три изолированных сустава: 1) сочленение медиальной клиновидной и первой плюсневой кости; 2) сочленение второй и третьей плюсневых костей с промежуточной и латеральной клиновидными костями; 3) сочленение кубовидной кости с IV и V плюсневыми костями	Прикреплены по краю суставных поверхностей	Тыльные и подошвенные предплюсне-плюсневые связки. Межкостные клиноплюсневые связки (медиальная, соединяющая медиальную клиновидную кость со II плюсневой, называется ключом лисфранкова сустава)
Межплюсневые	Обращенные друг к другу поверхности плюсневых костей	Прикреплены по краям суставных поверхностей	Тыльные и подошвенные плюсневые связки и межкостные плюсневые связки соединяют обращенные друг к другу поверхности плюсневых костей
Плюснефаланговые	Суставные поверхности головок плюсневых костей и оснований проксимальных фаланг	Тонкая и свободная, прикрепляется по краям суставных поверхностей	Латеральные и медиальные коллатеральные связки; подошвенные связки, глубокая поперечная плюсневая связка идет поперечно от головки первой до головки пятой плюсневой кости, срастаясь с капсулами плюснефаланговых суставов и соединяя головки всех плюсневых костей
Межфаланговые суставы стопы	Суставные поверхности головок и оснований соседних фаланг	Прикрепляются по краям суставных поверхностей	Коллатеральные связки. Подошвенные связки

Синовиальные влагалища и сумки	Тип сустава	Оси движения	Функции и мышцы, действующие на сустав
	Седловидный, двуосный	Переднезадняя, поперечная; малоподвижный	
	Шаровидный	Малоподвижный сустав	
	Плоский		
	Плоские	Малоподвижные	
	Плоские		Движения ограничены
	Эллипсоидные, двуосные	Фронтальная, сагиттальная	Сгибание-разгибание (общий объем – около 90°). Приведение, отведение. Движения большого пальца. Сгибание, мышцы: длинный и короткий сгибатели большого пальца. Разгибание, мышцы: длинный и короткий разгибатели большого пальца. Приведение, мышцы: приводящая большой палец. Отведение, мышцы: отводящая большой палец
	Блоковидные, одноосные	Фронтальная	Движения II–IV пальцев. Сгибание, мышцы: длинный и короткий сгибатели пальцев. Разгибание, мышцы: длинный и короткий разгибатели пальцев

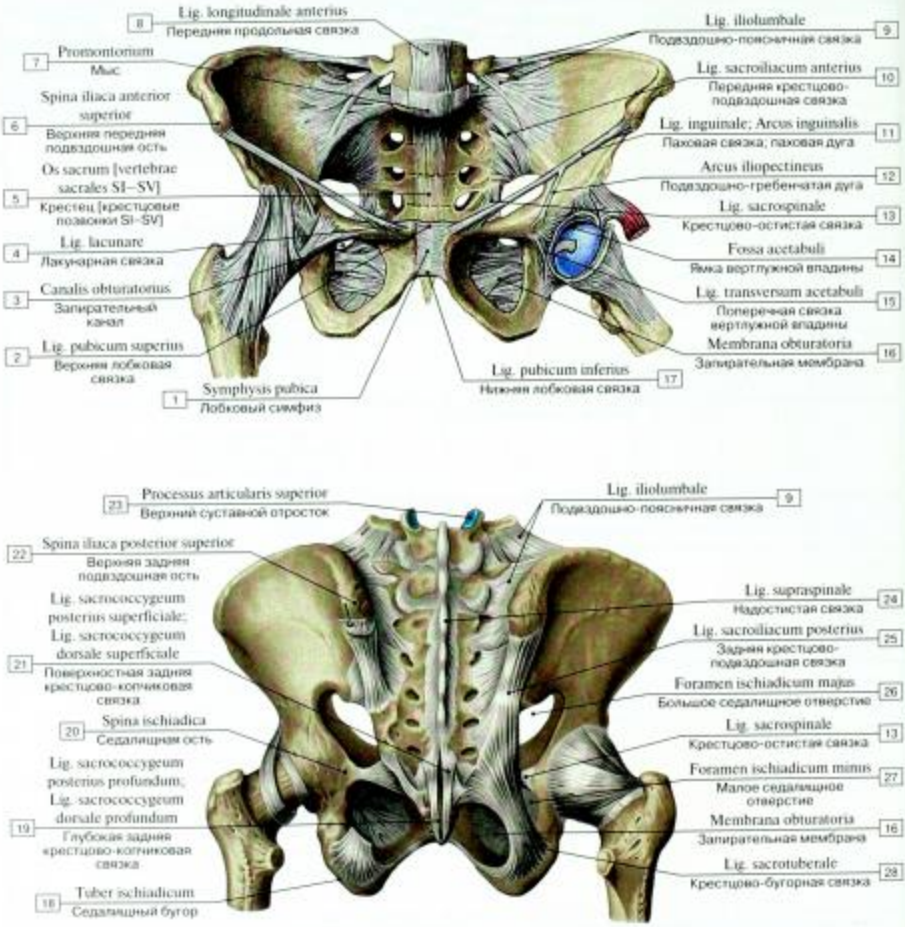

Рис. 304. Соединения костей пояса нижних конечностей и тазобедренные суставы (А – вид спереди, Б – вид сзади):

1 – Pubic symphysis; 2 – Superior pubic ligament; 3 – Obturator canal; 4 – Lacunar ligament; 5 – Sacrum [sacral vertebrae SI–SV]; 6 – Anterior superior iliac spine; 7 – Promontory; 8 – Anterior longitudinal ligament; 9 – Iliolumbar ligament; 10 – Anterior sacro-iliac ligament; 11 – Inguinal ligament; 12 – Iliopectineal arch; 13 – Sacrospinous ligament; 14 – Acetabular fossa; 15 – Transverse acetabular ligament; 16 – Obturator membrane; 17 – Inferior pubic ligament; 18 – Ischial tuberosity; 19 – Deep posterior sacrococcygeal ligament; 20 – Ischial spine; 21 – Superficial posterior sacrococcygeal ligament; 22 – Posterior superior iliac spine; 23 – Superior articular process; 24 – Supraspinous ligament; 25 – Posterior sacro-iliac ligament; 26 – Greater sciatic foramen; 27 – Lesser sciatic foramen; 28 – Sacrotuberous ligament

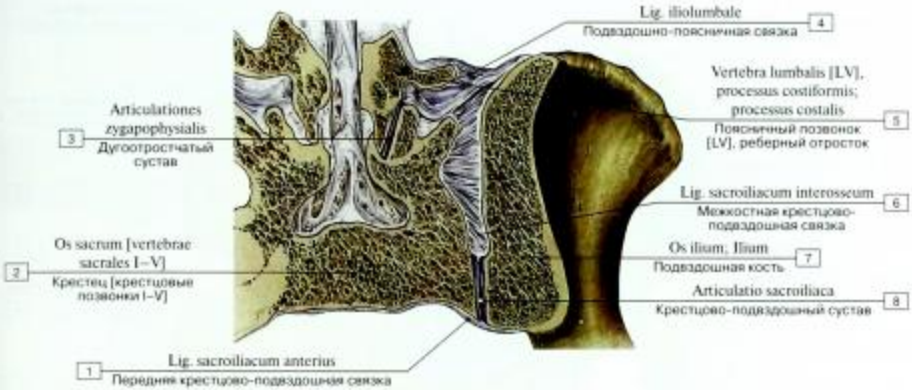

Рис. 305. Крестцово-подвздошное соединение:

1 – Anterior sacro-iliac ligament; 2 – Sacrum [sacral vertebrae I–V] ; 3 – Zygapophysial joint; 4 – Iliolumbar ligament; 5 – Lumbar vertebra [LV], costal process; 6 – Interosseous sacro-iliac ligament; 7 – Ilium; 8 – Sacro-iliac joint

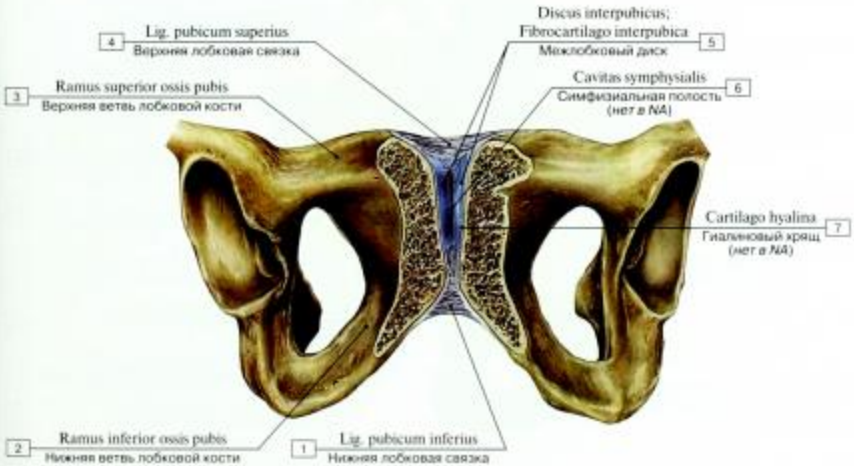

Рис. 306. Лобковый симфиз, вид спереди:

1 – Inferior pubic ligament; 2 – Inferior pubic ramus; 3 – Superior pubic ramus; 4 – Superior pubic ligament; 5 – Interpubic disc; Interpubic fibrocartilage; 6 – Symphysial cavity; 7 – Hyaline cartilage

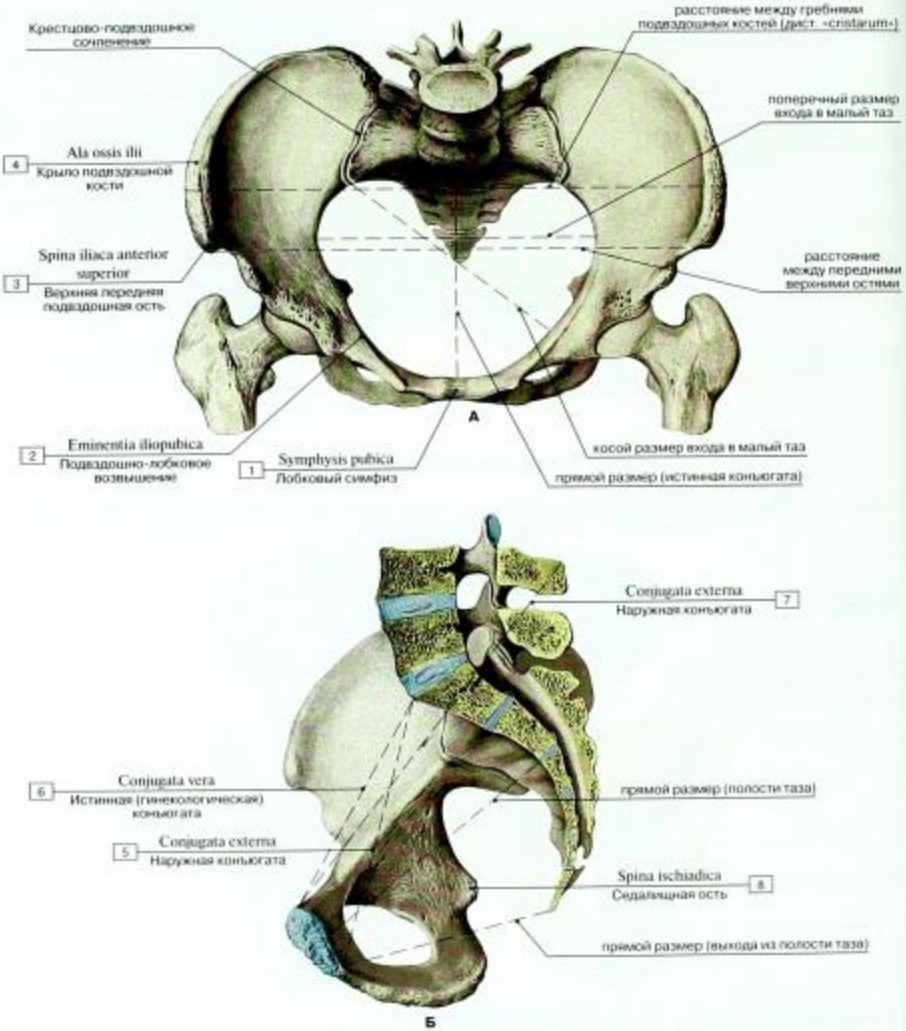

Рис. 307. Таз женский. Размеры большого и малого таза (А – вид сверху, В – сагиттальный распил, вид изнутри, со стороны полости таза):

1 – Pubic symphysis; 2 – Iliopubic eminence; 3 – Anterior superior iliac spine; 4 – Ala of ilium; Wing of ilium; 5 – External conjugate; 6 – True conjugate; 7 – External conjugate; 8 – Ischial spine

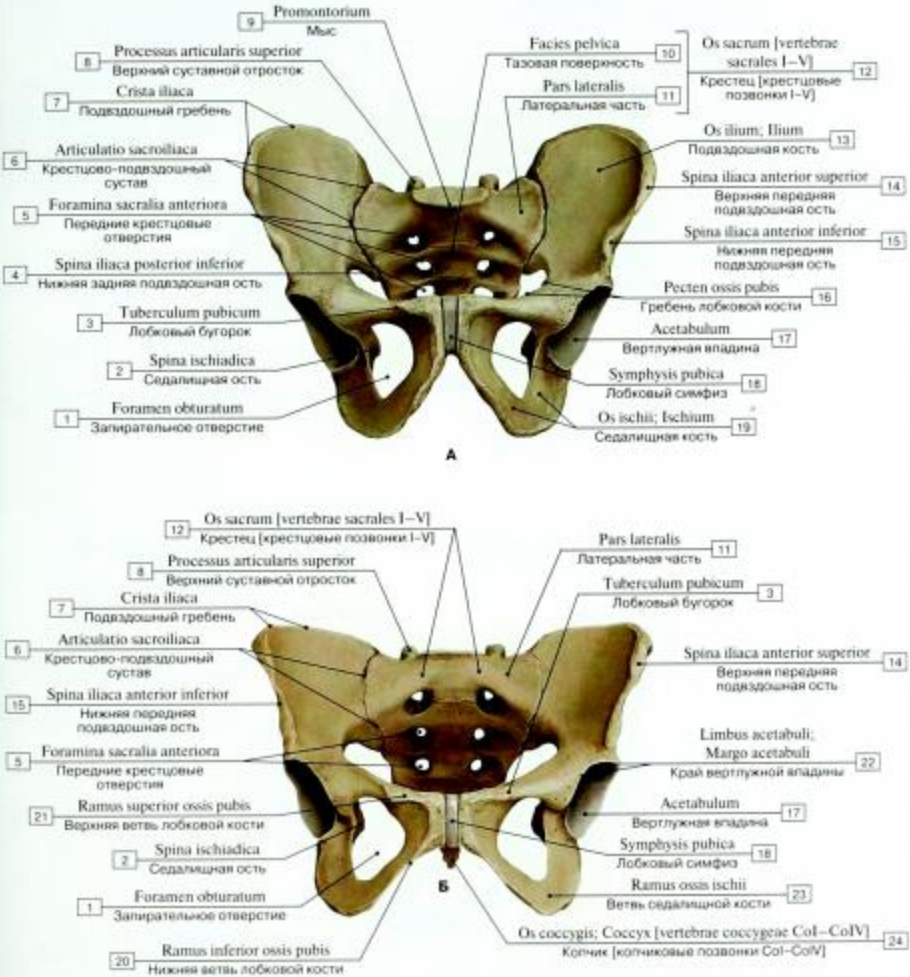

Рис. 308. Таз, вид спереди (А – мужской, Б – женский):

1 – Obturator foramen; 2 – Ischial spine; 3 – Pubic tubercle; 4 – Posterior inferior iliac spine; 5 – Anterior sacral foramina; 6 – Sacro-iliac joint; 7 – Iliac crest; 8 – Superior articular process; 9 – Promontory; 10 – Pelvic surface; 11 – Lateral part; 12 = 10 + 11 – Sacrum [sacral vertebrae I–V]; 13 – Ilium; 14 – Anterior superior iliac spine; 15 – Anterior inferior iliac spine; 16 – Pecten pubis; Pectineal line; 17 – Acetabulum; 18 – Pubic symphysis; 19 – Ischium; 20 – Inferior pubic ramus; 21 – Superior pubic ramus; 22 – Acetabular margin; 23 – Ramus; 24 – Coccyx [coccygeal vertebrae CoI–CoIV]

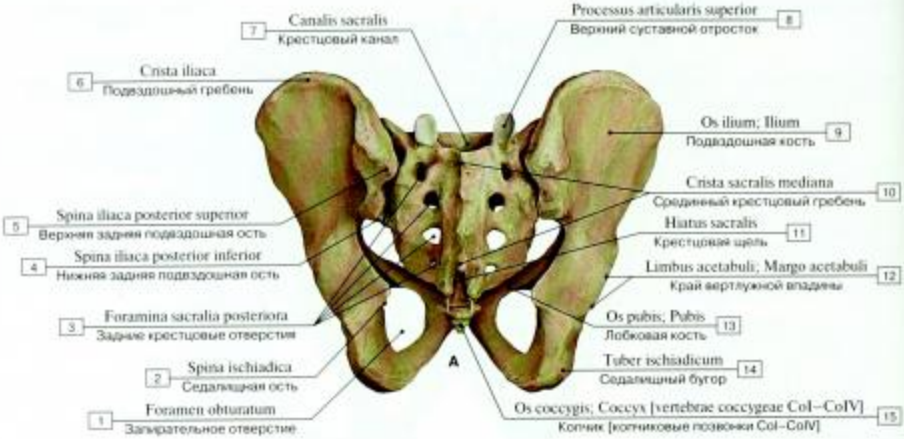

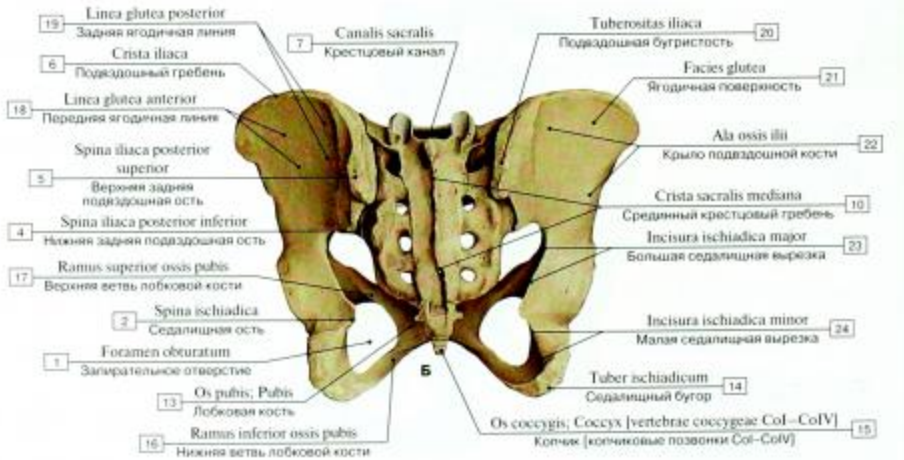

Рис. 309. Таз, вид сзади (А – мужской, Б – женский):

1 – Obturator foramen; 2 – Ischial spine; 3 – Posterior sacral foramina; 4 – Posterior inferior iliac spine; 5 – Posterior superior iliac spine; 6 – Iliac crest; 7 – Sacral canal; 8 – Superior articular process; 9 – Ilium; 10 – Median sacral crest; 11 – Sacral hiatus; 12 – Acetabular margin; 13 – Pubis; 14 – Ischial tuberosity; 15 – Coccyx [coccygeal vertebrae CoI–CoIV]; 16 – Inferior pubic ramus; 17 – Superior pubic ramus; 18 – Anterior gluteal line; 19 – Posterior gluteal line; 20 – Iliac tuberosity; 21 – Gluteal surface; 22 – Ala of ilium; Wing of ilium; 23 – Greater sciatic notch; 24 – Lesser sciatic notch

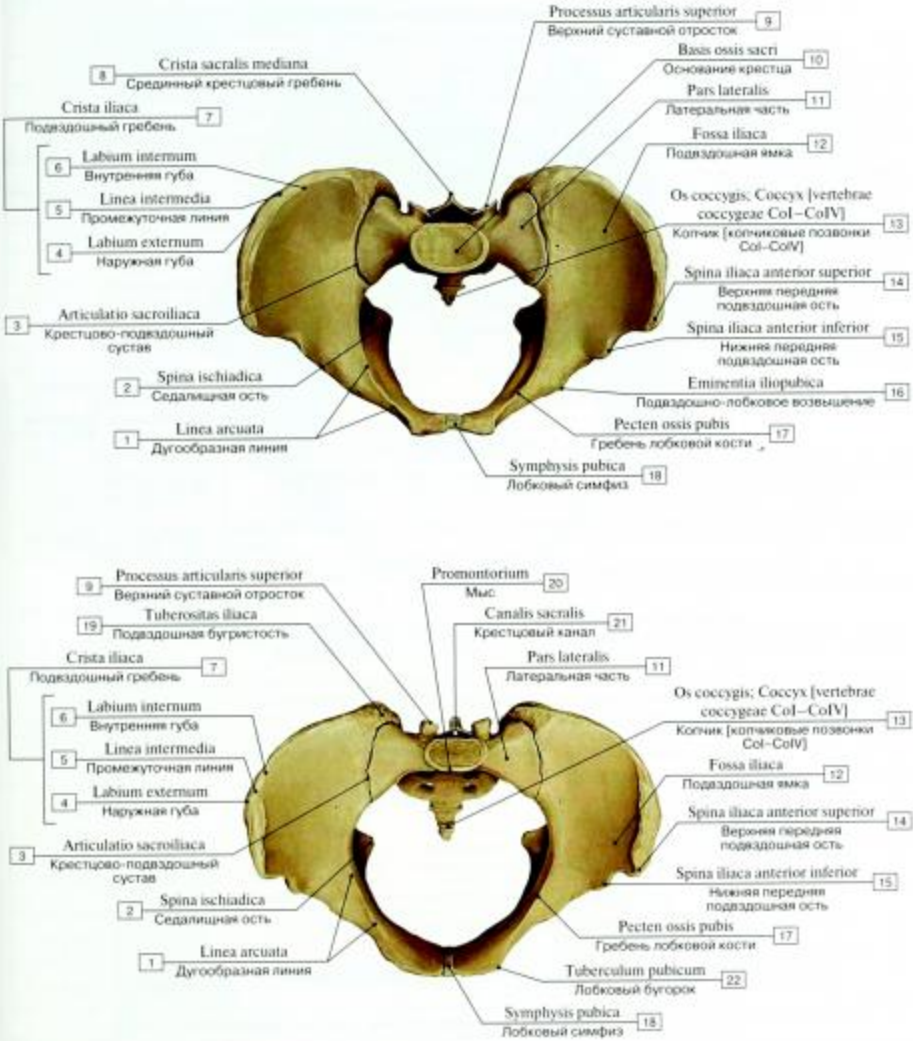

Рис. 310. Таз, вид сверху (А – мужской, Б – женский):

1 – Arcuate line; 2 – Ischial spine; 3 – Sacro-iliac joint; 4 – Outer lip; 5 – Intermediate zone; 6 – Inner lip; 7 = 4 + 5 + 6 – Iliac crest; 8 – Median sacral crest; 9 – Superior articular process; 10 – Base of sacrum; 11 – Lateral part; 12 – Iliac fossa; 13 – Coccyx [coccygeal vertebrae CoI–CoIV]; 14 – Anterior superior iliac spine; 15 – Anterior inferior iliac spine; 16 – Iliopubic eminence; 17 – Pecten pubis; Pectineal line; 18 – Pubic symphysis; 19 – Iliac tuberosity; 20 – Promontory; 21 – Sacral canal; 22 – Pubic tubercle

Таблица 31. Сравнительные половые особенности таза

По Синельникову, с изменениями

	Женщины	Мужчины
Общий вид таза	Более широкий и короткий	Более узкий и высокий
Расположение крыльев подвздошной кости	Более горизонтальное	Более вертикальное
Крестец	Короткий и широкий	Узкий и длинный
Подлобковый угол	90–100°	70–75°
Форма полости малого таза	Цилиндрическая	Конусообразная
Форма верхней аппертуры, или входа в малый таз	Округлая	«Карточное сердце» из-за большого выстояния вперед мыса

Таблица 32. Размеры таза у мужчин и женщин

По Синельникову, с изменениями

Название размера	Величина размера	
	Женщины	Мужчины
Большой таз, pelvis major		
Межгребневый размер, distantia cristarum, – наибольшее расстояние между обоими подвздошными гребнями	25–27 см	
Межостный размер, distantia spinarum, – расстояние между обеими верхними передними подвздошными остями	23–25 см	21–23 см
Межвертельный размер, distantia trochanterica, – расстояние между большими вертелами обеих бедренных костей	28–29 см	
Малый таз, pelvis minor (верхняя апертура таза, apertura pelvis superior)		
Прямой размер, или анатомическая конъюгата, diameter recta, s. conjugata anatomica, – расстояние между мысом и верхним краем симфиза	11,5 см	10,8 см
Истинная конъюгата, или гинекологическая, conjugata vera, s. gynecologica, – расстояние между мысом и наиболее выступающей кзади точкой симфиза	10,5–11,0 см	–
Диагональная конъюгата, conjugata diagonalis, – расстояние между мысом и нижним краем симфиза	12,5–13,0 см	–
Поперечный диаметр, diameter transversa, – наибольшее расстояние между обеими пограничными линиями	13,5 см	12,8 см
Косой диаметр, diameter obliqua, – расстояние между подвздошно-крестцовым сочленением одной и подвздошно-лобковым возвышением другой стороны	12,0–12,6 см	12,0–12,2 см
Малый таз, pelvis minor (полость таза, cavum pelvis)		
Прямой диаметр, diameter recta, – расстояние между местом соединения II и III крестцовых позвонков и серединой симфиза	12,2 см	10,8 см
Поперечный диаметр, diameter transversa, – расстояние между центрами вертлужных впадин	11,5 см	10,8 см
Малый таз, pelvis minor (нижняя аппертура таза, apertura pelvis inferior)		
Прямой диаметр, или прямая конъюгата, diameter recta, – расстояние между верхушкой копчика и нижним краем симфиза	9,5 см	7,5 см
Поперечный диаметр, diameter transversa, – расстояние между седалищными буграми	10,8 см	8,1 см
Наклон таза, inclinatio pelvis, измеряется углом, образуемым горизонтальной плоскостью и плоскостью верхней апертуры таза	55–60°	50–55°

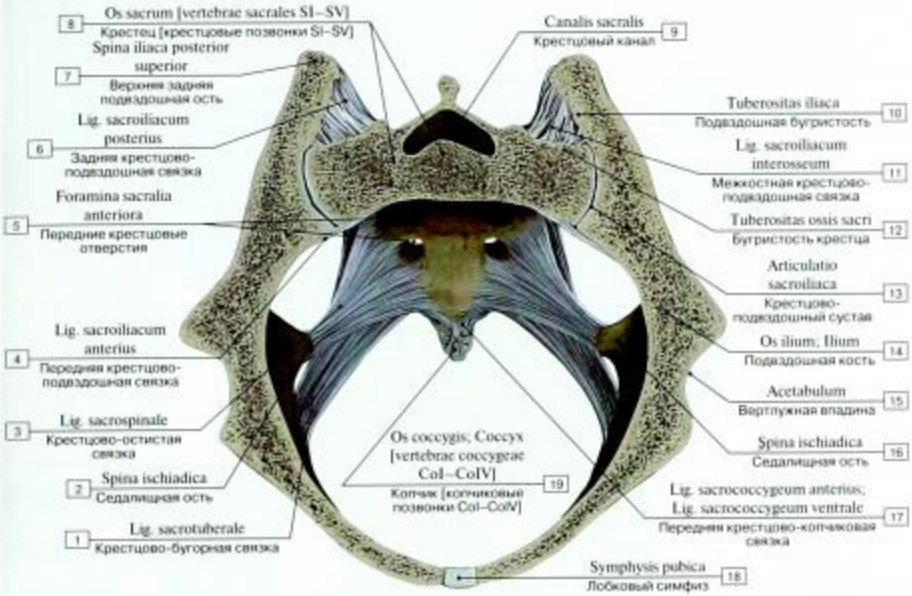

Рис. 311. Связки крестцово-подвздошного сустава, вид сверху, косой распил:

1 – Sacrotuberous ligament; 2 – Ischial spine; 3 – Sacrospinous ligament; 4 – Anterior sacro-iliac ligament; 5 – Anterior sacral foramina; 6 – Posterior sacro-iliac ligament; 7 – Posterior superior iliac spine; 8 – Sacrum [sacral vertebrae SI–SV]; 9 – Sacral canal; 10 – Iliac tuberosity; 11 – Interosseous sacro-iliac ligament; 12 – Sacral tuberosity; 13 – Sacro-iliac joint; 14 – Ilium; 15 – Acetabulum; 16 – Ischial spine; 17 – Anterior sacrococcygeal ligament; 18 – Pubic symphysis; 19 – Coccyx [coccygeal vertebrae CoI–CoIV]

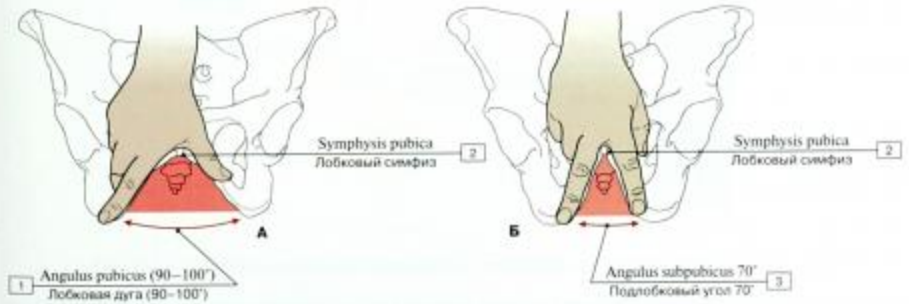

Рис. 312. Лобковая дуга женщины (А), подлобковый угол мужчины (Б):

1 – Pubic arch (90–100°); 2 – Pubic symphysis; 3 – Subpubic angle 70°

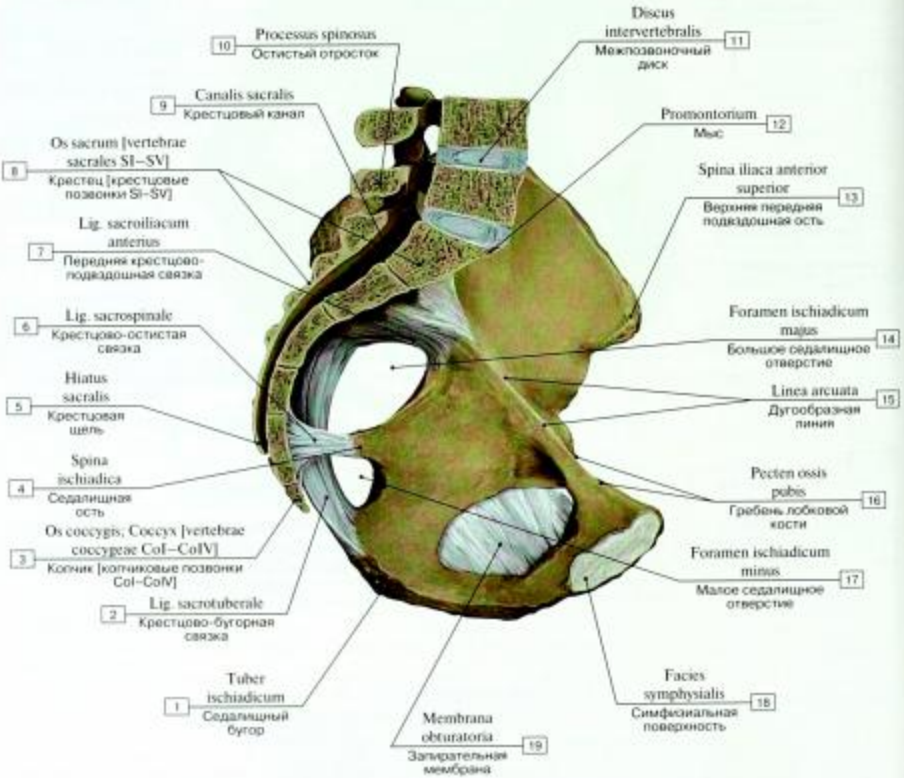

Рис. 313. Связки таза, правая половина таза, вид изнутри, справа:

1 – Ischial tuberosity; 2 – Sacrotuberous ligament; 3 – Coccyx [coccygeal vertebrae CoI–CoIV]; 4 – Ischial spine; 5 – Sacral hiatus; 6 – Sacrospinous ligament; 7 – Anterior sacro-iliac ligament; 8 – Sacrum [sacral vertebrae SI–SV]; 9 – Sacral canal; 10 – Spinous process; 11 – Intervertebral disc; 12 – Promontory; 13 – Anterior superior iliac spine; 14 – Greater sciatic foramen; 15 – Arcuate line; 16 – Pecten pubis; Pectineal line; 17 – Lesser sciatic foramen; 18 – Symphysial surface; 19 – Obturator membrane

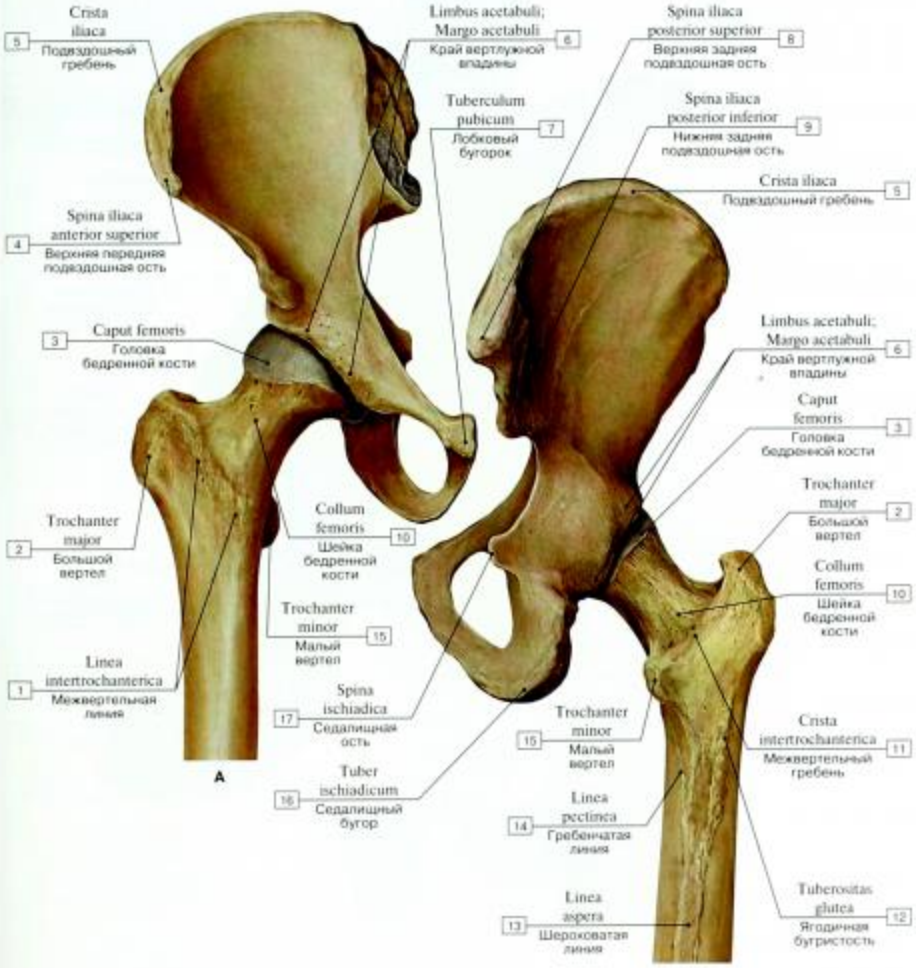

Рис. 314. Взаимоотношения тазовой и бедренной костей, правых (А – вид спереди, Б – вид сзади):

1 – Intertrochanteric line; 2 – Greater trochanter; 3 – Head of femur; 4 – Anterior superior iliac spine; 5 – Iliac crest; 6 – Acetabular margin; 7 – Pubic tubercle; 8 – Posterior superior iliac spine; 9 – Posterior inferior iliac spine; 10 – Neck of femur; 11 – Intertrochanteric crest; 12 – Gluteal tuberosity; 13 – Linea aspera; 14 – Pectineal line; Spiral line; 15– Lesser trochanter; 16 – Ischial tuberosity; 17 – Ischial spine

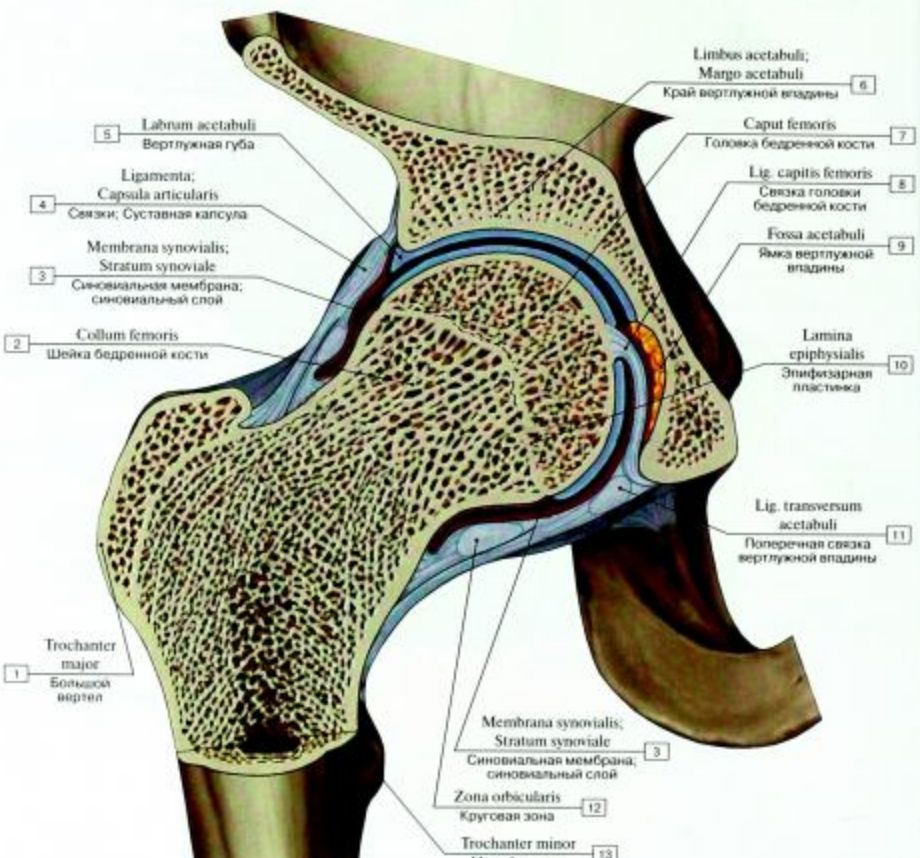

Рис. 315. Тазобедренный сустав, правый, распил во фронтальной плоскости:

1 – Greater trochanter; 2 – Neck of femur; 3 – Synovial membrane; Synovial layer; 4 – Ligaments; Joint capsule; Articular capsule; 5 – Acetabular labrum; 6 – Acetabular margin; 7 – Head of femur; 8 – Ligament of head of femur; 9 – Acetabular fossa; 10 – Epiphysial plate; Growth plate; 11 – Transverse acetabular ligament; 12 – Zona orbicularis; 13 – Lesser trochanter

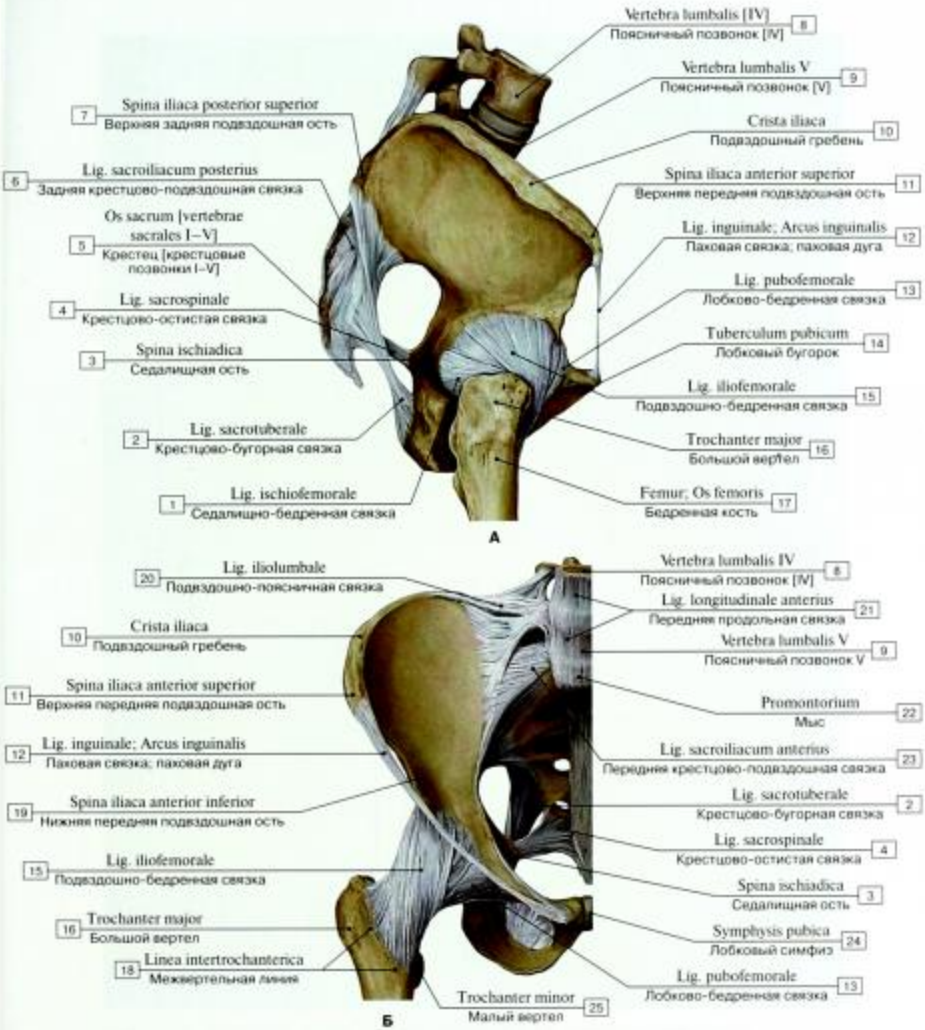

Рис. 316. Связки тазобедренного сустава, правого (А – вид сбоку, справа, Б – вид спереди):

1 – Ischiofemoral ligament; 2 – Sacrotuberous ligament; 3 – Ischial spine; 4 – Sacrospinous ligament; 5 – Sacrum [sacral vertebrae I–V]; 6 – Posterior sacro-iliac ligament; 7 – Posterior superior iliac spine; 8 – Lumbar vertebra [IV]; 9 – Lumbar vertebra [V]; 10 – Iliac crest; 11 – Anterior superior iliac spine; 12 – Inguinal ligament; 13 – Pubofemoral ligament; 14 – Pubic tubercle; 15 – Iliofemoral ligament; 16 – Greater trochanter; 17 – Femur; Thigh bone; 18 – Intertrochanteric line; 19 – Anterior inferior iliac spine; 20 – Iliolumbar ligament; 21 – Anterior longitudinal ligament; 22 – Promontory; 23 – Anterior sacro-iliac ligament; 24 – Pubic symphysis; 25 – Lesser trochanter

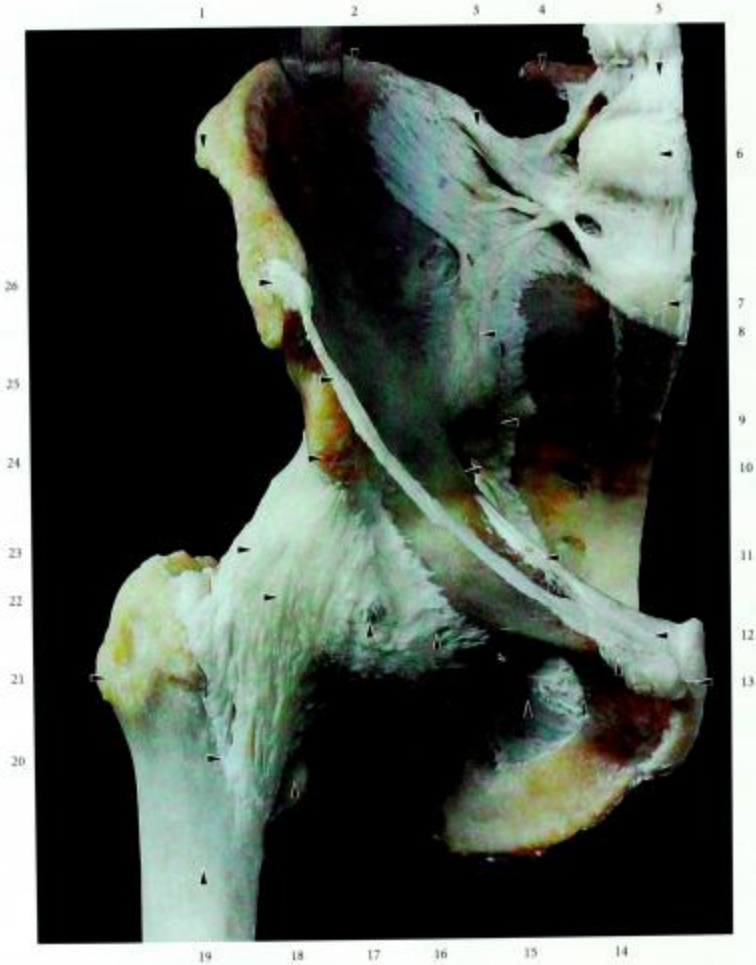

Рис. 317. Подвздошно-крестцовый и тазобедренный суставы, правые, невскрытые, вид спереди (фотография натурального препарата):

1 – подвздошный бугорок; 2 – подвздошный гребень; 3 – подвздошно-поясничная связка; 4 – поясничный позвонок [IV], реберный отросток; 5 – передняя продольная связка; 6 – межпозвоночный диск; 7 – пояснично-крестцовый сустав; 8 – крестцово-подвздошный сустав; 9 – передние крестцово-подвздошные связки; 10 – дугообразная линия тазовой кости; 11 – гребенчатая связка; 12 – верхняя лобковая связка; 13 – лобковый симфиз; 14 – лобковый бугорок; 15 – запирательное отверстие; 16 – лобково-бедренная связка; 17 – подвздошно-гребенчатая сумка; 18 – малый вертел; 19 – тело бедренной кости; 20 – межвертельная линия; 21 – большой вертел; 22 – подвздошно-бедренная связка, нисходящая часть; 23 – подвздошно-бедренная связка, поперечная часть; 24 – передний нижний подвздошный гребень; 25 – паховая связка; паховая дуга; 26 – верхняя передняя подвздошная ость

Рис. 318. Тазобедренный сустав, правый, невскрытый, вид сзади (фотография натурального препарата):

1 – подвздошный гребень; 2 – крыло подвздошной кости, ягодичная поверхность; 3 – подвздошный бугорок; 4 – тело подвздошной кости; 5 – подвздошно-седалищный синхондроз; 6 – борозда большого вертела; 7 – седалищно-бедренная связка; 8 – шейка бедренной кости; 9 – малый вертел; 10 – ягодичная бугристость; 11 – круговая зона; 12 – тело седалищной кости; 13 – седалищный бугор; 14 – крестцово-бугорная связка, полулунный отросток; 15 – запирательная мембрана; 16 – лобковый симфиз; 17 – малая седалищная вырезка; 18 – крестцово-остистая связка; 19 – крестцово-бугорная связка; 20 – большая седалищная вырезка; 21 – задняя крестцово-подвздошная связка; 22 – задняя крестцово-подвздошная связка; 23 – верхняя задняя подвздошная ость; 24 – задняя ягодичная линия

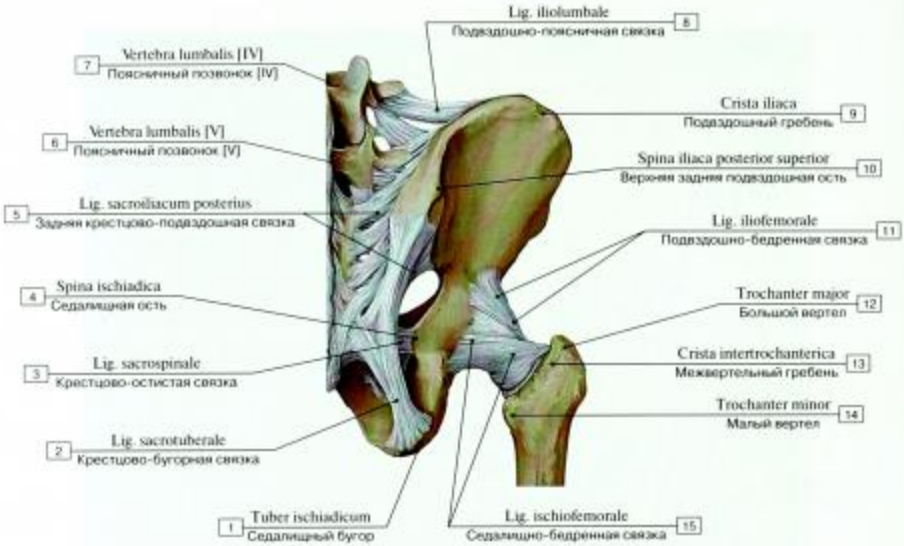

Рис. 319. Связки тазобедренного сустава, правого, вид сзади:

1 – Ischial tuberosity; 2 – Sacrotuberous ligament; 3 – Sacrospinous ligament; 4 – Ischial spine; 5 – Posterior sacro-iliac ligament; 6 – Lumbar vertebrae [V]; 7 – Lumbar vertebrae [IV]; 8 – Iliolumbar ligament; 9 – Iliac crest; 10 – Posterior superior iliac spine; 11 – Iliofemoral ligament; 12 – Greater trochanter; 13 – Intertrochanteric crest; 14 – Lesser trochanter; 15 – Ischiofemoral ligament

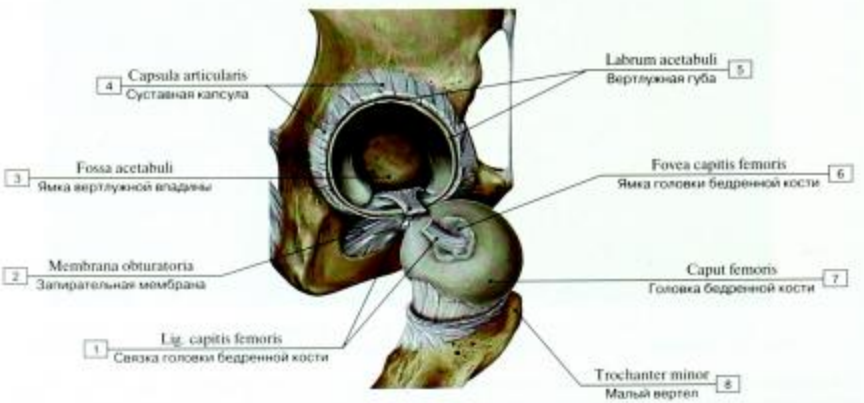

Рис. 320. Связка головки бедренной кости, правой:

1 – Ligament of head of femur; 2 – Obturator membrane; 3 – Acetabular fossa; 4 – Joint capsule; Articular capsule; 5 – Acetabular labrum; 6 – Fovea for ligament of head; 7 – Head of femur; 8 – Lesser trochanter

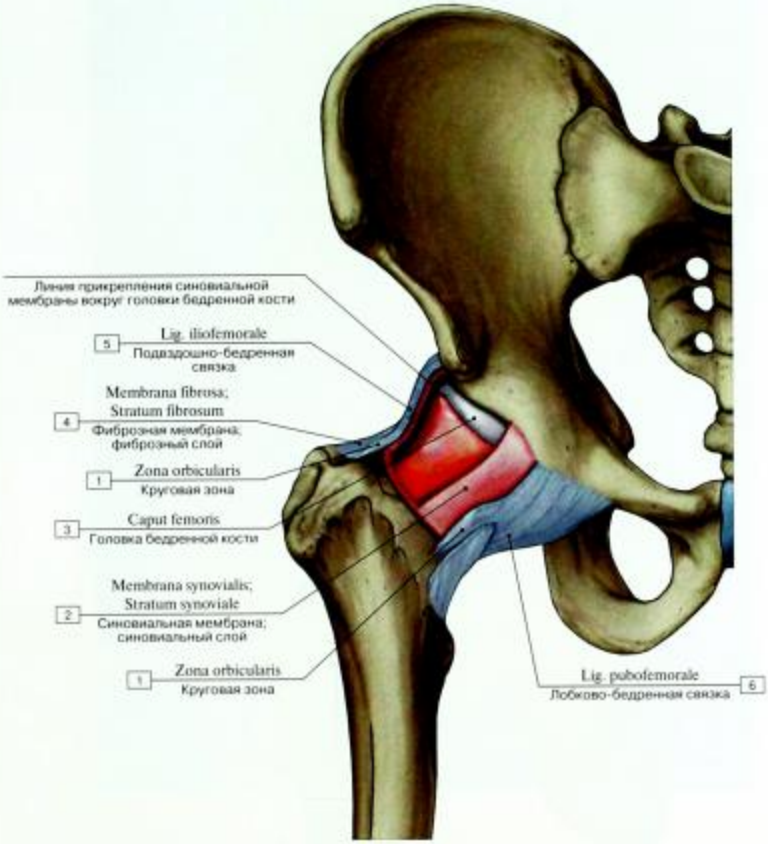

Рис. 321. Места прикрепления суставной капсулы тазобедренного сустава, правого:

1 – Zona orbicularis; 2 – Synovial membrane; Synovial layer; 3 – Head of femur; 4 – Fibrous layer; Fibrous membrane; 5 – Iliofemoral ligament; 6 – Pubofemoral ligament

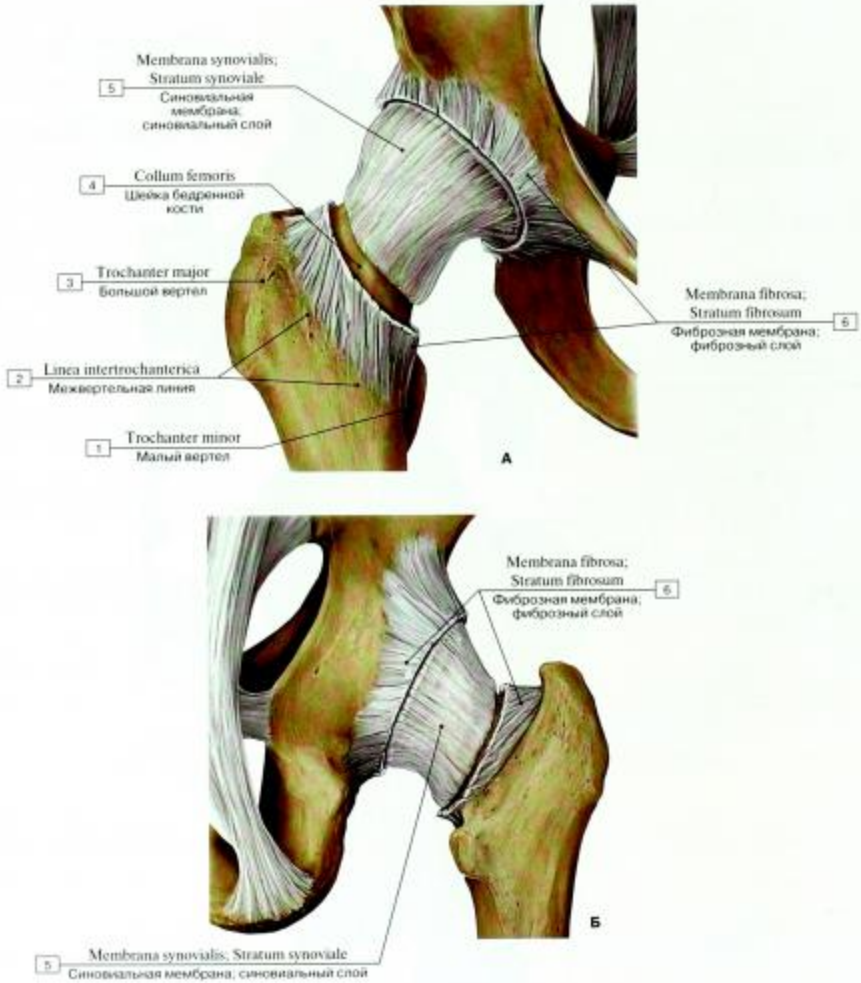

Рис. 322. Связки тазобедренного сустава, правого (А – суставная капсула вскрыта, вид спереди, Б – суставная капсула вскрыта, вид сзади):

1 – Lesser trochanter; 2 – Intertrochanteric line; 3 – Iliac crest; 4 – Neck of femur; 5 – Synovial membrane; Synovial layer; 6 – Fibrous layer; Fibrous membrane

Рис. 323. Тазобедренный сустав, правый, вскрытый, вид спереди (фотография натурального препарата):

1 – подвздошный гребень; 2 – подвздошная ямка; 3 – подвздошно-поясничная связка; 4 – поясничный позвонок [V], реберный отросток; 5 – межпозвоночное отверстие позвонка [IV]; 6 – межпозвоночное отверстие позвонка [V]; 7 – крестцово-подвздошный сустав; 8 – первое переднее крестцовое отверстие; 9 – крестец [крестцовые позвонки SI–SV] , тазовая поверхность; 10 – передняя нижняя подвздошная ость; 11 – гребенчатая связка; 12 – лобковый бугорок; 13 – тазовая связка; 14 – запирательная мембрана; 15 – вертлужная губа; 16 – головка бедренной кости; 17 – подвздошно-бедренная связка; 18 – шейка бедра; 19 – малый вертел; 20 – подвздошно-бедренная связка; 21 – подвздошно-бедренная связка; 22 – вертлужная губа; 23 – передняя нижняя подвздошная ость; 24 – крыло подвздошной кости, ягодичная поверхность; 25 – передняя верхняя подвздошная ость

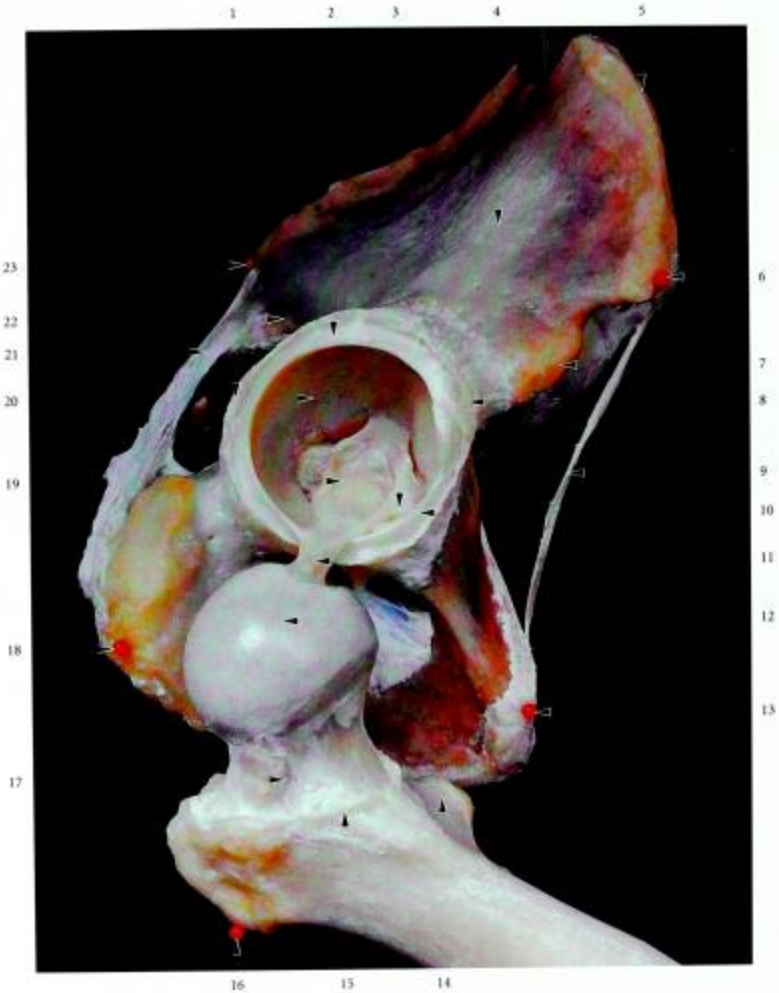

Рис. 324. Связка головки бедра, правого (фотография натурального препарата):

1 – седалищно-бедренная связка; 2 – губа вертлужной впадины; 3 – вырезка вертлужной впадины; 4 – крыло подвздошной кости, ягодичная поверхность; 5 – подвздошный гребень; 6 – верхняя передняя подвздошная ость; 7 – нижняя передняя подвздошная ость; 8 – подвздошно-бедренная связка; 9 – паховая связка; паховая дуга; 10 – поперечная связка вертлужной впадины; 11 – связка головки бедра; 12 – головка бедренной кости; 13 – лобковый бугорок; 14 – малый вертел; 15 – подвздошно-бедренная связка; 16 – большой гребень; 17 – шейка бедра с синовиальным влагалищем; 18 – седалищный бугор; 19 – вертлужная впадина; 20 – полулунная поверхность; 21 – крестцово-бугорная связка; 22 – нижняя задняя подвздошная ость; 23 – верхняя задняя подвздошная ость

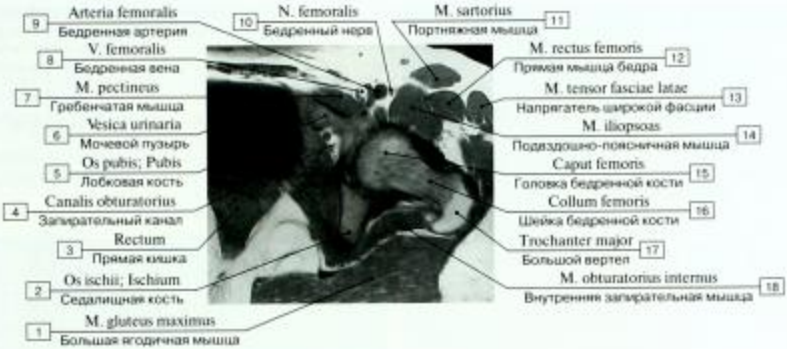

Рис. 325. Магнитно-резонансная томография тазобедренного сустава, аксиальная проекция:

1 – Gluteus maximus; 2 – Ischium; 3 – Rectum; 4 – Obturator canal; 5 – Pubis; 6 – Urinary bladder; 7 – Pectineus; 8 – Femoral vein; 9 – Femoral artery; 10 – Femoral nerve; 11 – Sartorius; 12 – Rectus femoris; 13 – Tensor fasciae latae; Tensor of fascia lata; 14 – Iliopsoas; 15 – Head of femur; 16 – Neck of femur; 17 – Greater trochanter; 18 – Obturator internus

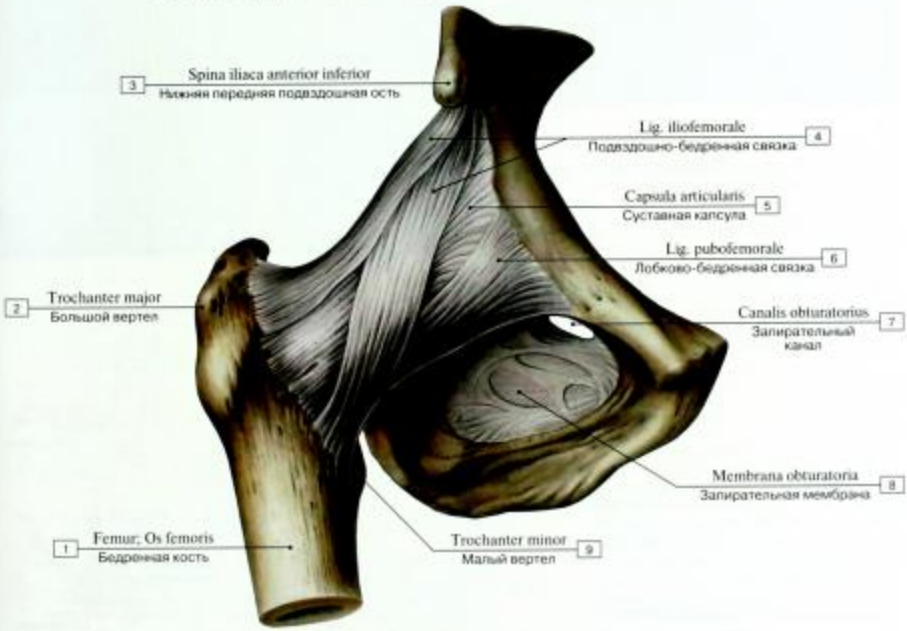

Рис. 326. Связки тазобедренного сустава, правого, вид спереди:

1 – Femur; Thigh bone; 2 – Greater trochanter; 3 – Anterior inferior iliac spine; 4 – Iliofemoral ligament; 5 – Joint capsule; Articular capsule; 6 – Pubofemoral ligament; 7 – Obturator canal; 8 – Obturator membrane; 9 – Lesser trochanter

Диапазон разгибания правого бедра определяется с помощью способа Томаса.

Способ Томаса используется для измерения диапазона разгибания бедра в положении лежа на твердой поверхности.

А. Исходное положение, при котором таз слегка смещен вперед (приблизительно на 12°). В таком положении нельзя определить, есть или нет сгибательная контрактура тазобедренного сустава. Вот почему пациент не может компенсировать ограничение растяжения при помощи увеличения поясничного лордоза (выгибание нижней части спины до гиперлордоза) или увеличивая смещение таза вперед.

Б. Смещение таза может быть временно устранено за счет максимального сгибания противоположного бедра (в данном случае левого) в тазобедренном суставе. Если правое бедро при этом плоско лежит на столе, правый тазобедренный сустав будет растянут приблизительно на 20° (нормальное растяжение).

В. Если разгибание бедра ограничено (например, из-за сокращенной прямой мышцы бедра или подвздошно-поясничной мышцы) и противоположное (левое) бедро максимально согнуто, то степень приподнимания над столом бедра поврежденной ноги будет пропорциональна степени потери растяжения. Если разгибание бедра ограничено, то это сопровождается поясничным гиперлордозом, что легко определить клинически при помощи пальпации нижней части спины.

Диапазон движений в тазобедренном суставе при нейтральной позиции (0°).

Диапазон движений в тазобедренном суставе определяется с помощью нейтрально-нулевого метода.

А. Диапазон сгибания – разгибания

Б. Диапазон отведения – приведения при разогнутом тазобедренном суставе

В. Диапазон отведения – приведения при согнутом на 90° тазобедренном суставе

Г. Диапазон внутреннего вращения – наружного вращения при согнутом на 90° тазобедренном суставе.

Д. Диапазон внутреннего вращения – наружного вращения при наклоненном положении с разогнутым тазобедренном суставом (когда измеряют вращение, используют согнутую на 90° ногу, как указатель, определяющий диапазон движения).

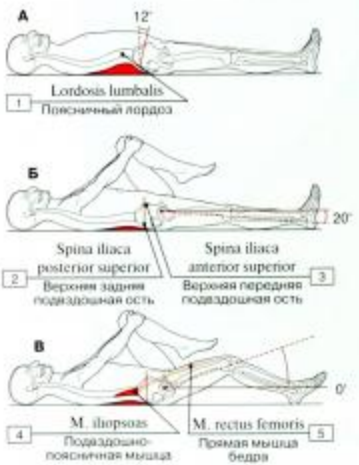

Рис. 327. Диапазон разгибания правого бедра

1 – Lumbar lordosis; 2 – Posterior superior iliac spine; 3 – Anterior superior iliac spine; 4 – Iliopsoas; 5 – Rectus femoris

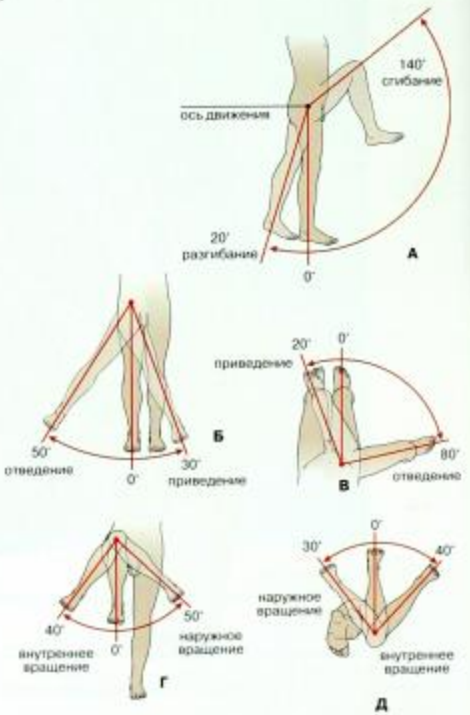

Рис. 328. Диапазон движения в тазобедренном суставе

Рис. 329. Рентгенограмма тазобедренного сустава в прямой проекции:

1 – головка бедренной кости; 2 – суставная щель тазобедренного сустава; 3 – шейка бедренной кости; 4 – большой вертел; 5 – малый вертел; 6 – межвертельный гребень; 7 – ямка вертлужной впадины; 8 – седалищный бугор; 9 – передний край вертлужной впадины; 10 – задний край вертлужной впадины; 11 – запирательное отверстие; 12 – диафиз бедренной кости (*по А.Ю. Васильеву*)

Рис. 330. Фронтальный срез женского таза, Т1-взвешенное изображение (магнитно-резонансная томография):

1 – внутренняя подвздошная артерия; 2 – тело матки; 3 – яичник; 4 – тело позвонка; 5 – большая поясничная мышца; 6 – маточная труба; 7 – вертлужная впадина; 8 – головка бедренной кости; 9 – большой вертел бедренной кости; 10 – прямая кишка; 11 – седалищная кость (*по С.К. Терновому*)

Рис. 331. Движения в тазобедренном суставе:

1 – Lateral rotation; External rotation; 2 – Adduction; 3 – Extension; 4 – Flexion; 5 – Abduction; 6 – Medial rotation; Internal rotation

Как шаровидный сустав тазобедренный сустав имеет три основные оси движения, все три оси проходят через центр головки бедренной кости (вращательный центр тазобедренного сустава) и взаимно перпендикулярны. Соответственно, сустав имеет три степени свободы, что позволяет производить движения в шести основных направлениях:

1. Поперечная ось: сгибание и разгибание.
2. Сагиттальная ось: отведение и приведение.
3. Продольная ось: вращение вовнутрь и наружу.

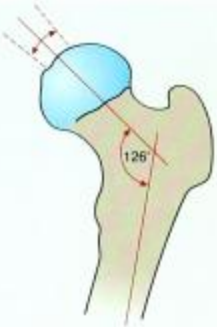

Рис. 332. Угол соединения шейки с телом бедренной кости

Угол соединения шейки с телом бедренной кости у подростков составляет 150°, а у взрослых – около 126°.

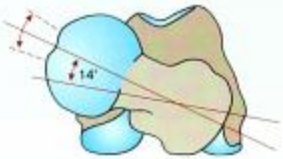

Рис. 333. Угол переднего скручивания бедренной кости

Угол переднего скручивания бедренной кости составляет около 30° у подростков и около 14° у взрослых.

Правый тазобедренный сустав, вид сверху (рис. 333).

Увеличенная или уменьшенная скрученность бедренной кости приводит к углу скрученности разных размеров. Изменение скрученности бедра приводит к увеличению внутреннего или наружного вращения ноги и изменению походки (походка «пальцами внутрь» или «пальцами наружу»). Если взять в качестве контрольной точки ось мыщелка, скрученность бедра может быть представлена нормальной (А), увеличенной (Б), уменьшенной (В).

А. Шейка бедра отведена назад (концом назад по отношению к мыщелковой оси), что приводит к походке «пальцами наружу».

Б. Увеличение угла смещения приводит к походке «пальцами внутрь», сопровождающейся ограничением наружного вращения.

В. В норме при выставленной вперед стопе угол смещения равен 14°.

Обращаем внимание на поперечную ось мыщелка и на ось шейки бедра. При их продлении обе линии пересекаются друг с другом под углом 14° у взрослых (угол смещен вперед). При рождении этот угол значительно больше и составляет около 40°, однако он уменьшается до обычных размеров к 20 годам.

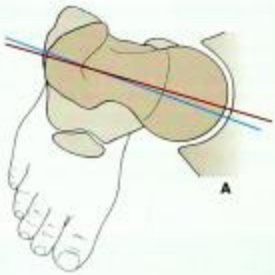

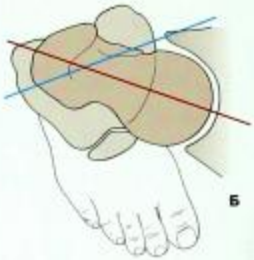

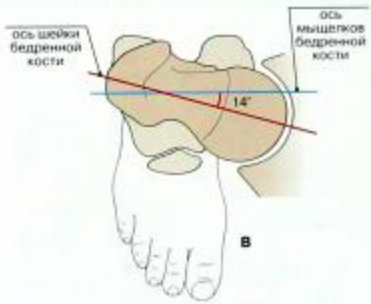

Рис. 334. Вращательная деформация шейки бедра

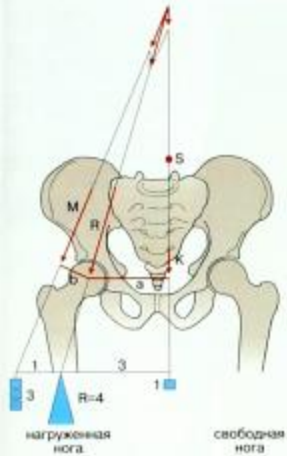

Рис. 335. Нагрузки на правый тазобедренный сустав при ходьбе, вид спереди

В позиции «стоя на одной ноге» или в одну из фаз ходьбы центр тяжести тела (S) смещается в сторону «свободной» ноги так, чтобы вес тела (K) действовал вдоль линии, которая проходит по середине тазобедренного сустава. Такое эксцентричное смещение груза вызывает вращение, которое имеет тенденцию наклонять часть тела, расположенную выше сустава, в сторону «свободной» ноги. Чтобы сохранить устойчивое равновесие, должна быть применена противодействующая сила (с помощью мышц) достаточная, чтобы противостоять вращательному движению. В тазобедренном суставе это противодействие осуществляется, главным образом, силой мышц (M), отводящих бедро (средняя и малая ягодичные мышцы). Однако плечо рычага этой силы, действующей на тазобедренный сустав, составляет только одну треть длины плеча действия веса тела, т.е. соотношение длины плеча мышечной силы (b) к длине плеча веса тела (a) – 1:3. Следовательно, чтобы удержать тазобедренный сустав в положении «стоя на одной ноге», требуется мышечная сила, эквивалентная трем весам тела. Это означает, что «давящая» сила, которой должен противостоять тазобедренный сустав во время ходьбы, приблизительно в четыре раза превышает вес тела. В результате этого тазобедренный сустав подвергается чрезвычайным нагрузкам, которые способствуют патологическим изменениям.

У больных с выраженным артритом тазобедренного сустава можно предпринять различные меры для снятия нагрузки с пораженной стороны и, следовательно, для уменьшения боли.

А. Смещение оси центра тяжести тела к пораженной стороне. Этого можно достичь взятием груза в правую руку (поражен правый тазобедренный сустав). Это перемещает центр тяжести ближе к центру головки бедренной кости, тем самым укорачивая плечо рычага груза (в этом случае – веса тела) и уменьшая вращательный момент, производимый весом тела. Этот же эффект используется пациентом, когда он непроизвольно при ходьбе наклоняет верхнюю часть тела в сторону пораженной стороны.

Б. Использование трости с левой (здоровой) стороны. Это удлиняет плечо рычага груза (вес тела), а также включает противодействующую силу, которая противостоит весу тела в самом конце плеча рычага. Это уменьшает вращательный момент, производимый весом тела.

Рис. 336. Уменьшение нагрузки на правый тазобедренный сустав (при его поражении – артрите)

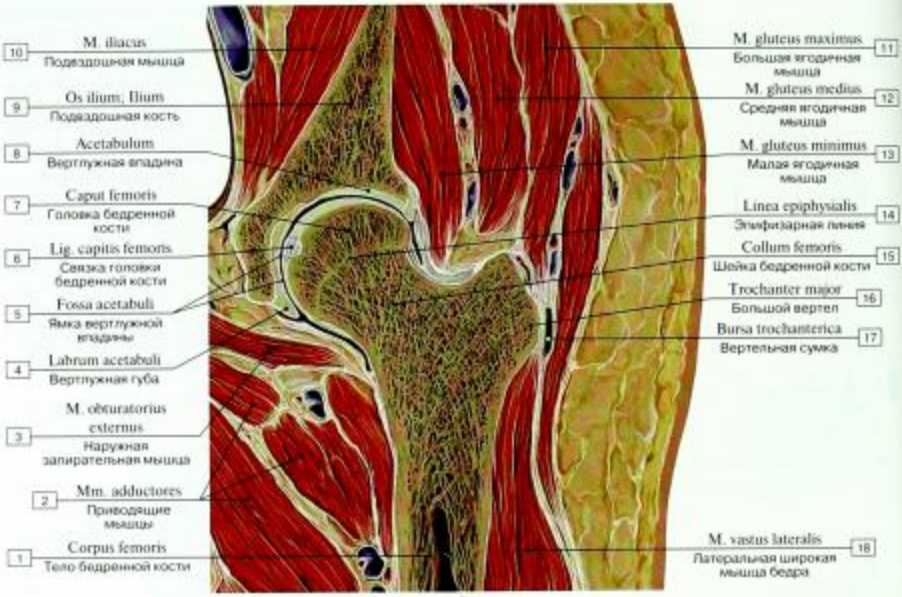

Рис. 337. Топографические взаимоотношения структур таза и верхней трети бедра, правого. Фронтальный распил через тазобедренный сустав (А – схема, Б – МРТ):

1 – Shaft of femur; Body of femur; 2 – Adductores; 3 – Obturator externus; 4 – Acetabular labrum; 5 – Acetabular fossa; 6 – Ligament of head of femur; 7 – Head of femur; 8 – Acetabulum; 9 – Ilium; 10 – Iliacus; 11 – Gluteus maximus; 12 – Gluteus medius; 13 – Gluteus minimus; 14 – Epiphysial line; 15 – Neck of femur; 16 – Greater trochanter; 17 – Trochanteric bursa; 18 –Vastus lateralis

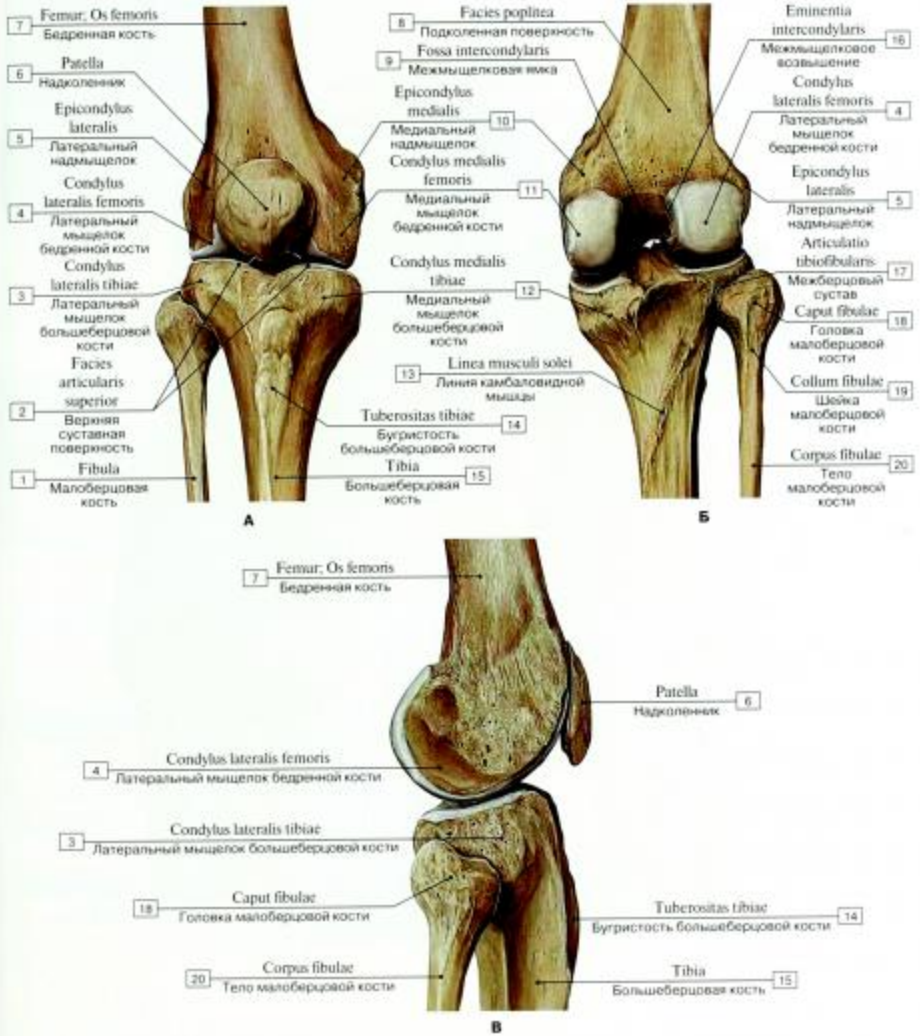

Рис. 338. Кости бедра и голени, формирующие коленный сустав, правый (А – вид спереди, Б – вид сзади, В – вид сбоку, с латеральной стороны):

1 – Fibula; 2 – Superior articular facet; 3 – Lateral condyle of tibia; 4 – Lateral condyle of femur; 5 – Lateral epicondyle; 6 – Patella; 7 – Femur; Thigh bone; 8 – Popliteal surface; 9 – Intercondylar fossa; 10 – Medial epicondyle; 11 – Medial condyle of femur; 12 – Medial condyle of tibia; 13 – Soleal line; 14 – Tibial tuberosity; 15 – Tibia; 16 – Intercondylar eminence; 17 – Tibiofibular joint; Superior tibiofibular joint; 18 – Head of fibula; 19 – Neck of fibula; 20 – Shaft of fibula; Body of fibula

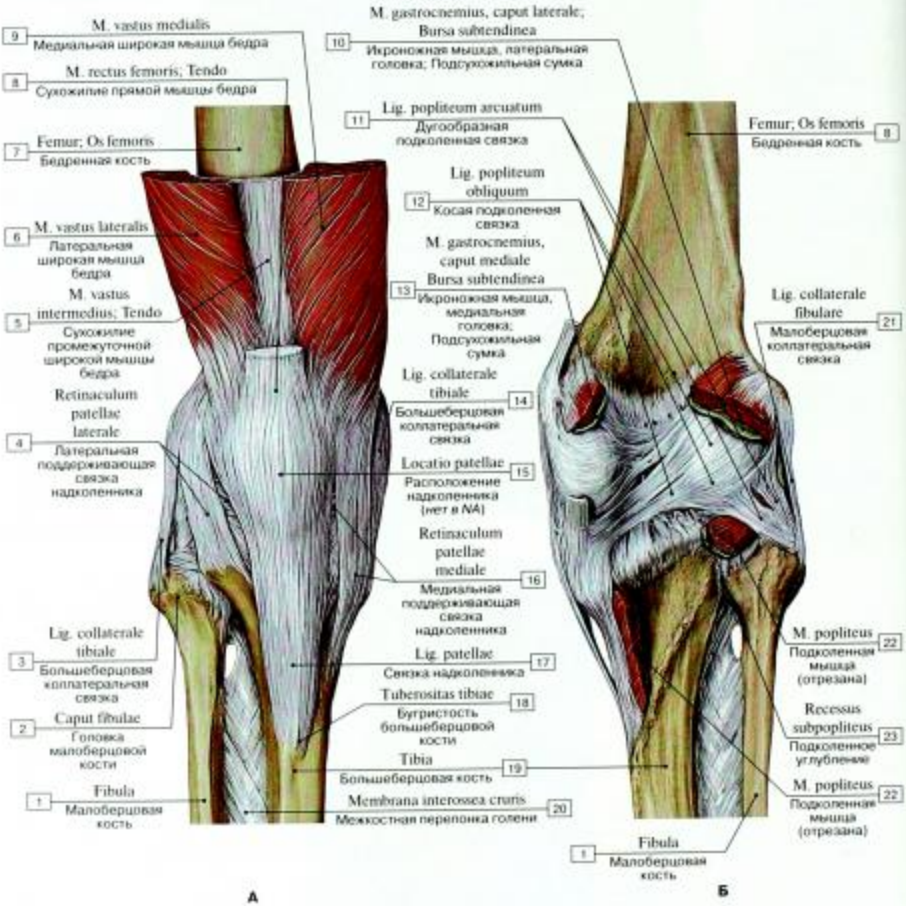

Рис. 339. Коленный сустав, правый (А – вид спереди, Б – вид сзади):

1 – Fibula; 2 – Head of fibula; 3 – Tibial collateral ligament; 4 – Lateral patellar retinaculum; 5 –Vastus lateralis; Tendon; 6 –Vastus lateralis; 7 – Femur; Thigh bone; 8 – Rectus femoris; Tendon; 9 –Vastus medialis; 10 – Gastrocnemius, lateral head; Subtendinous bursa; 11 – Arcuate popliteal ligament; 12 – Oblique popliteal ligament; 13 – Gastrocnemius, medial head; Subtendinous bursa; 14 – Tibial collateral ligament; 15 – Location of patella; 16 – Medial patellar retinaculum; 17 – Patellar ligament; 18 – Tibial tuberosity; 19 – Tibia; 20 – Interosseous membrane of leg; 21 – Fibular collateral ligament; 22 – Popliteus; 23 – Subpopliteal recess

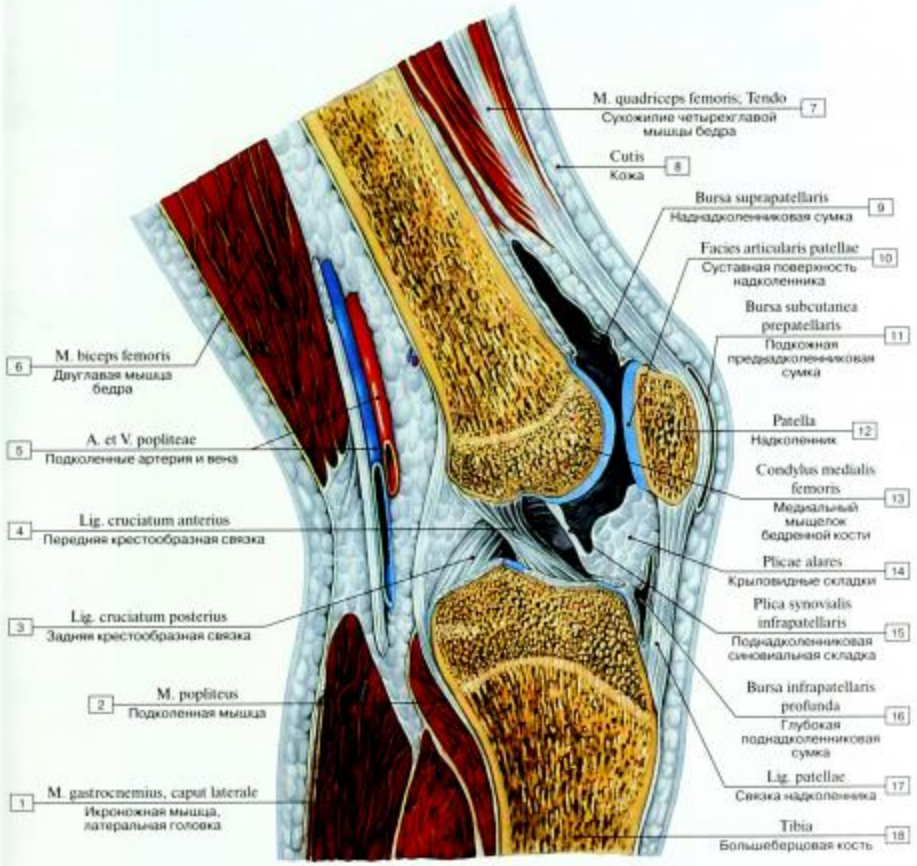

Рис. 340. Коленный сустав, правый, сагиттальный распил:

1 – Gastrocnemius, lateral head; 2 – Popliteus; 3 – Posterior cruciate ligament; 4 – Anterior cruciate ligament; 5 – Popliteal artery and vein; 6 – Biceps femoris; 7 – Quadriceps femoris; Tendon; 8 – Skin; 9 – Suprapatellar bursa; 10 – Articular surface of patella; 11 – Subcutaneous prepatellar bursa; 12 – Patella; 13 – Medial condyle of femur; 14 – Alar folds; 15 – Infrapatellar synovial fold; 16 – Deep infrapatellar bursa; 17 – Patellar ligament; 18 – Tibia

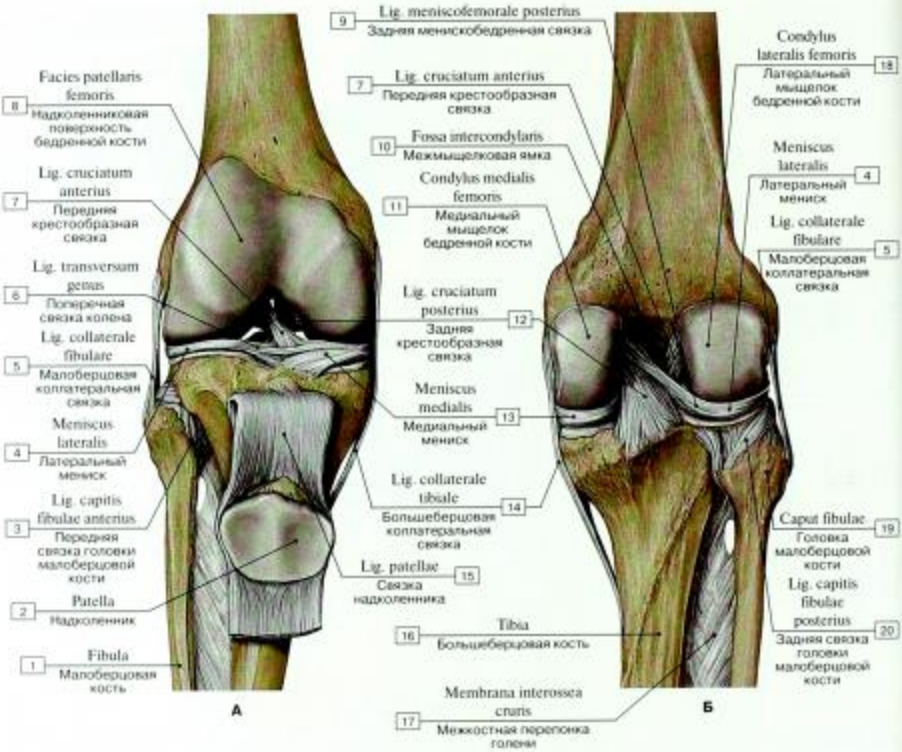

Рис. 341. Внутрисуставные связки коленного сустава, правого (А – вид спереди, надколенник оттянут вниз, Б – вид сзади):

1 – Fibula; 2 – Patella; 3 – Anterior ligament of fibular head; 4 – Lateral meniscus; 5 – Fibular collateral ligament; 6 – Transverse ligament of knee; 7 – Anterior cruciate ligament; 8 – Facies patellaris femur; 9 – Posterior meniscofemoral ligament; 10 – Intercondylar fossa; 11 – Medial condyle of femur; 12 – Posterior cruciate ligament; 13 – Medial meniscus; 14 – Tibial collateral ligament; 15 – Patellar ligament; 16 – Tibia; 17 – Interosseous membrane of leg; 18 – Lateral condyle of femur; 19 – Head of fibula; 20 – Posterior ligament of fibular head

Рис. 342. Коленный сустав, левый. вскрытый, вид спереди (фотография натурального препарата):

1 – медиальная широкая мышца бедра; 2 – надпадколенниковая сумка; 3, 16 – надколенник, суставная поверхность; 4 – синовиальная мембрана; 5 – подпадколенниковая синовиальная складка; 6 – латеральный мыщелок бедренной кости; 7 – подпадколенниковое жировое тело; 8 – подвздошно-большеберцовый тракт; 9 – головка малоберцовой кости; 10 – суставная капсула; 11 – сухожилие медиальной широкой мышцы бедра; 12 – сухожилие прямой мышцы бедра; 13 – синовиальная складка и рудиментарная перегородка между надпадколенниковой сумкой и суставной полостью; 14 – медиальная широкая мышца бедра; 15 – крыловидная складка; 17 – медиальный мыщелок бедренной кости; 18 – межмыщелковая ямка; 19 – место прикрепления суставной капсулы

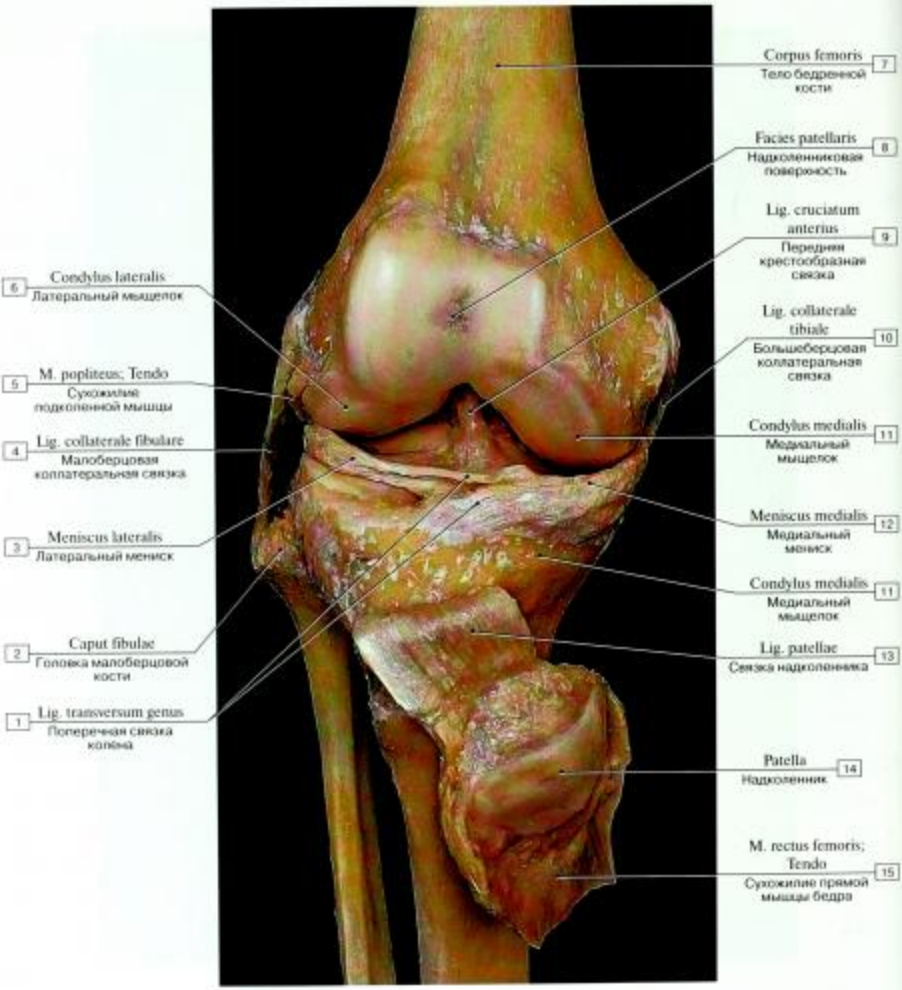

Рис. 343. Коленный сустав, правый, вскрытый, вид впереди (фотография натурального препарата):

1 – Transverse ligament of knee; 2 – Head of fibula; 3 – Lateral meniscus; 4 – Fibular collateral ligament; 5 – Popliteus; Tendon; 6 – Lateral condyle; 7 – Shaft of femur; Body of femur; 8 – Patellar surface; 9 – Anterior cruciate ligament; 10 – Tibial collateral ligament; 11 – Medial condyle; 12 – Medial meniscus; 13 – Patellar ligament; 14 – Patella; 15 – Rectus femoris; Tendon

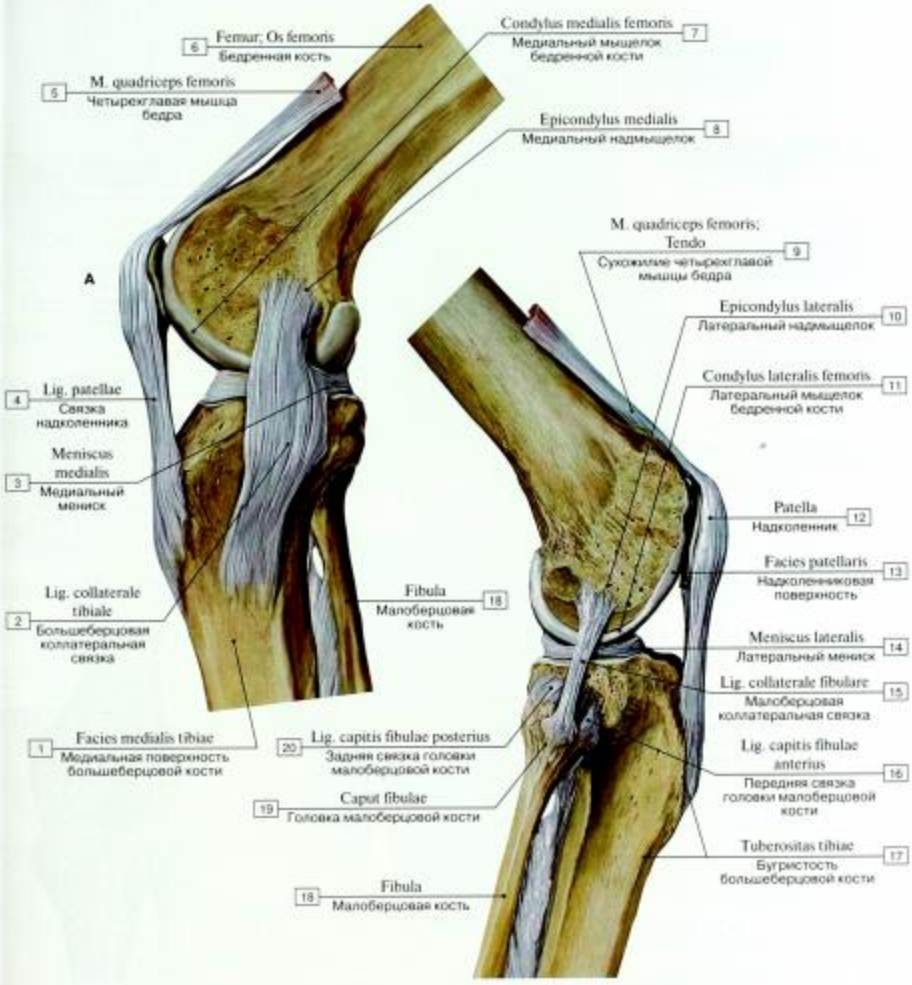

Рис. 344. Связки коленного сустава, правого (А – вид с медиальной стороны, Б – вид с латеральной стороны):

1 – Medial surface of tibia; 2 – Tibial collateral ligament; 3 – Medial meniscus; 4 – Patellar ligament; 5 – Quadratus femoris; 6 – Femur; Thigh bone; 7 – Medial condyle of femur; 8 – Medial epicondyle; 9 – Quadriceps femoris; Tendon; 10 – Lateral epicondyle; 11 – Lateral condyle of femur; 12 – Patella; 13 – Patellar surface; 14 – Lateral meniscus; 15 – Fibular collateral ligament; 16 – Anterior ligament of fibular head; 17 – Tibial tuberosity; 18 – Fibula; 19 – Head of fibula; 20 – Posterior ligament of fibular head

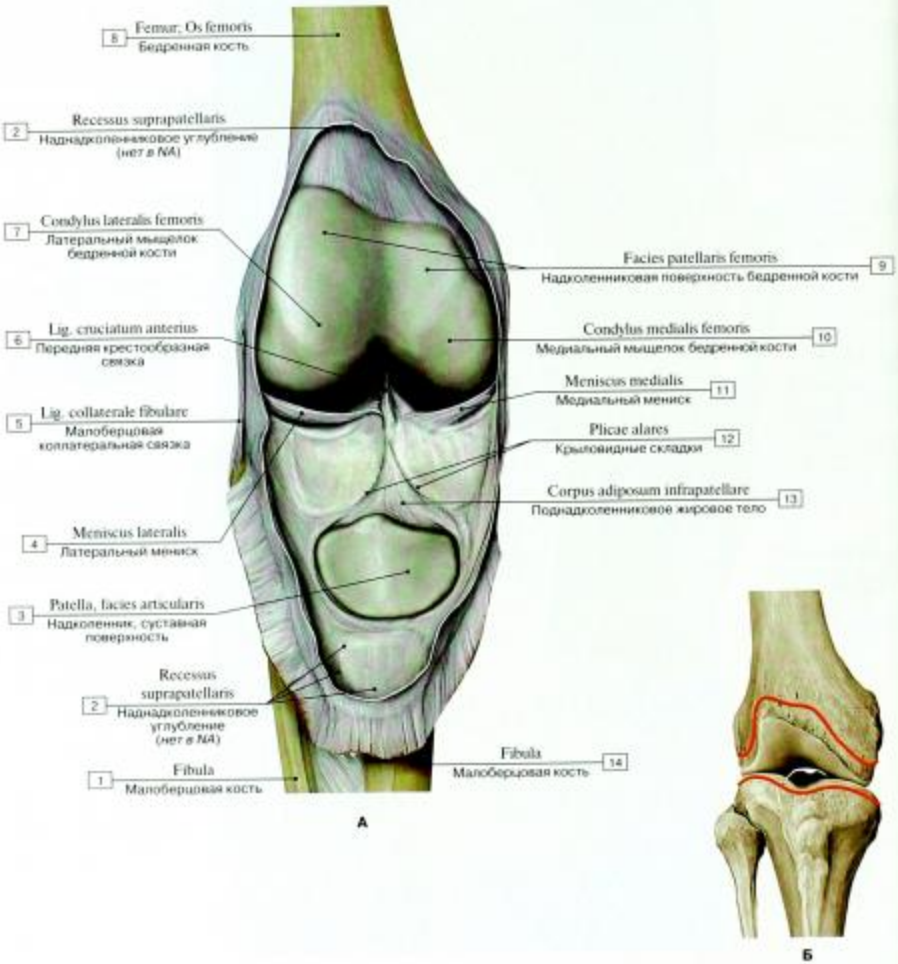

Рис. 345. Коленный сустав, правый (А – вид спереди, суставная капсула вскрыта, Б – места прикрепления суставной капсулы на бедренной и большеберцовой костях, вид спереди):

1 – Fibula; 2 – Suprapatellar recess; 3 – Patella, articular surface; 4 – Lateral meniscus; 5 – Fibular collateral ligament; 6 – Anterior cruciate ligament; 7 – Lateral condyle of femur; 8 – Femur; Thigh bone; 9 – Patellar surface of femur; 10 – Medial condyle of femur; 11 – Medial meniscus; 12 – Alar folds; 13 – Infrapatellar fat pad; 14 – Fibula

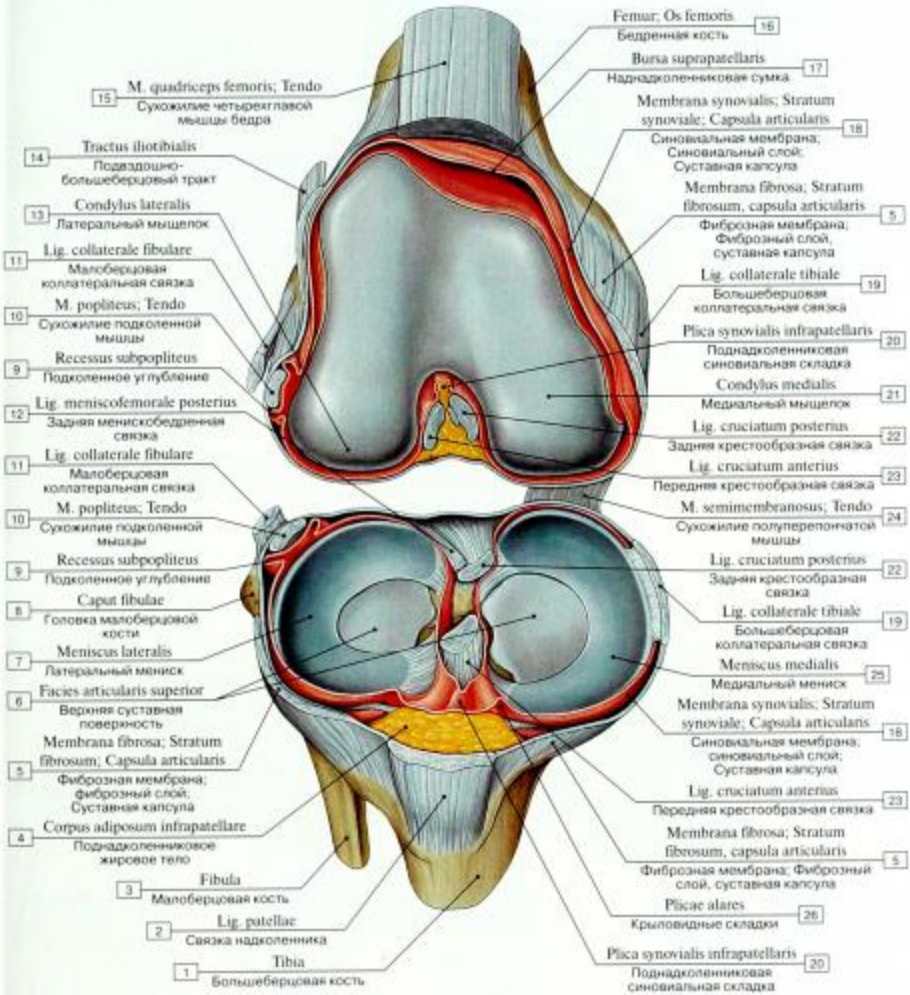

Рис. 346. Коленный сустав, правый, вид спереди и сверху:

1 – Tibia; 2 – Patellar ligament; 3 – Fibula; 4 – Infrapatellar fat pad; 5 – Fibrous layer; Fibrous membrane; Joint capsule; Articular capsule; 6 – Superior articular surface; 7 – Lateral meniscus; 8 – Head of fibula; 9 – Subpopliteal recess; 10 – Popliteus; Tendon; 11 – Fibular collateral ligament; 12 – Posterior meniscofemoral ligament; 13 – Lateral condyle; 14 – Iliotibial tract; 15 – Quadriceps femoris; Tendon; 16 – Femur; Thigh bone; 17 – Suprapatellar bursa; 18 – Synovial membrane; Synovial layer; Joint capsule; Articular capsule; 19 – Tibial collateral ligament; 20 – Infrapatellar synovial fold; 21 – Medial condyle; 22 – Posterior cruciate ligament; 23 – Anterior cruciate ligament; 24 – Semimembranosus; Tendon; 25 – Medial meniscus; 26 – Alar folds

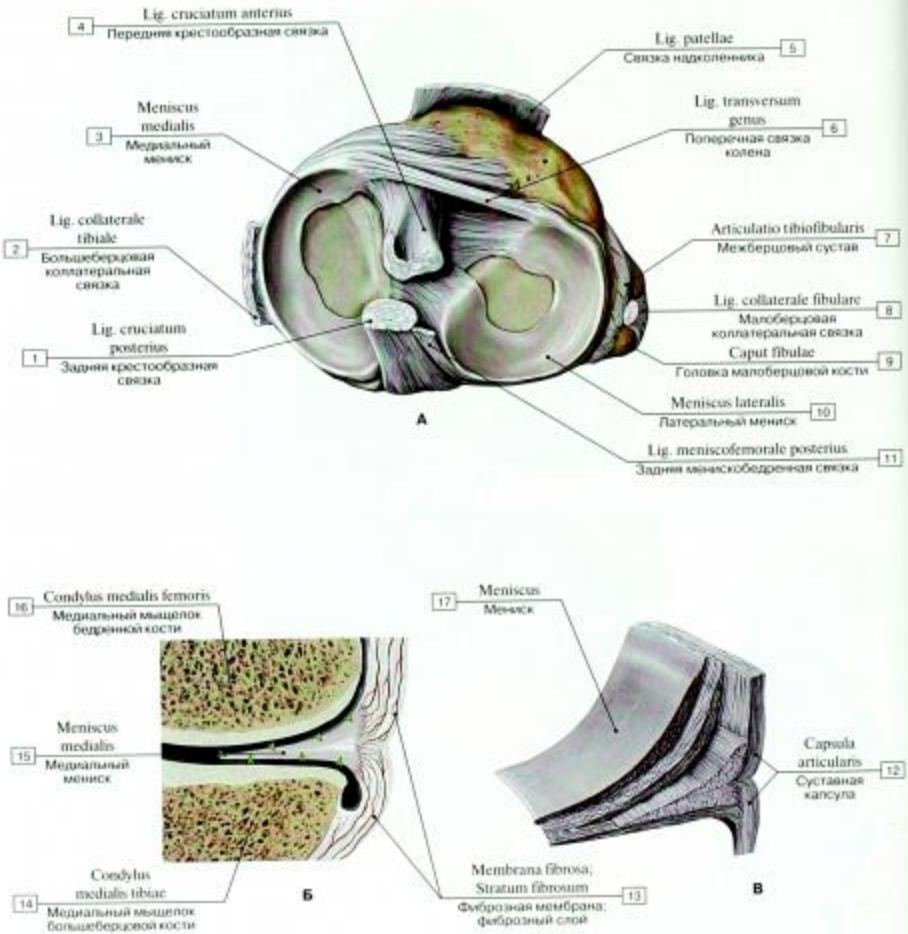

Рис. 347. Мениски коленного сустава, правого
(А – вид сверху, Б – медиальный мениск, поперечное сечение, В – мениск, вид изнутри):

1 – Posterior cruciate ligament; 2 – Tibial collateral ligament; 3 – Medial meniscus; 4 – Anterior cruciate ligament; 5 – Patellar ligament; 6 – Transverse ligament of knee; 7 – Tibiofibular joint; Superior tibiofibular joint; 8 – Fibular collateral ligament; 9 – Head of fibula; 10 – Lateral meniscus; 11 – Posterior meniscofemoral ligament; 12 – Joint capsule; Articular capsule; 13 – Fibrous layer; Fibrous membrane; 14 – Medial condyle of tibia; 15 – Meniscus; 16 – Medial condyle of femur; 17 – Meniscus

Рис. 348. Крестообразные связки при согнутой голени, правой:

1 – Fibula; 2 – Head of fibula; 3 – Lateral meniscus; 4 – Fibular collateral ligament; 5 – Lateral condyle; 6 – Patellar surface; 7 – Posterior cruciate ligament; 8 – Medial condyle; 9 – Anterior cruciate ligament; 10 – Medial meniscus; 11 – Tibial tuberosity; 12 – Tibial collateral ligament; 13 – Tibia

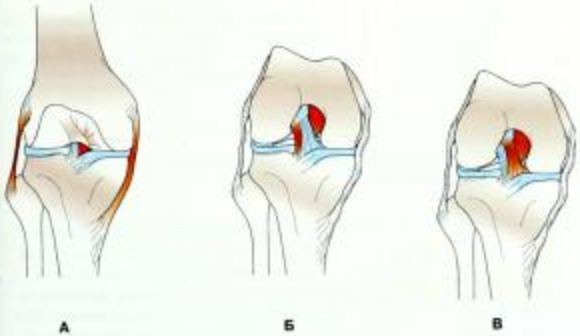

Рис. 349. Роль крестообразных и коллатеральных связок в сгибании и разгибании голени

Правый коленный сустав, вид спереди (натянутые волокна связок выделены красным цветом).

А. Разгибание

Б. Сгибание

В. Сгибание и поворот вовнутрь

Коллатеральные связки натягиваются только при разгибании (А), крестообразные связки или часть из них натягиваются при любых движениях в коленном суставе: медиальная часть обеих крестообразных связок натягивается при разгибании (А), латеральная часть передней крестообразной связки и вся задняя крестообразная связка – при сгибании (Б), медиальная часть передней связки и вся задняя связка – при сгибании и повороте вовнутрь (В). Этим крестовидные связки помогают поддерживать устойчивость колена в любом положении.

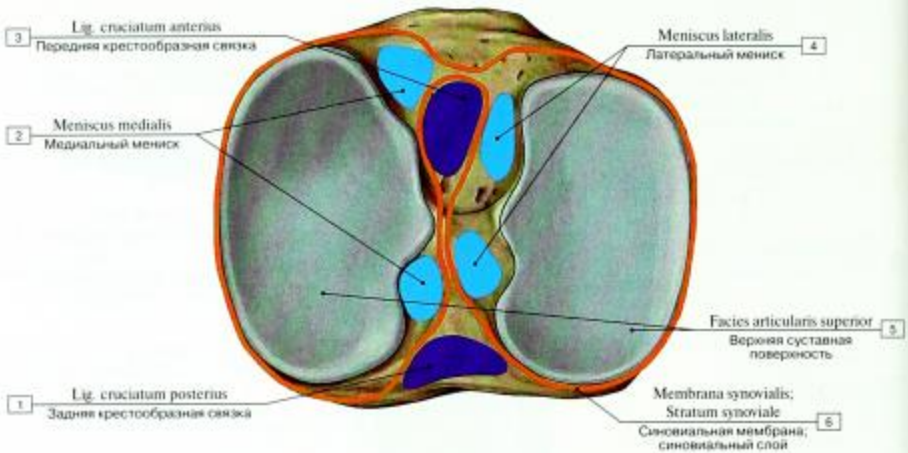

Рис. 350. Места прикрепления менисков, крестообразных связок и синовиальной мембраны на большеберцовой кости, правой, вид сверху:

1 – Posterior cruciate ligament; 2 – Medial meniscus; 3 – Anterior cruciate ligament; 4 – Lateral meniscus; 5 – Superior articular facet; 6 – Synovial membrane; Synovial layer

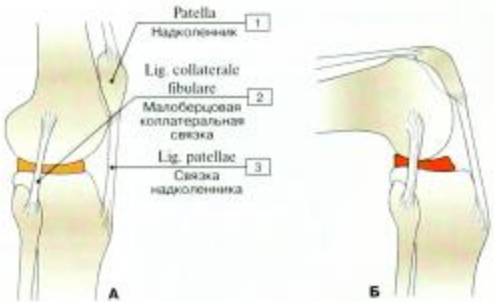

Медиальные мениски, закрепленные надежнее латеральных, подвергаются значительно меньшему смещению во время сгибания коленного сустава.

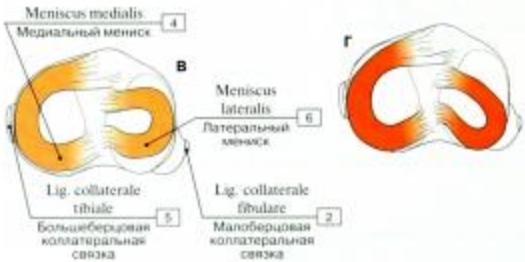

Рис. 351. Движение менисков во время сгибания колена (правый коленный сустав при разгибании (А) и сгибании (Б), вид сбоку, вид сверху на верхнюю поверхность большеберцовой кости при разгибании (В) и сгибании (Г) голени):

1 – Patella; 2 – Fibular collateral ligament; 3 – Patellar ligament; 4 – Medial meniscus; 5 – Tibial collateral ligament; 6 – Lateral meniscus

Рис. 352. Согнутый коленный сустав, правый. Вид спереди, суставная капсула и надколенник удалены

Состояние при разрыве передней крестообразной связки

А. Согнутая правая голень, вид спереди.

Б. Согнутая правая голень, вид с медиальной стороны.

Разрыв крестообразной связки приводит к подвижности большеберцовой кости относительно бедренной и ее движениям вперед и назад, подобно выдвижному ящику, в зависимости от того, какая крестообразная связка разорвана – передняя или задняя (признак «переднего или заднего выдвижного ящика»). Разрыв передней крестообразной связки, показанный на схеме, встречается в десять раз чаще разрыва задней связки. Обобщенно механизм повреждения можно выразить как «внутрь ротационная травма при фиксированной ноге». Удар сбоку по полностью разогнутой голени при фиксированной стопе часто приводит к повреждению передней крестообразной связки, медиальной коллатеральной связки и разрыву медиального мениска («несчастливая триада»).

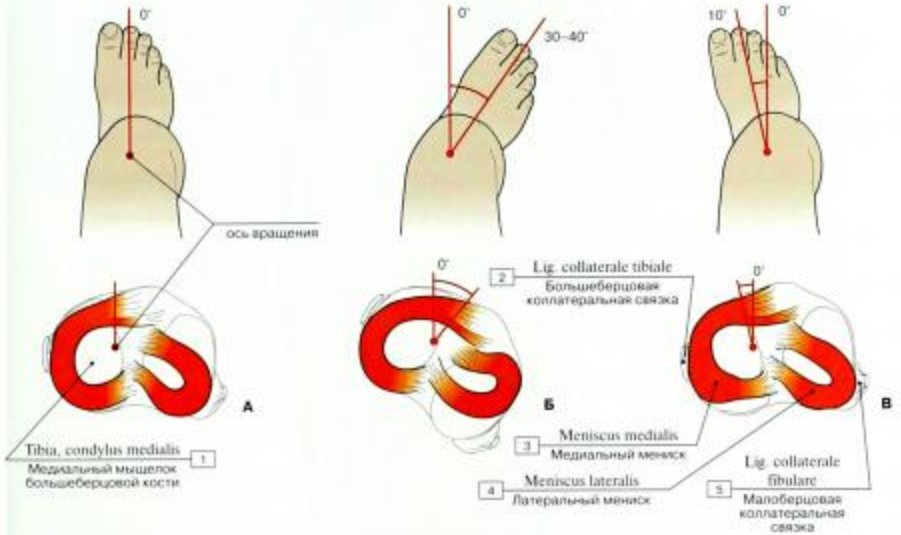

Рис. 353. Вращательные движения большеберцовой кости по отношению к бедренной кости и голени, согнутой под углом 90°:

1 – Medial condyle of tibia; 2 – Tibial collateral ligament; 3 – Medial meniscus; 4 – Lateral meniscus; 5 – Fibular collateral ligament

Правый коленный сустав, вид сверху, голень согнута.

А. Нейтральная (0°) позиция.

Б. Вращение наружу.

В. Вращение вовнутрь.

Ось вращения большеберцовой кости проходит вертикально через медиальную часть медиального мыщелка большеберцовой кости. Так как крестообразные связки (здесь не показаны) во время вращения вовнутрь закручиваются вокруг друг друга, диапазон движения голени (приблизительно 10°) значительно меньше, чем при вращении наружу (30–40°). Большинство разрывов крестообразных связок происходит в результате внутреннего вращения и вовлекает передние крестообразные связки.

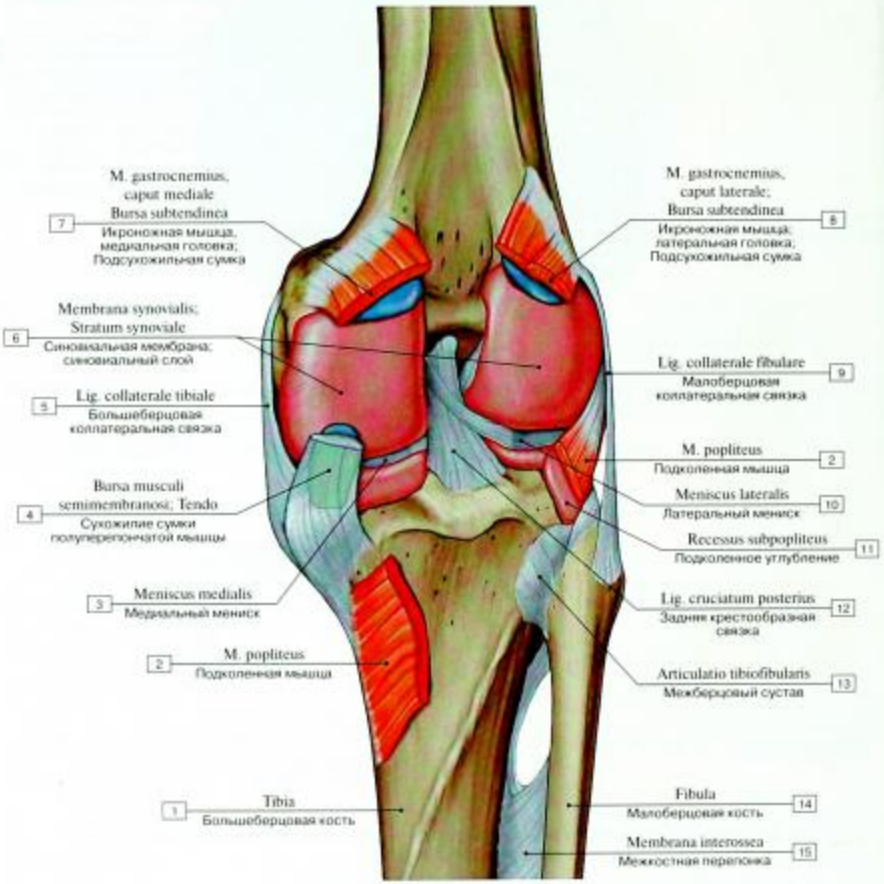

Рис. 354. Синовиальная мембрана коленного сустава, правого, вид сзади:

1 – Tibia; 2 – Popliteus; 3 – Medial meniscus; 4 – Semimembranosus bursa; Tendon; 5 – Tibial collateral ligament; 6 – Synovial membrane; Synovial layer; 7 – Gastrocnemius, medial head; Subtendinous bursa; 8 – Gastrocnemius, lateral head; Subtendinous bursa; 9 – Fibular collateral ligament; 10 – Lateral meniscus; 11 – Subpopliteal recess; 12 – Posterior cruciate ligament; 13 – Tibiofibular joint; Superior tibiofibular joint; 14 – Fibula; 15 – Interosseous membrane

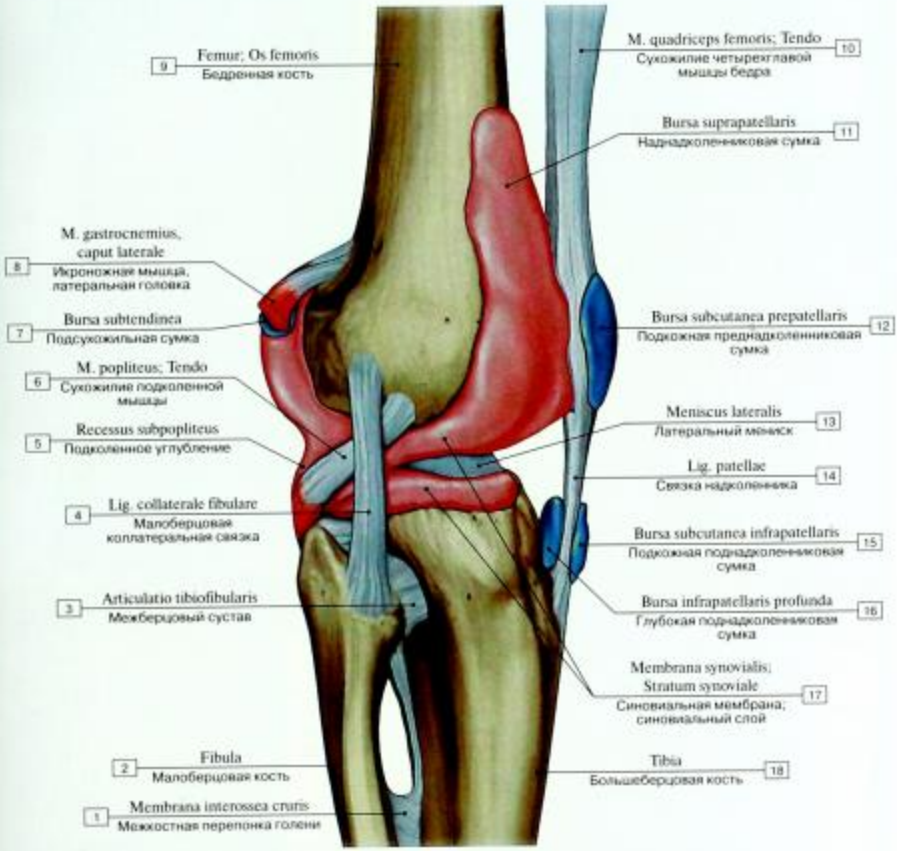

Рис. 355. Связки и сумки коленного сустава, правого, вид с латеральной стороны:

1 – Interosseous membrane of leg; 2 – Fibula; 3 – Tibiofibular joint; Superior tibiofibular joint; 4 – Fibular collateral ligament; 5 – Subpopliteal recess; 6 – Popliteus; Tendon; 7 – Subtendinous bursa; 8 – Gastrocnemius, lateral head; 9 – Femur; Thigh bone; 10 – Quadriceps femoris; Tendon; 11 – Suprapatellar bursa; 12 – Subcutaneous prepatellar bursa; 13 – Lateral meniscus; 14 – Patellar ligament; 15 – Subcutaneous infrapatellar bursa; 16 – Deep infrapatellar bursa; 17 – Synovial membrane; Synovial layer; 18 – Tibia

Рис. 356. Рентгенограмма коленного сустава в прямой проекции:

1 – медиальный мыщелок бедренной кости; 2 – латеральный мыщелок бедренной кости; 3 – медиальный надмыщелок; 4 – латеральный надмыщелок; 5 – надколенник; 6 – нижний полюс надколенника; 7 – верхний полюс надколенника; 8 – медиальный мыщелок большеберцовой кости; 9 – латеральный мыщелок большеберцовой кости; 10 – медиальный межмыщелковый бугорок; 11 – латеральный межмыщелковый бугорок; 12 – головка малоберцовой кости; 13 – суставная щель коленного сустава (*по А.Ю. Васильеву*)

Рис. 357. Сагиттальный срез коленного сустава, изображение, взвешенное по протонной плотности, с подавлением сигнала от жировой ткани (магнитно-резонансная томография):

1 – латеральный мыщелок большеберцовой кости; 2 – латеральный мениск; 3 – икроножная мышца, латеральная головка; 4 – латеральный мыщелок бедренной кости; 5 – эпифизарный хрящ; 6 – двуглавая мышца бедра; 7 – латеральная широкая мышца бедра (*по С.К. Терновому*)

Рис. 358. Рентгенограмма коленного сустава в боковой проекции:

1 – медиальный мыщелок бедренной кости; 2 – латеральный мыщелок бедренной кости; 3 – межмыщелковая ямка бедренной кости; 4 – надколенник; 5 – головка малоберцовой кости; 6 – подколенная ямка; 7 – бугристость большеберцовой кости; 8 – передняя поверхность диафиза большеберцовой кости; 9 – задняя поверхность диафиза большеберцовой кости; 10 – суставная щель коленного сустава; 11 – латеральный мыщелок большеберцовой кости; 12 – медиальный мыщелок большеберцовой кости (*по А.Ю. Васильеву*)

Рис. 359. Фронтальный срез коленного сустава, Т1-взвешенное изображение (магнитно-резонансная томография):

1 – эпифизарный хрящ; 2 – малоберцовая кость; 3 – межберцовый сустав; 4 – латеральный мыщелок большеберцовой кости; 5 – межмыщелковое возвышение; 6 – передняя крестообразная связка; 7 – задняя крестообразная связка; 8 – латеральный мениск; 9 – подвздошно-большеберцовый тракт; 10 – латеральный мыщелок; 11 – латеральная широкая мышца бедра; 12 – бедренная кость; 13 – медиальная широкая мышца бедра; 14 – эпифизарный хрящ; 15 – медиальный мыщелок бедренной кости; 16 – большеберцовая коллатеральная связка; 17 – медиальный мениск; 18 – медиальный мыщелок большеберцовой кости; 19 – большеберцовая кость (*по С.К. Терновому*)

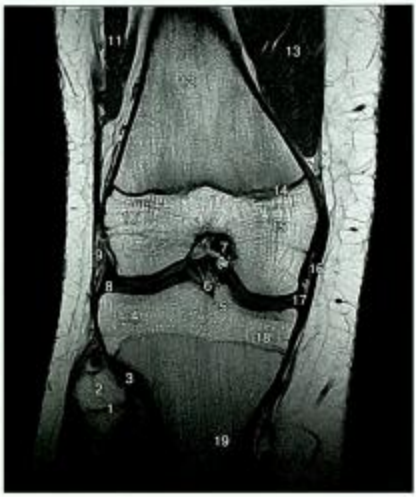

Рис. 360. Сагиттальный срез коленного сустава, изображение, взвешенное по протонной плотности (магнитно-резонансная томография):

1 – латеральный мыщелок большеберцовой кости; 2 – латеральный мениск; 3 – поднадколенниковое жировое тело; 4 – связка надколенника; 5 – латеральный мыщелок бедренной кости; 6 – эпифизарный хрящ; 7 – надколенник; 8 – латеральная головка икроножной мышцы; 9 – подколенная вена; 10 – двуглавая мышца бедра (*по С.К. Терновому*)

Рис. 361. Фронтальный срез коленного сустава, Т1-взвешенное изображение (магнитно-резонансная томография):

1 – икроножная мышца, латеральная головка; 2 – эпифизарный хрящ; 3 – латеральный мыщелок большеберцовой кости; 4 – латеральный мениск; 5 – латеральный мыщелок бедренной кости; 6 – эпифизарный хрящ; 7 – двуглавая мышца бедра; 8 – латеральная широкая мышца бедра; 9 – бедренная кость; 10 – медиальная широкая мышца бедра; 11 – задняя крестообразная связка; 12 – медиальный мыщелок бедренной кости; 13 – медиальный мениск; 14 – портняжная мышца; 15 – медиальный мыщелок большеберцовой кости (*по С.К. Терновому*)

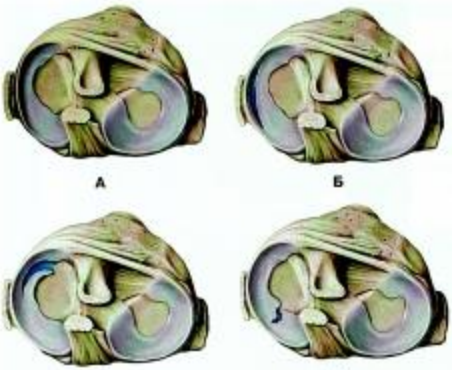

Рис. 362. Различные разрывы менисков, верхний конец правой большеберцовой кости, вид сверху

Таблица 33. Связки коленного сустава

Наружные связки
с передней стороны:
связка надколенника
медиальный продольный удерживатель надколенника
латеральный продольный удерживатель надколенника
медиальный поперечный удерживатель надколенника
латеральный поперечный удерживатель надколенника
с медиальной и латеральной сторон:
коллатеральная большеберцовая связка
коллатеральная малоберцовая связка
с задней стороны:
косая подколенная связка
дугообразная подколенная связка
Внутренние связки
передняя крестообразная связка
задняя крестообразная связка
поперечная связка колена
задняя менискобедренная связка

А. Периферический разрыв.
Б. Разрыв в виде «ручки корзины».
В. Продольный разрыв, или разрыв переднего рога.
Г. Радиальный разрыв заднего рога.

Менее подвижные медиальные мениски травмируются чаще латеральных. Повреждения менисков обычно происходят при неожиданном растяжении или вращательных движениях фиксированной ноги (часто при катании на лыжах или игре в футбол). Результатом рвущей силы может стать разрыв мениска или отрыв его от места прикрепления по периферии. При острой травме мениска возникает болезненное ограничение активного или пассивного разгибания сразу же после травмы, при этом человек предпочитает держать колено в слегка согнутом положении. Возрастные дегенеративные изменения в менисках усиливаются при чрезмерных нагрузках и угловых деформациях коленного сустава.

Рис. 363. Суставные поверхности голени (А – верхняя, Б – нижняя):

1 – Lateral condyle; 2 – Head of tibia; 3 – Intercondylar eminence; 4 – Lateral intercondylar area; 5 – Medial condyle; 6 – Inferior articular surface; 7 – Articular facet; 8 – Fibula; 9 – Lateral malleolus; 10 – Anterior intercondylar area; 11 – Tibial tuberosity; 12 – Tibia; 13 – Articular facet; 14 – Medial malleolus

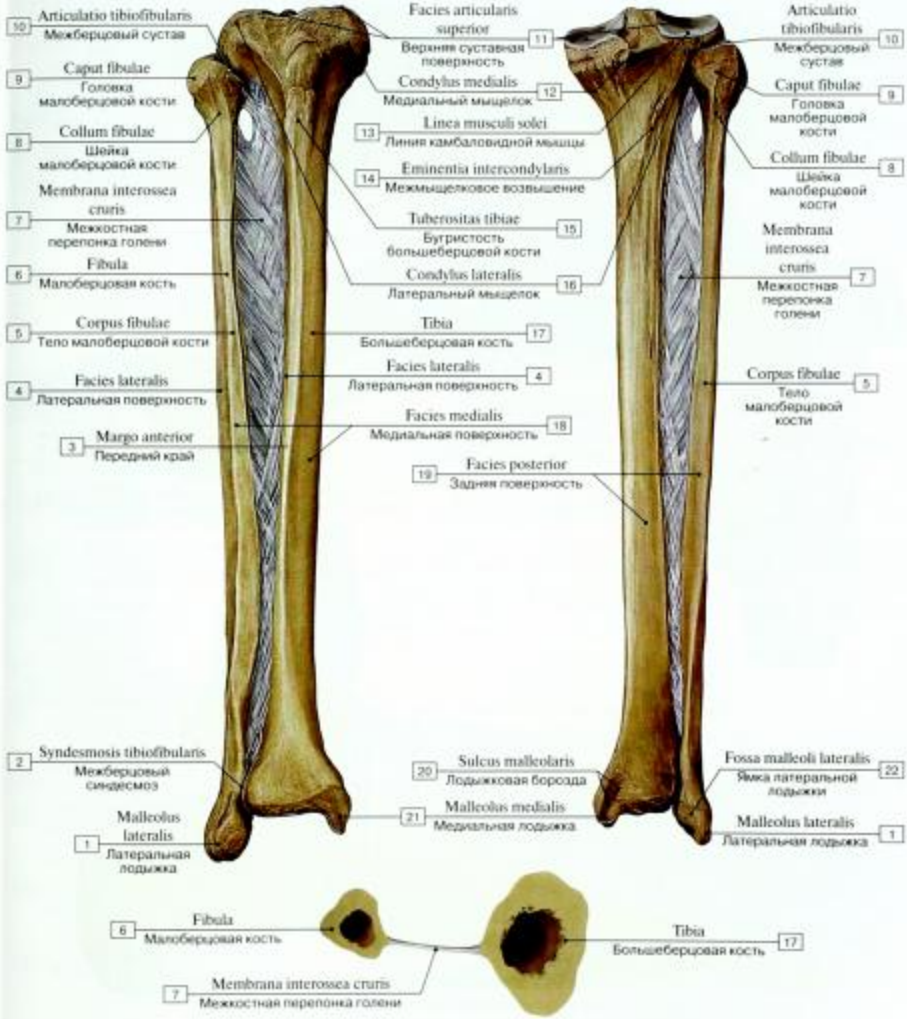

Рис. 364. Большеберцовая и малоберцовая кости, правые, межкостная перепонка голени (А – вид спереди, Б – вид сзади, В – поперечной сечение через кости голени):

1 – Lateral malleolus; 2 – Tibiofibular syndesmosis; Inferior tibiofibular joint; 3 – Anterior border; 4 – Lateral surface; 5 – Shaft of fibula; Body of fibula; 6 – Fibula; 7 – Interosseous membrane of leg; 8 – Neck of fibula; 9 – Head of fibula; 10 – Tibiofibular joint; Superior tibiofibular joint; 11 – Superior articular facet; 12 – Medial condyle; 13 – Soleal line; 14 – Intercondylar eminence; 15 – Tibial tuberosity; 16 – Lateral condyle; 17 – Tibia; 18 – Medial surface; 19 – Posterior surface; 20 – Malleolar groove; 21 – Medial malleolus; 22 – Malleolar fossa

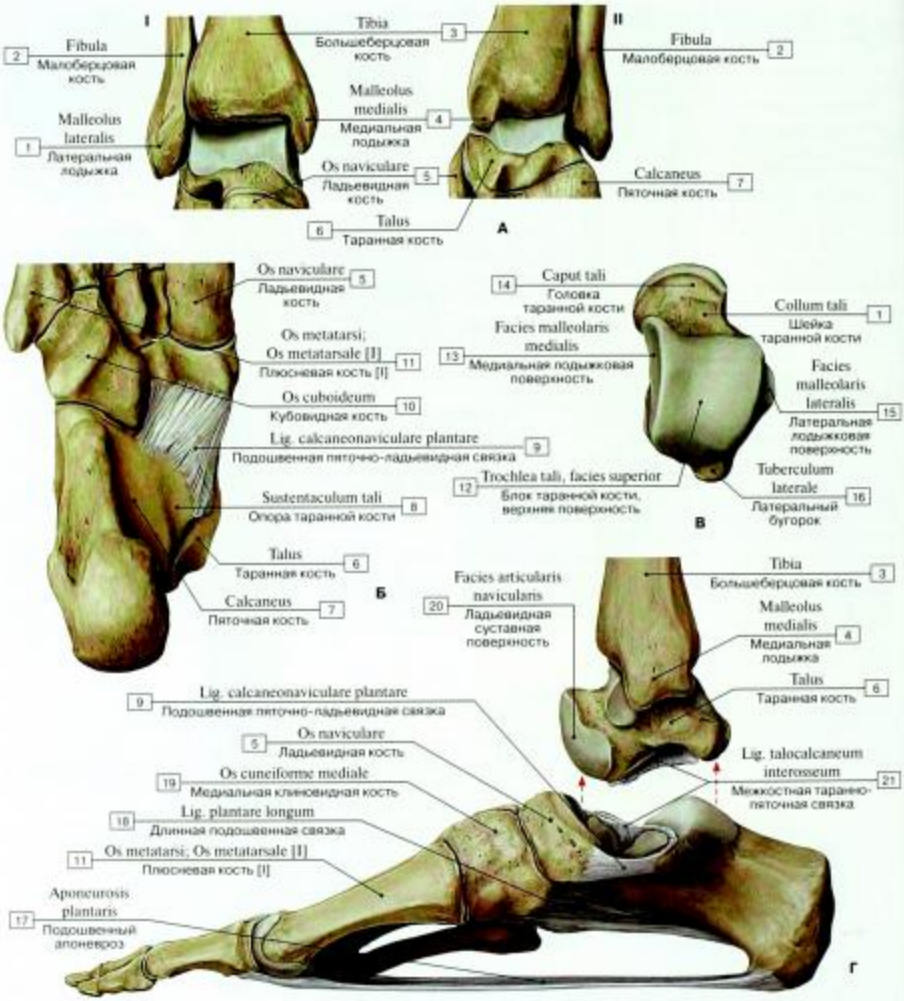

Рис. 365. Кости, образующие голеностопный сустав и суставы стопы, правой (А – нижние эпифизы костей голени, таранная кость (АI – вид спереди, АII – вид сзади), Б – пяточная, кубовидная, ладьевидная и плюсневые кости, В – таранная кость, большеберцовая кость и кости стопы, Г – голеностопные сочленения и связки стопы):

1 – Lateral malleolus; 2 – Fibula; 3 – Tibia; 4 – Medial malleolus; 5 – Navicular; 6 – Talus; 7 – Calcaneus; 8 – Sustentaculum tali; Talar shelf; 9 – Plantar calcaneonavicular ligament; Spring ligament; 10 – Cuboid; 11 – Metatarsal [I]; 12 – Trochlea of talus, superior facet; 13 – Medial malleolar facet; 14 – Head of talus; 15 – Lateral malleolar facet; 16 – Lateral tubercle; 17 – Plantar aponeurosis; 18 – Long plantar ligament; 19 – Medial cuneiform; 20 – Navicular articular surface; 21 – Talocalcaneal interosseous ligament

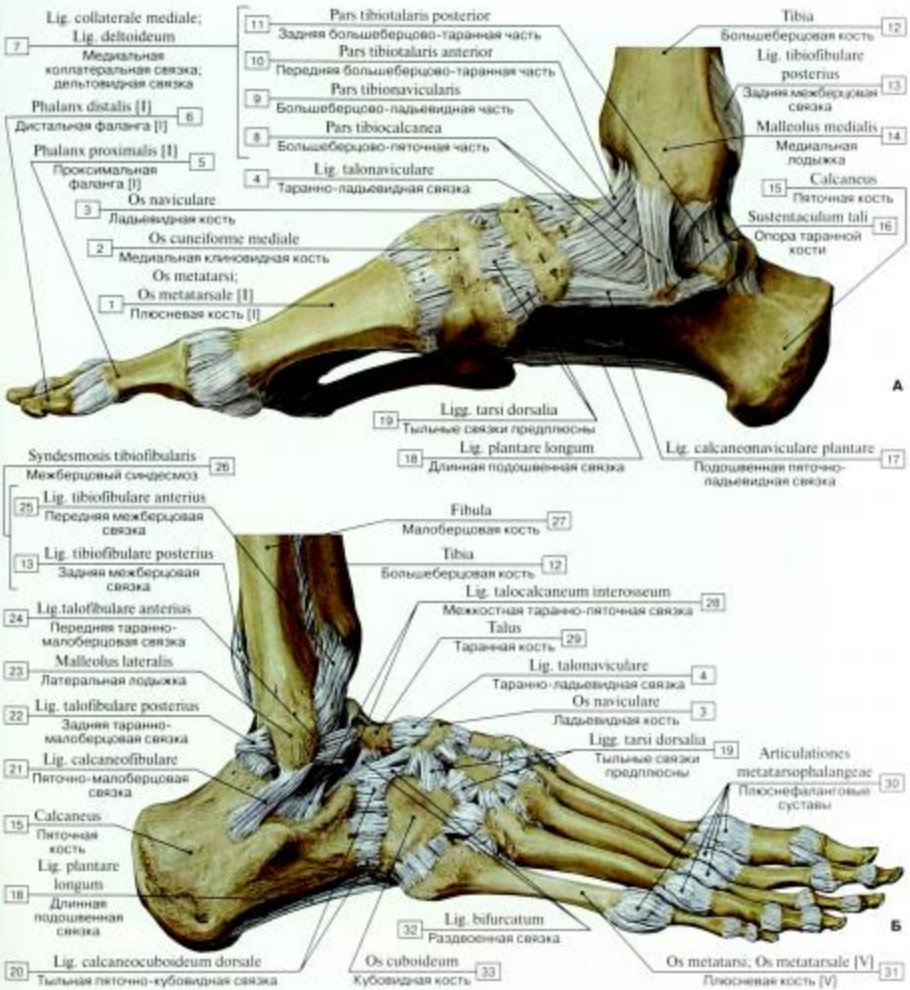

Рис. 366. Связки голеностопного сустава и суставов стопы, правой (А – вид с медиальной стороны, Б – вид с латеральной стороны):

1 – Metatarsal [I]; 2 – Medial cuneiform; 3 – Navicular; 4 – Talonavicular ligament; 5 – Proximal phalanx [I]; 6 – Distal phalanx [I]; 7 = 8 + 9 + 10 + 11 – Medial ligament; Deltoid ligament; 8 – Tibiocalcaneal part; 9 – Tibionavicular part; 10 – Anterior tibiotalar part; 11 – Posterior tibiotalar part; 12 – Tibia; 13 – Posterior tibiofibular ligament; 14 – Medial malleolus; 15 – Calcaneus; 16 – Sustentaculum tali; Talar shelf; 17 – Plantar calcaneonavicular ligament; Spring ligament; 18 – Long plantar ligament; 19 – Dorsal tarsal ligaments; 20 – Dorsal calcaneocuboid ligament; 21 – Calcaneofibular ligament; 22 – Posterior talofibular ligament; 23 – Lateral malleolus; 24 – Anterior talofibular ligament; 25 – Anterior tibiofibular ligament; 26 = 13 + 25 – Tibiofibular syndesmosis; Inferior tibiofibular joint; 27 – Fibula; 28 – Talocalcaneal interosseous ligament; 29 – Talus; 30 – Metatarsophalangeal joints; 31 – Metatarsal [V]; 32 – Bifurcate ligament; 33 – Cuboid

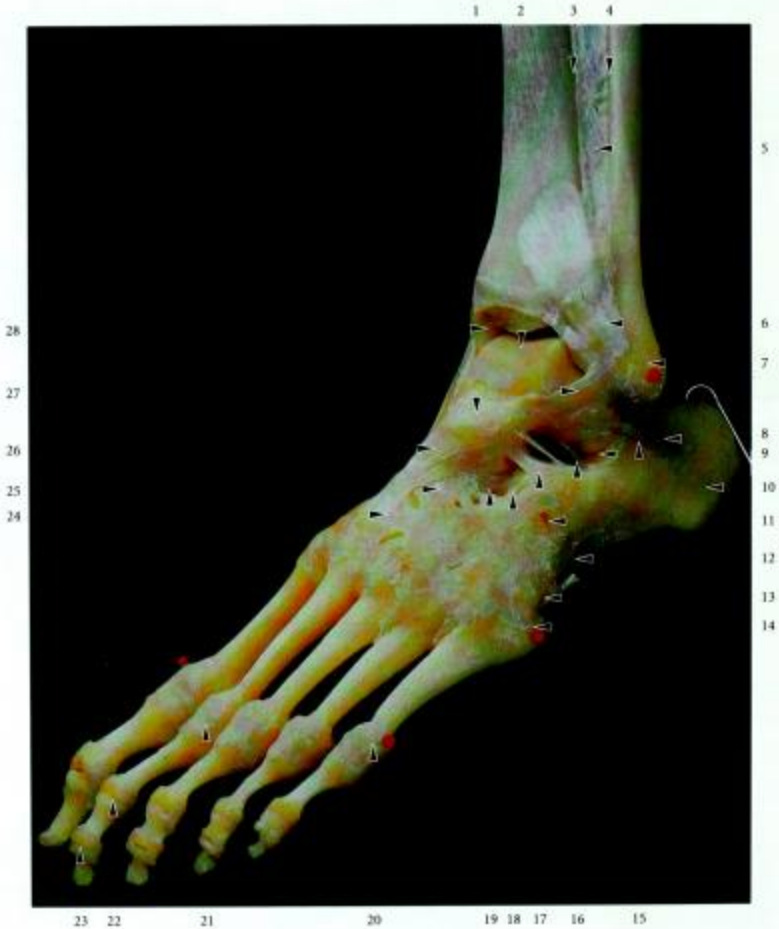

Рис. 367. Суставы и связки стопы, левой, вид с латеральной стороны (фотография натурального препарата):

1 – головка таранной кости; 2 – блок таранной кости; 3 – межкостный край большеберцовой кости; 4 – межкостный край малоберцовой кости; 5 – межкостная мембрана; 6 – передняя межберцовая связка; 7 – латеральная лодыжка; 8 – пяточно-малоберцовая связка; 9 – подтаранный сустав, таранно-пяточный сустав; 10 – бугор пяточной кости; 11 – пяточно-кубовидный сустав; 12 – длинная подошвенная связка; 13 – борозда сухожилия длинной малоберцовой мышцы; 14 – бугристость четвертой [IV] плюсневой кости; 15 – латеральная таранно-пяточная связка; 16 – передняя таранно-пяточная связка; 17 – межкостная таранно-пяточная связка; 18 – пяточно-кубовидная связка; 19 – пяточно-ладьевидная связка; 20 – головка плюсневой кости [V]; 21 – пястно-фаланговый сустав; 22 – проксимальный межфаланговый сустав стопы; 23 – дистальный межфаланговый сустав стопы; 24 – промежуточная кубовидная кость; 25 – ладьевидная кость; 26 – таранно-ладьевидная связка; 27 – передняя таранно-малоберцовая связка; 28 – лодыжковая суставная поверхность большеберцовой кости

Рис. 368. Суставы и связки стопы, левой (А – вид снизу, Б – вид сверху) (фотография натурального препарата):

1 – латеральный отросток бугра пяточной кости; 2 – медиальный отросток бугра пяточной кости; 3 – борозда сухожилия длинного сгибателя большого пальца стопы и опора таранной кости; 4 – место прикрепления сухожилия задней большеберцовой мышцы; 5 – медиальная лодыжка и лодыжковая суставная поверхность; 6 – медиальная лодыжковая поверхность блока таранной кости; 7 – нижняя суставная поверхность большеберцовой кости; 8 – латеральная лодыжка; 9 – передняя таранно-малоберцовая связка; 10 – медиальная коллатеральная связка; дельтовидная связка, большеберцово-ладьевидная часть; 11 – пазуха предплюсны; 12 – таранно-ладьевидная связка; 13 – пяточно-кубовидная связка; 14 – кубовидная кость и тыльная кубовидно-ладьевидная связка; 15 – предплюсне-плюсневый сустав [I]; 16 – предплюсне-плюсневый сустав [II]; 17 – головка пястной кости [V]; 18 – основание проксимальной фаланги; 19 – глубокая поперечная плюсневая связка; 20 – головка пястной кости [I]; 21, 22 – сесамовидные кости пястно-фалангового сустава [I]; 23 – дистальный межфаланговый сустав; 24 – проксимальный межфаланговый сустав; 25, 26 – места прикрепления синовиальных влагалищ сухожилий сгибателей пальцев к подошвенным связкам; 27, 28 – глубокая поперечная плюсневая связка; 29 – место прикрепления сухожилия длинной малоберцовой мышцы; 30 – начало межкостных мышц; 31 – отросток длинной подошвенной связки; 32 – прикрепление сухожилия задней большеберцовой мышцы; 33 – подошвенная пяточно-кубовидная связка; 34 – подошвенная пяточно-ладьевидная связка; 35 – возвратная ветвь сухожилия задней подошвенной мышцы; 36 – длинная подошвенная связка

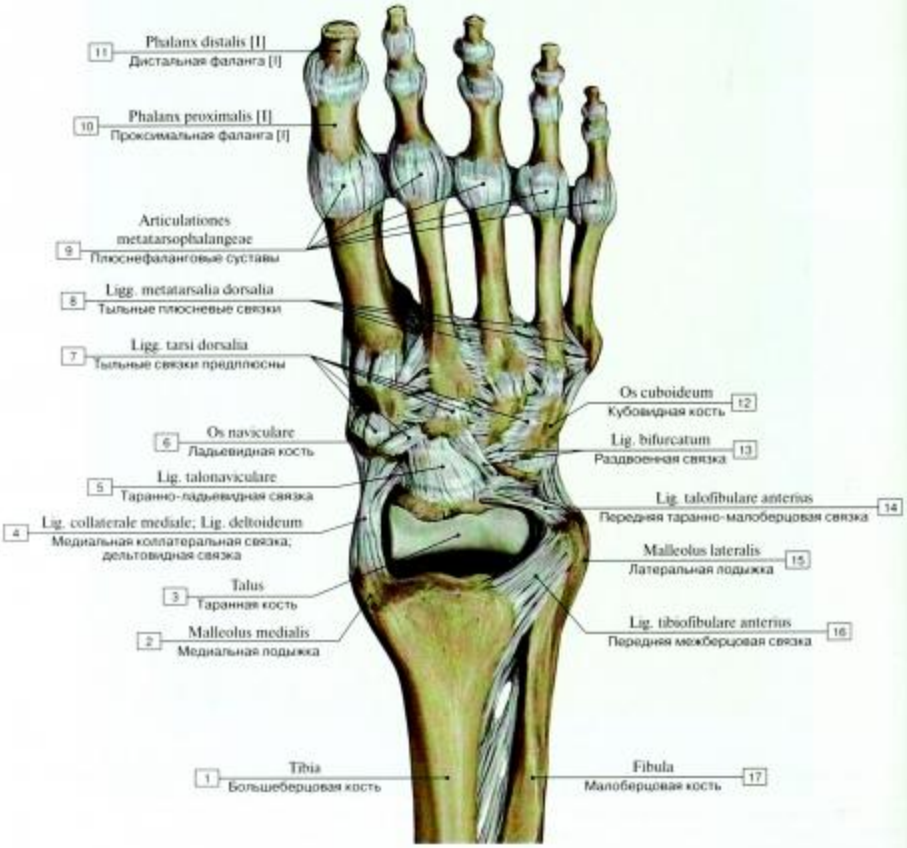

Рис. 369. Голеностопный сустав и суставы стопы, правой, вид спереди и сверху:

1 – Tibia; 2 – Medial malleolus; 3 – Talus; 4 – Medial ligament; Deltoid ligament; 5 – Talonavicular ligament; 6 – Navicular; 7 – Dorsal tarsal ligaments; 8 – Dorsal metatarsal ligaments; 9 – Metatarsophalangeal joints; 10 – Proximal phalanx [I]; 11 – Distal phalanx [I]; 12 – Cuboid; 13 – Bifurcate ligament; 14 – Anterior talofibular ligament; 15 – Lateral malleolus; 16 – Anterior tibiofibular ligament; 17 – Fibula

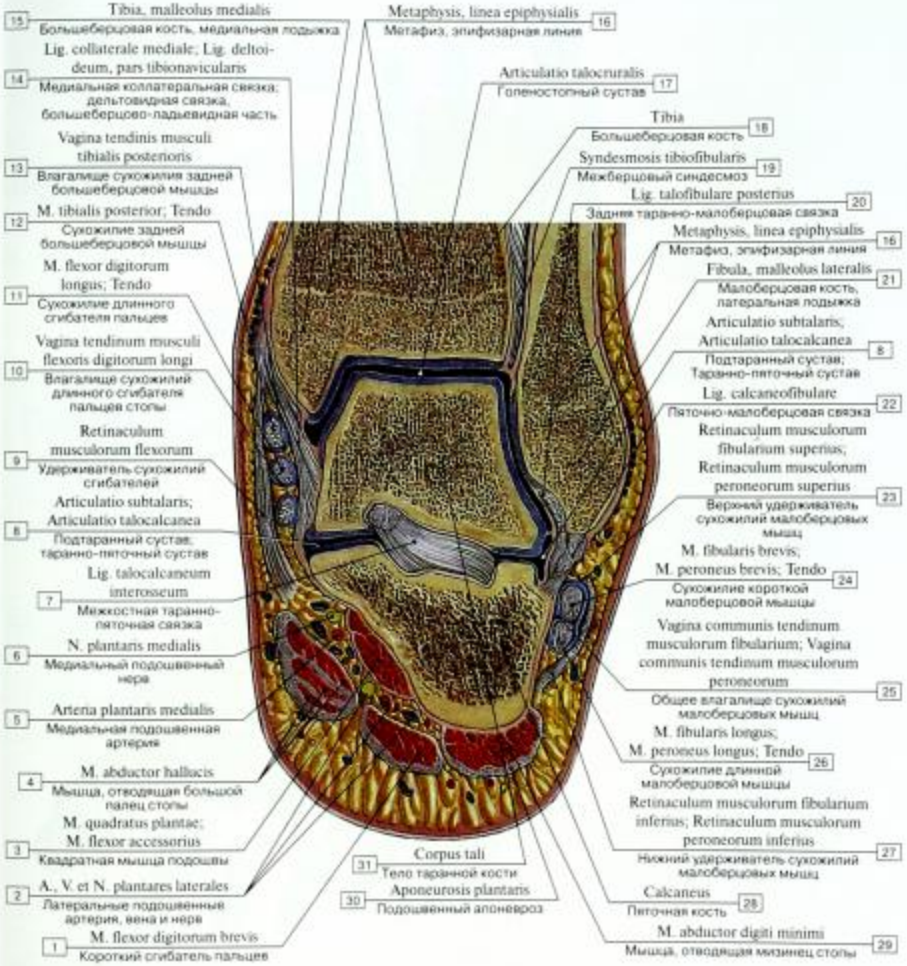

Рис. 370. Голеностопный и таранно-пяточный суставы, распил во фронтальной плоскости:

1 – Flexor digitorum brevis; 2 – Lateral plantar artery, vein and nerve; 3 – Quadratus plantae; Flexor accessorius; 4 – Abductor hallucis; 5 – Medial plantar artery; 6 – Medial plantar nerve; 7 – Talocalcaneal interosseous ligament; 8 – Subtalar joint; Talocalcaneal joint; 9 – Flexor retinaculum; 10 – Tendinous sheath of flexor digitorum longus; 11 – Flexor digitorum longus; Tendon; 12 – Tibialis posterior; Tendon; 13 – Tendinous sheath of tibialis posterior; 14 – Medial ligament; Deltoid ligament, tibionavicular part; 15 – Tibia, medial malleolus; 16 – Metaphysis, epiphysial line; 17 – Ankle joint; 18 – Tibia; 19 – Tibiofibular syndesmosis; Inferior tibiofibular joint; 20 – Posterior talofibular ligament; 21 – Fibula, lateral malleolus; 22 – Calcaneofibular ligament; 23 – Superior fibular retinaculum; Superior peroneal retinaculum; 24 – Fibularis brevis; Peroneus brevis; Tendon; 25 – Common tendinous sheath of fibulares; Common tendinous sheath of peronei; 26 – Fibularis longus; Peroneus longus; Tendon; 27 – Inferior fibular retinaculum; Inferior peroneal retinaculum; 28 – Calcaneus; 29 – Abductor digiti minimi; 30 – Plantar aponeurosis; 31 – Body of talus

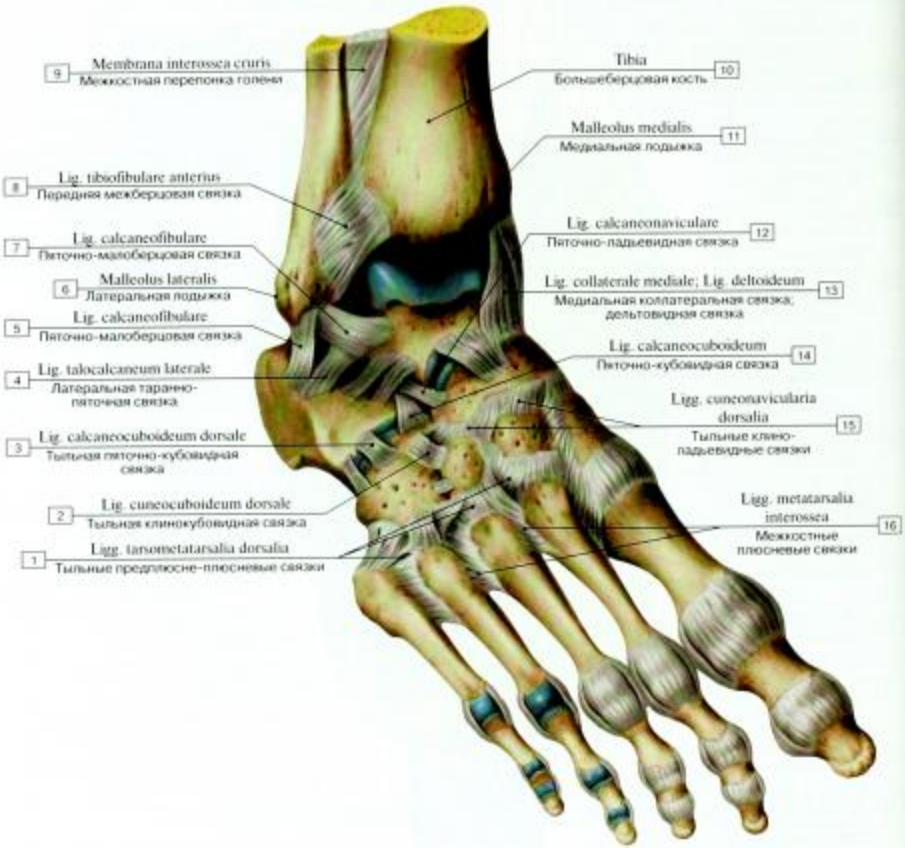

Рис. 371. Связки и суставы стопы, правой, вид сверху и справа:

1 – Dorsal tarsometatarsal ligaments; 2 – Dorsal cuneocuboid ligament; 3 – Dorsal calcaneocuboid ligament; 4 – Lateral talocalcaneal ligament; 5 – Calcaneofibular ligament; 6 – Lateral malleolus; 7 – Calcaneofibular ligament; 8 – Anterior tibiofibular ligament; 9 – Interosseous membrane of leg; 10 – Tibia; 11 – Medial malleolus; 12 – Calcaneonavicular ligament; 13 – Medial ligament; Deltoid ligament; 14 – Calcaneocuboid ligament; 15 – Dorsal cuneonavicular ligament; 16 – Metatarsal interosseous ligaments

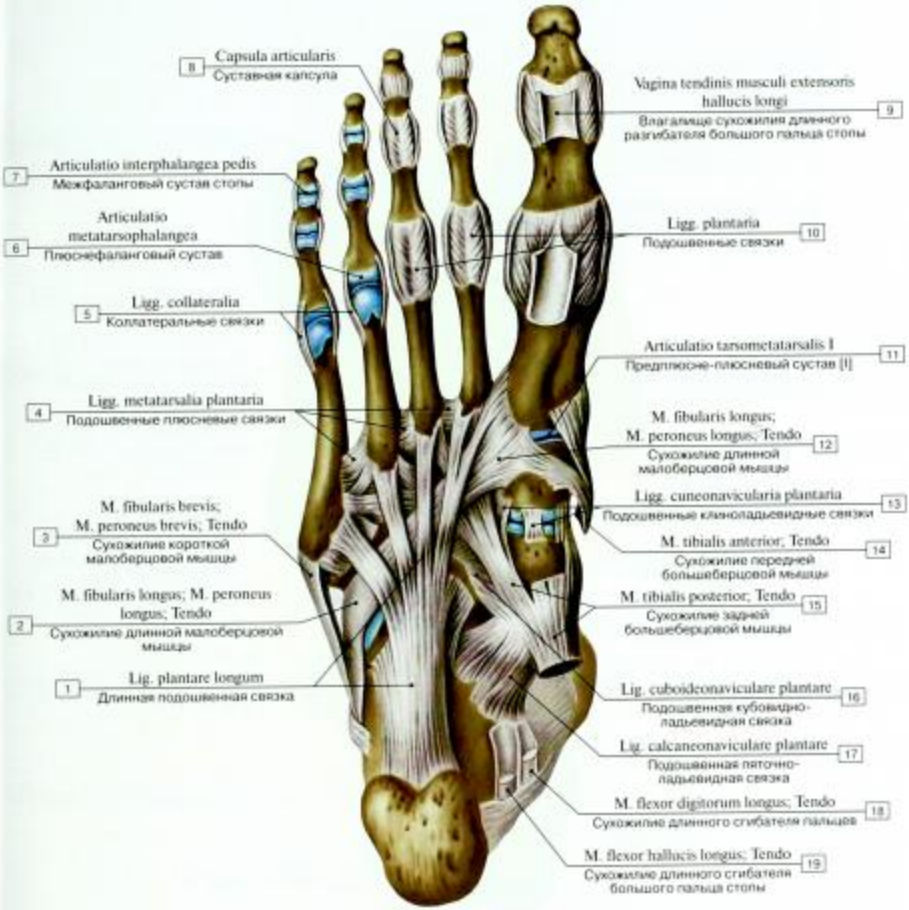

Рис. 372. Подошвенные связки стопы, правой, вид снизу:

1 – Long plantar ligament; 2 – Fibularis longus; Peroneus longus; Tendon; 3 – Fibularis brevis; Peroneus brevis; Tendon; 4 – Plantar metatarsal ligaments; 5 – Collateral ligaments; 6 – Metatarsophalangeal joint; 7 – Interphalangeal joint of foot; 8 – Joint capsule; Articular capsule; 9 – Tendinous sheath of extensor hallucis longus; 10 – Plantar ligaments; 11 – Tarsometatarsal joint [I]; 12 – Fibularis longus; Peroneus longus; Tendon; 13 – Plantar cuneonavicular ligaments; 14 – Tibialis anterior; Tendon; 15 – Tibialis posterior; Tendon; 16 – Plantar cuboideonavicular ligament; 17 – Plantar calcaneonavicular ligament; Spring ligament; 18 – Flexor digitorum longus; Tendon; 19 – Flexor hallucis longus; Tendon

Рис. 373. Связки стопы, правой, вид снизу:

1 – Calcaneus; 2 – Long plantar ligament; 3 – Plantar calcaneocuboid ligament; Short plantar ligament; 4 – Plantar cuneocuboid ligament; 5 – Plantar tarsometatarsal ligaments; 6 – Plantar metatarsal ligaments; 7 – Medial cuneiform; 8 – Plantar intercuneiform ligaments; 9 – Plantar cuboideonavicular ligament; 10 – Navicular; 11 – Cuboid; 12 – Plantar calcaneonavicular ligament; Spring ligament

Рис. 374. Глубокие связки подошвы стопы, правой, вид снизу:

1 – Calcaneal tuberosity; 2 – Plantar calcaneocuboid ligament; Short plantar ligament; 3 – Tuberosity; 4 – Fibularis brevis; Peroneus brevis; Tendon; 5 – Plantar metatarsal ligaments; 6 – Deep transverse metatarsal ligament; 7 – Metatarsophalangeal joints; 8 – Sesamoid bone; 9 – Fibularis longus; Peroneus longus; Tendon; 10 – Plantar tarsometatarsal ligaments; 11 – Tibialis anterior; Tendon; 12 – Plantar tarsal ligaments; 13 – Plantar cuboideonavicular ligament; 14 – Tibialis posterior; Tendon; 15 – Plantar calcaneonavicular ligament; Spring ligament

Рис. 375. Основные оси движения правой стопы

А. Вид спереди, стопа согнута в голеностопном суставе.

Б. Вид сзади, функциональное положение.

В. Изолированный передний отдел правой стопы, вид сверху.

Г. Вид сверху.

Оси движений стопы сложные. Клинически важны следующие оси движений в суставах:

• Ось голеностопного сустава (сгибание и разгибание) проходит почти поперечно через латеральную и медиальную лодыжки и образует вместе с осью большеберцовой кости угол в 82° во фронтальной проекции, а также образует угол, равный 10° с фронтальной осью на медиальной стороне (А, Г).

• Ось движения в подтаранном суставе скольжения проходит косо вверх через стопу в направлении пяточной кости через медиальную часть канала предглюсны к центру ладьевидной кости. При пересечении с сагиттальной осью образуется угол в 20°, с горизонтальной – угол в 30°(Б, Г).

• Ось движений в переднем отделе стопы в таранно-пяточно-ладьевидном и предглюсневo-глюсневых суставах (пронация/супинация) почти совпадает с сагиттальной осью, проходит от пяточной кости через кубовидную кость и идет вдоль второго луча (А, В).

Рис. 376. Ось движений заднего отдела стопы, правой, вид сзади. Правая нога и стопа, вид сзади:

1 – Lateral malleolus; 2 – Medial malleolus

А. Оси движений заднего отдела стопы, ось большеберцовой кости и пяточная ось совпадают с вертикальной линией. Пяточная ось делит пополам линию, проведенную между двумя лодыжками.

Б. Вальгусное положение: стопа повернута наружу.

В. Варусное положение: стопа повернута вовнутрь.

Рис. 377. Движения ноги во время цикла ходьбы

Во время нормальной ходьбы каждая нога функционирует поочередно как нога опорная и нога колеблющаяся. Фаза опорной ноги начинается, когда пятка касается земли (опора на пятку) и заканчивается, когда пальцы стопы отталкиваются от земли. Фаза колебания начинается с отталкивания большого пальца стопы от земли и заканчивается касанием земли пяткой. Это составляет 40% цикла ходьбы; 100% цикла походки – это период между двумя касаниями земли пяткой той же самой ноги.

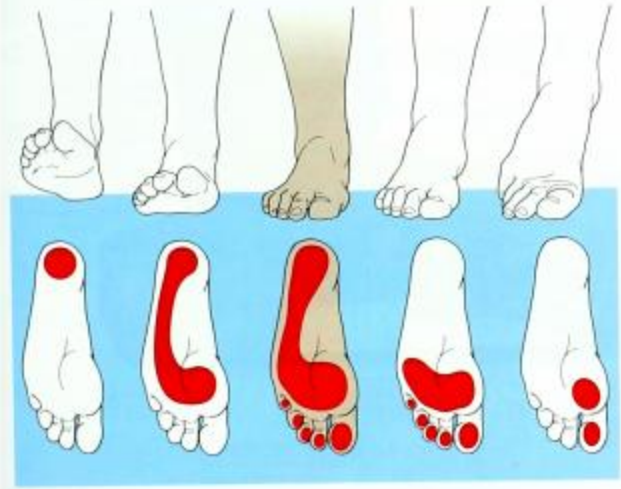

Рис. 378. Цикл походки

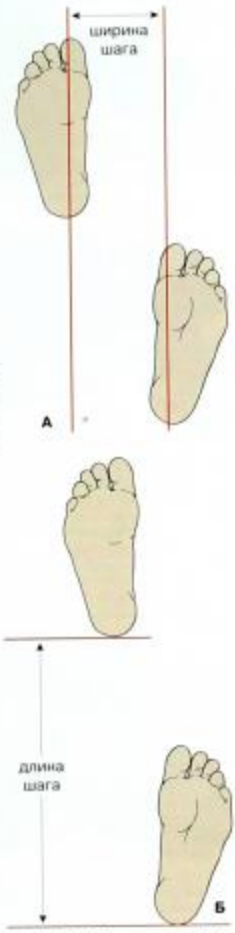

Рис. 379. Ширина шага (А) и длина шага (Б)

Ширина шага (ширина следа) оценена сзади. Эта ширина уже, чем расстояние между двумя тазобедренными суставами. **Длина шага** равняется приблизительно двум или трем размерам длины стопы. Ширина и длина шага определяют область поддержки и таким образом играют основную роль в стабилизации ноги. Это особенно важно для больных с гемиплегией и для тех, у кого может проявляться неустойчивость походки и позиции.

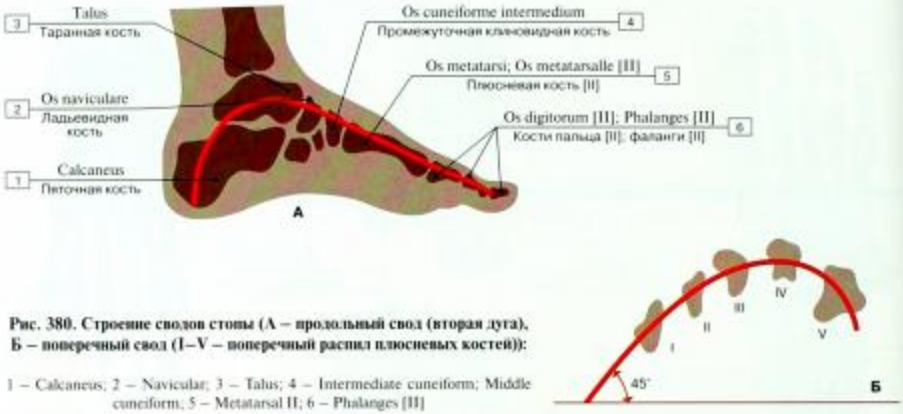

Рис. 380. Строение сводов стопы (А – продольный свод (вторая дуга), Б – поперечный свод (I–V – поперечный распил плюсневых костей)):

1 – Calcaneus; 2 – Navicular; 3 – Talus; 4 – Intermediate cuneiform; Middle cuneiform; 5 – Metatarsal II; 6 – Phalanges [II]

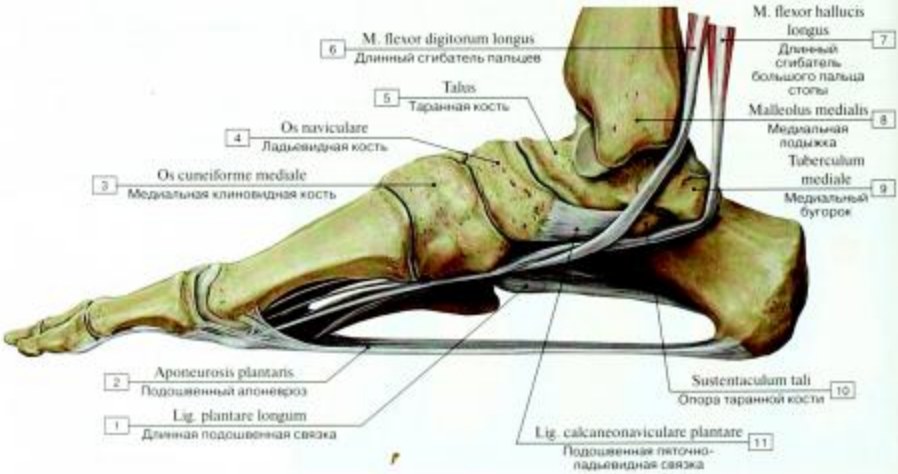

Рис. 381. Пассивные затяжки продольных сводов стопы, правой, вид с медиальной стороны:

1 – Long plantar ligament; 2 – Plantar aponeurosis; 3 – Medial cuneiform; 4 – Navicular; 5 – Talus; 6 – Flexor digitorum longus; 7 – Flexor hallucis longus; 8 – Medial malleolus; 9 – Medial tubercle; 10 – Sustentaculum tali; Talar shelf; 11 – Plantar calcaneonavicular ligament; Spring ligament

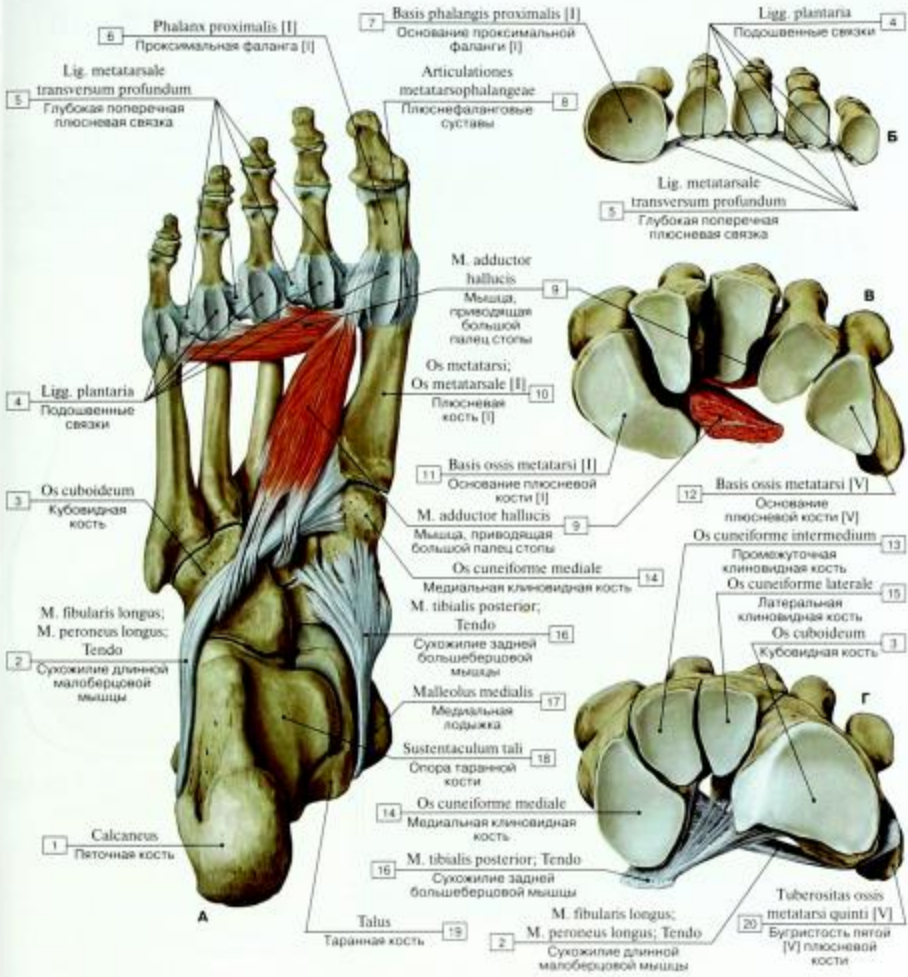

Рис. 382. Активные и пассивные затяжки поперечного свода стопы, правой, вид с подошвенной стороны (А – общий вид, Б – подошвенные связки, В – мышца, приводящая большой палец стопы, Г – сухожилия задней большеберцовой и длинной малоберцовой мышц):

1 – Calcaneus; 2 – Fibularis longus; Peroneus longus; Tendon; 3 – Cuboid; 4 – Plantar ligaments; 5 – Deep transverse metatarsal ligament; 6 – Proximal phalanx [I]; 7 – Base of proximal phalanx [I]; 8 – Metatarsophalangeal joints; 9 – Adductor hallucis; 10 – Metatarsal [I]; 11 – Base of metatarsal [I]; 12 – Base of metatarsal [V]; 13 – Intermediate cuneiform; Middle cuneiform; 14 – Medial cuneiform; 15 – Lateral cuneiform; 16 – Tibialis posterior; Tendon; 17 – Medial malleolus; 18 – Sustentaculum tali; Talar shelf; 19 – Talus; 20 – Tuberosity of fifth metatarsal bone [V]

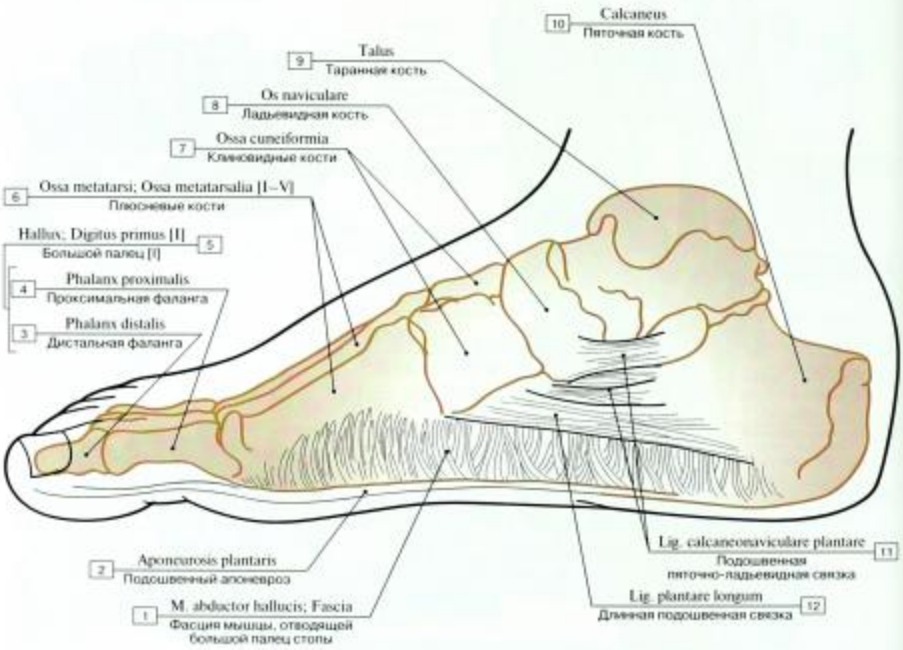

Рис. 383. Поддерживающие структуры медиального продольного свода стопы:

1 – Abductor hallucis; Fascia; 2 – Plantar aponeurosis; 3 – Distal phalanx; 4 – Proximal phalanx; 5 = 3 + 4 – Great toe [I]; 6 – Metatarsals; 7 – Cuneiforms; 8 – Navicular; 9 – Talus; 10 – Calcaneus; 11 – Plantar calcaneonavicular ligament; Spring ligament; 12 – Long plantar ligament

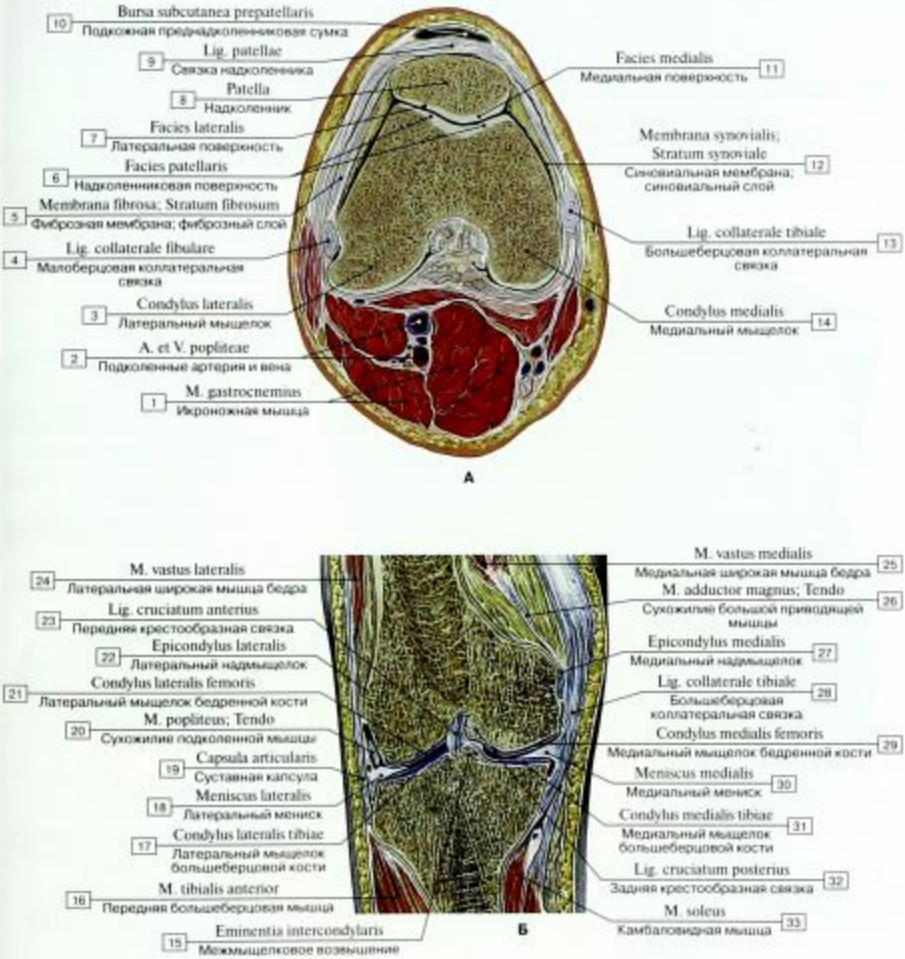

Рис. 384. Распилы через коленный сустав (А – поперечный распил через надколенник и мыщелки бедренной кости, Б – фронтальный распил):

1 – Gastrocnemius; 2 – Popliteal artery and vein; 3 – Lateral condyle; 4 – Fibular collateral ligament; 5 – Fibrous layer; Fibrous membrane; 6 – Patellar surface; 7 – Lateral surface; 8 – Patella; 9 – Patellar ligament; 10 – Subcutaneous prepatellar bursa; 11 – Medial surface; 12 – Synovial membrane; Synovial layer; 13 – Tibial collateral ligament; 14 – Medial condyle; 15 – Intercondylar eminence; 16 – Tibialis anterior; 17 – Lateral condyle of tibia; 18 – Lateral meniscus; 19 – Joint capsule; Articular capsule; 20 – Popliteus; Tendon; 21 – Lateral condyle of femur; 22 – Lateral epicondyle; 23 – Anterior cruciate ligament; 24 – Vastus lateralis; 25 – Vastus medialis; 26 – Adductor magnus; Tendon; 27 – Medial epicondyle; 28 – Tibial collateral ligament; 29 – Medial condyle of femur; 30 – Medial meniscus; 31 – Medial condyle of tibia; 32 – Posterior cruciate ligament; 33 – Soleus

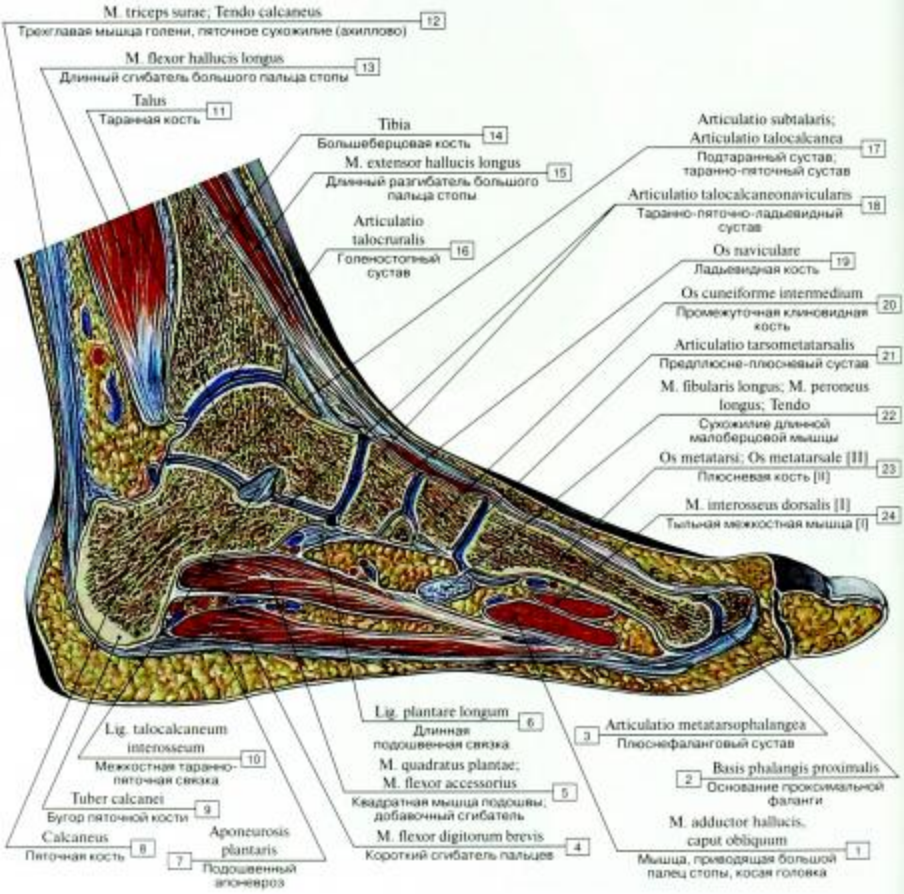

Рис. 385. Голеностопный сустав и суставы стопы, распил в сагиттальной плоскости:

1 – Adductor hallucis, oblique head; 2 – Base of proximal phalanx; 3 – Metatarsophalangeal joint; 4 – Flexor digitorum brevis; 5 – Quadratus plantae; Flexor accessorius; 6 – Long plantar ligament; 7 – Plantar aponeurosis; 8 – Calcaneus; 9 – Calcaneal tuberosity; 10 – Talocalcaneal interosseous ligament; 11 – Talus; 12 – Triceps surae; Calcaneal tendon; 13 – Flexor hallucis longus; 14 – Tibia; 15 – Extensor hallucis longus; 16 – Ankle joint; 17 – Subtalar joint; Talocalcaneal joint; 18 – Talocalcaneonavicular joint; 19 – Navicular; 20 – Intermediate cuneiform; Middle cuneiform; 21 – Tarsometatarsal joint; 22 – Fibularis longus; Peroneus longus; Tendon; 23 – Metatarsal [II]; 24 – Dorsal interossei [I]

Рис. 386. Голеностопный сустав и суставы стопы, правой, распил во фронтальной плоскости:

1 – Tibia; 2 – Ankle joint; 3 – Medial malleolus; 4 – Talus; 5 – Navicular; 6 – Cuneonavicular joint; 7 – Intermediate cuneiform; Middle cuneiform; 8 – Lateral cuneiform; 9 – Medial cuneiform; 10 – Abductor hallucis; 11 – Metatarsal [I]; 12 – Metatarsophalangeal joint [I]; 13 – Proximal phalanx [I]; 14 – Middle phalanx [IV]; 15 – Distal phalanx [I]; 16 – Interphalangeal joints of foot; 17 – Interossei; 18 – Abductor digiti minimi; 19 – Metatarsal [V]; 20 – Tarsometatarsal joints; 21 – Intercuneiform joints; 22 – Cuboid; 23 – Calcaneocuboid joint; 24 – Talocalcaneonavicular joint; 25 = 23 + 24 – Transverse tarsal joint; 26 – Calcaneus; 27 – Lateral malleolus; 28 – Talocalcaneal interosseous ligament; 29 – Fibula

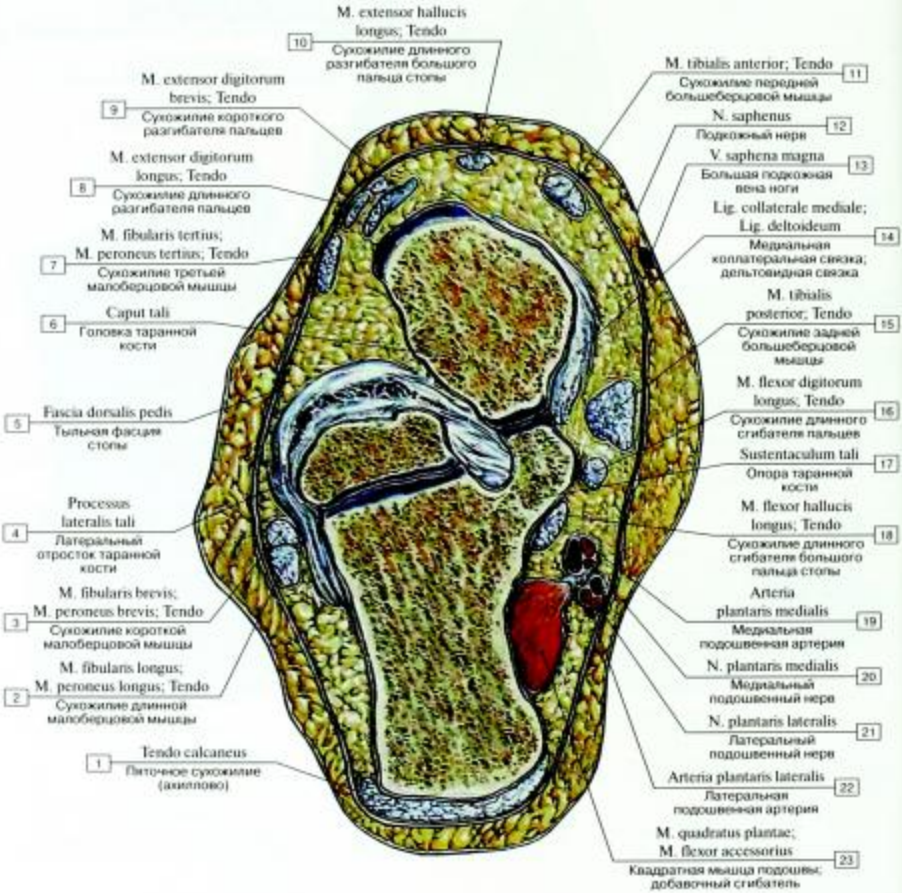

Рис. 387. Косой распил стопы на уровне головки таранной кости:

1 – Calcaneal tendon; 2 – Fibularis longus; Peroneus longus; Tendon; 3 – Fibularis brevis; Peroneus brevis; Tendon; 4 – Lateral process; 5 – Dorsal fascia of foot; 6 – Head of talus; 7 – Fibularis tertius; Peroneus tertius; Tendon; 8 – Extensor digitorum longus; Tendon; 9 – Extensor digitorum brevis; Tendon; 10 – Extensor hallucis longus; Tendon; 11 – Tibialis anterior; Tendon; 12 – Saphenous nerve; 13 – Great saphenous vein; Long saphenous vein; 14 – Medial ligament; Deltoid ligament; 15 – Tibialis posterior; Tendon; 16 – Flexor digitorum longus; Tendon; 17 – Sustentaculum tali; Talar shelf; 18 – Flexor hallucis longus; Tendon; 19 – Medial plantar artery; 20 – Medial plantar nerve; 21 – Lateral plantar nerve; 22 – Lateral plantar artery; 23 – Quadratus plantae; Flexor accessorius

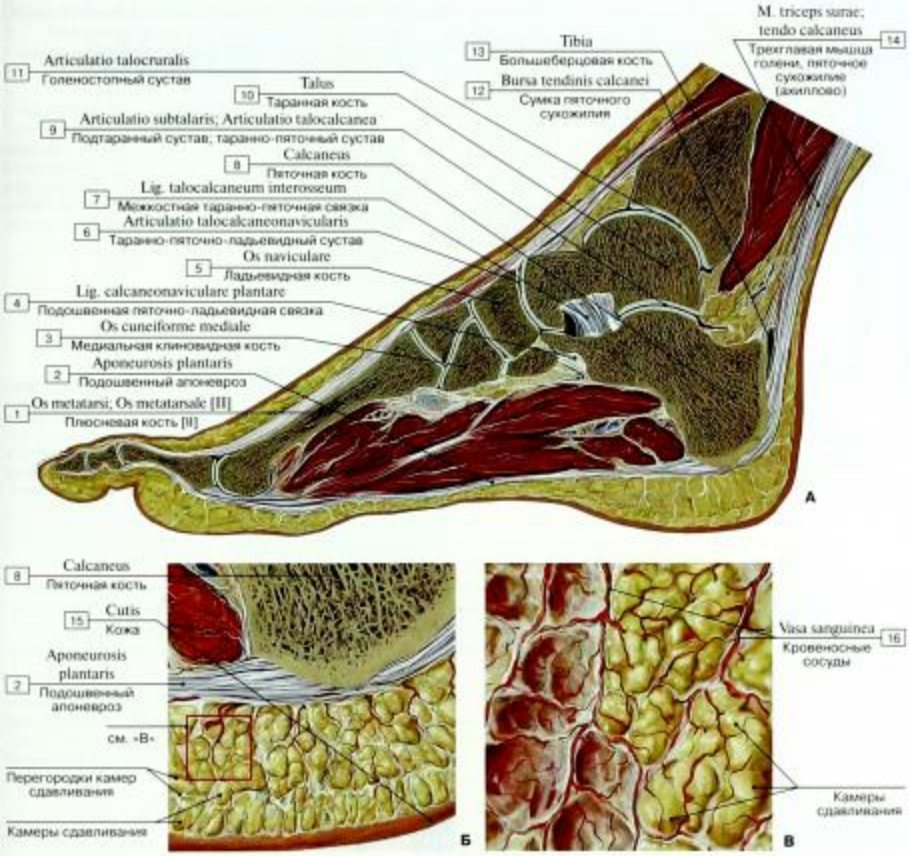

Рис. 388. Активные затяжки свода стопы (А) и защитные образования от давления тяжести тела на стопу (Б, В):

1 – Metatarsal [II]; 2 – Plantar aponeurosis; 3 – Medial cuneiform; 4 – Plantar calcaneonavicular ligament; Spring ligament; 5 – Navicular; 6 – Talocalcaneonavicular joint; 7 – Talocalcaneal interosseous ligament; 8 – Calcaneus; 9 – Subtalar joint; Talocalcaneal joint; 10 – Talus; 11 – Ankle joint; 12 – Bursa of tendo calcaneus; Bursa of calcaneal tendon; Retrocalcaneal bursa; 13 – Tibia; 14 – Triceps surae; Calcaneal tendon; 15 – Skin; 16 – Blood vessels

Во время ходьбы, в особенности, в позиции стоя, большая сдавливающая сила действует на пятку и подушечки большого и маленьких пальцев. Для того, чтобы распределить эти сконцентрированные силы равномерно на большой поверхности, стопы покрыты большим слоем подкожной соединительной ткани, до 2 см толщиной. В ткани есть камеры сдавливания, благодаря которым удары смягчаются, а также усиливается стабильность стопы. Без данной системы нагрузка на стопу была бы велика, локальное напряжение приводило бы к некрозам.

Б. Каждая камера сдавливания содержит внутри жировую ткань, покрытую снаружи плотной соединительной тканью, образующей перегородки, которые богаты сетью кровеносных сосудов, что стабилизирует стенки камер сдавливания.

В. Жировая ткань удалена из камер с левой стороны рисунка, чтобы показать кровеносные сосуды, проникающие сквозь перегородки (средняя часть пятки – одна из самых кровоснабжаемых поверхностей тела).

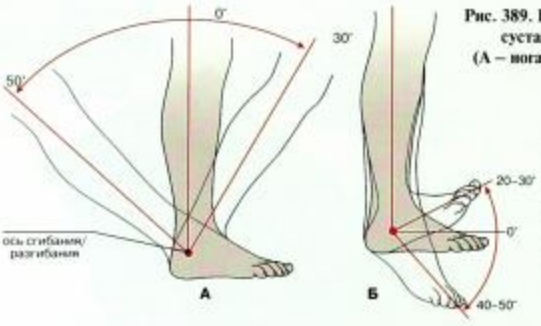

Рис. 389. Нормальный диапазон движений голеностопного сустава, вид с латеральной стороны, правая нога (А – нога выпрямлена, Б – сгибание и разгибание стопы в голеностопном суставе)

Начиная с нейтрального (0°) положения у неопорной ноги возможно подошвенное сгибание до 40–50° и тыльное сгибание, или разгибание стопы в диапазоне 20–30°. Когда стопа установлена на земле (позиция походки), она может быть перемещена примерно на 50° назад (подошвенное сгибание) и 30° вперед (тыльное сгибание).

Рис. 390. Диапазон движения подтаранного сустава, правая нога, вид спереди (А – повернута на 10°, Б – нейтральное положение 0°, В – перевернута на 20°)

Ротация пяточной кости медиально (инверсия) и латерально измерена от нейтрального (нулевого) положения. Это осуществляется при удерживании ноги и перемещении пяточной кости назад и вперед. Оценка линии инверсии основывается относительно оси пяточной кости.

Рис. 391. Диапазон пронации/супинации поперечного сустава предплюсны и предплюсно-плюсневого сустава, правая стопа, вид спереди (А – диапазон пронации переднего отдела стопы составляет 20°, Б – диапазон супинации переднего отдела стопы составляет 40°)

Диапазон движений проверен при фиксированном задним отделом стопы. Пронация/супинация переднего отдела стопы, направленная наружу относительно заднего отдела стопы (подъем латеральной стороны стопы), или внутрь (подъем медиальной стороны стопы).

Рис. 392. Полный диапазон движения переднего и заднего отделов стопы, правая нога, вид спереди (А – выворот и пронация переднего отдела стопы составляет 30°, Б – инверсия и супинация переднего отдела стопы составляет 60°)

Поскольку движения в суставах стопы сложные и разнообразные, они почти всегда оказываются анатомически связанными. При этом диапазон всех возможных движений в стопе может быть оценен только при выполнении движений в средних и боковых направлениях при фиксированной голени.

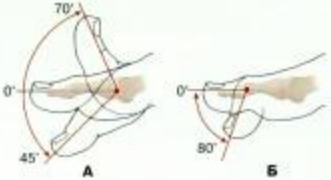

Рис. 393. Диапазон движения суставов большого пальца ноги, вид с латеральной стороны (А – сгибание/разгибание пальца – первый плюснефаланговый сустав, Б – сгибание межфалангового сустава большого пальца)

Пальцы ноги, и особенно большой палец, могут быть пассивно раздвинуты приблизительно на 90°. Это является важной предпосылкой для хождения, особенно во время фазы между подъемом пятки и отталкиванием большого пальца ноги.

МЫШЕЧНАЯ СИСТЕМА

Таблица 34. Мышечные ткани

Тип	Разновидности	Характеристика
Поперечнополосатые (исчерченные) мышечные ткани	Скелетная мышечная ткань	Мышечные волокна цилиндрической формы длиной от 1 до 40 мм и толщиной до 0,1 мкм. Каждое волокно – комплекс, состоящий из миосимпласта и миосателлитоцитов, покрытых общей базальной мембраной. Под сарколеммой множество ядер. Примерно 2/3 сухой массы – поперечноисчерченные миофибриллы
	Сердечная мышечная ткань	Мышечные клетки кардиомиоциты, образующие комплексы. Кардиомиоциты – удлиненные (до 100–150 мкм) клетки толщиной 10–20 мкм, имеющие по 1–2 ядра, окруженных поперечно исчерченными миофибриллами. Соседние кардиомиоциты соединены между собой вставочными дисками
Гладкие (неисчерченные) мышечные ткани	Гладкая мышечная ткань сосудов и внутренних органов	Структурный элемент – гладкая мышечная клетка – миоцит веретенообразной формы длиной 20–500 мкм, толщиной 5–8 мкм, лишенные поперечной исчерченности. Клетки располагаются группами. Клетки содержат продольно ориентированные миофиламенты
Мышечная ткань эктодермального происхождения	Миоэпителиоциты (потовых, сальных, молочных, слезных желез)	Многоотростчатые клетки, в цитоплазме которых имеются филаменты, способные сокращаться. Клетки окружают своими отростками концевые отделы желез
	Миконевроциты	Гладкие миопигментоциты образуют две мышцы – расширяющие и суживающие зрачок

Поперечнополосатые мышечные волокна имеют поперечную исчерченность: темные анизотропные диски (полоски А) чередуются со светлыми изотропными дисками (полоски I). Диск А разделен светлой зоной (полоска Н), в центре которой проходит мезофрагма (линия М). Диск I разделен темной линией Z (телофрагма). Мышечные волокна содержат сократительные элементы – миофибриллы, среди которых различают толстые (миозиновые) диаметром 10–15 нм и длиной 1,5 мкм, занимающие диск А, и тонкие (актиновые) диаметром 5–8 нм и длиной 1 мкм, лежащие в диске I и прикрепляющиеся к телофрагмам. Участок миофибриллы, расположенный между двумя телофрагмами, представляет собой саркомер – сократительную единицу длиной около 2,5 мкм. Благодаря тому что границы саркомеров всех миофибрилл одного волокна совпадают, возникает регулярная поперечная исчерченность, которая хорошо видна на продольных срезах мышечного волокна. На поперечных срезах мышечного волокна хорошо видны миофибриллы в виде темных округлых точек (пятен) на фоне светлой цитоплазмы. Каждая миофибрилла окружена элементами незернистой и зернистой эндоплазматической сети.

На поверхности сарколеммы видны отверстия Т-трубочек. Две терминальные цистерны и поперечная трубочка контактируют между собой, образуя триады. Сети, окружающие саркомеры, сообщаются между собой.

Рис. 394. Эритроцит в просвете капилляра скелетной мышцы (сканирующий электронный микроскоп)

Рис. 395. Исчерченная (поперечнополосатая, скелетная) мышечная ткань

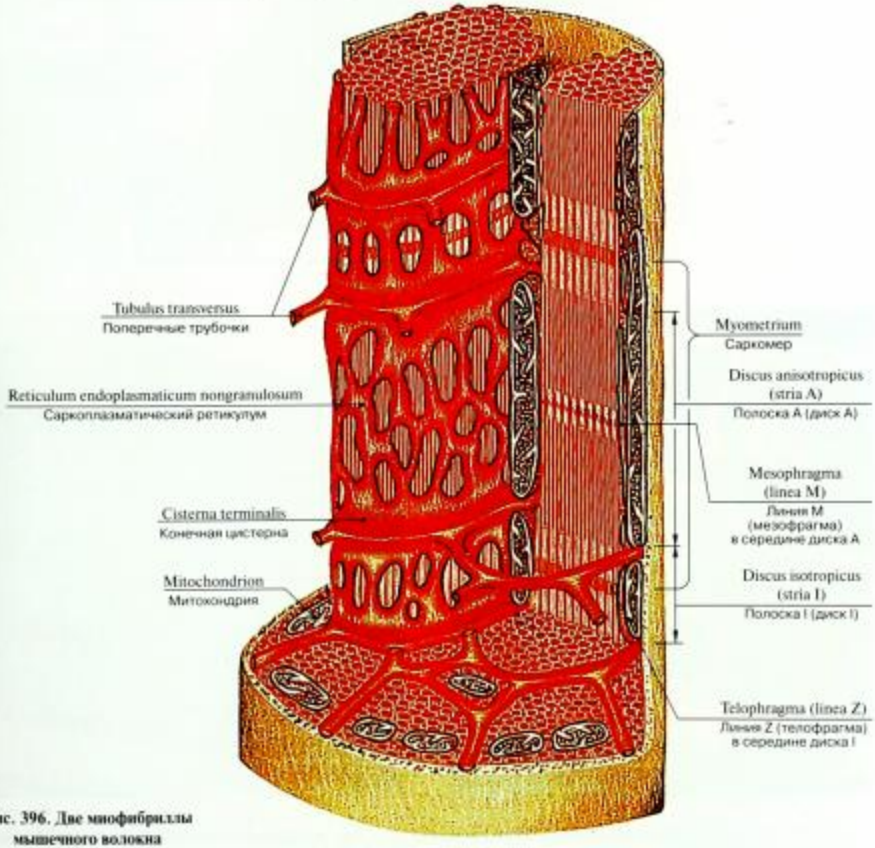

Рис. 396. Две миофибриллы мышечного волокна
По Елисееву и др.

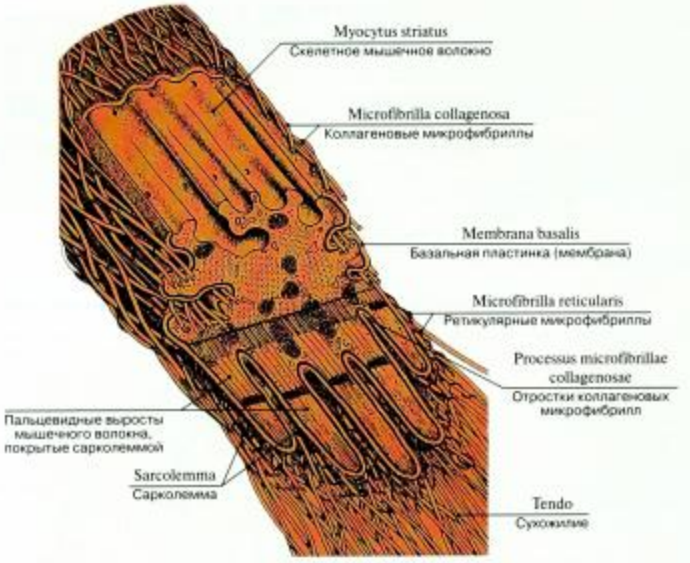

Рис. 397. Миосухожильное соединение
По Кртичу, с изменениями

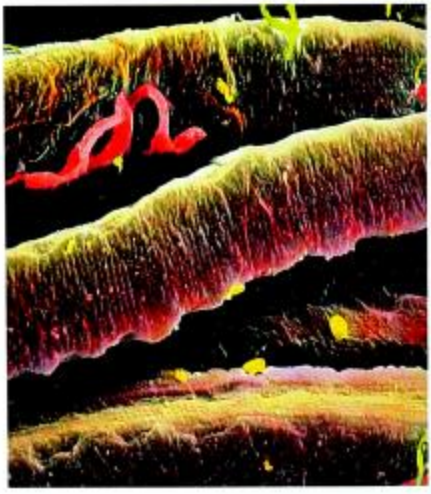

Рис. 398. Поперечнополосатые мышечные волокна (сканирующий электронный микроскоп)



Рис. 399. Поперечнополосатые мышечные волокна (Трансмиссивный электронный микроскоп)

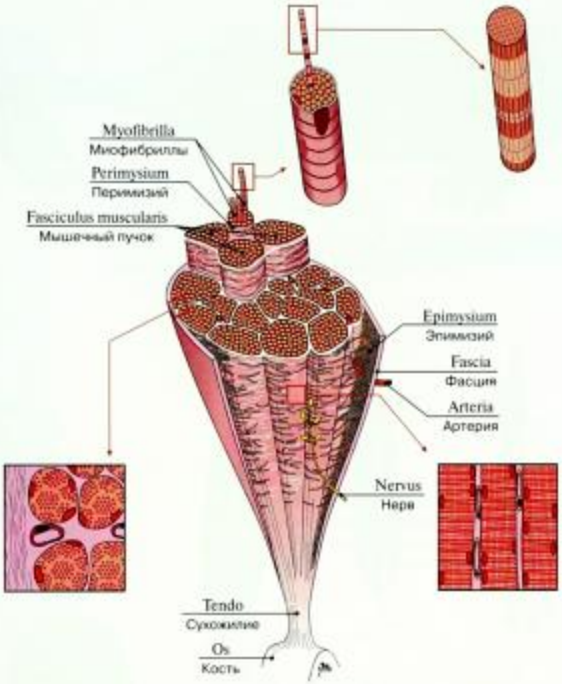

Рис. 400. Структура скелетной мышцы

Рис. 401. Анатомический и физиологический поперечники мышцы

Рис. 402. Мышцы-антагонисты, расположенные по разные стороны от сустава (вверху сокращена мышца-сгибатель, внизу сокращена мышца-разгибатель)

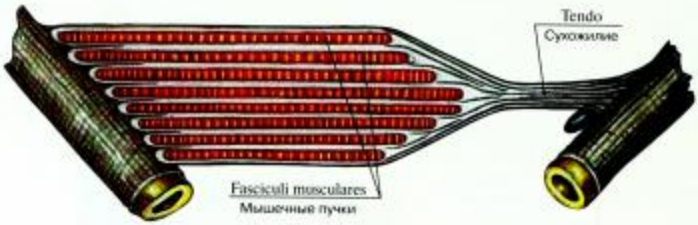

Рис. 403. Схема начала и прикрепления мышцы

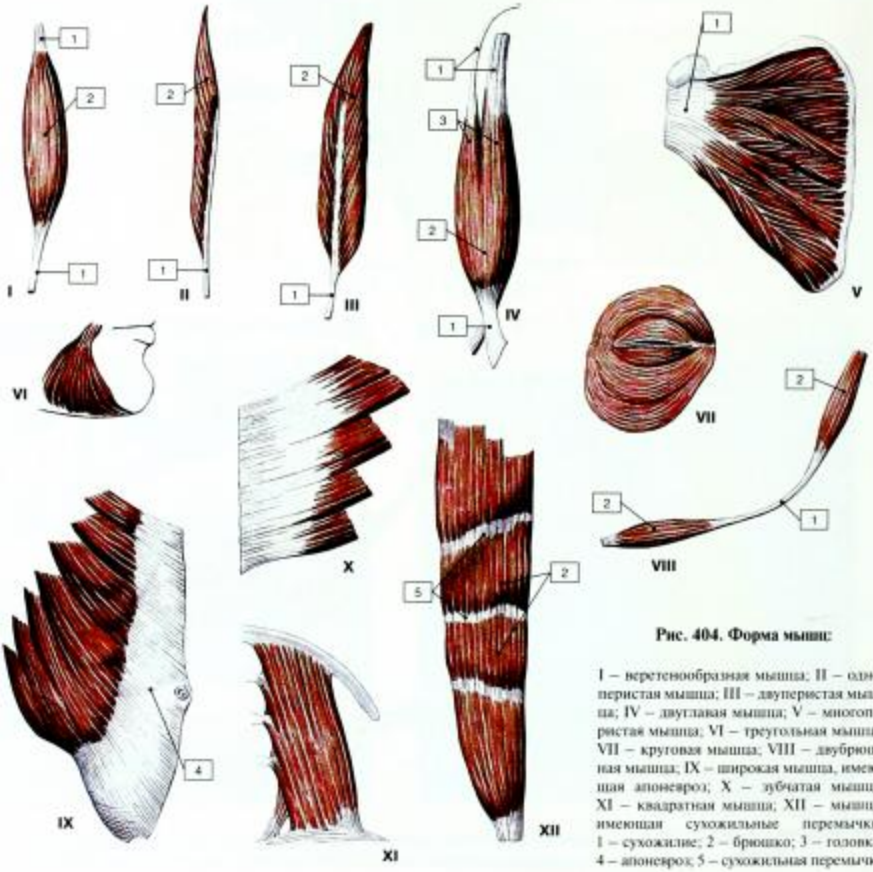

Рис. 404. Форма мышц:

I – веретенообразная мышца; II – одноперистая мышца; III – двуперистая мышца; IV – двуглавая мышца; V – многоперистая мышца; VI – треугольная мышца; VII – круговая мышца; VIII – двубрюшная мышца; IX – широкая мышца, имеющая апоневроз; X – зубчатая мышца; XI – квадратная мышца; XII – мышца, имеющая сухожильные перемычки; 1 – сухожилие; 2 – брюшко; 3 – головка; 4 – апоневроз; 5 – сухожильная перемычка

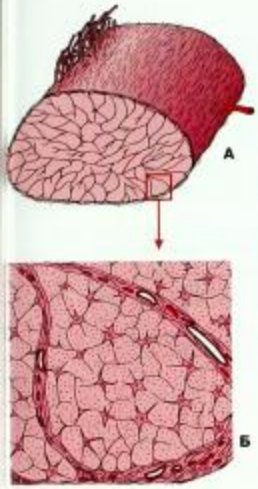

Рис. 405. Структура сухожилия (А – поперечный разрез целого сухожилия с окружающими тканями, Б – увеличенная часть поперечного разреза сухожилия)

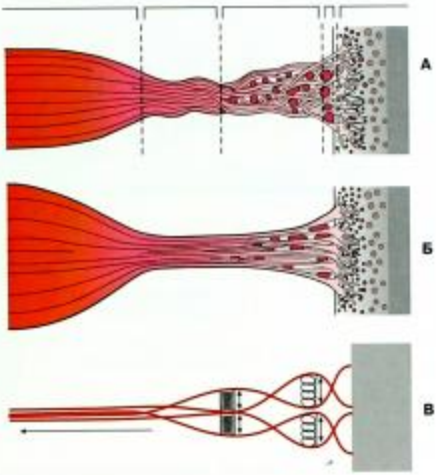

Рис. 406. Схема прикрепления сухожилия к кости, покрытой минерализованным хрящом (А – сухожилие при расслабленной мышце, Б – натянутое сухожилие при сокращении мышцы, В – схема работы сухожилия)

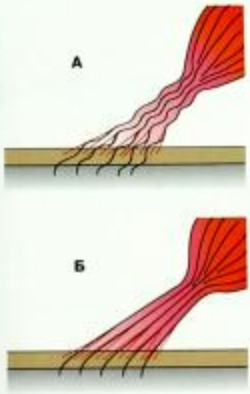

Рис. 407. Схема прикрепления сухожилия к кости, не покрытой минерализованным хрящом (А – сухожилие при расслабленной мышце, Б – натянутое сухожилие при сокращении мышцы)

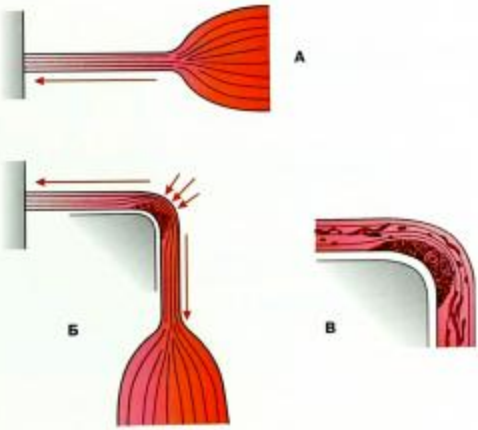

Рис. 408. Схема прикрепления сухожилия к кости (А – сухожилие при расслабленной мышце, Б – натянутое сухожилие при сокращении мышцы, В – увеличенная часть рисунка «Б»)

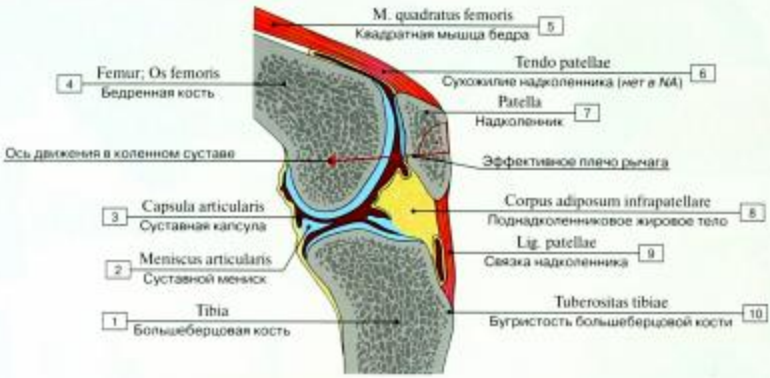

Рис. 409. Функциональное значение надколенника (сесамовидной кости):

1 – Tibia; 2 – Meniscus; 3 – Joint capsule; Articular capsule; 4 – Femur; Thigh bone; 5 – Quadratus femoris; 6 – Patella; Tendon; 7 – Patella; 8 – Infrapatellar fat pad; 9 – Patellar ligament; 10 – Tibial tuberosity

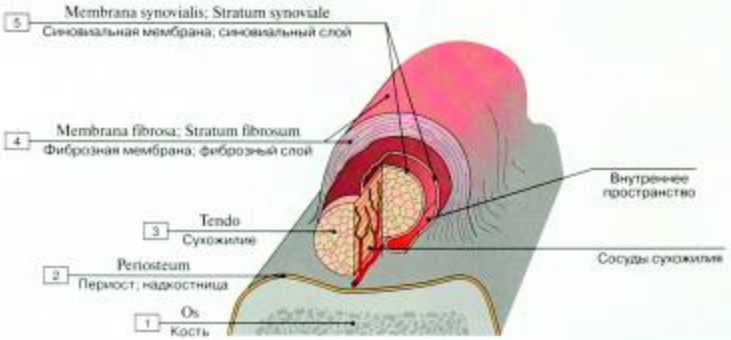

Рис. 410. Строение синовиального влагалища:

1 – Bone; 2 – Periosteum; 3 – Tendon; 4 – Fibrous layer; Fibrous membrane; 5 – Synovial membrane; Synovial layer

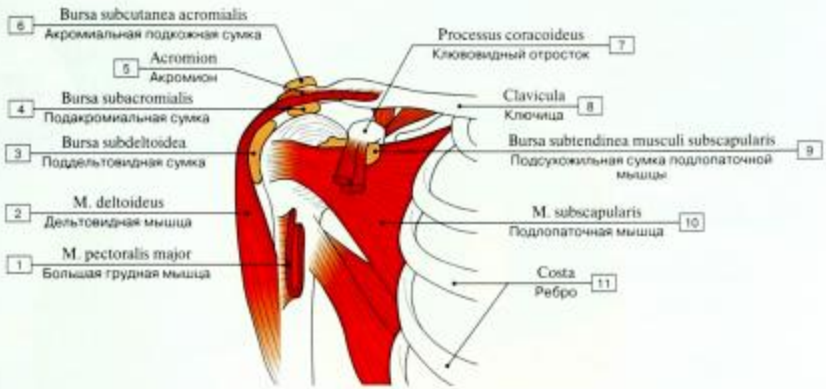

Рис. 411. Синовиальные сумки плечевой области:

1 – Pectoralis major; 2 – Deltoid; 3 – Subdeltoid bursa; 4 – Subacromial bursa; 5 – Acromion; 6 – Subcutaneous acromial bursa; 7 – Coracoid process; 8 – Clavicle; 9 – Subtendinous bursa of subscapularis; 10 – Subscapularis; 11 – Rib

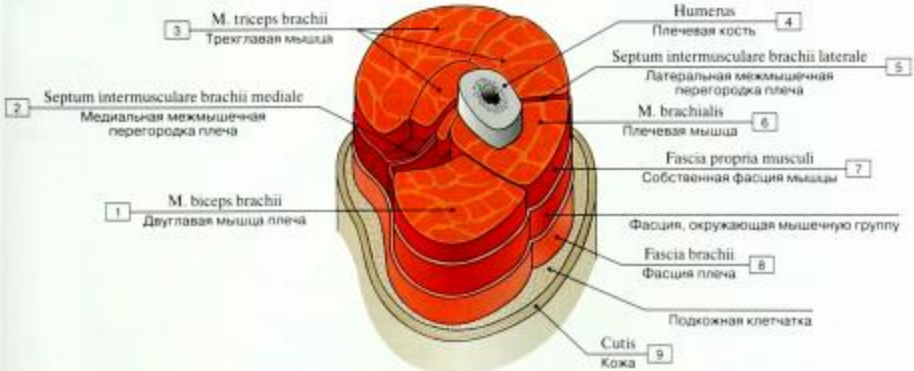

Рис. 412. Фасция мышцы:

1 – Biceps brachii; 2 – Medial intermuscular septum of arm; 3 – Triceps brachii; 4 – Humerus; 5 – Lateral intermuscular septum of arm; 6 – Brachialis; 7 – Fascia of individual muscle; Muscle sheath; 8 – Brachial fascia; 9 – Skin

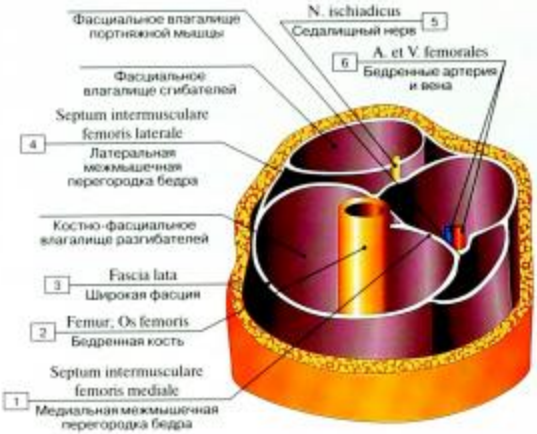

Рис. 413. Костно-фасциальные и фасциальные влагалища мышц нижней трети правого бедра:

1 – Medial femoral intermuscular septum; 2 – Femur; Thigh bone; 3 – Fascia lata; 4 – Lateral femoral intermuscular septum; 5 – Sciatic nerve; 6 – Femoral artery and vein

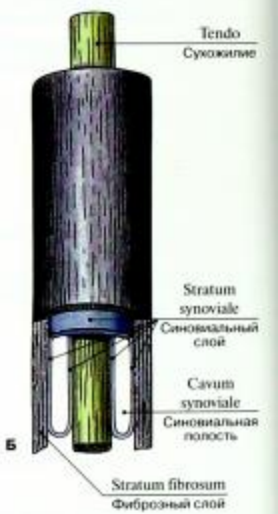

Рис 414. Синовиальное влагалище сухожилия (А – поперечный разрез, Б – продольный разрез)

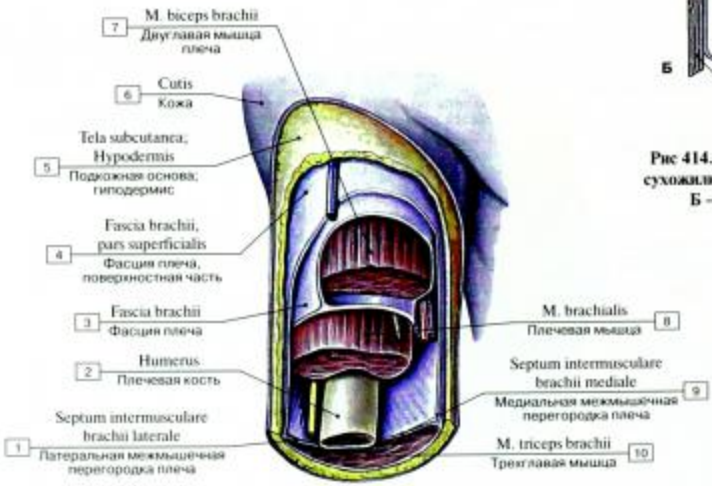

Рис. 415. Поверхностная и глубокая фасции плеча, вид спереди:

1 – Lateral intermuscular septum of arm; 2 – Humerus; 3 – Brachial fascia; 4 – Brachial fascia, superficial part; 5 – Subcutaneous tissue; 6 – Skin; 7 – Biceps brachii; 8 – Brachialis; 9 – Medial intermuscular septum of arm; 10 – Triceps brachii

Таблица 35. Распределение скелетных мышц человека по группам

Голова	Туловище	Конечности	
		верхние	нижние
Мимические мышцы Жевательные мышцы	Мышцы шеи Мышцы спины Мышцы груди Диафрагма Мышцы живота Мышцы промежности	Мышцы плечевого пояса Мышцы плеча Мышцы предплечья Мышцы кисти	Мышцы таза Мышцы бедра Мышцы голени Мышцы стопы

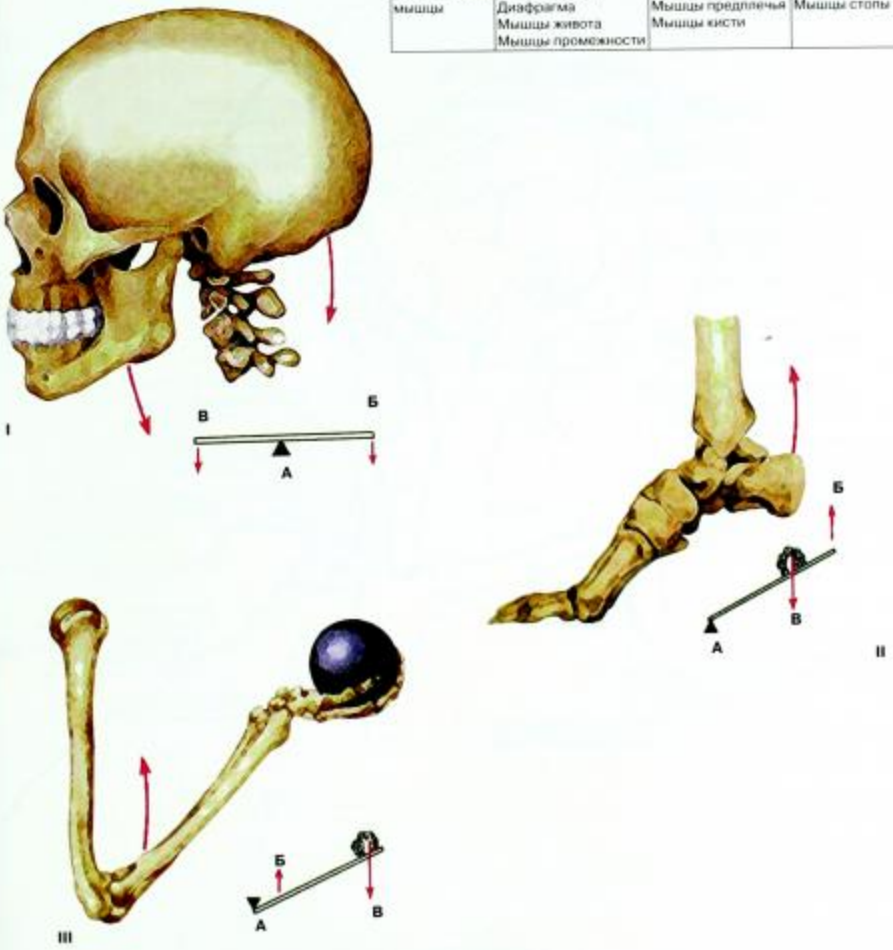

Рис. 416. Схема действия мышц на костные рычаги:

I – рычаг равновесия; II – рычаг силы; III – рычаг скорости; А – точка опоры; Б – точка приложения силы; В – точка сопротивления

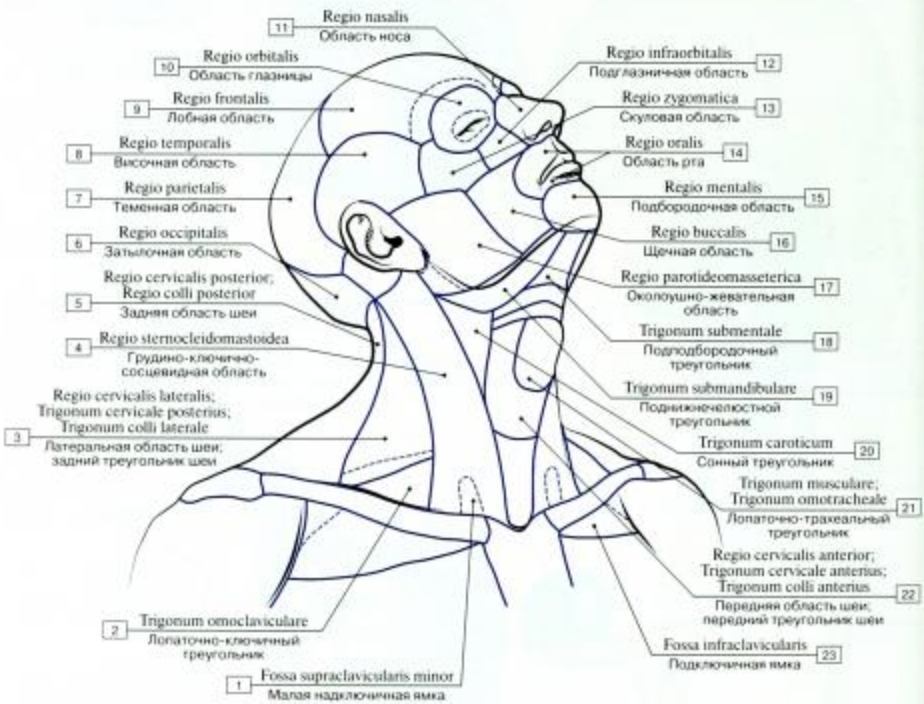

Рис. 417. Области головы и шеи:

1 – Lesser supraclavicular fossa; 2 – Omoclavicular triangle; Subclavian triangle; 3 – Lateral cervical region; Posterior triangle; 4 – Sternocleidomastoid region; 5 – Posterior cervical region; 6 – Occipital region; 7 – Parietal region; 8 – Temporal region; 9 – Frontal region; 10 – Orbital region; 11 – Nasal region; 12 – Infra-orbital region; 13 – Zygomatic region; 14 – Oral region; 15 – Mental region; 16 – Buccal region; 17 – Parotid region; 18 – Submental triangle; 19 – Submandibular triangle; 20 – Carotid triangle; 21 – Muscular triangle; Omotracheal triangle; 22 – Anterior cervical region; Anterior triangle; 23 – Infraclavicular fossa

Рис. 418. Линии разрезов кожи (красные линии), наиболее удобные для обнаружения препарируемых мышц

Таблица 36. Мышцы

Название	Форма	Расположение	Начало	Ход (направление)
				Мимические (иннервируются ветвями
Мышцы свода черепа				
Надчерепная мышца	Широкий мышечно-апоневротический пласт	Свод черепа от бровей спереди до наивысшей выйной линии сзади		
Затылочно-лобная мышца				
Лобное брюшко	Плоская, разделена посередине фиброзной пластинкой на две четырехугольные части	Лобная область	Сухожильный шлем	Сверху вниз
Затылочное брюшко	Плоская, разделена фиброзной пластинкой на две части	Затылочная область	Наивысшая выйная линия. Основание сосцевидного отростка височной кости	Снизу вверх
Сухожильный шлем	Плоская фиброзная пластинка	Большая часть свода черепа. Прочно сращена с кожей волосистой части головы		
Задняя ушная мышца	Плоская	Боковая поверхность черепа	Внутренняя сторона хряща ушной раковины	Веерообразно вверх
Мышца гордецов	Узкая, короткая, удлиненная	Корень носа	Наружная поверхность носовой кости	Вверх, часть пучков переплетается с пучками лобного брюшка надчерепной мышцы
Мышцы, окружающие глазную щель				
Круговая мышца глаза	Плоская, в виде кольца вокруг глазницы и глазной щели	Наружная поверхность век, окружность глазницы, частично заходит в височную область		Циркулярно от внутреннего к наружному углу глаза
Вековая часть	Плоская, тонкая	В толще век, впереди хрящей верхнего и нижнего век	Медиальная связка века и прилежащие участки медиальной стенки глазницы	Волокна, идущие в толще верхнего и нижнего век, переплетаются между собой, образуя латеральный шов века
Глазничная часть	Широкая пластинка, значительно толще и шире, чем вековая	Окружает глазную щель, располагаясь на костном крае глазницы	Носовая часть лобной кости, лобный отросток верхней челюсти	Пучки идут кнаружи до латеральной стенки глазницы, где верхняя и нижняя части переходят друг в друга
Слезная часть	Тонкие пучки	В толще век	Слезный гребень и прилежащий участок латеральной поверхности слезной кости	Горизонтально в латеральном направлении позади слезного мешка
Мышца, сморщивающая бровь	Тонкая	В толще брови	Медиальная часть надбровной дуги	Вверх и латерально
Мышцы, окружающие носовые отверстия				
Носовая мышца	Слабо развитая пластинка			
Поперечная часть		Крыло и хрящевая часть спинки носа	Верхняя челюсть, латеральнее и выше верхних резцов	Вверх и медиально, переходит в тонкий апоневроз, который, перекидываясь через хрящевую часть спинки носа, продолжается в одноименную мышцу противоположной стороны

головы

Прикрепление	Функция	Кровоснабжение	Аномалии и вариации
мышцы лицевого нерва)			
		Артерии (Аа): затылочная, задняя ушная, поверхностная височная, надглазничная	Каждая часть варьирует по величине и форме. Описана поперечная мышца затылка, которая начинается от затылочного гребня и прикрепляется к сосцевидному отростку височной кости
Кожа бровей	Поднимает бровь кверху, образует поперечные складки кожи лба. Тянет сухожильное растяжение (кожу волосистой части головы) вперед и вниз		
Сухожильный шлем	Тянет сухожильное растяжение (кожу волосистой части головы) назад и вниз		Изредка отсутствует. Может срастаться с задней ушной мышцей. Иногда прикрепляется к ушной раковине
Сухожильный шлем (латеральная часть)	Рудиментарная, двигает ушную раковину кзади		
Кожа между бровями	Образует поперечные морщины над переносьем	Аа: угловая, лобная	
	Суживатель глазной щели	Аа.: лицевая, поверхностная височная, надглазничная, подглазничная	Иногда развита слабо, особенно глазничная и слезная части. Описано увеличение глазной части
Латеральная связка	Смыкает веки		
	Зажмуривает глаза. Образует веерообразные складки на коже, больше у наружного угла глаза, смещает бровь вниз, одновременно оттягивая кожу щеки вверх		
Стенка слезного мешка	Расширяет слезный мешок (способствует оттоку слезы через носослезный проток)		
Кожа брови	Сближает брови, вызывает образование вертикальных морщин над переносьем	Аа: лобная, надглазничная, поверхностная височная	
Апоневроз спинки носа	Суживает ноздрю		Степень развития широко варьирует, редко отсутствует

Название	Форма	Расположение	Начало	Ход (направление)
Крыльная часть		Прикрыта круговой мышцей рта и мышцей, поднимающей верхнюю губу	Верхняя челюсть, ниже и медиальнее поперечной части	Вверх и медиально
Мышца, опускающая перегородку носа		Чаще всего входит в состав крыльной части носовой мышцы	Верхняя челюсть над медиальным резцом	
Мышцы, окружающие отверстие рта				
Круговая мышца рта	Циркулярная пластинка	В толще губ	Кожа в области углов рта, мимические мышцы вблизи ротового отверстия, щечная мышца	Циркулярно
Краевая часть		Периферическая часть мышцы		Горизонтально
Губная часть		В толще губ		От одного угла рта к другому
Мышца, поднимающая верхнюю губу	Лентовидная	Над ротовым отверстием	Нижнеглазничный край верхней челюсти	Пучки конвергируют сверху вниз
Мышца, поднимающая угол рта	Треугольная пластинка	Над углом рта	Клыковая ямка верхней челюсти	Сверху вниз и вперед
Большая скуловая мышца	Лентовидная	Над углом рта	Скуловая кость	Сверху вниз и вперед
Малая скуловая мышца	Лентовидная	Над углом рта	Скуловая кость у латерального края мышцы, поднимающей верхнюю губу	Сверху вниз и медиально
Мышца смеха	Тонкая, треугольная, непостоянная	Латеральнее угла рта	Фасция жевательной мышцы	Конвергируя кпереди
Щечная мышца	Плоская широкая пластинка	В толще щеки	Косая линия на ветви нижней челюсти, наружная поверхность альвеолярной дуги верхней челюсти над большими коренными зубами, крыловидно-нижнечелюстной шов	Вперед и медиально
Мышца, опускающая угол рта	Треугольная пластинка	Ниже угла рта	Нижний край (основание) нижней челюсти, между подбородком и уровнем первого малого коренного зуба	Конвергирует вверх
Мышца, опускающая нижнюю губу	Удлиненная пластинка	На передней поверхности нижней челюсти сбоку от срединной линии, под мышцей, опускающей угол рта	Нижний край (основание) нижней челюсти	Вверх и медиально
Подбородочная мышца (m. mentalis)	Короткая конусовидная пластинка	Подбородочная область	Стенки альвеол нижних резцов	Вниз и медиально, волокна мышц обеих сторон соединяются между собой
Мышцы ушной раковины (развиты слабо)				
Передняя ушная мышца	Тонкий пучок	Височная область	Височная фасция и сухожильный шлем	Назад и книзу
Верхняя ушная мышца	Тонкий пучок. Развита лучше других мышц	Теменная область	Сухожильный шлем над ушной раковиной	Вниз
Задняя ушная мышца	Два тонких пучка	Сосцевидная область	Двумя пучками от сосцевидного отростка	Вперед

Прикрепление	Функция	Кровоснабжение	Аномалии и вариации
Кожа крыла носа	Оттягивает крыло носа вниз и латерально, расширяя ноздрю		
Хрящевая часть перегородки носа	Опускает перегородку носа		
Кожа, слизистая оболочка верхней и нижней губ	Закрывает ротовое отверстие, участвует в акте сосания и жевания	Аа.: верхнегубная, подбородочная	Иногда сращена с соседними
		Щечная артерия	
Кожа верхней губы	Поднимает верхнюю губу, участвует в формировании носогубной бороздки	Аа.: подглазничная, верхняя губная	Варьируют форма и величина мышцы, иногда сращена с соседними мышцами
Угол рта	Поднимает угол рта вверх и латерально. Формирует мимику улыбки, смеха	Аа.: подглазничная	Варьируют форма и величина, иногда сращена с соседними. Описано расщепление на две части
Угол рта	Оттягивает угол рта кнаружи и кверху (главная «мышца смеха»)	Аа.: подглазничная, щечная	Форма и величина варьируют, иногда расщеплены на отдельные пучки. Описано смещение мест начала мышц
Угол рта	Поднимает угол рта	Аа.: подглазничная, щечная	
Кожа угла рта	Оттягивает угол рта латерально, образует ямочку на щеке. Формирует мимику улыбки	Аа.: лицевая, поперечная а. лица	Может отсутствовать с одной или с обеих сторон, варьирует место ее начала. Иногда сращена со скуловой мышцей
Круговая мышца рта	Напрягает щеку, тянет угол рта назад (мышца «трубачей»)	Аа.: щечная	Размеры и форма мышцы варьируют, описаны добавочные пучки, расщепление на два слоя
Кожа угла рта	Тянет угол рта книзу и латерально. Формирует мимику плача, печали	Аа.: нижняя губная, подбородочная	
Кожа и слизистая оболочка нижней губы	Тянет нижнюю губу вниз и несколько латерально, действуя вместе с одноименной мышцей противоположной стороны, может выворачивать губу кнаружи; участвует в формировании выражения иронии, печали, отвращения	Аа.: нижняя губная, подбородочная	Форма и размеры варьируют. Иногда срастается с соседними мышцами
Кожа подбородка	Поднимает кожу подбородка так, что на ней появляются ямочки; содействует выпячиванию нижней губы	Аа.: нижняя губная, подбородочная	Форма и размеры варьируют, иногда мышца раздвоена
Кожа ушной раковины	Может оттягивать ушную раковину вперед	Аа.: поверхностная височная	Отдельные мышцы ушной раковины могут отсутствовать, описано их слияние
Верхний край воронки ушной раковины	Может оттягивать ушную раковину вверх	Аа.: задняя ушная	
Задняя поверхность воронки ушной раковины	Может оттягивать ушную раковину назад	Аа.: задняя ушная	

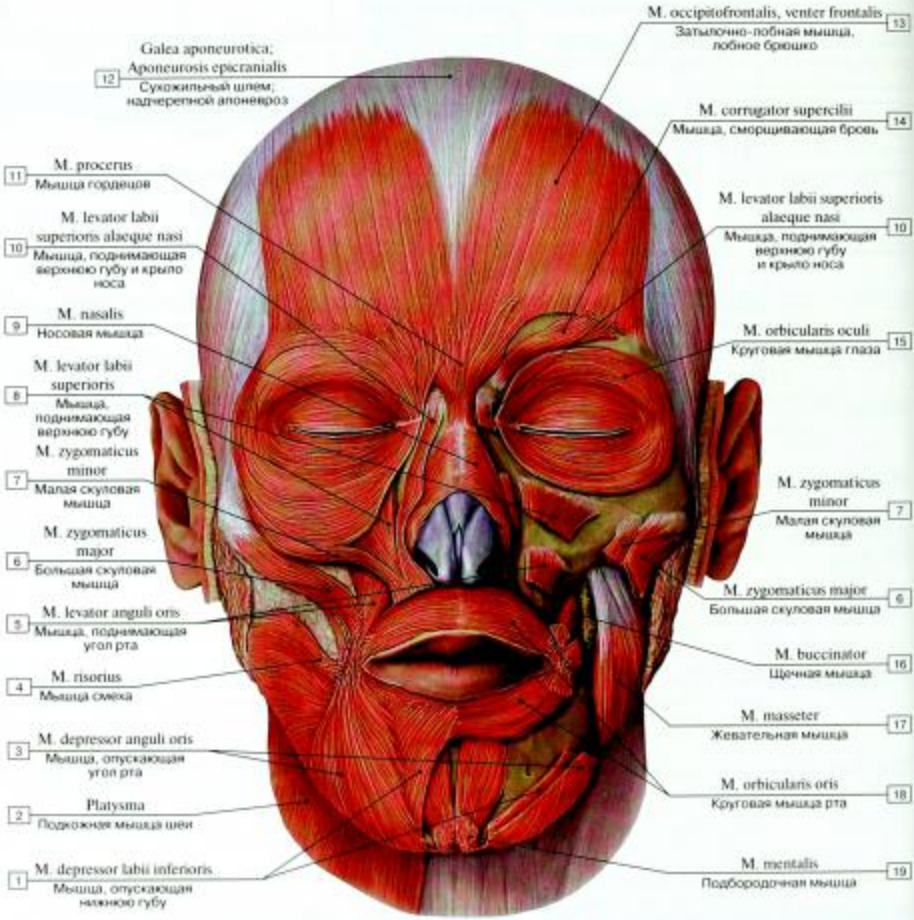

Рис. 419. Мышцы лица, вид спереди:

1 – Depressor labii inferioris; 2 – Platysma; 3 – Depressor anguli oris; 4 – Risorius; 5 – Levator anguli oris; 6 – Zygomaticus major; 7 – Zygomaticus minor; 8 – Levator labii superioris; 9 – Nasalis; 10 – Levator labii superioris alaeque nasi; 11 – Procerus; 12 – Epicranial aponeurosis; 13 – Occipitofrontalis, frontal belly; 14 – Corrugator supercilii; 15 – Orbicularis oculi; 16 – Buccinator; 17 – Masseter; 18 – Orbicularis oris; 19 – Mentalis

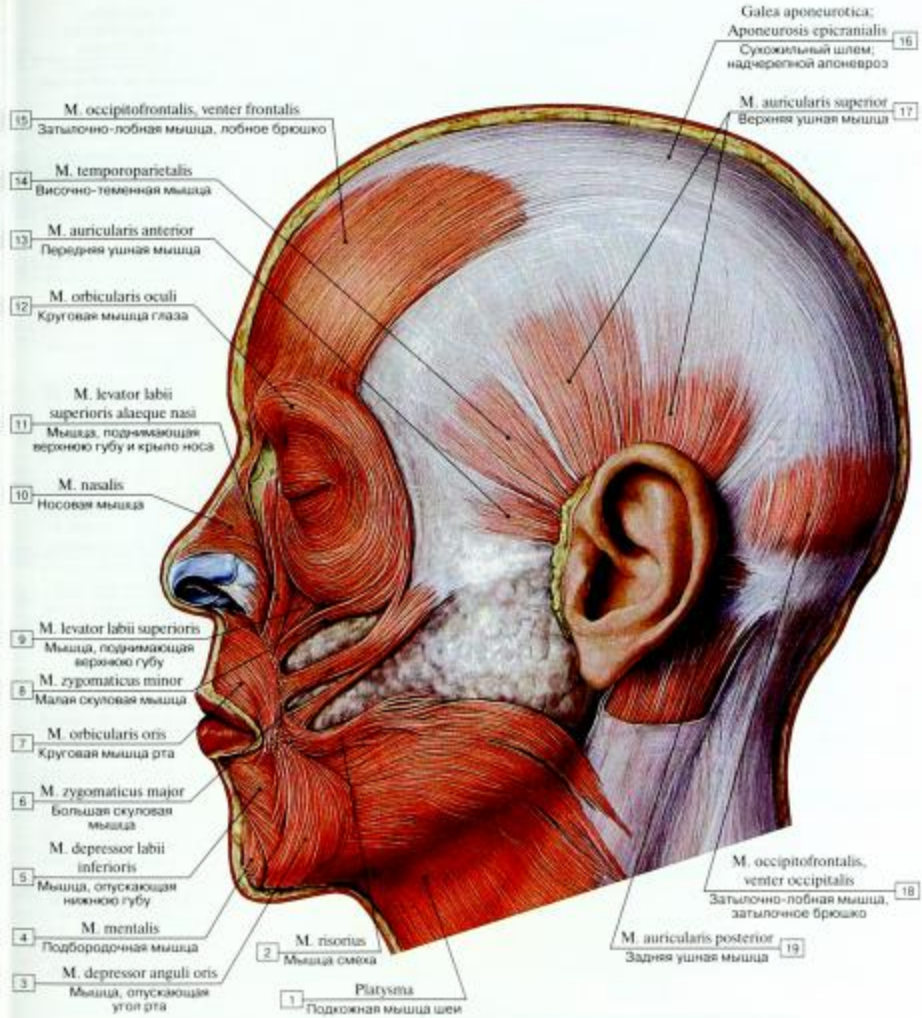

Рис. 420. Мышцы лица, вид слева:

1 – Platysma; 2 – Risorius; 3 – Depressor anguli oris; 4 – Mentalis; 5 – Depressor labii inferioris; 6 – Zygomaticus major; 7 – Orbicularis oris; 8 – Zygomaticus minor; 9 – Levator labii superioris; 10 – Nasalis; 11 – Levator labii superioris alaeque nasi; 12 – Orbicularis oculi; 13 – Auricularis anterior; 14 – Temporoparietalis; 15 – Occipitofrontalis, frontal belly; 16 – Epicranial aponeurosis; 17 – Auricularis superior; 18 – Occipitofrontalis, occipital belly; 19 – Auricularis posterior

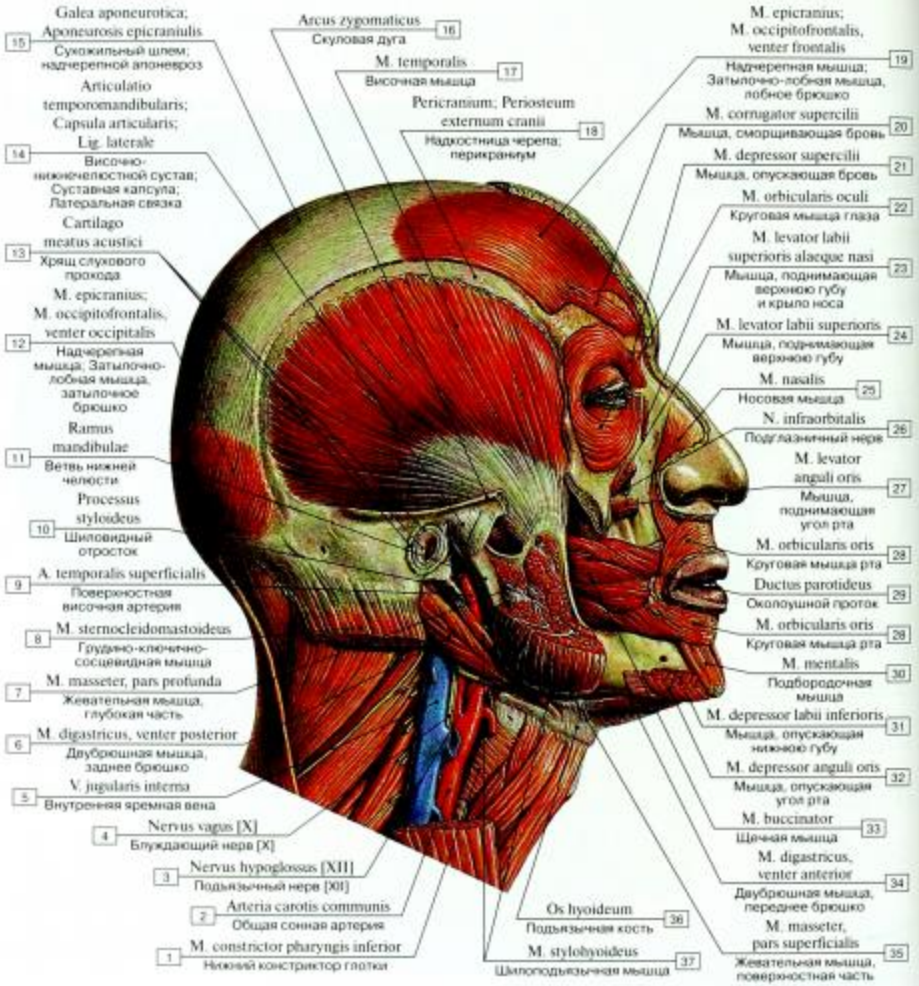

Рис. 421. Мышцы головы, вид справа. На разрезе показаны части жевательной мышцы:

1 – Inferior constrictor; 2 – Common carotid artery; 3 – Hypoglossal nerve [XII]; 4 – Vagus nerve [X]; 5 – Internal jugular vein; 6 – Digastric, posterior belly; 7 – Masseter, deep part; 8 – Sternocleidomastoid; 9 – Superficial temporal artery; 10 – Styloid process; 11 – Ramus of mandible; 12 – Epicranius; Occipitofrontalis, occipital belly; 13 – Cartilage of acoustic meatus; 14 – Temporomandibular joint; Joint capsule; Articular capsule; Lateral ligament; 15 – Epicranial aponeurosis; 16 – Zygomatic arch; 17 – Temporalis; Temporal muscle; 18 – Pericranium; 19 – Epicranius; Occipitofrontalis, frontal belly; 20 – Corrugator supercilii; 21 – Depressor supercilii; 22 – Orbicularis oculi; 23 – Levator labii superioris alaeque nasi; 24 – Levator labii superioris; 25 – Nasalis; 26 – Infra-orbital nerve; 27 – Levator anguli oris; 28 – Orbicularis oris; 29 – Parotid duct; 30 – Mentalis; 31 – Depressor labii inferioris; 32 – Depressor anguli oris; 33 – Buccinator; 34 – Digastric, anterior belly; 35 – Masseter, superficial part; 36 – Hyoid bone; 37 – Stylohyoid

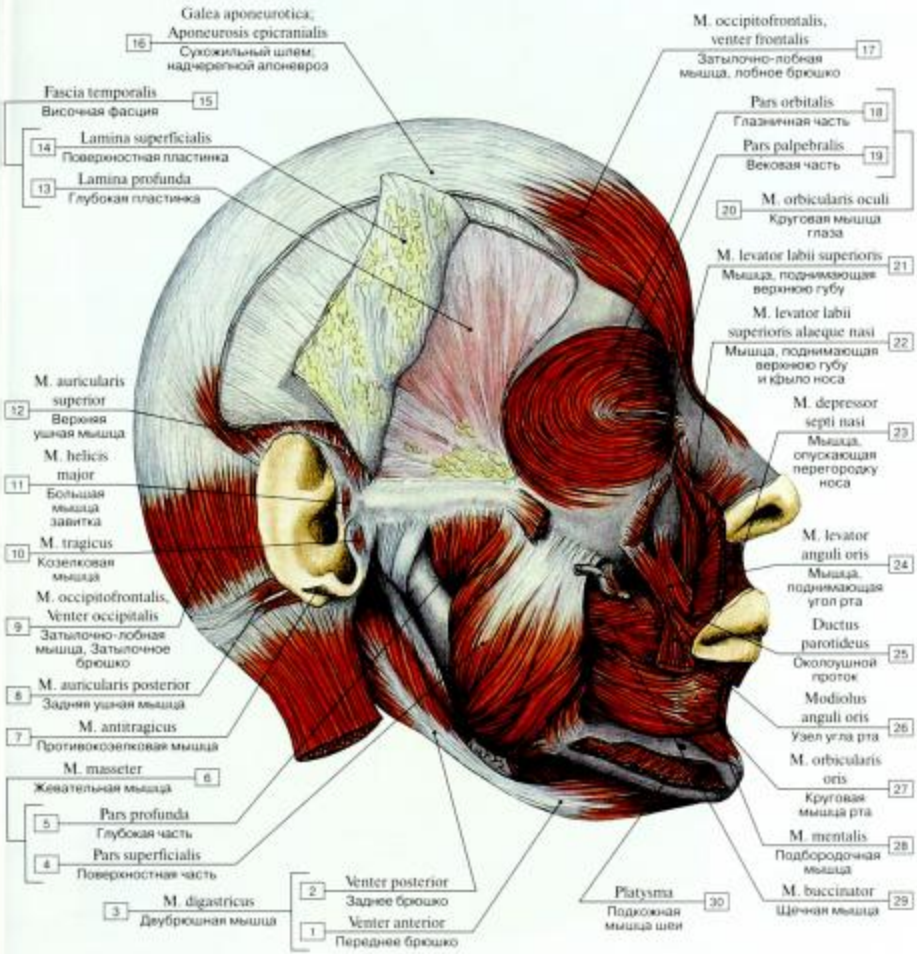

Рис. 422. Мышцы головы, вид справа:

1 – Anterior belly; 2 – Posterior belly; 3 = 1 + 2 – Digastric; 4 – Superficial part; 5 – Deep part; 6 = 4 +5 – Masseter; 7 – Antitragicus; 8 – Auricularis posterior; 9 – Occipitofrontalis, occipital belly; 10 – Tragicus; 11 – Helicic major; 12 – Auricularis superior; 13 – Deep layer; 14 – Superficial layer; 15 = 13 + 14 – Temporal fascia; 16 – Epicranial aponeurosis; 17 – Occipitofrontalis, frontal belly; 18 – Orbital part; 19 – Palpebral part; 20 = 18 + 19 – Orbicularis oculi; 21 – Levator labii superioris; 22 – Levator labii superioris alaeque nasi; 23 – Depressor septi nasi; 24 – Levator anguli oris; 25 – Parotid duct; 26 – Modiolus; 27 – Orbicularis oris; 28 – Mentalis; 29 – Buccinator; 30 – Platysma

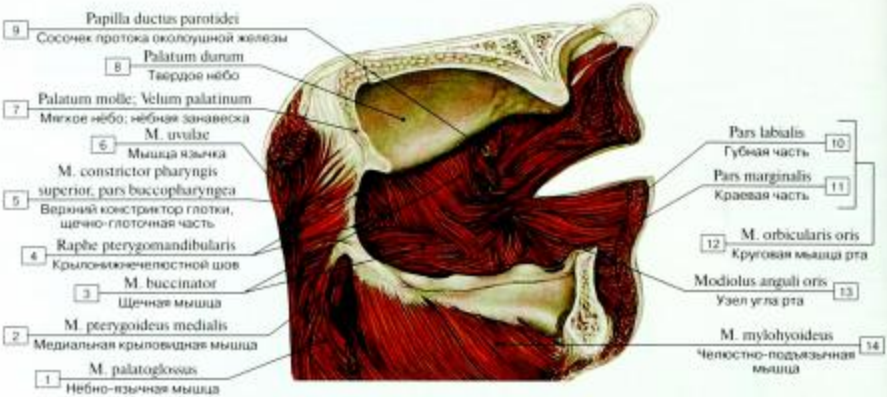

Рис. 423. Мышцы лица со стороны ротовой полости, левая сторона:

1 – Palatoglossus; 2 – Medial pterygoid; 3 – Buccinator; 4 – Pterygomandibular raphe; 5 – Superior constrictor, buccopharyngeal part; 6 – Musculus uvulae; 7 – Soft palate; 8 – Hard palate; 9 – Papilla of parotid duct; 10 – Labial part; 11 – Marginal part; 12 = 10 + 11 – Orbicularis oris; 13 – Modiolus; 14 – Mylohyoid

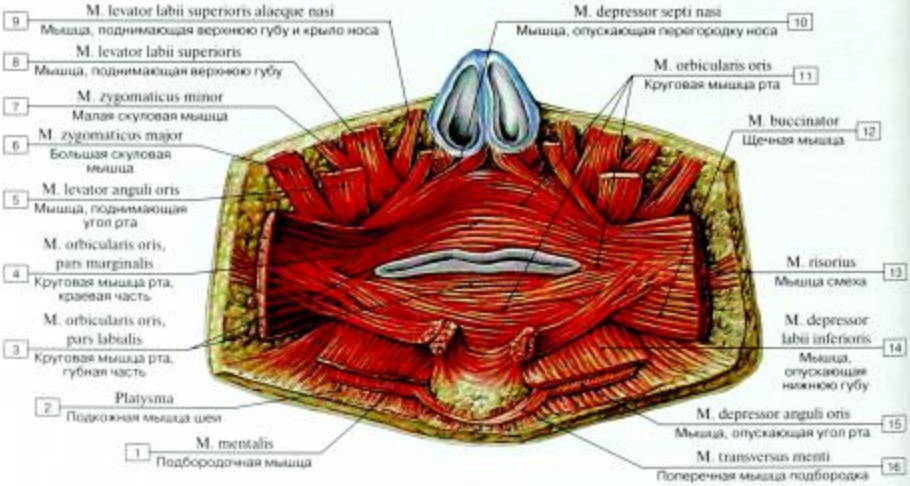

Рис. 424. Мышцы лица, окружающие ротовую щель, вид спереди:

1 – Mentalis; 2 – Platysma; 3 – Orbicularis oris, labial part; 4 – Orbicularis oris, labial part; 5 – Levator anguli oris; 6 – Zygomaticus major; 7 – Zygomaticus minor; 8 – Levator labii superioris; 9 – Levator labii superioris alaeque nasi; 10 – Depressor septi nasi; 11 – Orbicularis oris; 12 – Buccinator; 13 – Risorius; 14 – Depressor labii inferioris; 15 – Depressor anguli oris; 16 – Transversus menti

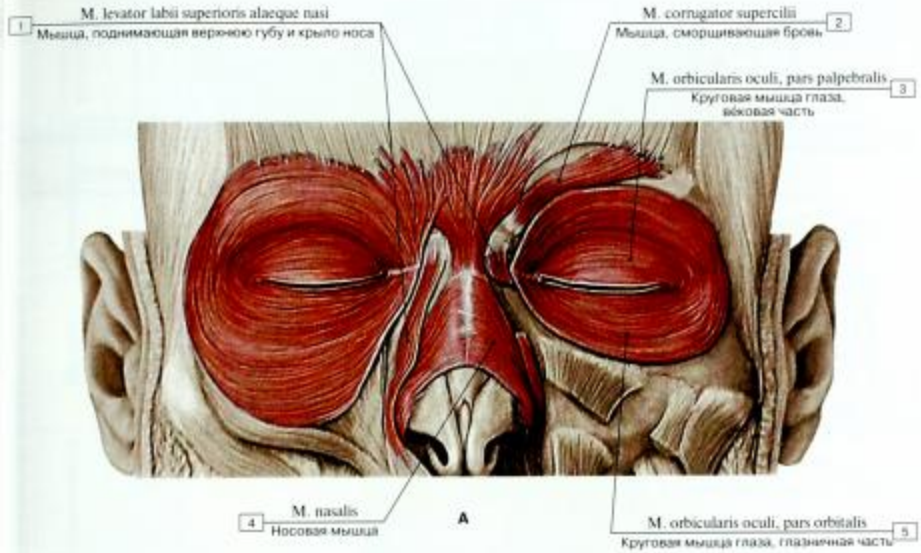

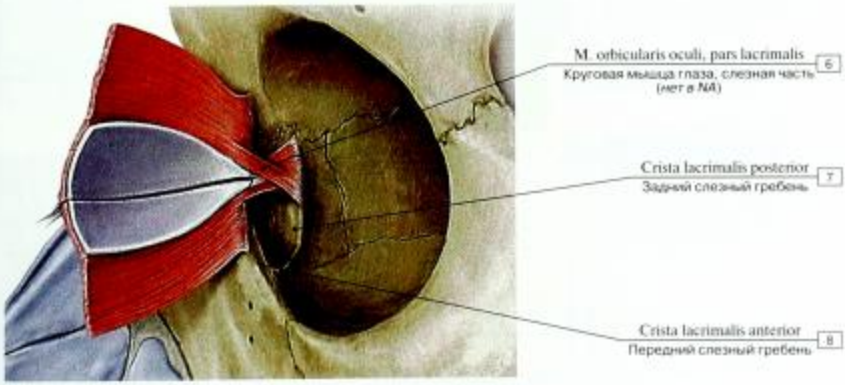

Рис. 425. Мышцы лица, окружающие глазную щель, мышцы окружности ноздрей (А – вид спереди, Б – вид слева):

1 – Levator labi i superioris alaeque nasi; 2 – Corrugator supercilii; 3 – Orbicularis oculi, palpebral part; 4 – Nasalis; 5 – Orbicularis oculi, orbital part; 6 – Orbicularis oculi, lacrimal part; 7 – Posterior lacrimal crest; 8 – Anterior lacrimal crest

отдано Володе

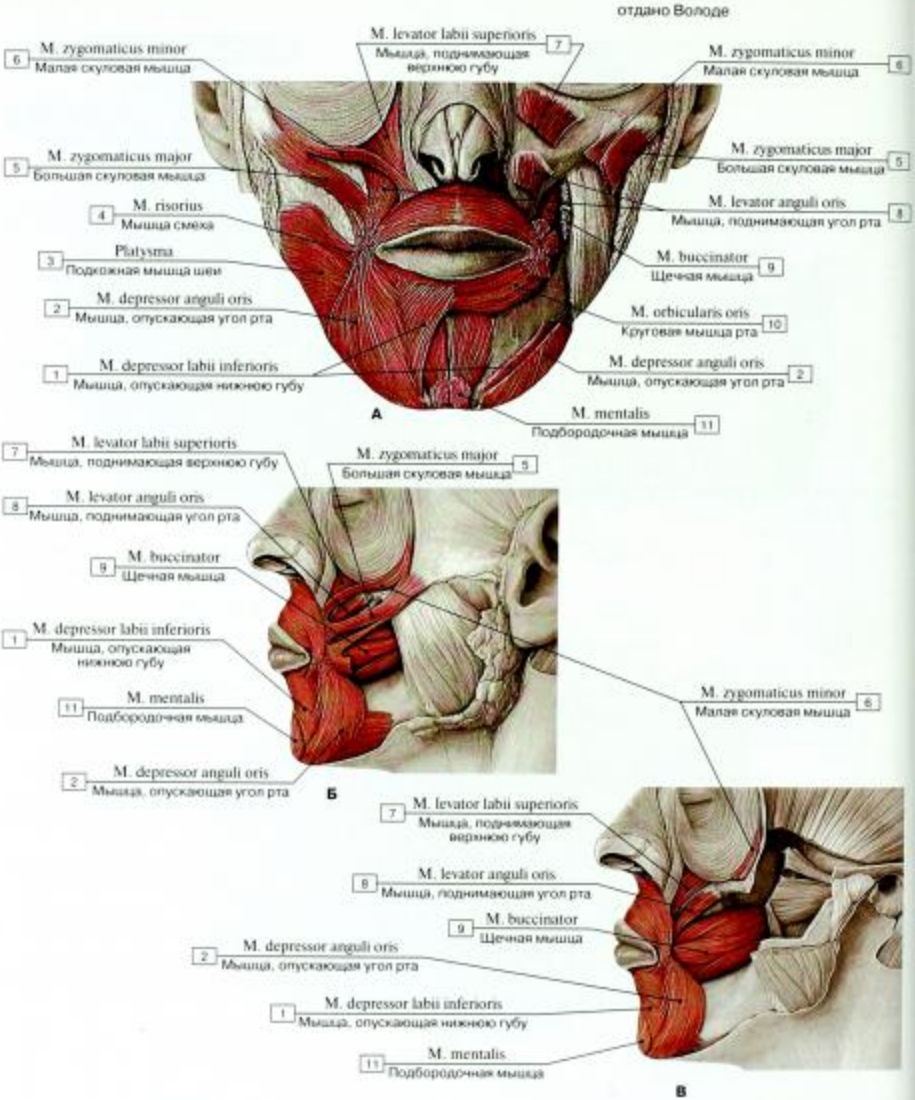

Рис. 426. Мышцы лица, окружающие ротовую щель (А – вид спереди, Б – вид слева, поверхностный слой, В – вид слева, глубокий слой):

1 – Depressor labii inferioris; 2 – Depressor anguli oris; 3 – Platysma; 4 – Risorius; 5 – Zygomaticus major; 6 – Zygomaticus minor; 7 – Levator labii superioris; 8 – Levator anguli oris; 9 – Buccinator; 10 – Orbicularis oris; 11 – Mentalis

Таблица 37. Жевательные мышцы (иннервируются ветвями тройничного нерва)

Название	Форма	Расположение	Начало	Ход (направление)	Прикрепление	Функция	Кровоснабжение	Аномалии и вариации
Жевательная мышца	Толстая четырехугольная пластинка	Околоушная и скуловая области	Задняя треть нижнего края и вся внутренняя поверхность скуловой дуги	Вниз и кзади. Почти вертикально сверху вниз	Жевательная бугристость нижней челюсти	Поднимает угол нижней челюсти; поверхностная часть мышцы участвует также в выдвижении нижней челюсти вперед	Аа.: жевательная, поперечная лицевая	Варьируют степень развития, толщина и ширина мышцы
Височная мышца	Толстая веерообразная пластинка	Височная ямка	Височная поверхность теменной и чешуи височной кости	Конвергируя сверху вниз	Толстым сухожилием к венечному отростку нижней челюсти	Поднимает нижнюю челюсть («кусающая» мышца); задние пучки тянут челюсть назад	Аа.: верхнечелюстная, поверхностная височная, глубокая височная	Описаны пучки, отходящие к другим жевательным мышцам. Места начала и прикрепления варьируют
Медиальная крыловидная мышца	Толстая четырехугольная пластинка	Подвисочная и крыловидная ямки	Крыловидная ямка крыловидного отростка клиновидной кости	Сверху вниз, латерально и кзади	Сухожильной пластинкой к крыловидной бугристости нижней челюсти	Поднимает угол нижней челюсти, выдвигает челюсть вперед	Аа.: верхнечелюстная, лицевая	Варьирует величина мышцы, описаны добавочные пучки
Латеральная крыловидная мышца	Толстая короткая пластинка	Подвисочная и крыловидная ямки	Верхняя головка: верхнечелюстная поверхность и подвисочный гребень большого крыла клиновидной кости. Нижняя головка: наружная поверхность латеральной пластинки крыловидного отростка	Обе головки, сходясь, направляются кзади и латерально	Передняя поверхность шейки нижней челюсти, суставной диск и капсула височно-нижнечелюстного сустава	При одностороннем сокращении смещает нижнюю челюсть в противоположную сторону, при двустороннем – нижняя челюсть выдвигается вперед; оттягивает вперед суставную капсулу и суставной диск височно-нижнечелюстного сустава	Аа.: верхнечелюстная, лицевая	Описано общее начало, обособление головок в виде двух отдельных мышц, а также слияние верхней головки с височной мышцей

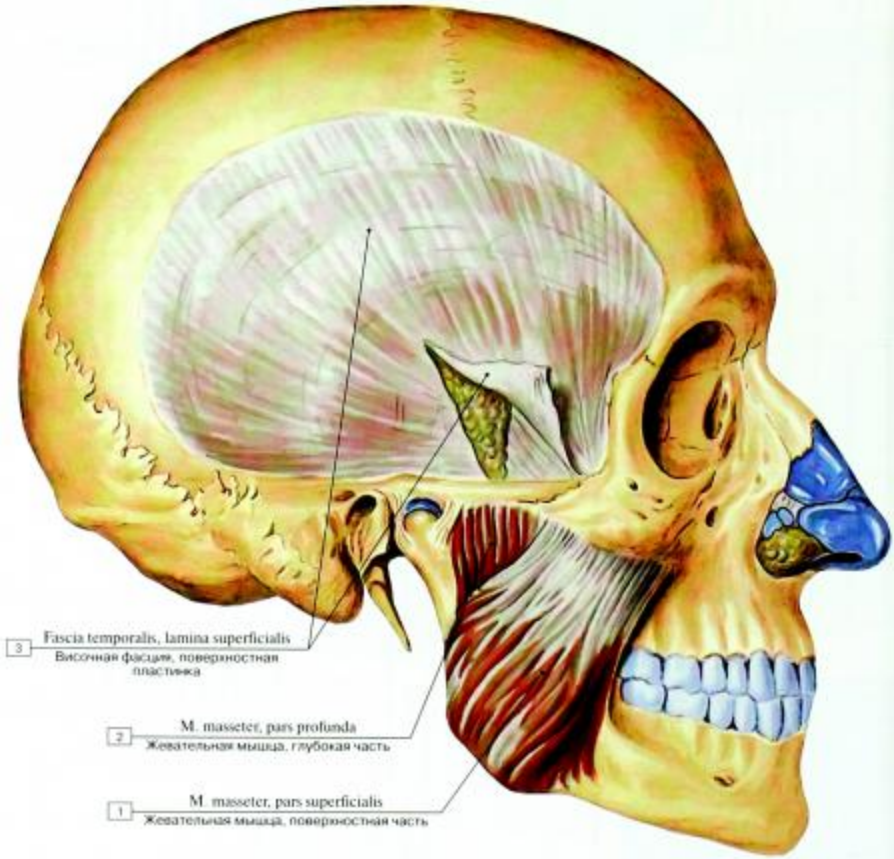

Рис. 427. Жевательные мышцы, вид справа (поверхностный листок височной фасции разрезан и отвернут в сторону):

1 – Masseter, superficial part; 2 – Masseter, deep part; 3 – Temporal fascia, superficial layer

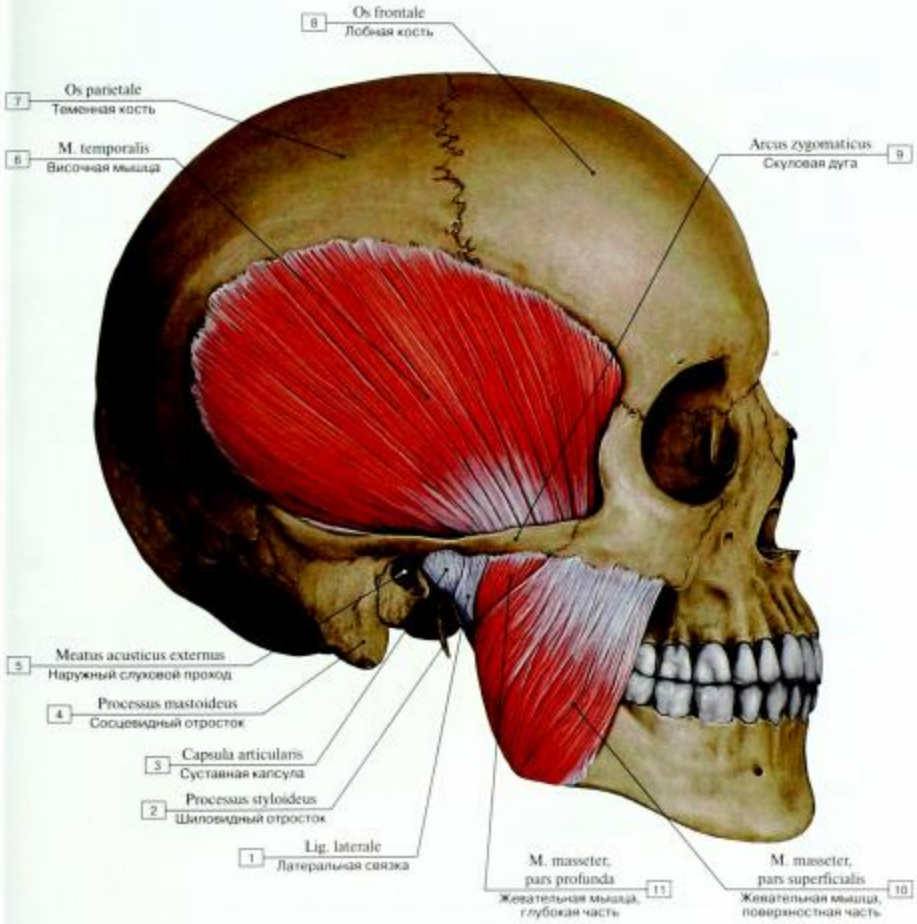

Рис. 428. Жевательная и височная мышцы, вид справа:

1 – Lateral ligament; 2 – Styloid process; 3 – Joint capsule; Articular capsule; 4 – Mastoid process; 5 – External acoustic meatus; 6 – Temporalis; Temporal muscle; 7 – Parietal bone; 8 – Frontal bone; 9 – Zygomatic arch; 10 – Masseter, superficial part; 11 – Masseter, deep part

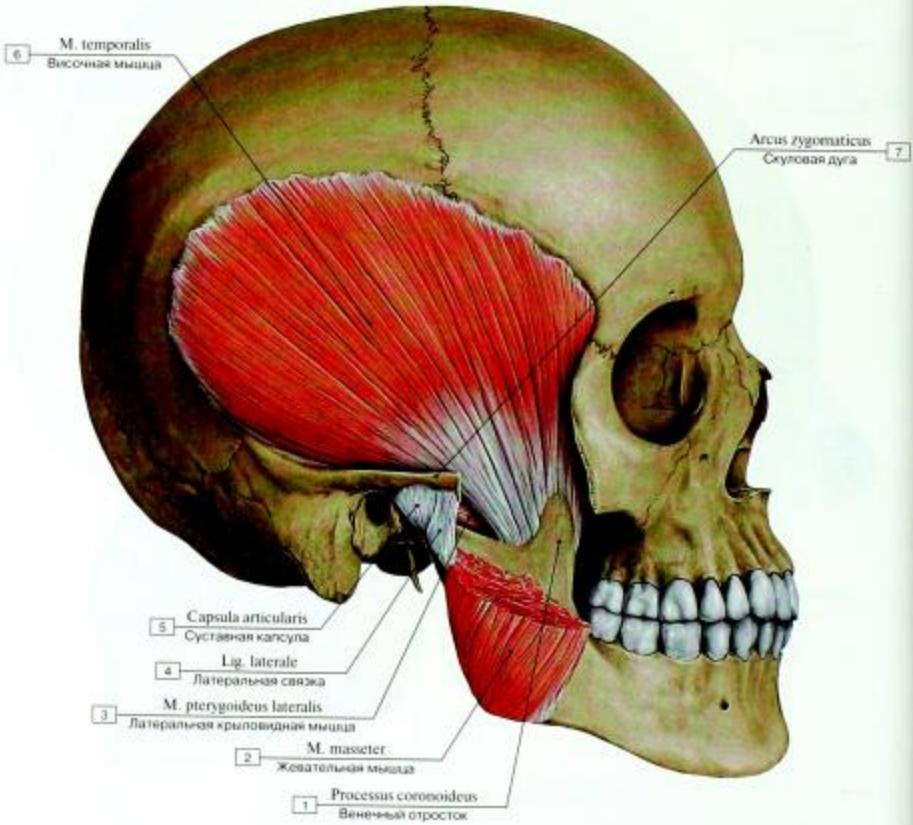

Рис. 429. Височная мышца, вид справа, скуловая дуга отпилена, жевательная мышца частично удалена:

1 – Coronoid process; 2 – Masseter; 3 – Lateral pterygoid; 4 – Lateral ligament; 5 – Joint capsule; Articular capsule; 6 – Temporalis; Temporal muscle; 7 – Zygomatic arch

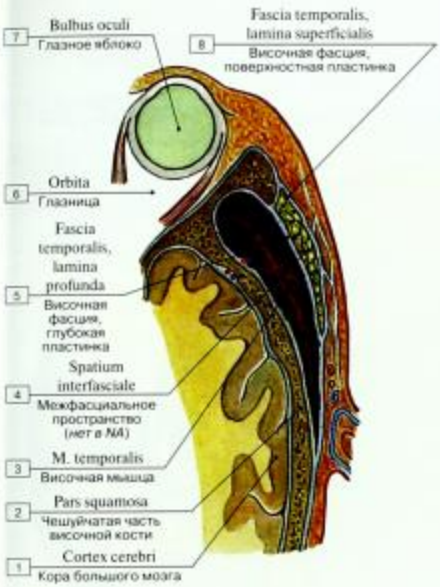

Рис. 430. Поверхностная и глубокая пластинки височной фасции, вид сверху, горизонтальный распил над скуловой дугой:

1 – Cerebral cortex; 2 – Squamous part; 3 – Temporalis; Temporal muscle; 4 – Interfascial space; 5 – Temporal fascia, deep layer; 6 – Orbit; 7 – Eyeball; 8 – Temporal fascia, superficial layer

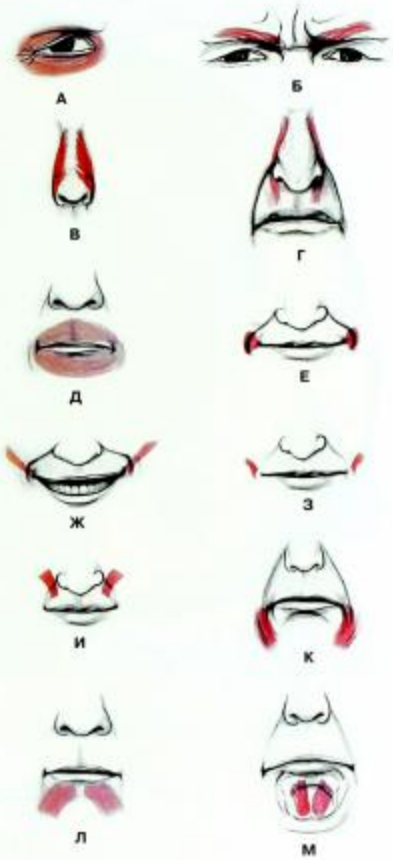

Рис. 431. Изменения выражения лица под действием мышц лица:

А – сокращение круговой мышцы глаза в латеральном углу глаза – выражение беспокойства; Б – сокращение мышцы, сморщивающей бровь, происходит в ответ на яркий солнечный свет: «задумчивая бровь»; В – сокращение носовой мышцы вызывает сжатие носа и вызывает радостное или похотливое выражение лица; Г – сильное сокращение мышцы, поднимающей верхнюю губу и крыло носа, с обеих сторон – знак неодобрения; Д – сокращение круговой мышцы рта выражает решительность; Е – сокращение щечных мышц означает чувство удовлетворения; Ж – сокращение большой скуловой мышцы происходит во время улыбки; З – сокращение мышцы смеха отражает целеустремленное действие; И – сокращение мышцы, поднимающей угол рта, выражает самодовольство; К – сокращение мышцы, опускающей угол рта, означает печаль; Л – сокращение мышцы, опускающей нижнюю губу, выражает упорство; М – сокращение подбородочной мышцы означает упорство

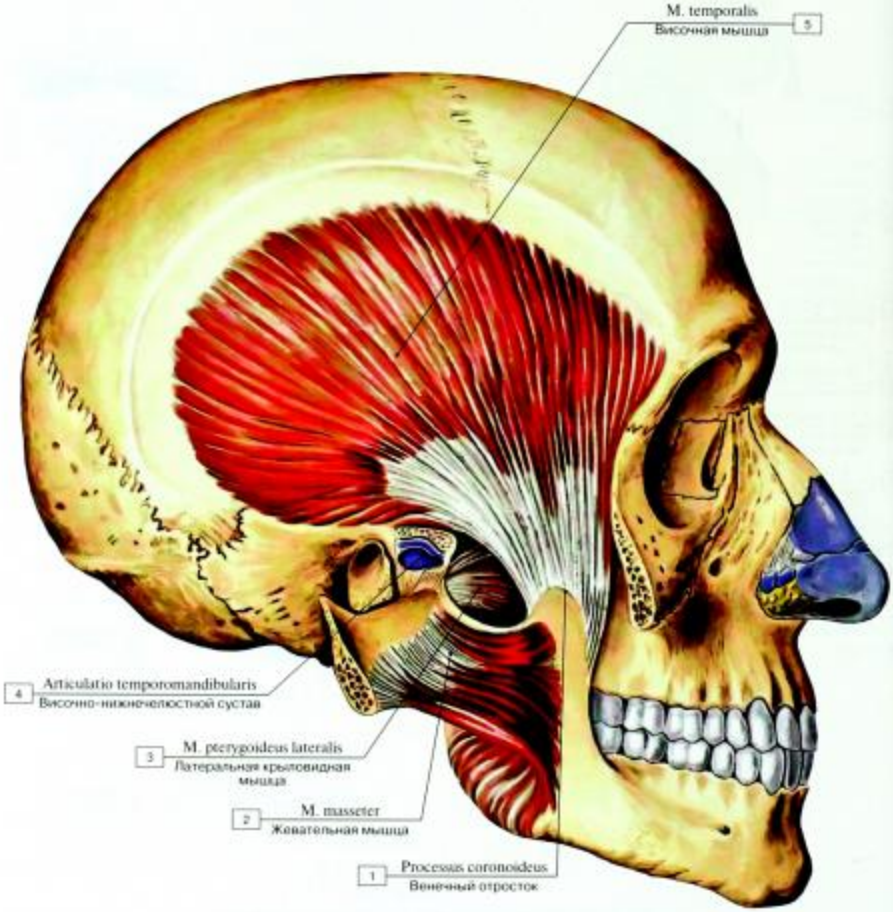

Рис. 432. Жевательные мышцы, вид справа
(скуловая дуга отпилена и оттянута в сторону вместе с жевательной мышцей):

1 – Coronoid process; 2 – Masseter; 3 – Lateral pterygoid; 4 – Temporomandibular joint; 5 – Temporalis; Temporal muscle

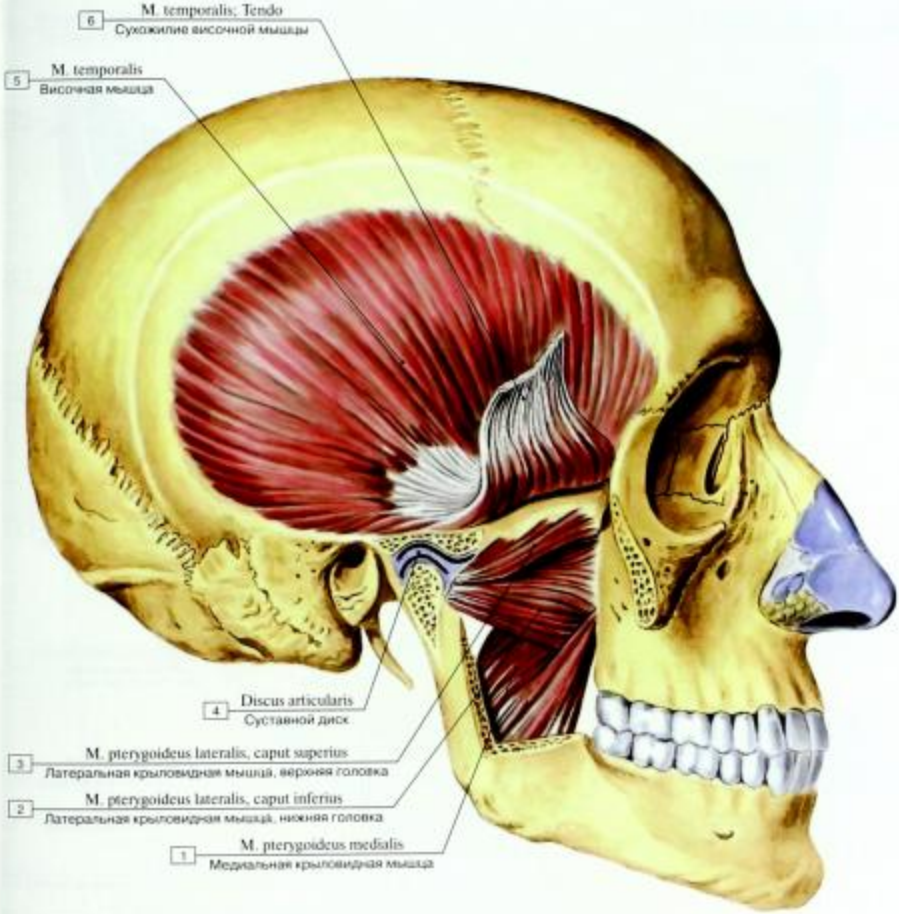

Рис. 433. Жевательные мышцы, вид справа (скуловая дуга и венечный отросток нижней челюсти отпилены и удалены, сухожилие височной мышцы отрезано и поднято кверху):

1 – Medial pterygoid; 2 – Lateral pterygoid, lower head; inferior head; 3 – Lateral pterygoid, upper head; superior head; 4 – Articular disc; 5 – Temporalis; Temporal muscle; 6 – Temporal muscle tendon

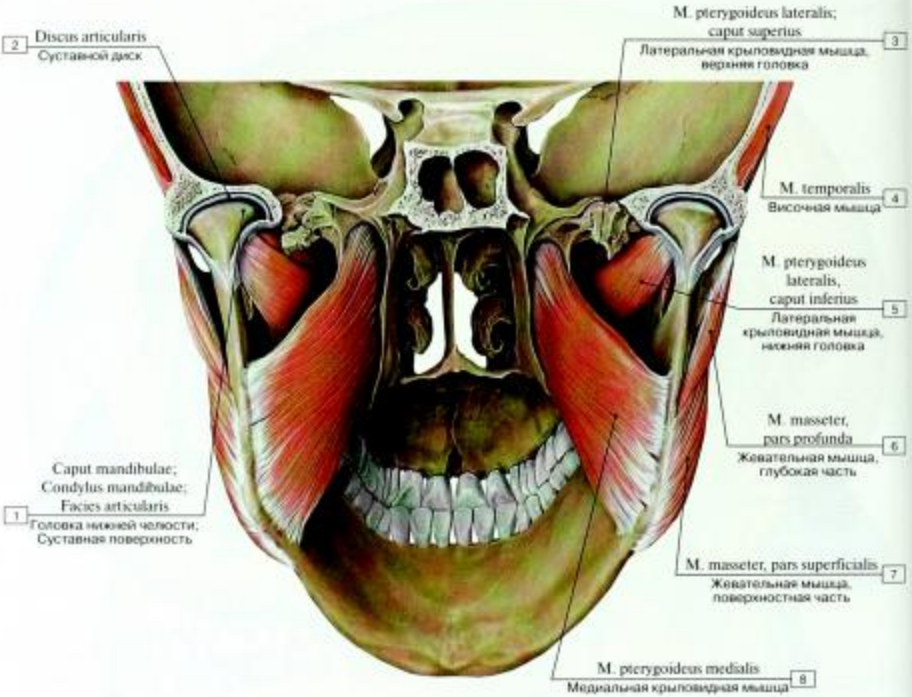

Рис. 434. Жевательные мышцы, вид сзади изнутри:

1 – Head of mandible; Articular surface; 2 – Articular disc; 3 – Lateral pterygoid, upper head; superior head; 4 – Temporalis; Temporal muscle; 5 – Lateral pterygoid, lower head; inferior head; 6 – Masseter, deep part; 7 – Masseter, superficial part; 8 – Medial pterygoid

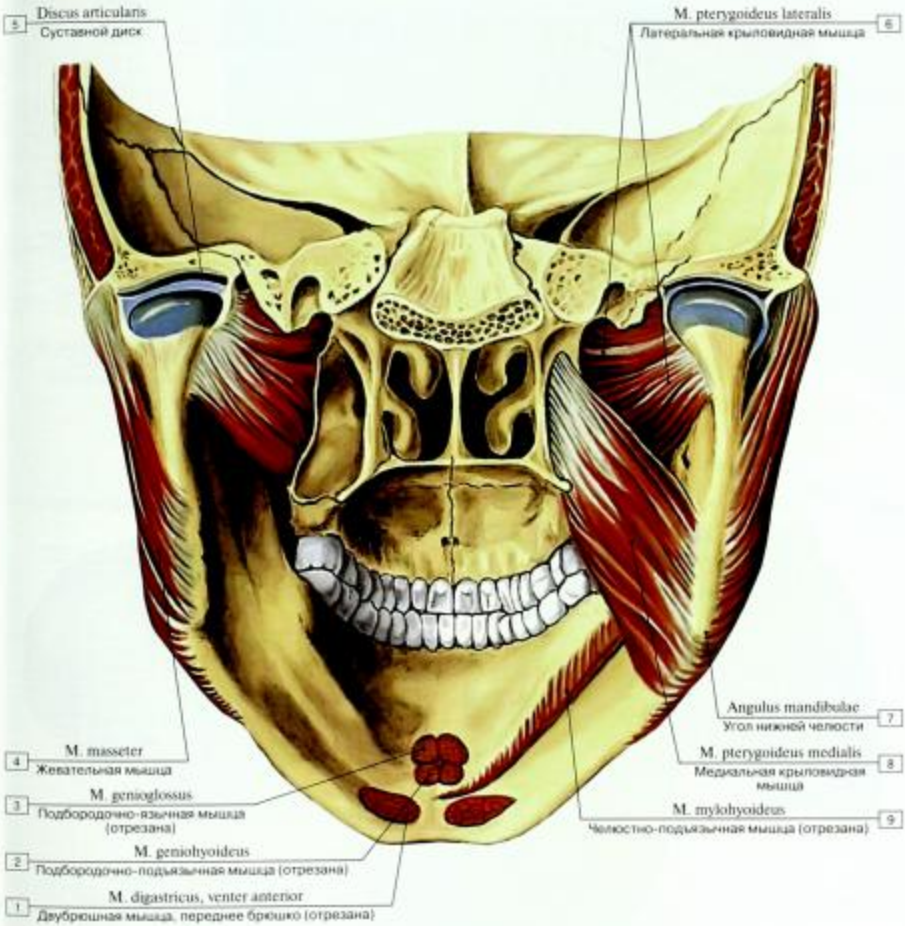

Рис. 435. Жевательные мышцы, вид сзади изнутри:

1 – Digastric, anterior belly; 2 – Geniohyoid; 3 – Genioglossus; 4 – Masseter; 5 – Articular disc; 6 – Lateral pterygoid; 7 – Angle of mandible; 8 – Medial pterygoid; 9 – Mylohyoid

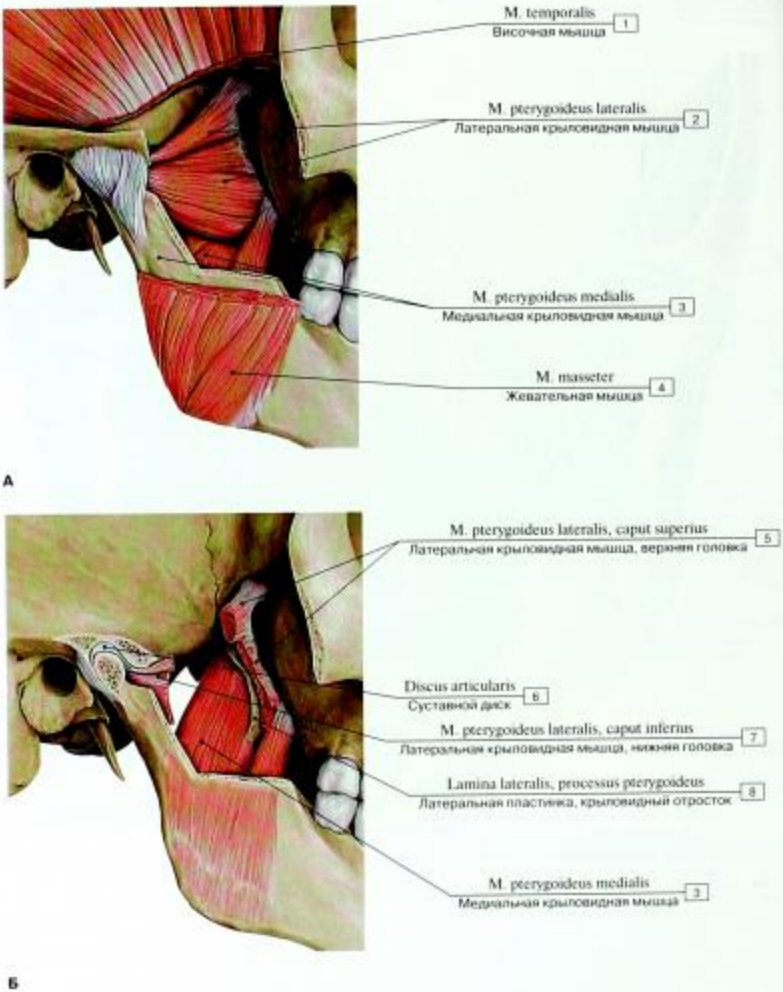

Рис. 436. Латеральная и медиальная крыловидные мышцы, вид справа (А – латеральная и медиальная крыловидные мышцы, Б – медиальная крыловидная мышца):

1 – Temporalis; Temporal muscle; 2 – Lateral pterygoid; 3 – Medial pterygoid; 4 – Masseter; 5 – Lateral pterygoid, upper head; superior head; 6 – Articular disc; 7 – Lateral pterygoid, lower head; inferior head; 8 – Lateral plate, pterygoid process

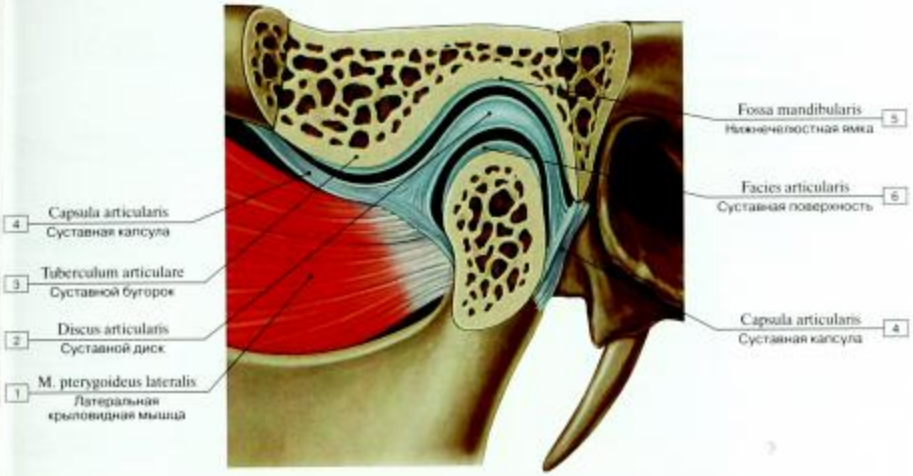

Рис. 437. Прикрепление латеральной крыловидной мышцы к нижней челюсти, вид слева:

1 – Lateral pterygoid; 2 – Articular disc; 3 – Articular tubercle; 4 – Joint capsule; Articular capsule; 5 – Mandibular fossa; 6 – Articular surface

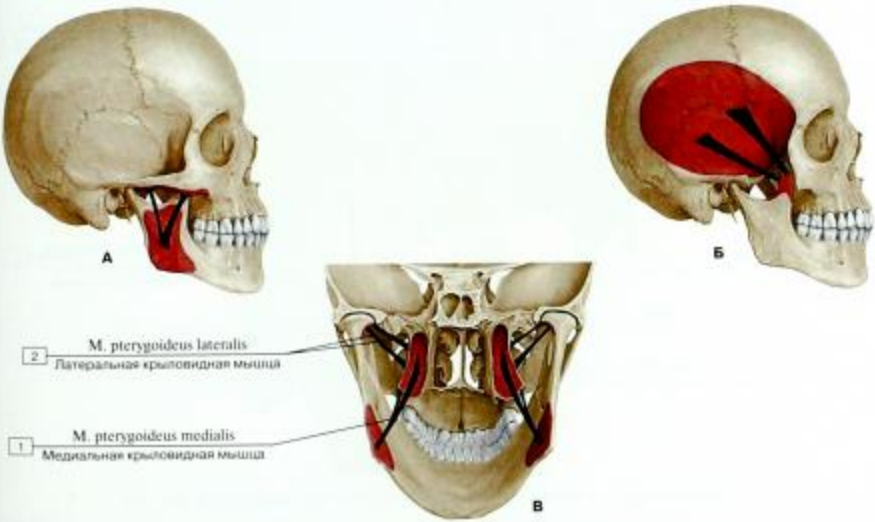

Рис. 438. Схема начала и прикрепления жевательных мышц (А – жевательная мышца, Б – височная мышца, В – латеральные и медиальные крыловидные мышцы):

1 – Medial pterygoid; 2 – Lateral pterygoid

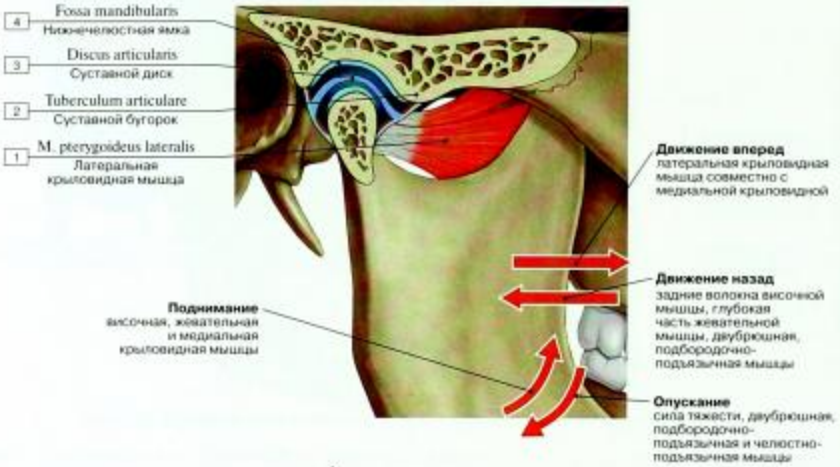

А

Б

Рис. 439. Направления движений нижней челюсти в височно-нижнечелюстном суставе, вид справа:

1 – Lateral pterygoid; 2 – Articular tubercle; 3 – Articular disc; 4 – Mandibular fossa

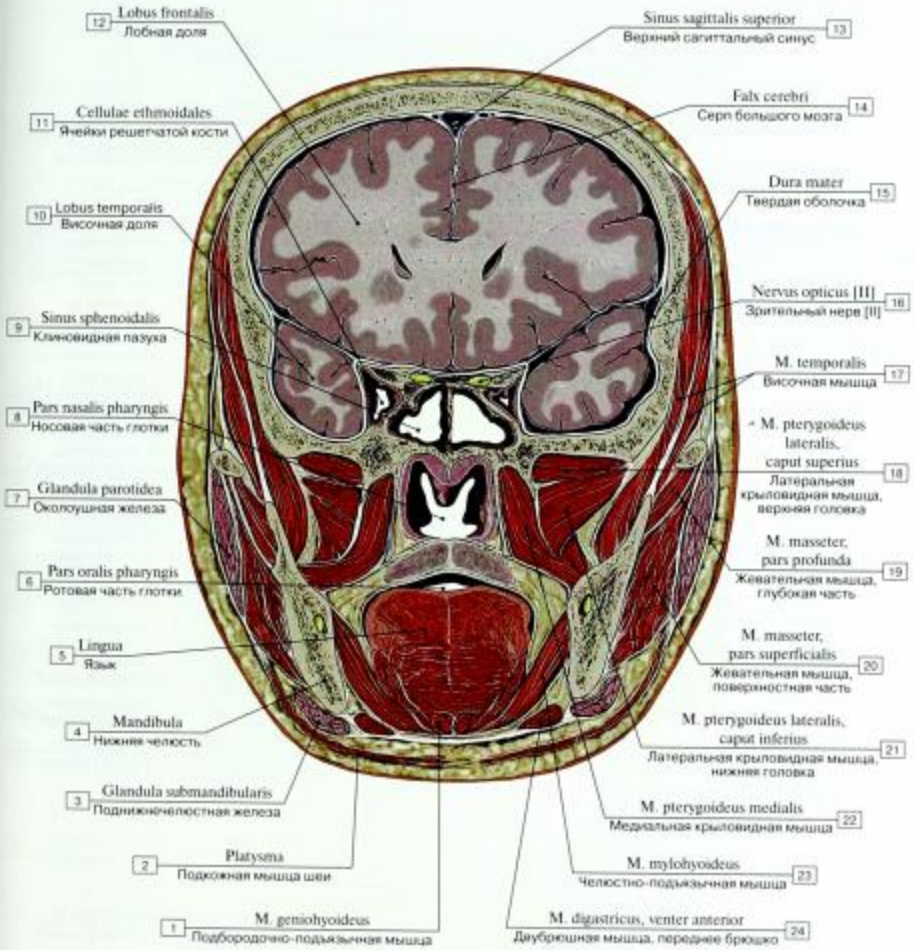

Рис. 440. Фронтальный распил головы на уровне клиновидной пазухи, вид спереди:

1 – Geniohyoid; 2 – Platysma; 3 – Submandibular gland; 4 – Mandible; 5 – Tongue; 6 – Oropharynx; 7 – Parotid gland; 8 – Nasopharynx; 9 – Sphenoidal sinus; 10 – Temporal lobe; 11 – Ethmoidal cells; 12 – Frontal lobe; 13 – Superior sagittal sinus; 14 – Falx cerebri; Cerebral falx; 15 – Dura mater; 16 – Optic nerve [II]; 17 – Temporalis; Temporal muscle; 18 – Lateral pterygoid, upper head; superior head; 19 – Masseter, deep part; 20 – Masseter, superficial part; 21 – Lateral pterygoid, lower head; inferior head; 22 – Medial pterygoid; 23 – Mylohyoid; 24 – Digastric, anterior belly

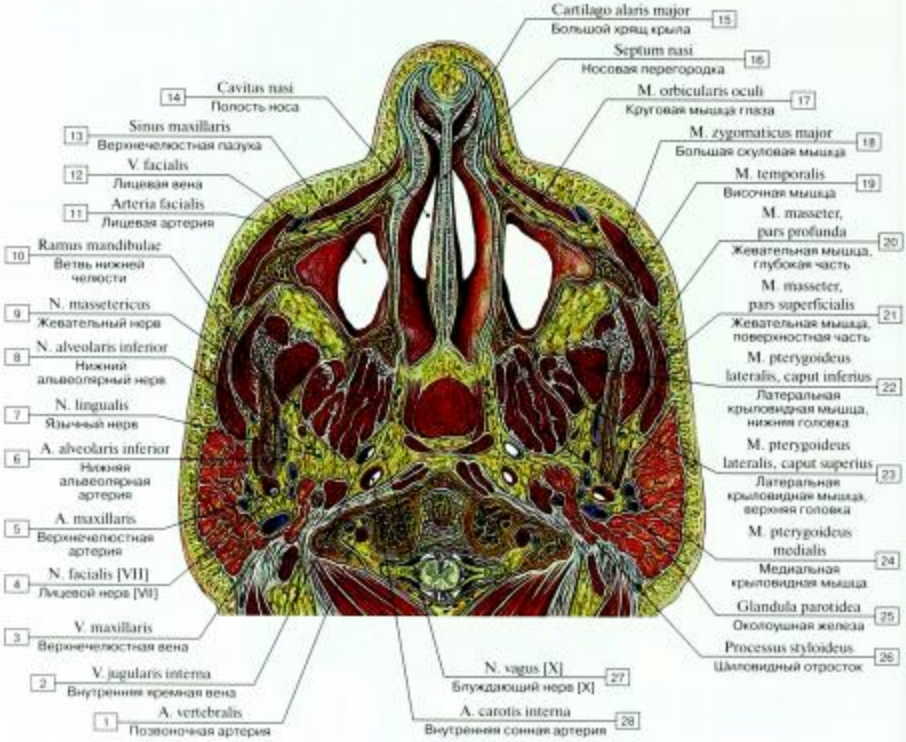

Рис. 441. Горизонтальный распил головы:

1 – Vertebral artery; 2 – Internal jugular vein; 3 – Maxillary vein; 4 – Facial nerve [VII]; 5 – Maxillary artery; 6 – Inferior alveolar artery; 7 – Lingual nerve; 8 – Inferior alveolar nerve; 9 – Masseteric nerve; 10 – Ramus of mandible; 11 – Facial artery; 12 – Facial vein; 13 – Maxillary sinus; 14 – Nasal cavity; 15 – Major alar cartilage; 16 – Nasal septum; 17 – Orbicularis oculi; 18 – Zygomaticus major; 19 – Temporalis; Temporal muscle; 20 – Masseter, deep part; 21 – Masseter, superficial part; 22 – Lateral pterygoid, lower head; inferior head; 23 – Lateral pterygoid, upper head; superior head; 24 – Medial pterygoid; 25 – Parotid gland; 26 – Styloid process; 27 – Vagus nerve [X]; 28 – Internal carotid artery

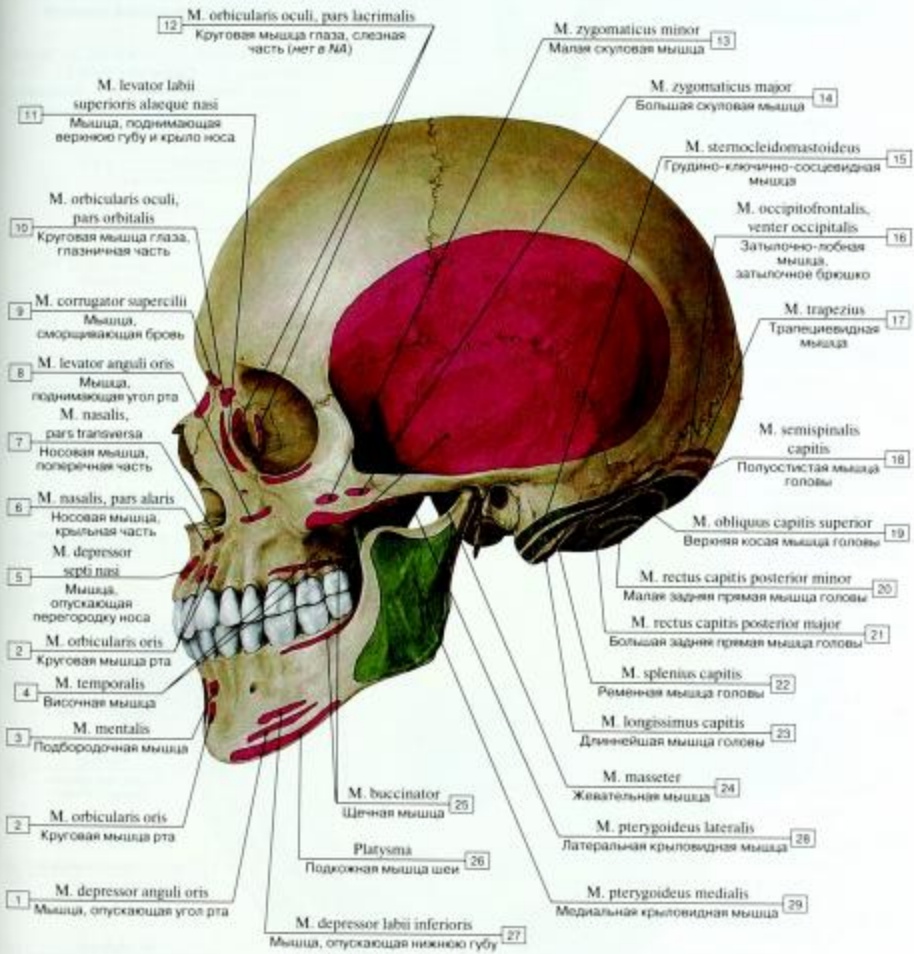

Рис. 442. Места начала и прикрепления мышц на костях черепа, вид сбоку, слева:

1 – Depressor anguli oris; 2 – Orbicularis oris; 3 – Mentalis; 4 – Temporalis; Temporal muscle; 5 – Depressor septi nasi; 6 – Nasalis, alar part; 7 – Nasalis, transverse part; 8 – Levator anguli oris; 9 – Corrugator supercilii; 10 – Orbicularis oculi, orbital part; 11 – Levator labii superioris alaeque nasi; 12 – Orbicularis oculi, lacrimal part; 13 – Zygomaticus minor; 14 – Zygomaticus major; 15 – Sternocleidomastoid; 16 – Occipitofrontalis, occipital belly; 17 – Trapezius; 18 – Semispinalis capitis; 19 – Obliquus capitis superior; 20 – Rectus capitis posterior minor; 21 – Rectus capitis posterior major; 22 – Splenius capitis; 23 – Longissimus capitis; 24 – Masseter; 25 – Buccinator; 26 – Platysma; 27 – Depressor labii inferioris; 28 – Lateral pterygoid; 29 – Medial pterygoid

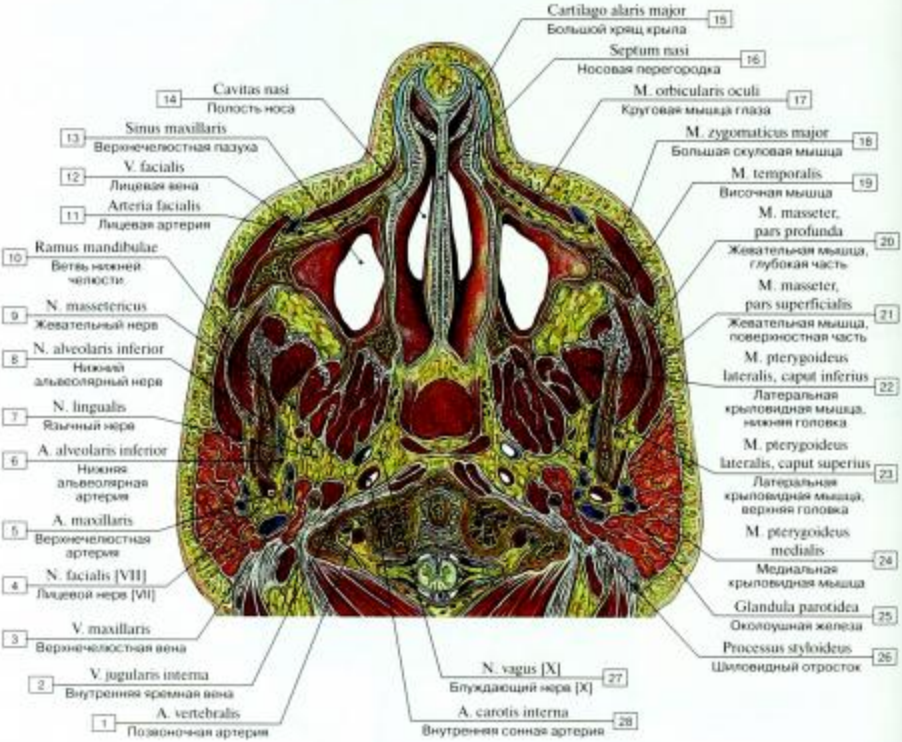

Рис. 441. Горизонтальный распил головы:

1 – Vertebral artery; 2 – Internal jugular vein; 3 – Maxillary vein; 4 – Facial nerve [VII]; 5 – Maxillary artery; 6 – Inferior alveolar artery; 7 – Lingual nerve; 8 – Inferior alveolar nerve; 9 – Masseteric nerve; 10 – Ramus of mandible; 11 – Facial artery; 12 – Facial vein; 13 – Maxillary sinus; 14 – Nasal cavity; 15 – Major alar cartilage; 16 – Nasal septum; 17 – Orbicularis oculi; 18 – Zygomaticus major; 19 – Temporalis; Temporal muscle; 20 – Masseter, deep part; 21 – Masseter, superficial part; 22 – Lateral pterygoid, lower head; inferior head; 23 – Lateral pterygoid, upper head; superior head; 24 – Medial pterygoid; 25 – Parotid gland; 26 – Styloid process; 27 – Vagus nerve [X]; 28 – Internal carotid artery

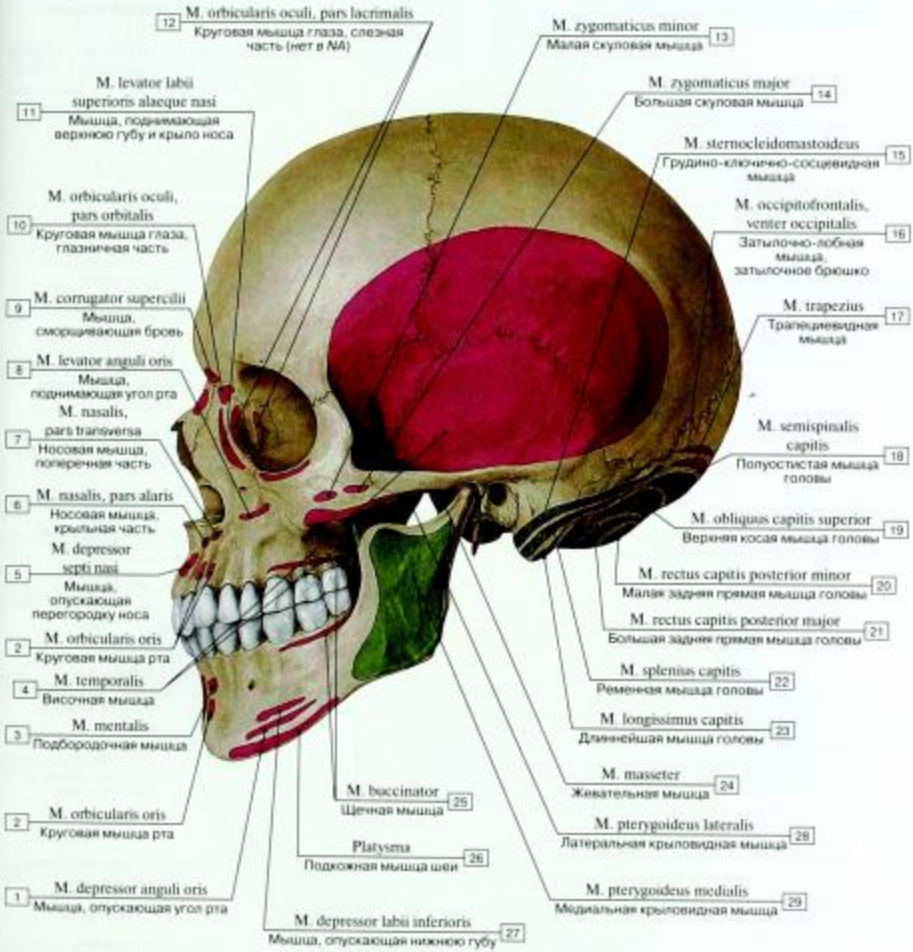

Рис. 442. Места начала и прикрепления мышц на костях черепа, вид сбоку, слева:

1 – Depressor anguli oris; 2 – Orbicularis oris; 3 – Mentalis; 4 – Temporalis; Temporal muscle; 5 – Depressor septi nasi; 6 – Nasalis, alar part; 7 – Nasalis, transverse part; 8 – Levator anguli oris; 9 – Corrugator supercilii; 10 – Orbicularis oculi, orbital part; 11 – Levator labii superioris alaeque nasi; 12 – Orbicularis oculi, lacrimal part; 13 – Zygomaticus minor; 14 – Zygomaticus major; 15 – Sternocleidomastoid; 16 – Occipitofrontalis, occipital belly; 17 – Trapezius; 18 – Semispinalis capitis; 19 – Obliquus capitis superior; 20 – Rectus capitis posterior minor; 21 – Rectus capitis posterior major; 22 – Splenius capitis; 23 – Longissimus capitis; 24 – Masseter; 25 – Buccinator; 26 – Platysma; 27 – Depressor labii inferioris; 28 – Lateral pterygoid; 29 – Medial pterygoid

Рис. 443. Места начала и прикрепления мышц на внутренней поверхности нижней челюсти:

1 – Geniohyoid; 2 – Mylohyoid; 3 – Medial pterygoid; 4 – Lateral pterygoid; 5 – Temporalis; Temporal muscle; 6 – Buccinator; 7 – Genioglossus; 8 – Digastric, anterior belly

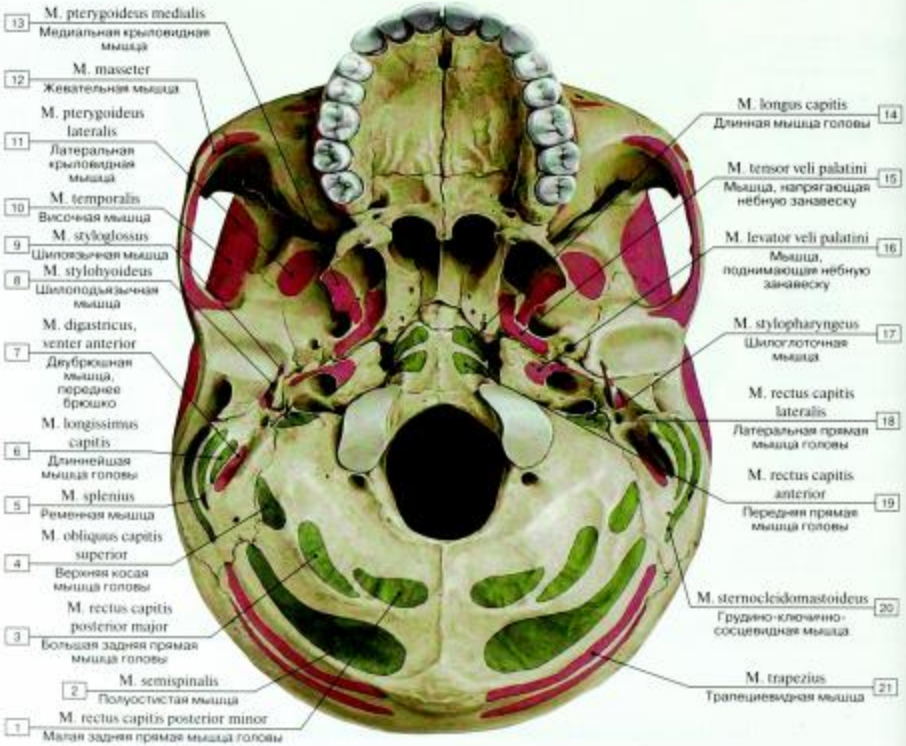

Рис. 444. Наружное основание черепа, вид снизу. Места начала и прикрепления мышц:

1 – Rectus capitis posterior minor; 2 – Semispinalis; 3 – Rectus capitis posterior major; 4 – Obliquus capitis superior; 5 – Splenius; 6 – Longissimus capitis; 7 – Digastric, anterior belly; 8 – Stylohyoid; 9 – Styloglossus; 10 – Temporalis; Temporal muscle; 11 – Lateral pterygoid; 12 – Masseter; 13 – Medial pterygoid; 14 – Longus capitis; 15 – Tensor veli palatini; 16 – Levator veli palatini; 17 – Stylopharyngeus; 18 – Rectus capitis lateralis; 19 – Rectus capitis anterior; 20 – Sternocleidomastoid; 21 – Trapezius

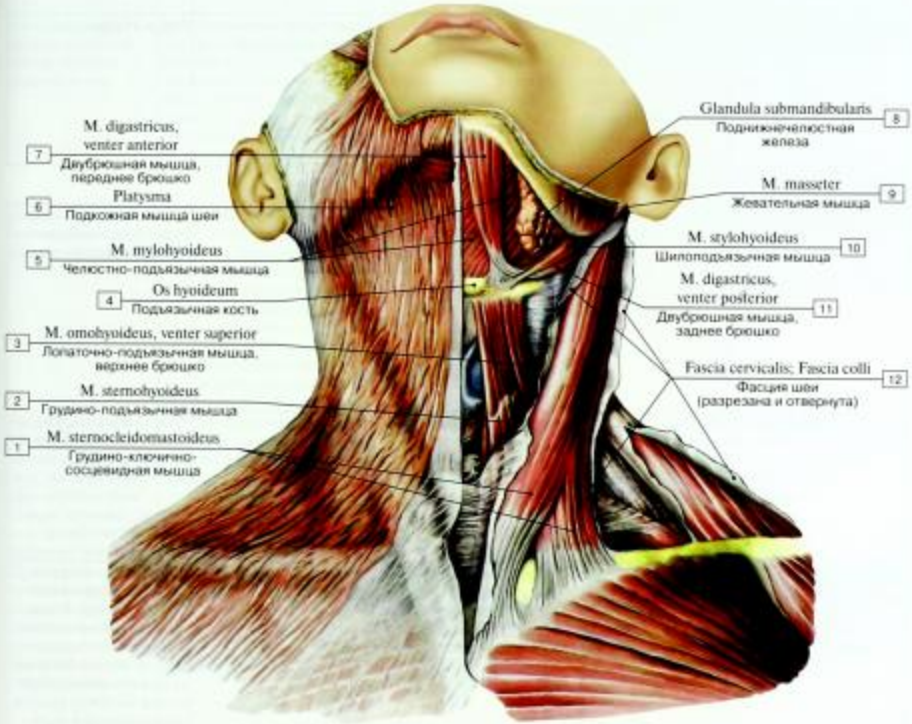

Рис. 445. Подкожная мышца шеи и другие мышцы шеи, вид спереди:

1 – Sternocleidomastoid; 2 – Sternohyoid; 3 – Omohyoid, superior belly; 4 – Hyoid bone; 5 – Mylohyoid; 6 – Platysma; 7 – Digastric, anterior belly; 8 – Submandibular gland; 9 – Masseter; 10 – Stylohyoid; 11 – Digastric, posterior belly; 12 – Cervical fascia

Таблица 38. Мышцы

Название	Форма	Расположение	Начало	Ход (направление)
Поверхностные мышцы шеи				
Подкожная мышца шеи (по своему развитию относится к мимическим мышцам)	Тонкая пластинка	Переднебоковая поверхность шеи – между подкожной клетчаткой и поверхностной фасцией шеи	Поверхностная пластинка грудной фасции ниже ключицы	Вверх и медиально
Грудино-ключично-сосцевидная мышца	Крупная, в форме длинного валика	Переднебоковая поверхность шеи	Рукоятка грудины, медиальная треть ключицы	Вверх и кзади
Мышцы, прикрепляющиеся к подъязычной кости. ***Надподъязычные мышцы***				
Двубрюшная мышца	Оба брюшка веретенообразной формы	Между основанием черепа и нижней челюстью вверху и подъязычной костью внизу	Сосцевидная вырезка височной кости (заднее брюшко), промежуточное сухожилие пронизывает шилоподъязычную мышцу и прикрепляется к телу и большому рогу подъязычной кости с помощью плотной фасциальной петли	Заднее брюшко – вперед и вниз, переднее – вперед и вверх
Шилоподъязычная мышца	Тонкая веретенообразная	Под основанием черепа	Шиловидный отросток височной кости	Сверху вниз над задним брюшком двубрюшной мышцы
Челюстно- подъязычная мышца	Широкая, плоская	Под нижней челюстью обе мышцы соединяются (срастаются), образуя диафрагму рта	Внутренняя поверхность нижней челюсти (челюстно-подъязычная линия)	В пределах передних двух третей пучки правой и левой мышц ориентированы поперечно и срастаются по срединной линии, образуя сухожильный шов. Пучки задней трети мышцы направляются к подъязычной кости
Подбородочно-подъязычная мышца	Четырехугольная, плоская	Между языком и челюстно-подъязычной мышцей	Подбородочная ость нижней челюсти	Сверху вниз
Подподъязычные мышцы				
Грудино-подъязычная мышца	Лентовидная	Впереди гортани и трахеи	Задняя поверхность рукоятки грудины, грудинный конец ключицы	Снизу вверх
Грудино-щитовидная мышца	Узкая лентовидная	Под грудино-подъязычной мышцей впереди трахеи и щитовидной железы	Задняя поверхность рукоятки грудины	Снизу вверх

головы

Прикрепление	Функция	Кровоснабжение	Аномалии и вариации
Жевательная фасция, край нижней челюсти, угол рта	Тянет угол рта вниз, оттягивает кожу шеи, препятствуя сдавлению подкожных вен	Лицевой нерв (VII пара) – шейная ветвь. Аа.: поверхностная шейная, лицевая	Толщина и размеры широко варьируют. Описаны полное и частичное отсутствие мышцы, наличие добавочных пучков, переход мышцы на лицо и грудную стенку до уровня III–V ребер
Сосцевидный отросток височной кости, верхняя выйная линия	При одностороннем сокращении наклоняет голову в свою сторону и поворачивает лицо в противоположную сторону, при двустороннем – запрокидывает голову назад, при фиксированной головке тянет вверх грудную клетку	Добавочный нерв (XI пара). Аа.: грудино-ключично-сосцевидная, затылочная, верхняя щитовидная	Количество головок колеблется в пределах от 2 до 4. Описано полное или частичное отсутствие мышцы. Редко встречается добавочная ключично-затылочная мышца, которая прикрепляется к верхней выйной линии затылочной кости
Двубрюшная ямка нижней челюсти (переднее брюшко)	Поднимает подъязычную кость. При фиксированной подъязычной кости опускает нижнюю челюсть	Переднее брюшко – тройничный нерв (V). Аа.: подподбородочная. Заднее брюшко – лицевой нерв (VII). Аа.: затылочная, задняя ушная	Описаны добавочные пучки, соединяющие между собой оба брюшка, а также соединяющие брюшки с соседними мышцами. Варьируют форма и величина брюшек, места их начала. Редко отсутствует одно из брюшек
Тело подъязычной кости вблизи места своего прикрепления, сухожилие расщепляется и охватывает промежуточное сухожилие двубрюшной мышцы	Тянет подъязычную кость кверху, назад и в свою сторону. При одновременном сокращении мышц с обеих сторон подъязычная кость перемещается назад и вверх	Лицевой нерв (VII). Аа.: затылочная, лицевая, подъязычная (ветвь лицевой)	Встречается расщепление мышцы – частичное или на всем протяжении, добавочные пучки к соседним мышцам. Описаны дополнительные головки. Варьирует место прикрепления
Срастается с противоположной мышцей, образуя сухожильный шов, задние пучки прикрепляются к подъязычной кости	Поднимает подъязычную кость вместе с гортанью при фиксированной нижней челюсти	Челюстно-подъязычный нерв – ветвь нижнего альвеолярного нерва. Аа.: подъязычная, подподбородочная	Описано полное или частичное отсутствие мышцы, ее расщепление на 2 – 3 части, каждая из которых сращена с одной из соседних мышц. Встречается слияние обеих мышц, при этом отсутствует сухожильный шов
Тело подъязычной кости	При фиксированной нижней челюсти поднимает подъязычную кость вместе с гортанью; при укрепленной подъязычной кости опускает нижнюю челюсть	Мышечные ветви шейного сплетения (C_1–C_3). Аа.: подъязычная, подподбородочная	Описано удвоение. Мышцы имеют дополнительные пучки к соседним мышцам, иногда мышца отсутствует
Тело подъязычной кости	Тянет подъязычную кость вниз	Шейная петля шейного сплетения (C_1–C_3). Аа.: нижняя щитовидная, поверхностная шейная	Описано расщепление на две мышцы: ключично-подъязычную и грудино-подъязычную
Боковая поверхность щитовидного хряща (косая линия)	Опускает гортань	Шейная петля шейного сплетения (C_1–C_3). Аа.: нижняя щитовидная, поверхностная шейная	Степень развития варьирует вплоть до полного отсутствия мышцы. Изменчивы места начала (I–II ребра) и прикрепления (подъязычная кость). Описана отдельная реберно-подъязычная мышца

Название	Форма	Расположение	Начало	Ход (направление)
Лопаточно-подъязычная мышца	Двубрюшная, тонкая лентовидная, разделенная промежуточным сухожилием	Над лопаткой позади ключицы (нижнее брюшко) и в переднебоковом отделе шеи (верхнее брюшко)	Верхний край лопатки возле ее вырезки (нижнее брюшко)	Нижнее брюшко – горизонтально в медиальном направлении, верхнее – косо, вверх и вперед
Щитоподъязычная мышца	Тонкая лентовидная	Ниже подъязычной кости, впереди верхней части гортани	Боковая поверхность щитовидного хряща (косая линия)	Является как бы продолжением грудино-щитовидной мышцы в направлении к подъязычной кости
Глубокие мышцы				
Латеральная группа				
Передняя лестничная мышца	Продолговатая, лентовидная, суженная книзу	Переднебоковой отдел шеи	Сухожильными зубцами от передних бугорков поперечных отростков III–VI шейных позвонков	Сверху вниз
Средняя лестничная мышца	Длиннее и толще предыдущей	Латерально от передней лестничной мышцы	Короткими сухожильными зубцами от передних бугорков поперечных отростков I–VI шейных позвонков	Сверху вниз и кнаружи
Задняя лестничная мышца	Веретенообразной формы	Нижнебоковой отдел шеи	Тонкими сухожильными пучками от задних бугорков поперечных отростков IV–VI шейных позвонков	Сверху вниз и кнаружи (иногда)
Предпозвоночные мышцы				
Длинная мышца шеи:	Тонкая пластинка	Прилежит к переднебоковой поверхности позвоночника на протяжении от III грудного до I шейного позвонка		
вертикальная часть			Передняя поверхность тел I–III грудных позвонков, V–VIII шейных	Вертикально вверх
верхняя косая часть			Передние бугорки поперечных отростков III, IV, V шейных позвонков	
нижняя косая часть			Передняя поверхность тел I–III грудных позвонков	
Длинная мышца головы	Широкая, толстая пластинка, суженная книзу	Четырьмя сухожильными пучками от передних бугорков поперечных отростков III–VI шейных позвонков		Снизу вверх и медиально
Передняя прямая мышца головы	Тонкая, короткая	Позади длинной мышцы головы	Передняя дуга атланта	Снизу вверх
Латеральная прямая мышца головы	Тонкая, короткая	Кнаружи от передней прямой мышцы головы	Поперечный отросток атланта	Снизу вверх

Прикрепление	Функция	Кровоснабжение	Аномалии и вариации
Тело подъязычной кости (верхнее брюшко)	При укрепленной лопатке тянет вниз и кзади подъязычную кость; при укрепленной подъязычной кости натягивает претрахеальную пластинку шейной фасции, предотвращая сдавление глубоких вен шеи	Шейная петля шейного сплетения. Аа.: нижняя щитовидная, поперечная шеи	Описано отсутствие одного из брюшек или всей мышцы, варьируют размеры и расположение промежуточного сухожилия, встречается более двух брюшек, смещение места начала нижнего брюшка – от ключицы
Тело, большой рог подъязычной кости	При фиксированной подъязычной кости поднимает гортань; приближает подъязычную кость к гортани	Шейная петля шейного сплетения. Аа.: нижняя щитовидная, поперечная шеи	Изредка отсутствует частично или полностью. Описано расщепление мышцы на две части, из которых медиальная становится самостоятельной мышцей
Коротким сухожилием к бугорку передней лестничной мышцы на I ребре	При укрепленном шейном отделе позвоночника поднимает I ребро, участвует в акте вдоха. При фиксированных ребрах, сокращаясь с обеих сторон, сгибает шейный отдел позвоночника кпереди, а при одностороннем сокращении наклоняет его в свою сторону	Мышечные ветви шейного и плечевого сплетения (C_5–C_{VIII}). Аа.: восходящая шейная, нижняя щитовидная	Описано отсутствие мышцы, её сращение со средней лестничной мышцей, добавочные пучки
Коротким сухожилием к I ребру, сзади от борозды подключичной артерии*		Мышечные ветви шейного сплетения (C_{IV}–C_{VIII}). Аа.: позвоночная, глубокая шейная	Варьируют место прикрепления (II или III ребра), величина мышцы. Описано ее отсутствие. Иногда мышца расщеплена, ее дорсальная часть выделена в виде самостоятельной боковой лестничной мышцы
Верхний край II ребра	Наклоняет шею (голову) в свою сторону. При укрепленном позвоночном столбе поднимает II ребро, участвуя в акте вдоха, а при укрепленной грудной клетке наклоняет шею, а вместе с ней и голову вперед (при укрепленной грудной клетке и при двустороннем сокращении) или в свою сторону (при одностороннем сокращении)	Мышечные ветви шейного и плечевых сплетений (C_5–C_{VIII}). Аа: глубокая шейная, I задняя межреберная	Развитие мышцы варьирует вплоть до ее отсутствия; варьирует место прикрепления: от III до V ребра. Описано сращение мышцы со средней лестничной
Тела II–IV шейных позвонков	При двустороннем сокращении сгибает шейную часть позвоночного столба. При одностороннем сокращении наклоняет шею в свою сторону. При сокращении верхней косой части голова поворачивается в ту же сторону, при сокращении нижней косой – в противоположную	Мышечные ветви шейного и плечевого сплетений (C_2–C_{VIII}). Аа.: позвоночная, восходящая шейная, глубокая шейная	Описано сращение с длинной мышцей головы. Слияние мышц обеих сторон между собой в средней и нижней третях. Развитие мышцы, количество зубцов, начало варьируют
Передний бугорок I шейного позвонка			
Передние бугорки V–VIII нижних шейных позвонков			
Нижняя поверхность базилярной части затылочной кости	Наклоняет голову и шейную часть позвоночника вперед	Мышечные ветви шейного сплетения (C_1–C_{IV}). Аа.: позвоночная, глубокая шейная	Иногда сращена с длинной мышцей шеи. Варьирует степень развития мышцы
Базилярная часть затылочной кости, кзади от места прикрепления длинной мышцы головы	Наклоняет голову вперед	Мышечные ветви шейного сплетения (C_1–C_{VIII}). Аа.: позвоночная, восходящая глоточная	Широко варьирует степень развития, вплоть до отсутствия с одной или обеих сторон. Редко удвоена
Латеральная часть затылочной кости	Наклоняет голову в свою сторону, действует только на сустав	Мышечные ветви шейного сплетения (C_1) Аа.: затылочная, позвоночная	

* Между точками прикрепления передней и средней лестничных мышц образуется межлестничная щель, через которую проходят стволы плечевого сплетения и подключичная артерия.

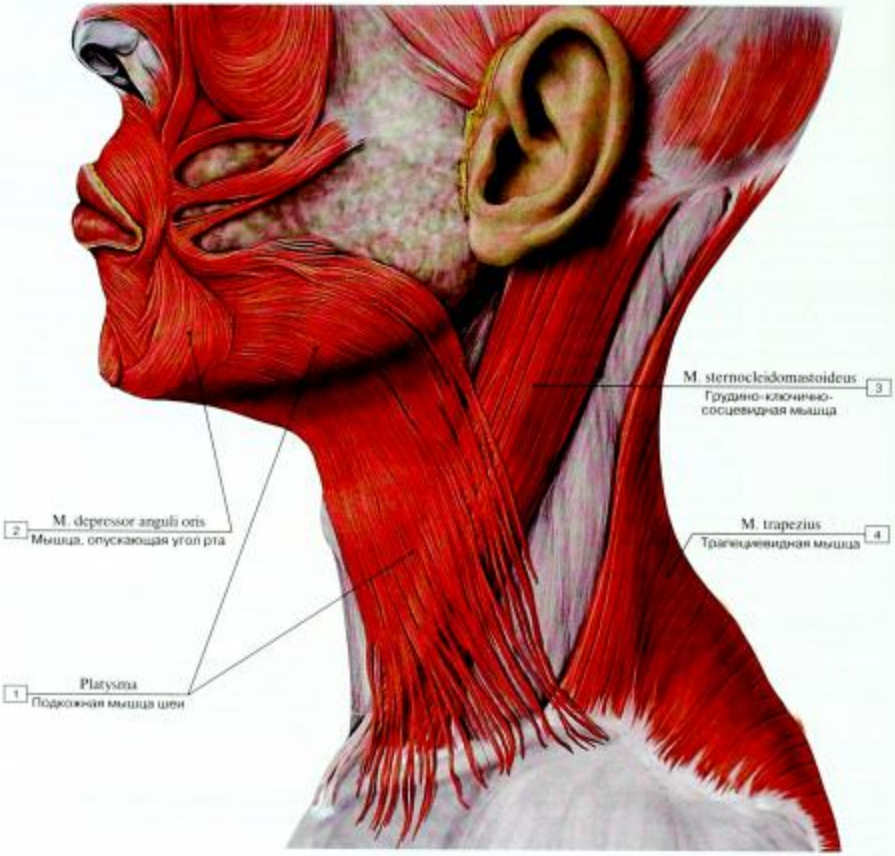

Рис. 446. Подкожная мышца шеи, вид слева:

1 – Platysma; 2 – Depressor anguli oris; 3 – Sternocleidomastoid; 4 – Trapezius

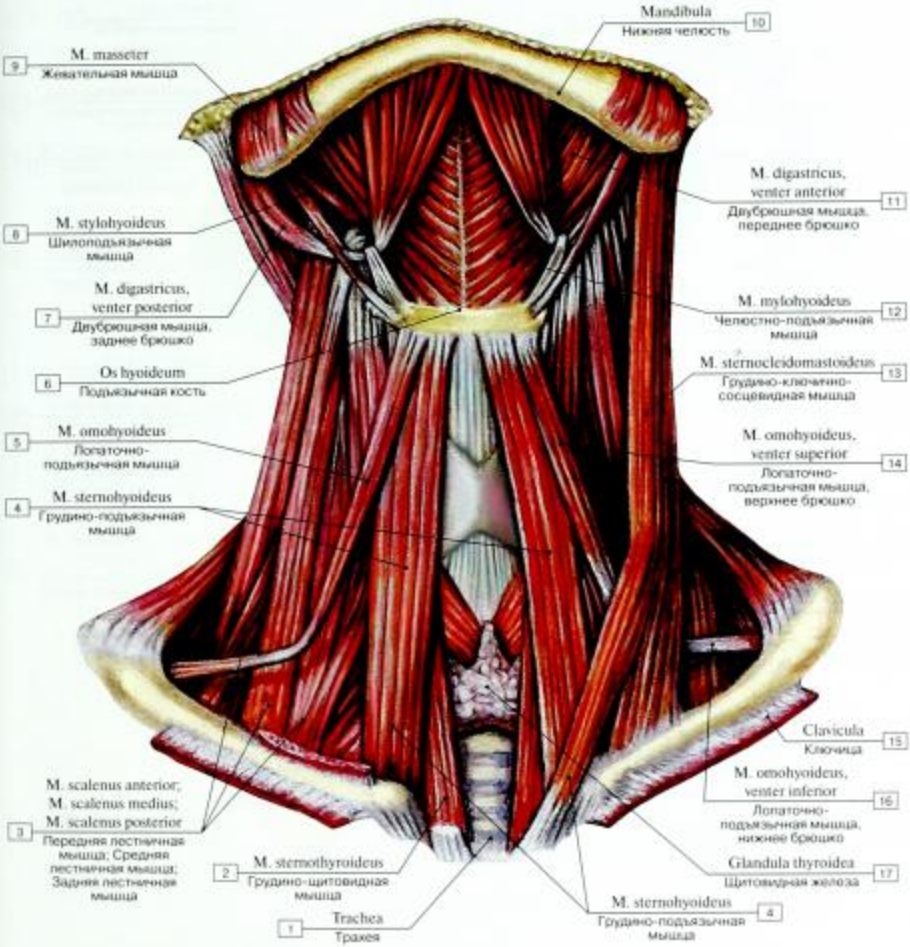

Рис. 447. Поверхностные мышцы шеи, вид спереди. Подкожная и грудино-ключично-сосцевидные мышцы удалены:

1 – Trachea; 2 – Sternothyroid; 3 – Scalenus anterior; Anterior scalene; Scalenus medius; Middle scalene; Scalenus posterior; Posterior scalene; 4 – Sternohyoid; 5 – Omohyoid; 6 – Hyoid bone; 7 – Digastric, posterior belly; 8 – Stylohyoid; 9 – Masseter; 10 – Mandible; 11 – Digastric, anterior belly; 12 – Mylohyoid; 13 – Sternocleidomastoid; 14 – Omohyoid, superior belly; 15 – Clavicle; 16 – Omohyoid, inferior belly; 17 – Thyroid gland

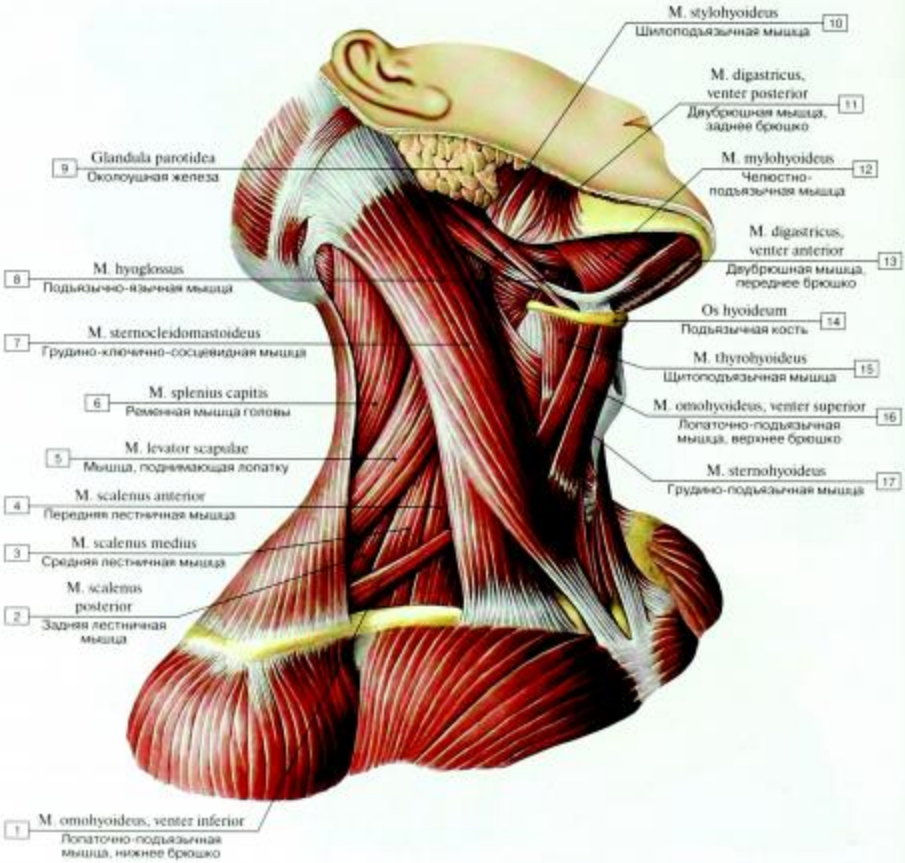

Рис. 448. Грудино-ключично-сосцевидная мышца, надподъязычные и подподъязычные мышцы шеи, вид справа:

1 – Omohyoid, inferior belly; 2 – Scalenus posterior; Posterior scalene; 3 – Scalenus medius; Middle scalene; 4 – Scalenus anterior; Anterior scalene; 5 – Levator scapulae; 6 – Splenius capitis; 7 – Sternocleidomastoid; 8 – Hyoglossus; 9 – Parotid gland; 10 – Stylohyoid; 11 – Digastric, posterior belly; 12 – Mylohyoid; 13 – Digastric, anterior belly; 14 – Hyoid bone; 15 – Thyrohyoid; 16 – Omohyoid, superior belly; 17 – Sternohyoid

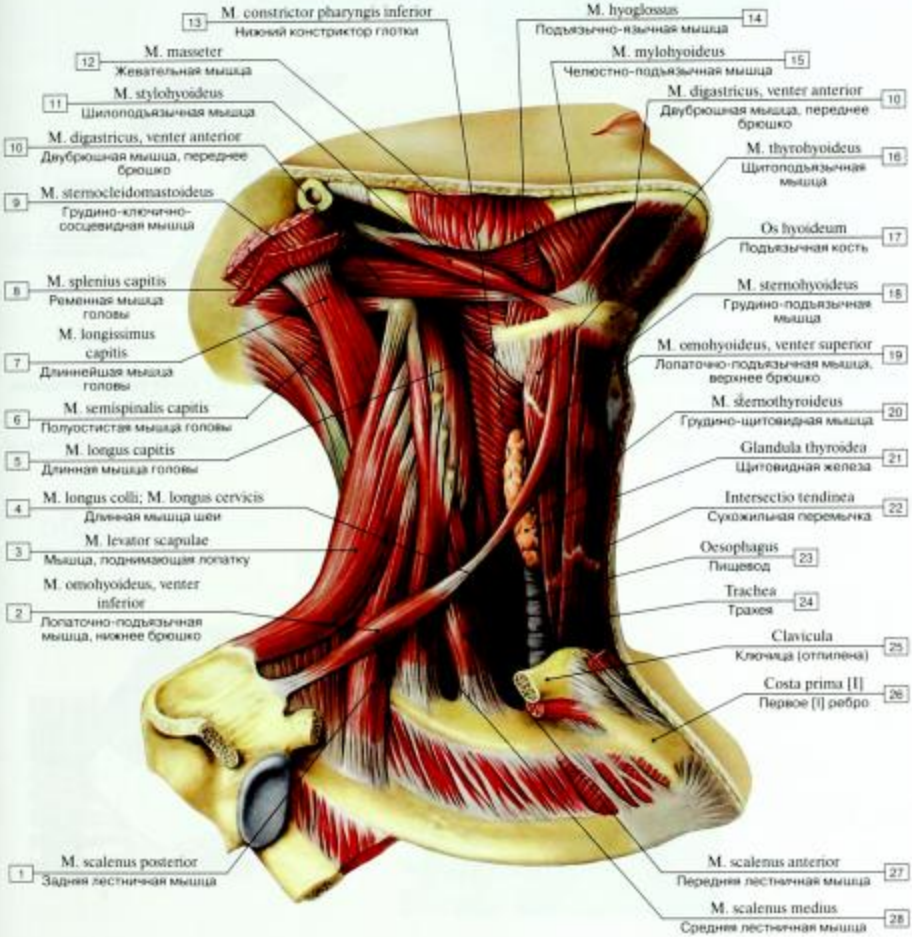

Рис. 449. Мышцы шеи (мышцы, прикрепляющиеся к подъязычной кости), вид справа:

1 – Scalenus posterior; Posterior scalene; 2 – Omohyoid, inferior belly; 3 – Levator scapulae; 4 – Longus colli; 5 – Longus capitis; 6 – Semispinalis capitis; 7 – Longissimus capitis; 8 – Splenius capitis; 9 – Sternocleidomastoid; 10 – Digastric, anterior belly; 11 – Stylohyoid; 12 – Masseter; 13 – Inferior constrictor; 14 – Hyoglossus; 15 – Mylohyoid; 16 – Thyrohyoid; 17 – Hyoid bone; 18 – Sternohyoid; 19 – Omohyoid, superior belly; 20 – Sternothyroid; 21 – Thyroid gland; 22 – Tendinous intersection; 23 – Oesophagus; 24 – Trachea; 25 – Clavicle; 26 – First rib [I]; 27 – Scalenus anterior; Anterior scalene; 28 – Scalenus medius; Middle scalene

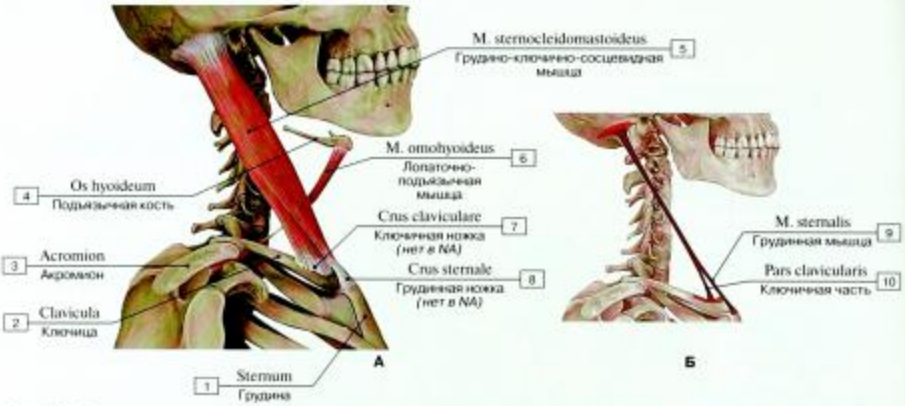

Рис. 450. Грудино-ключично-сосцевидная и лопаточно-подъязычная мышцы, вид справа (А – общий вид, все остальные мышцы удалены, Б – места начала и прикрепления грудино-ключично-сосцевидной мышцы):

1 – Sternum; 2 – Clavicle; 3 – Acromion; 4 – Hyoid bone; 5 – Sternocleidomastoid; 6 – Omohyoid; 7 – Head of clavicle; 8 – Head of sternum; 9 – Sternalis; 10 – Clavicular head

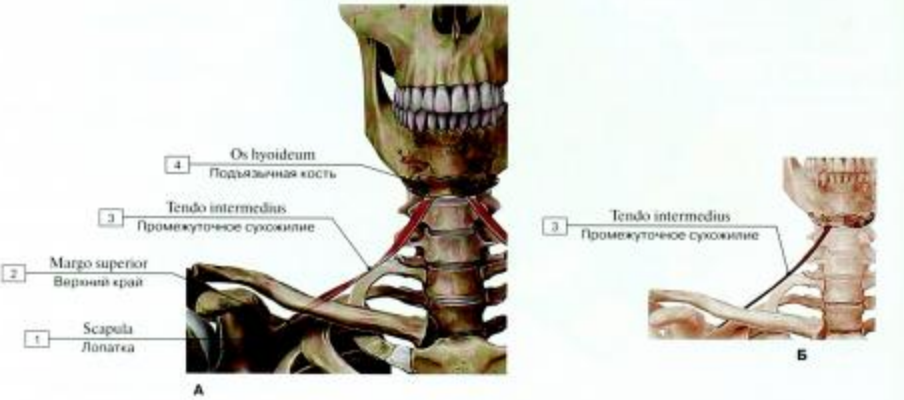

Рис. 451. Лопаточно-подъязычная мышца, вид спереди
(А – общий вид, все остальные мышцы удалены, Б – места начала и прикрепления):

1 – Scapula; 2 – Superior border; 3 – Intermediate tendon; 4 – Hyoid bone

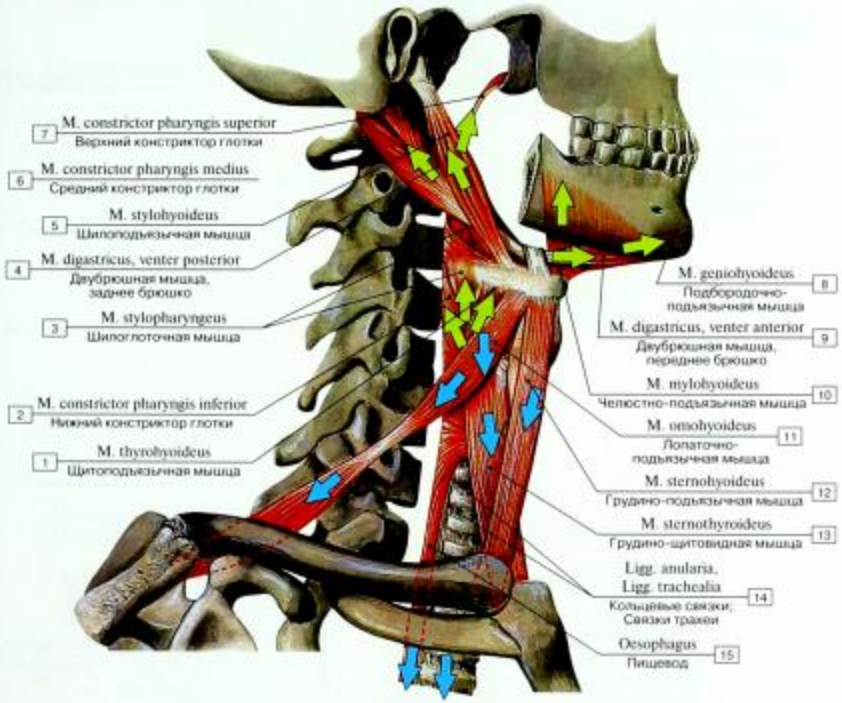

Рис. 452. Направления тяги мышц, прикрепляющихся к подъязычной кости:

1 – Thyrohyoid; 2 – Inferior constrictor; 3 – Stylopharyngeus; 4 – Digastric, posterior belly; 5 – Stylohyoid; 6 – Middle constrictor; 7 – Superior constrictor; 8 – Geniohyoid; 9 – Digastric, anterior belly; 10 – Mylohyoid; 11 – Omohyoid; 12 – Sternohyoid; 13 – Sternothyroid; 14 – Anular ligaments; 15 – Oesophagus

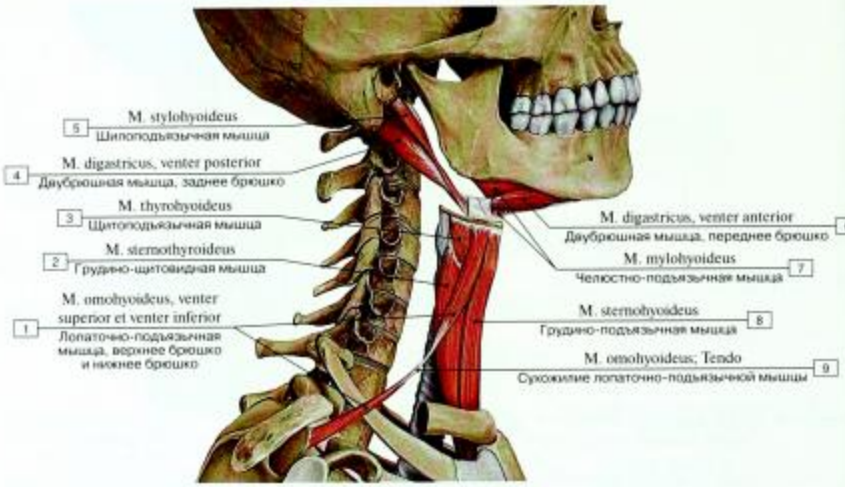

А

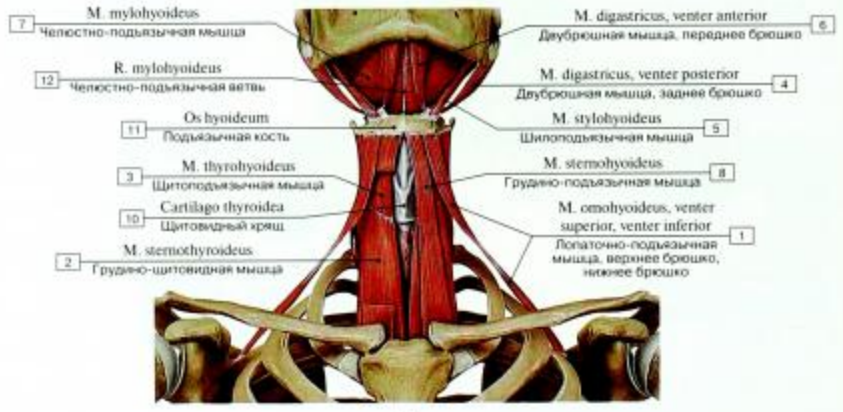

Б

Рис. 453. Над- и подподъязычные мышцы (А – вид справа, Б – вид спереди):

1 – Omohyoid, superior belly, inferior belly; 2 – Sternothyroid; 3 – Thyrohyoid; 4 – Digastric, posterior belly; 5 – Stylohyoid; 6 – Digastric, anterior belly; 7 – Mylohyoid; 8 – Sternohyoid; 9 – Omohyoid; Tendon; 10 – Thyroid cartilage; 11 – Hyoid bone; 12 – Mylohyoid branch

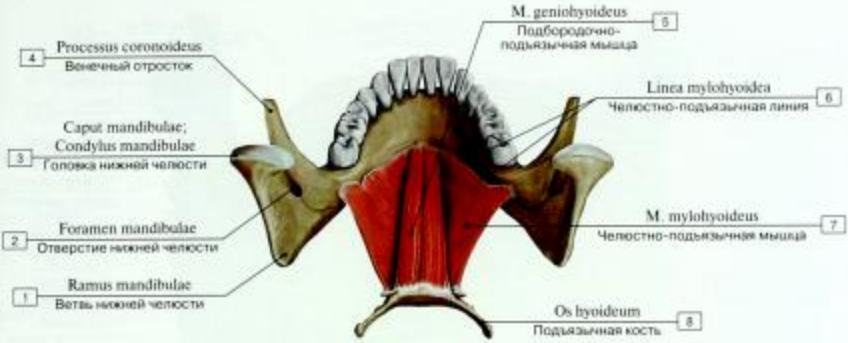

Рис. 454. Челюстно-подъязычные и подбородочно-подъязычные мышцы, вид сверху:

1 – Ramus of mandible; 2 – Mandibular foramen; 3 – Head of mandible; 4 – Coronoid process; 5 – Geniohyoid; 6 – Mylohyoid line; 7 – Mylohyoid; 8 – Hyoid bone

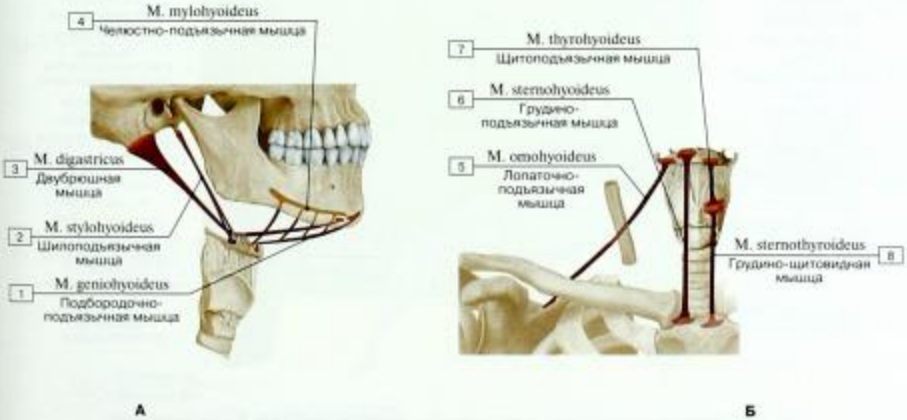

Рис. 455. Места начала и прикрепления (А – надподъязычных мышц, Б – подподъязычных мышц):

1 – Geniohyoid; 2 – Stylohyoid; 3 – Digastric; 4 – Mylohyoid; 5 – Omohyoid; 6 – Sternohyoid; 7 – Thyrohyoid; 8 – Sternothyroid

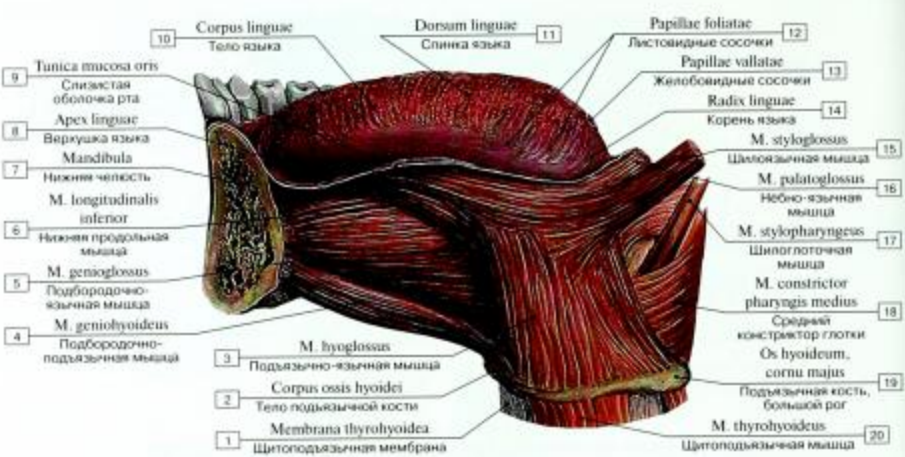

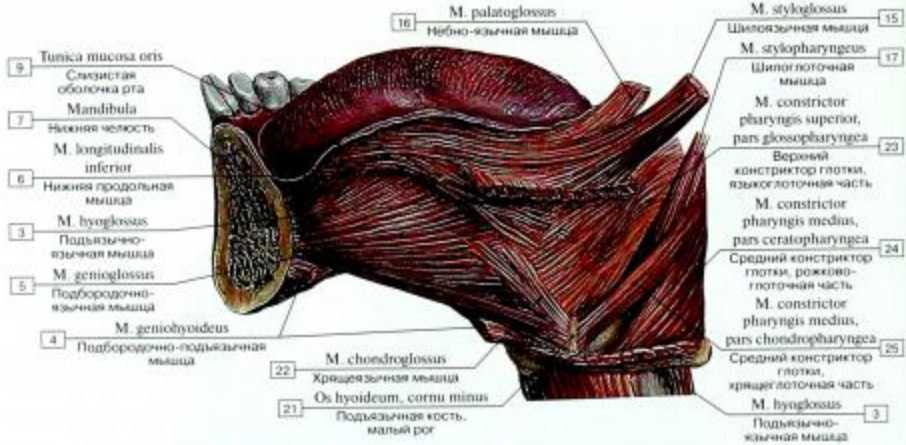

Рис. 456. Диафрагма ротовой полости, вид слева (А – поверхностный слой, Б – глубокий слой):

1 – Thyrohyoid membrane; 2 – Body of hyoid bone; 3 – Hyoglossus; 4 – Geniohyoid; 5 – Genioglossus; 6 – Inferior longitudinal muscle; 7 – Mandible; 8 – Apex of tongue; Tip of tongue; 9 – Mucous membrane of tongue; 10 – Body of tongue; 11 – Dorsum of tongue; 12 – Foliate papillae; 13 – Vallate papillae; 14 – Root of tongue; 15 – Styloglossus; 16 – Palatoglossus; 17 – Stylopharyngeus; 18 – Middle constrictor; 19 – Hyoid bone, greater horn; 20 – Thyrohyoid; 21 – Hyoid bone, lesser horn; 22 – Chondroglossus; 23 – Superior constrictor, glossopharyngeal part; 24 – Middle constrictor, ceratopharyngeal part; 25 – Middle constrictor, chondropharyngeal part

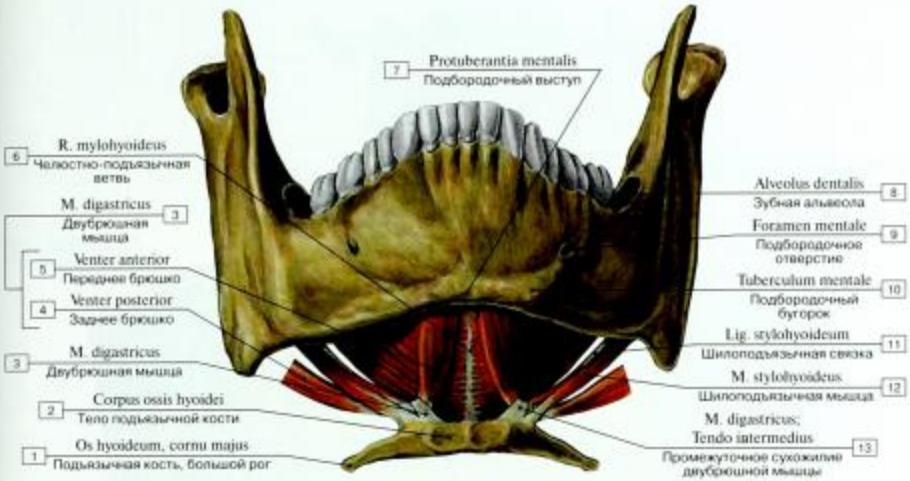

Рис. 457. Надподъязычные мышцы (мышцы диафрагмы ротовой полости), вид спереди и снизу:

1 – Hyoid bone, greater horn; 2 – Body of hyoid bone; 3 – Digastric; 4 – Posterior belly; 5 – Anterior belly; 6 – Mylohyoid branch; 7 – Mental protuberance; 8 – Dental alveolus; 9 – Mental foramen; 10 – Mental tubercle; 11 – Stylohyoid ligament; 12 – Stylohyoid; 13 – Digastric; Intermediate tendon

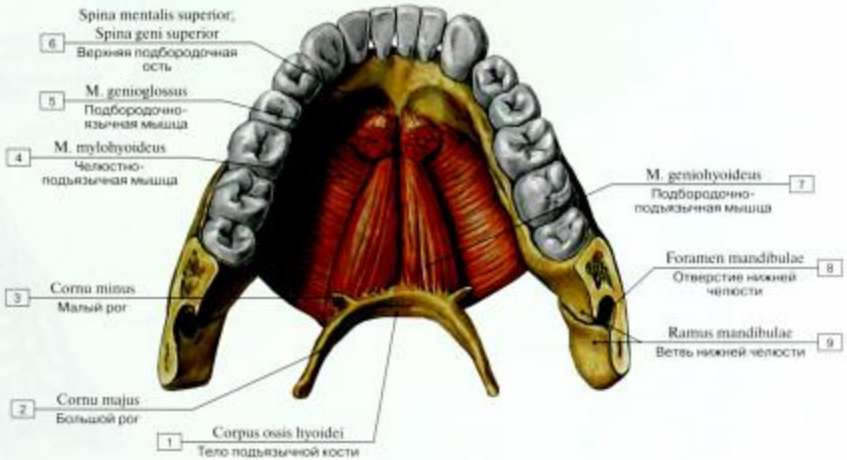

Рис. 458. Надподъязычные мышцы (мышцы диафрагмы ротовой полости), вид сверху:

1 – Body of hyoid bone; 2 – Greater horn; 3 – Lesser horn; 4 – Mylohyoid; 5 – Genioglossus; 6 – Superior mental spine; Superior genial spine; 7 – Geniohyoid; 8 – Mandibular foramen; 9 – Ramus of mandible

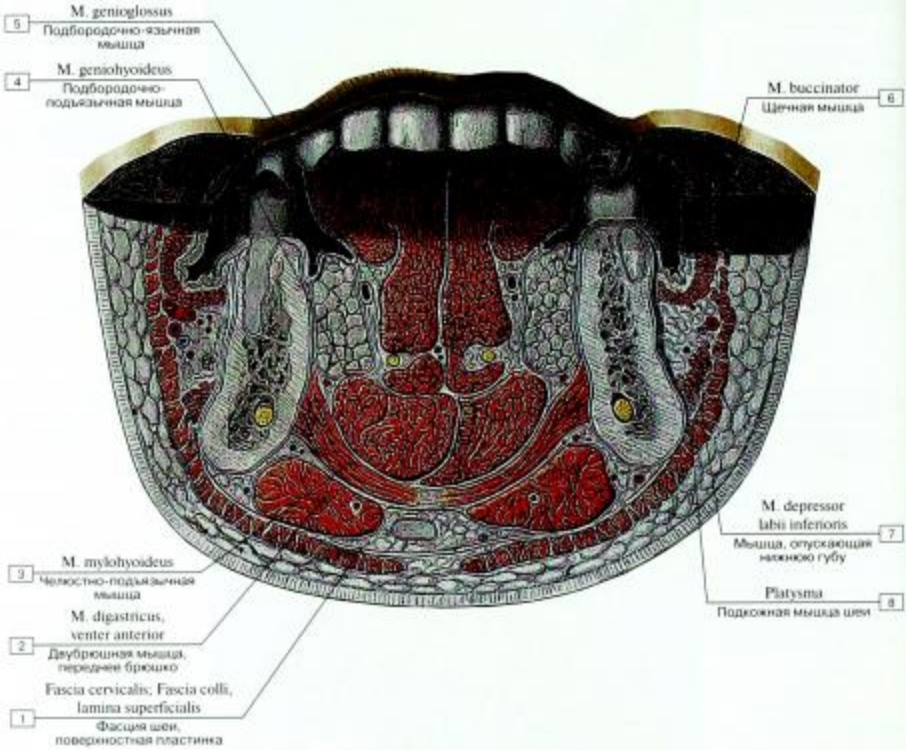

Рис. 459. Мышцы диафрагмы ротовой полости (фронтальный распил через голову на уровне премоляров):

1 – Cervical fascia, investing layer; superficial layer; 2 – Digastric, anterior belly; 3 – Mylohyoid; 4 – Geniohyoid; 5 – Genioglossus; 6 – Buccinator; 7 – Depressor labii inferioris; 8 – Platysma

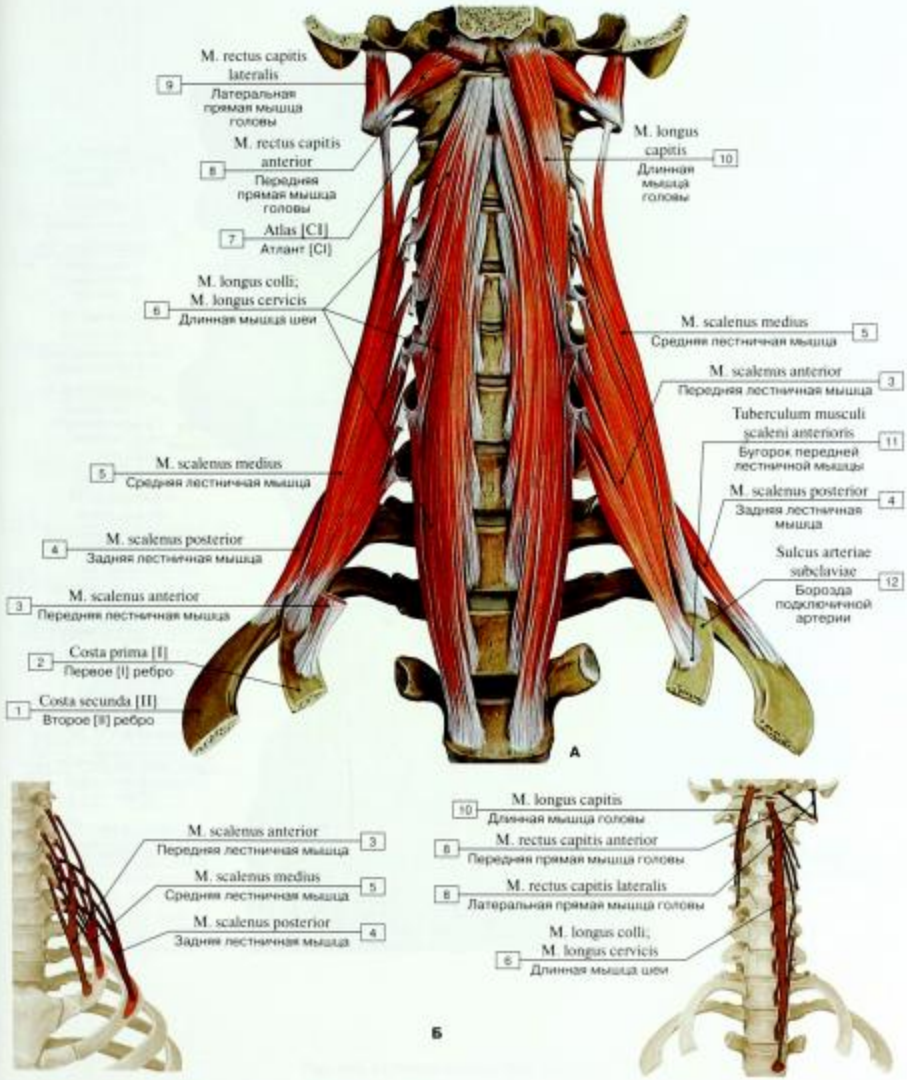

Рис. 460. Глубокие мышцы шеи, вид спереди (А – общий вид, Б – места начала и прикрепления глубоких мышц шеи):

1 – Second rib [II]; 2 – First rib [I]; 3 – Scalenus anterior; Anterior scalene; 4 – Scalenus posterior; Posterior scalene; 5 – Scalenus medius; Middle scalene; 6 – Longus colli; 7 – Atlas [CI]; 8 – Rectus capitis anterior; 9 – Rectus capitis lateralis; 10 – Longus capitis; 11 – Scalene tubercle; 12 – Groove for subclavian artery

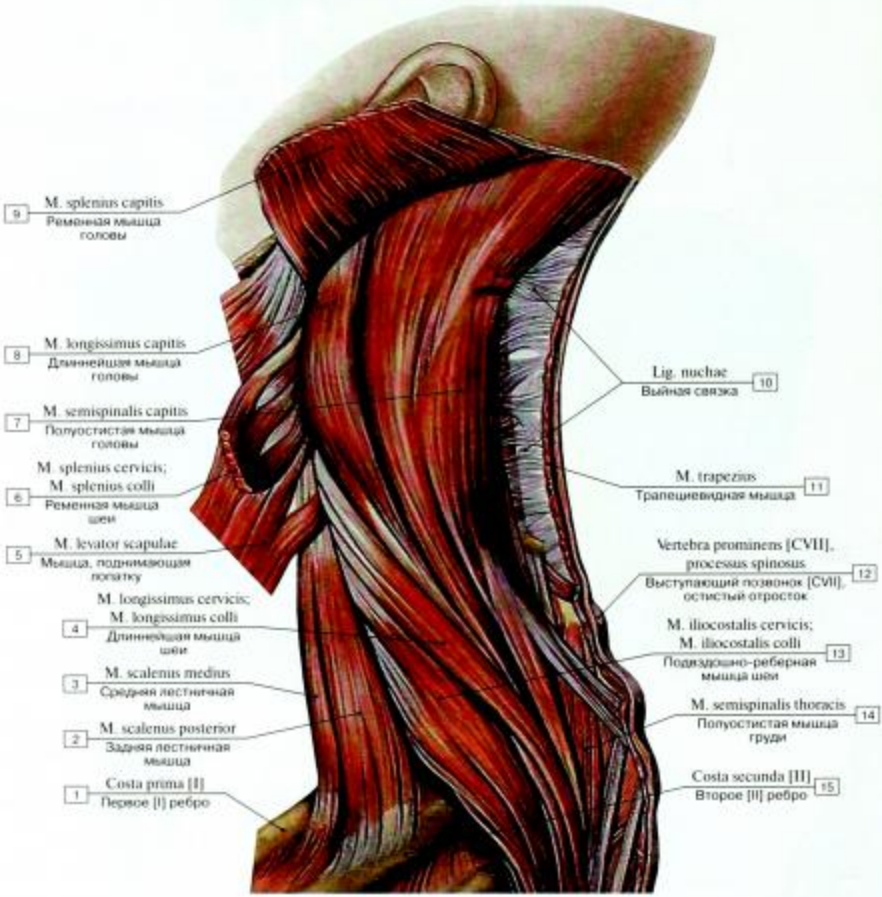

Рис. 461. Мышцы шеи и спины, вид слева:

1 – First rib [I]; 2 – Scalenus posterior; Posterior scalene; 3 – Scalenus medius; Middle scalene; 4 – Longissimus cervicis; 5 – Levator scapulae; 6 – Splenius cervicis; 7 – Semispinalis capitis; 8 – Longissimus capitis; 9 – Splenius capitis; 10 – Ligamentum nuchae; Nuchal ligament; 11 – Trapezius; 12 – Vertebra prominens [CVII], spinous process; 13 – Iliocostalis cervicis; 14 – Semispinalis thoracis; 15 – Second rib [II]

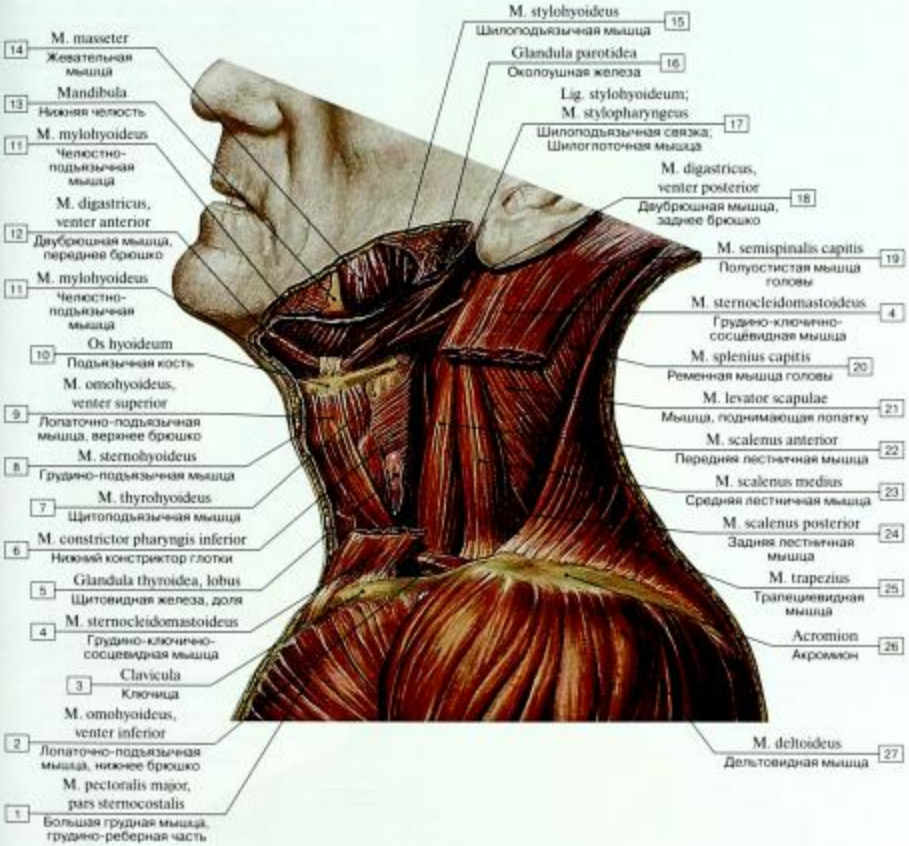

Рис. 462. Глубокие мышцы шеи, вид слева:

1 – Pectoralis major, sternocostal head; 2 – Omohyoid, inferior belly; 3 – Clavicle; 4 – Sternocleidomastoid; 5 – Thyroid gland, lobe; 6 – Inferior constrictor; 7 – Thyrohyoid; 8 – Sternohyoid; 9 – Omohyoid, superior belly; 10 – Hyoid bone; 11 – Mylohyoid; 12 – Digastric, anterior belly; 13 – Mandible; 14 – Masseter; 15 – Stylohyoid; 16 – Parotid gland; 17 – Stylohyoid ligament; Stylopharyngeus; 18 – Digastric, posterior belly; 19 – Semispinalis capitis; 20 – Splenius capitis; 21 – Levator scapulae; 22 – Scalenus anterior; Anterior scalene; 23 – Scalenus medius; Middle scalene; 24 – Scalenus posterior; Posterior scalene; 25 – Trapezius; 26 – Acromion; 27 – Deltoid

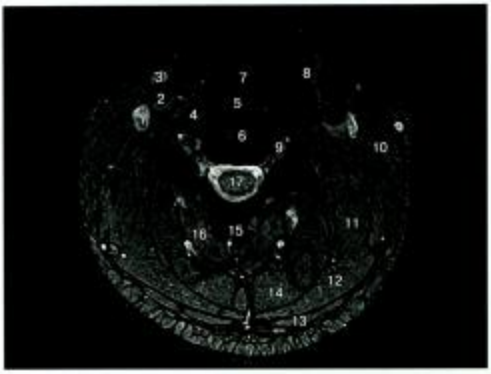

Рис. 463. Поперечный срез шейного отдела позвоночника, Т2-взвешенное изображение (магнитно-резонансная томография):

1 – внутренняя яремная вена; 2 – общая сонная артерия; 3 – наружная яремная вена; 4 – длинейшая мышца шеи; 5 – передняя продольная связка; 6 – пищевод; 7 – трахея; 8 – щитовидная железа; 9 – позвоночная артерия; 10 – грудино-ключично-сосцевидная мышца; 11 – мышца, поднимающая лопатку; 12 – ременная мышца головы; 13 – трапециевидная мышца; 14 – полуостистая мышца головы; 15 – остистый отросток; 16 – многораздельная мышца; 17 – шейная часть спинного мозга; 18 – спинномозговая жидкость (*по С.К. Термовому*)

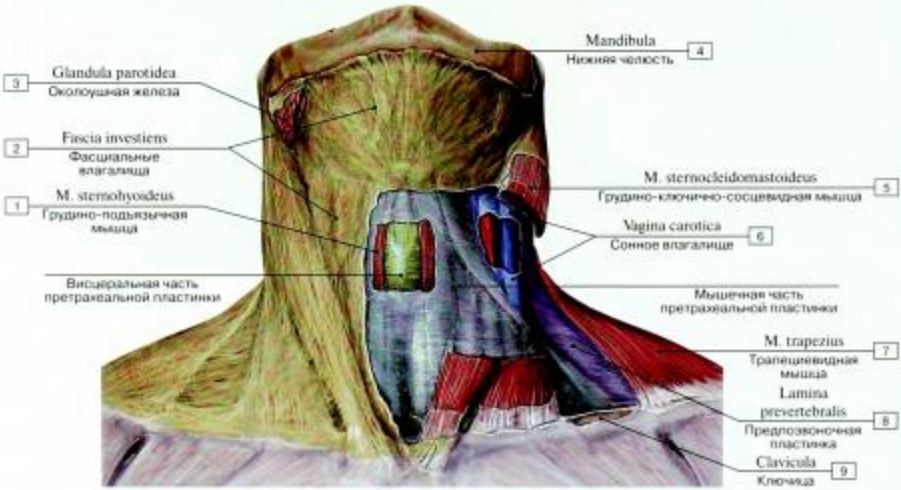

Рис. 464. Пластинки шейной фасции, вид спереди:

1 – Sternohyoid; 2 – Investing layer; 3 – Parotid gland; 4 – Mandible; 5 – Sternocleidomastoid; 6 – Carotid sheath; 7 – Trapezius; 8 – Prevertebral layer; 9 – Clavicle

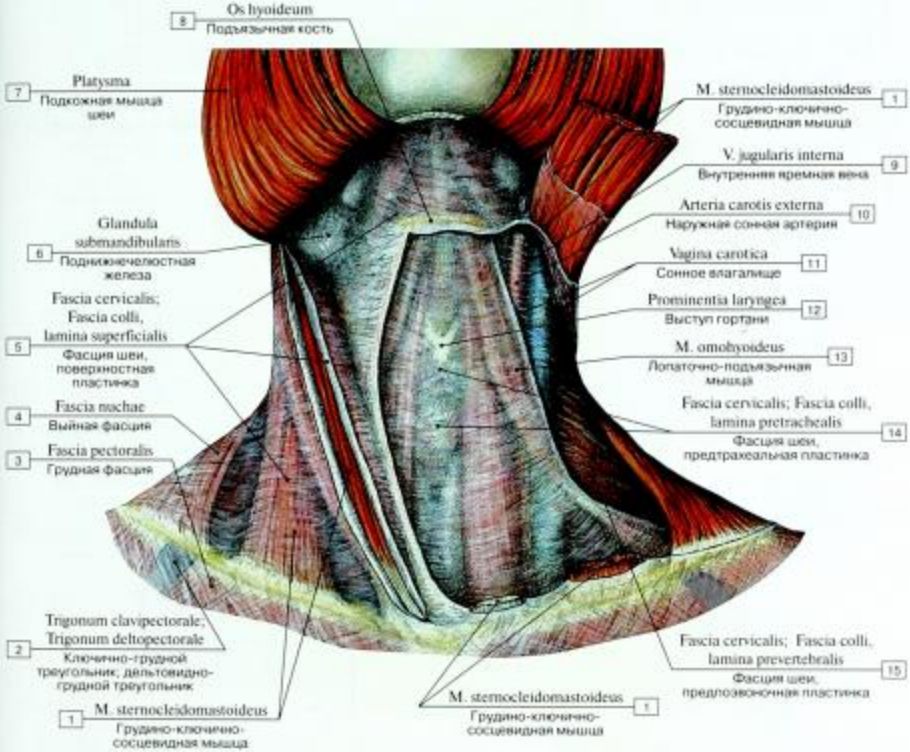

Рис. 465. Фасции шеи, вид спереди:

1 – Sternocleidomastoid; 2 – Clavipectoral triangle; Deltopectoral triangle; 3 – Pectoral fascia; 4 – Nuchal fascia; 5 – Cervical fascia, investing layer; superficial layer; 6 – Submandibular gland; 7 – Platysma; 8 – Hyoid bone; 9 – Internal jugular vein; 10 – External carotid artery; 11 – Carotid sheath; 12 – Laryngeal prominence; 13 – Omohyoid; 14 – Cervical fascia, pretracheal layer; 15 – Cervical fascia, prevertebral layer

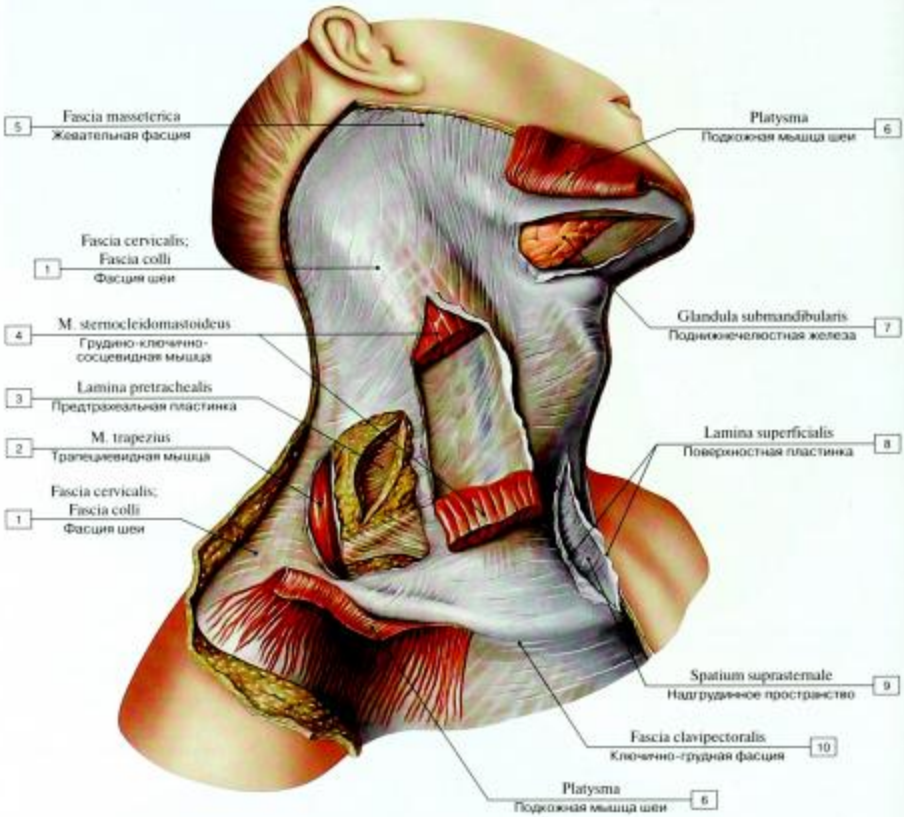

Рис. 466. Фасции шеи, вид спереди и справа.
Подкожная мышца шеи и грудино-ключично-сосцевидная мышца отрезаны:

1 – Cervical fascia; 2 – Trapezius; 3 – Pretracheal layer; 4 – Sternocleidomastoid; 5 – Masseteric fascia; 6 – Platysma; 7 – Submandibular gland; 8 – Investing layer; Superficial layer; 9 – Suprasternal space; 10 – Clavipectoral fascia

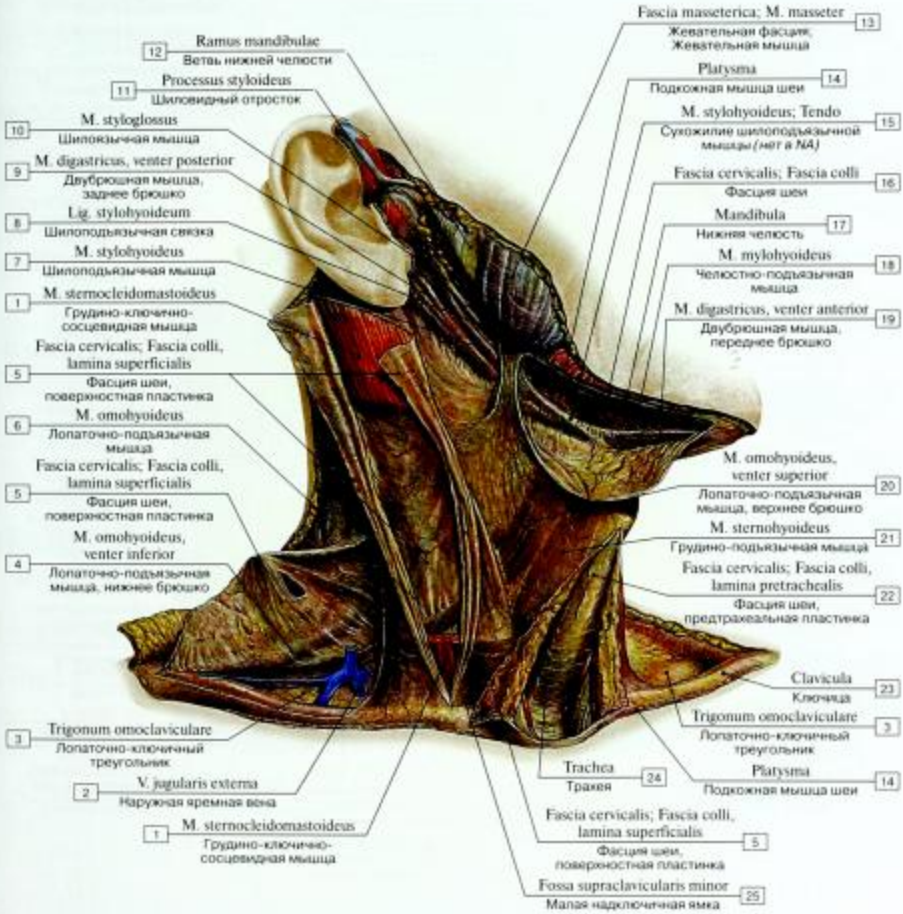

Рис. 467. Фасции шеи, вид спереди и справа:

1 – Sternocleidomastoid; 2 – External jugular vein; 3 – Omoclavicular triangle; Subclavian triangle; 4 – Omohyoid, inferior belly; 5 – Cervical fascia, investing layer; superficial layer; 6 – Omohyoid; 7 – Stylohyoid; 8 – Stylohyoid ligament; 9 – Digastric, posterior belly; 10 – Styloglossus; 11 – Styloid process; 12 – Ramus of mandible; 13 – Masseteric fascia; Masseter; 14 – Platysma; 15 – Stylohyoid; Tendon; 16 – Cervical fascia; 17 – Mandible; 18 – Mylohyoid; 19 – Digastric, anterior belly; 20 – Omohyoid, superior belly; 21 – Sternohyoid; 22 – Cervical fascia, p retracheal layer; 23 – Clavicle; 24 – Trachea; 25 – Lesser supraclavicular fossa

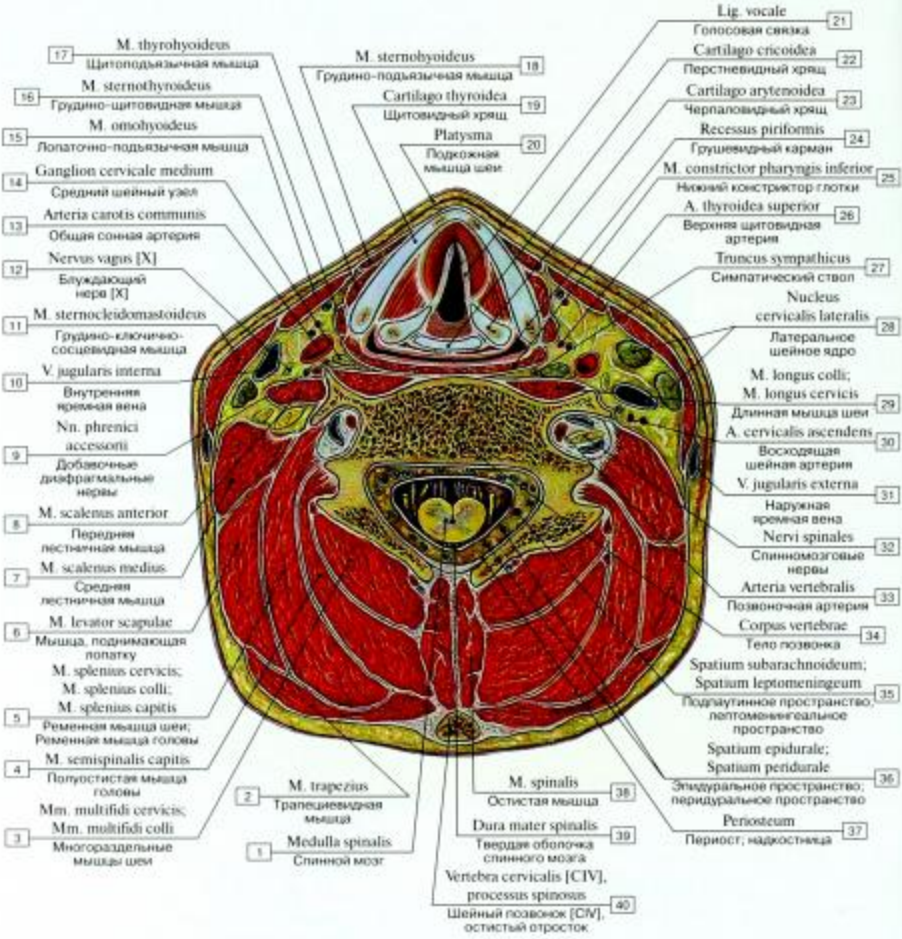

Рис. 468. Шея, горизонтальный распил на уровне голосовых складок:

1 – Spinal cord; 2 – Trapezius; 3 – Multifidus cervicis; 4 – Semispinalis capitis; 5 – Splenius cervicis; Splenius capitis; 6 – Levator scapulae; 7 – Scalenus medius; Middle scalene; 8 – Scalenus anterior; Anterior scalene; 9 – Accessory phrenic nerves; 10 – Internal jugular vein; 11 – Sternocleidomastoid; 12 – Vagus nerve [X]; 13 – Common carotid artery; 14 – Middle cervical ganglion; 15 – Omohyoid; 16 – Sternothyroid; 17 – Thyrohyoid; 18 – Sternohyoid; 19 – Thyroid cartilage; 20 – Platysma; 21 – Vocal ligament; 22 – Cricoid cartilage; 23 – Arytenoid cartilage; 24 – Piriform fossa; Piriform recess; 25 – Inferior constrictor; 26 – Superior thyroid artery; 27 – Sympathetic trunk; 28 – Lateral cervical nucleus; 29 – Longus colli; 30 – Ascending cervical artery; 31 – External jugular vein; 32 – Spinal nerves; 33 – Vertebral artery; 34 – Vertebral body; 35 – Subarachnoid space; Leptomeningeal space; 36 – Epidural space; 37 – Periosteum; 38 – Spinalis; 39 – Spinal dura mater; 40 – Cervical vertebra [CIV], spinous process

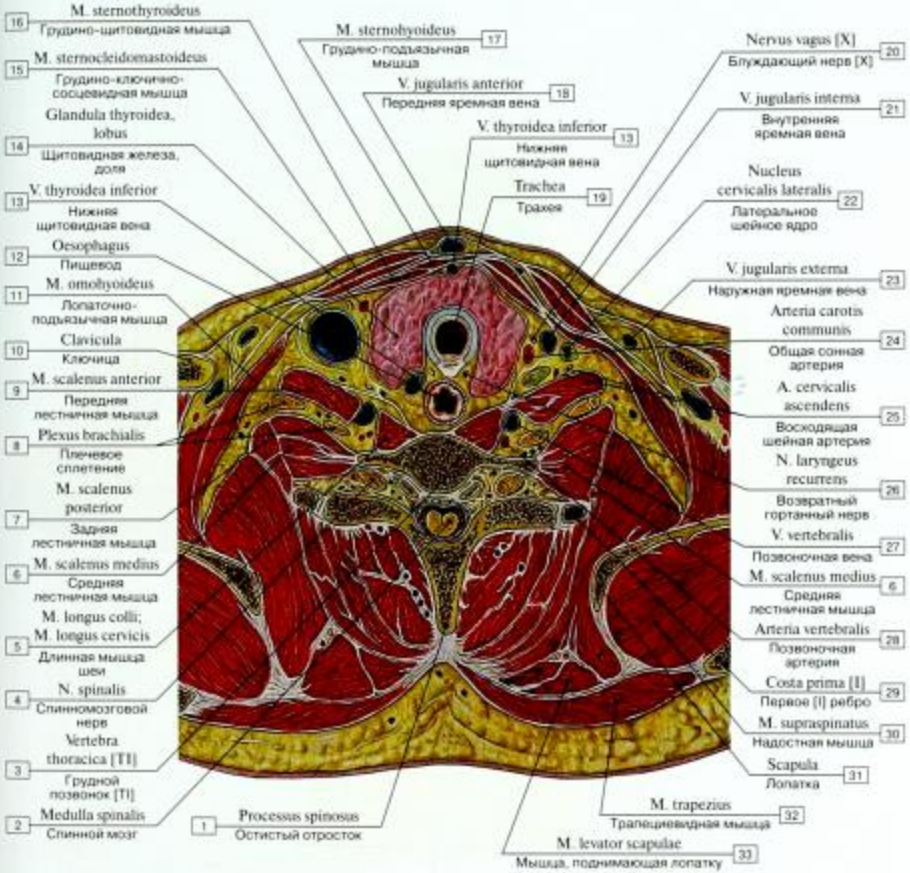

Рис. 469. Шея, горизонтальный распил на уровне I грудного позвонка:

1 – Spinous process; 2 – Spinal cord; 3 – Thoracic vertebra [TI]; 4 – Spinal nerve; 5 – Longus colli; 6 – Scalenus medius; Middle scalene; 7 – Scalenus posterior; Posterior scalene; 8 – Brachial plexus; 9 – Scalenus anterior; Anterior scalene; 10 – Clavicle; 11 – Omohyoid; 12 – Oesophagus; 13 – Inferior thyroid vein; 14 – Thyroid gland, lobe; 15 – Sternocleidomastoid; 16 – Sternothyroid; 17 – Sternohyoid; 18 – Anterior jugular vein; 19 – Trachea; 20 – Vagus nerve [X]; 21 – Internal jugular vein; 22 – Lateral cervical nucleus; 23 – External jugular vein; 24 – Common carotid artery; 25 – Ascending cervical artery; 26 – Recurrent laryngeal nerve; 27 – Vertebral vein; 28 – Vertebral artery; 29 – First rib [I]; 30 – Supraspinatus; 31 – Scapula; 32 – Trapezius; 33 – Levator scapulae

Рис. 470. Рельеф мышц спины (мужчина), вид сзади (фотография)

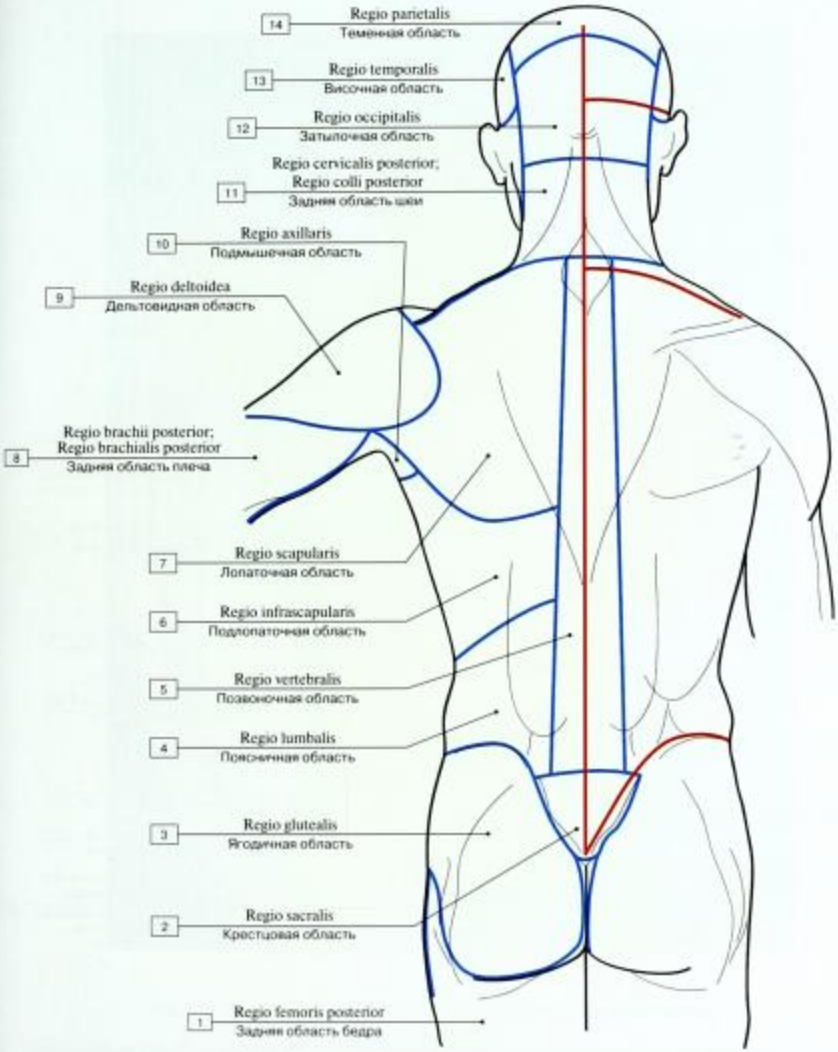

Рис. 471. Области туловища (очерчены синими линиями) и линии разрезов кожи (красные линии), наиболее удобные для обнаружения препарируемых мышц, вид сзади:

1 – Posterior region of thigh; 2 – Sacral region; 3 – Gluteal region; 4 – Lumbar region; 5 – Vertebral region; 6 – Infrascapular region; 7 – Scapular region; 8 – Posterior region of arm; 9 – Deltoid region; 10 – Axillary region; 11 – Posterior cervical region; 12 – Occipital region; 13 – Temporal region; 14 – Parietal region

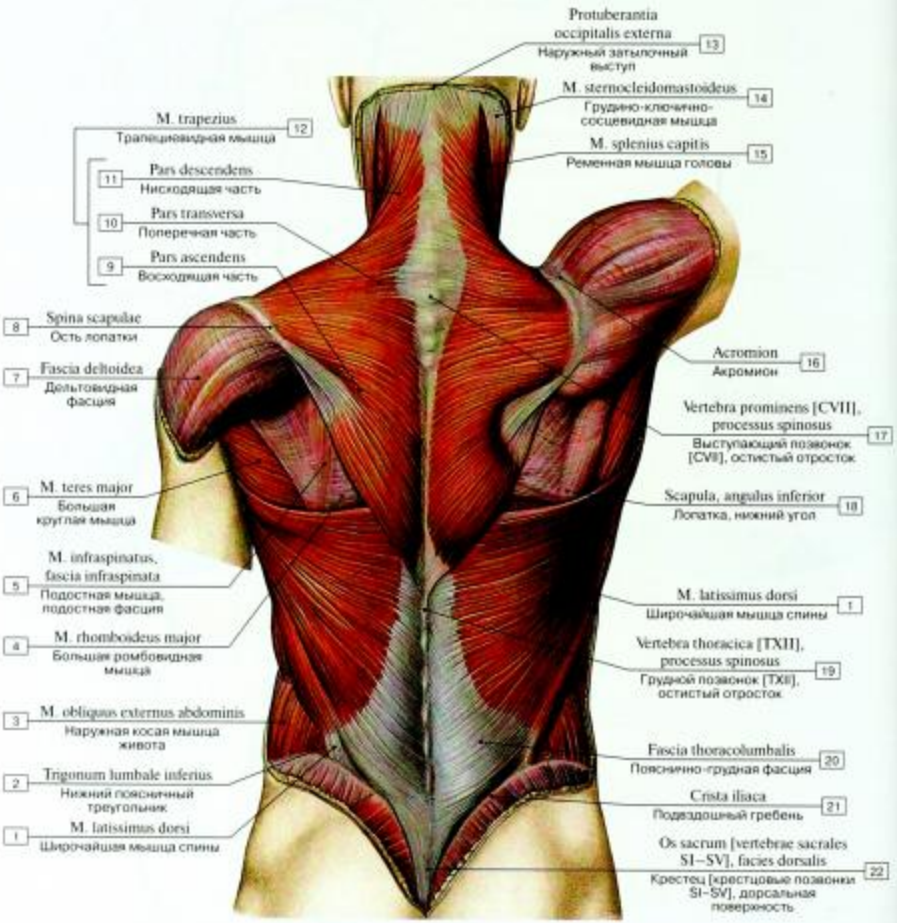

Рис. 472. Поверхностные мышцы спины (первый слой):

1 – Latissimus dorsi; 2 – Inferior lumbar triangle; 3 – External oblique; 4 – Rhomboid major; 5 – Infraspinatus, infraspinous fascia; 6 – Teres major; 7 – Deltoid fascia; 8 – Spine of scapula; 9 – Ascending part; Inferior part; 10 – Transverse part; Middle part; 11 – Descending part; Superior part; 12 = 9 + 10 + 11 – Trapezius; 13 – External occipital protuberance; 14 – Sternocleidomastoid; 15 – Splenius capitis; 16 – Acromion; 17 – Vertebra prominens [CVII], spinous process; 18 – Scapula, inferior angle; 19 – Thoracic vertebra [TXII], spinous process; 20 – Thoracolumbar fascia; 21 – Iliac crest; 22 – Sacrum [sacral vertebrae SI–SV], dorsal surface

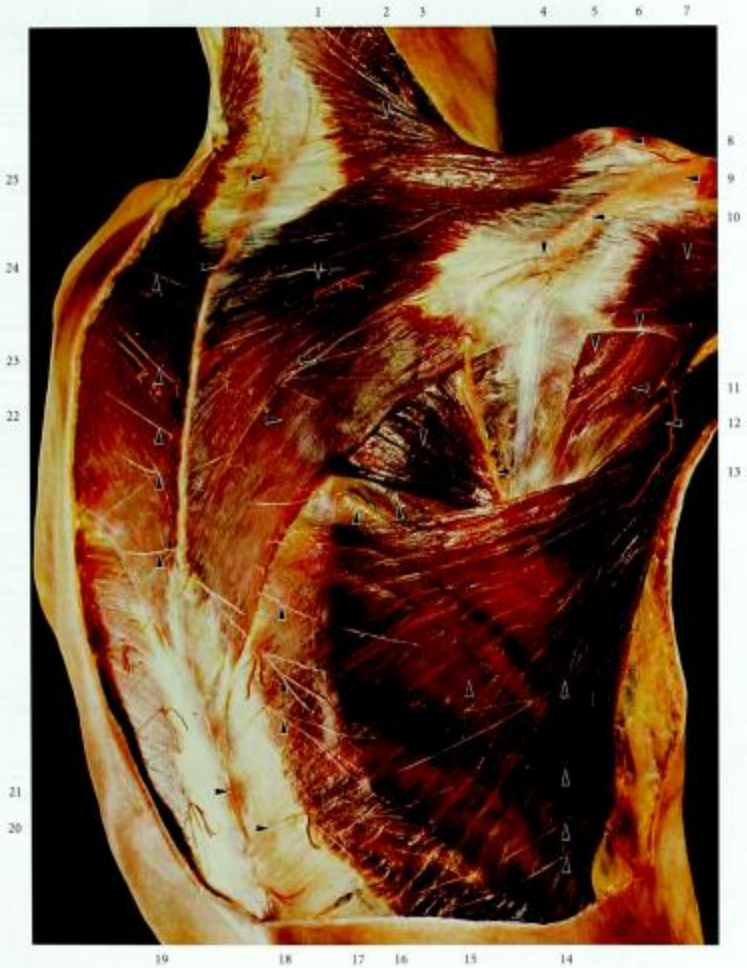

Рис. 473. Поверхностные мышцы спины (фотография натурального препарата):

1 – трапециевидная мышца, поперечная часть; 2 – трапециевидная мышца, нисходящая часть; 3 – большая ромбовидная мышца; 4 – дельтовидный бугорок; 5 – подостная мышца; 6 – подостная фасция; 7 – дельтовидная мышца; 8 – акромиально-ключичный сустав; 9 – акромион; 10 – ость лопатки; 11 – малая круглая мышца; 12 – большая круглая мышца; 13 – лопатка, медиальный край; 14 – латеральные кожные грудные ветви; 15 – широчайшая мышца спины; 16 – межреберный промежуток, наружная межреберная мышца [VII]; 17 – тело ребра [VII]; 18 – задние латеральные кожные грудные ветви; 19 – задние медиальные кожные ветви; 20 – поясничная-грудная фасция; 21 – грудной позвонок [TXII], остистый отросток; 22 – трапециевидная мышца, восходящая часть; 23 – грудной нерв [XII], задняя кожная ветвь; 24 – позвонок [TIII], остистый отросток; 25 – выступающий позвонок [CVII], остистый отросток

Рис. 474. Мышцы спины и наружные мышцы таза (фотография натурального препарата):

1 – Gluteus maximus; 2 – Gluteus medius; 3 – Erector spinae; 4 – Serratus posterior inferior; 5 – Serratus posterior superior; 6 – Splenius capitis; 7 – Semispinalis capitis; 8 – Superior nuchal line; 9 – Trapezius; 10 – Deltoid; 11 – Infraspinatus; 12 – Teres minor and teres major; 13 – Auscultatory triangle; Triangle of auscultation; 14 – Spinous process [ThXII]; 15 – Latissimus dorsi; 16 – Internal oblique; 17 – External oblique; 18 – Iliac crest; 19 – Thoracolumbar fascia

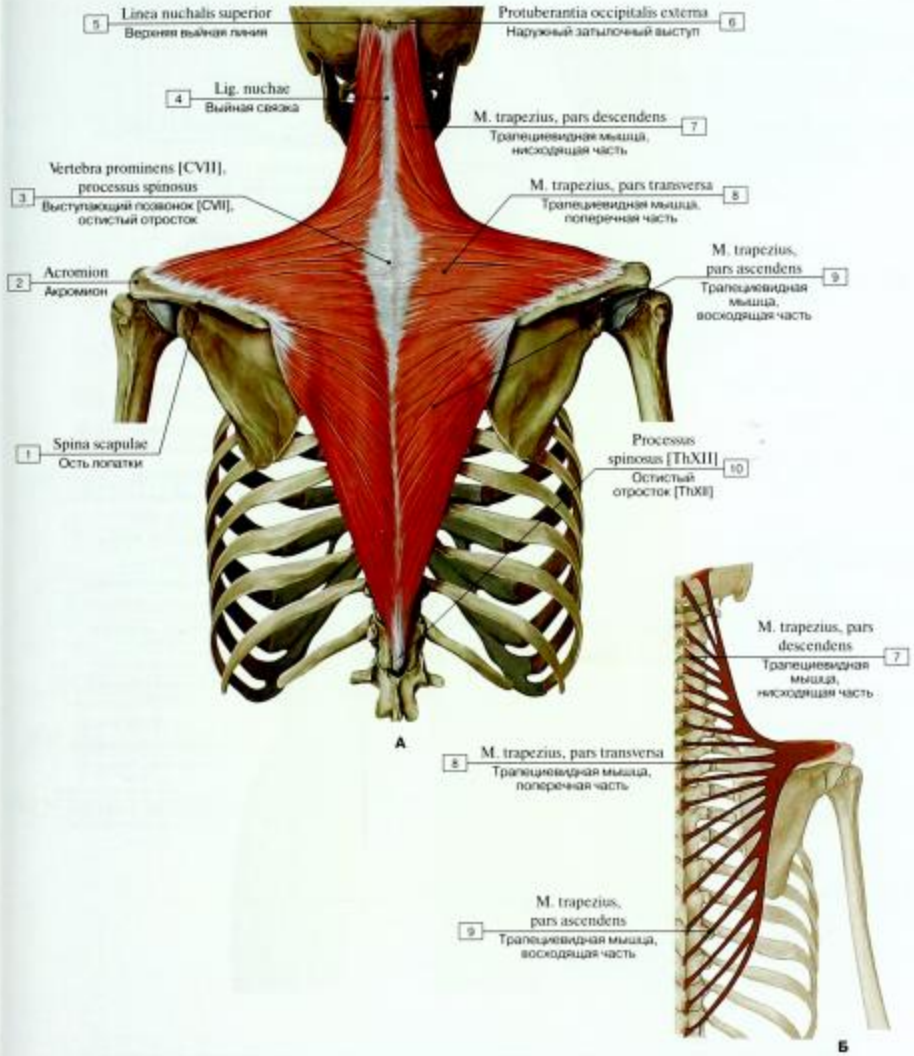

Рис. 475. Трапециевидная мышца (А – общий вид, все остальные мышцы удалены, Б – места начала и прикрепления):

1 – Spine of scapula; 2 – Acromion; 3 – Vertebra prominens [CVII], spinous process; 4 – Ligamentum nuchae; Nuchal ligament; 5 – Superior nuchal line; 6 – External occipital protuberance; 7 – Trapezius, descending part; superior part; 8 – Trapezius, transverse part; middle part; 9 – Trapezius, ascending part; inferior part; 10 – Spinous process [ThXII]

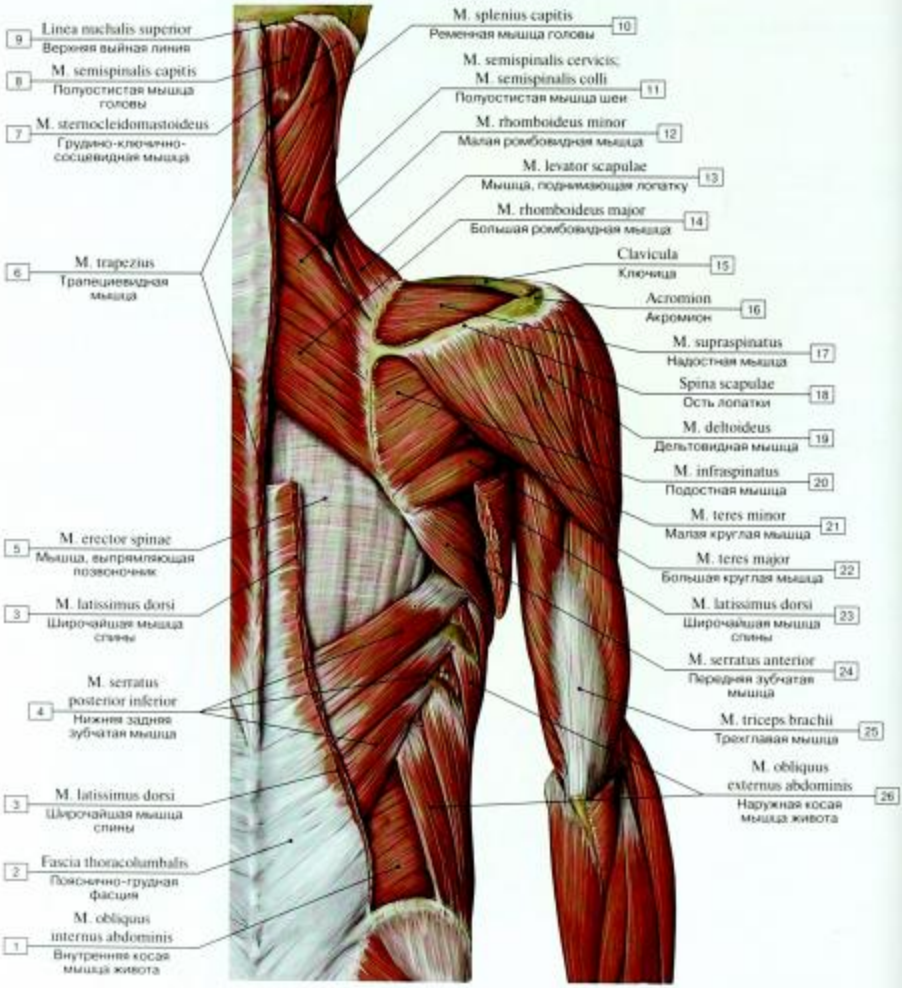

Рис. 476. Поверхностные и глубокие мышцы спины, мышцы плечевого пояса и верхней конечности:

1 – Internal oblique; 2 – Thoracolumbar fascia; 3 – Latissimus dorsi; 4 – Serratus posterior inferior; 5 – Erector spinae; 6 – Trapezius; 7 – Sternocleidomastoid; 8 – Semispinalis capitis; 9 – Superior nuchal line; 10 – Splenius capitis; 11 – Semispinalis cervicis; 12 – Rhomboid minor; 13 – Levator scapulae; 14 – Rhomboid major; 15 – Clavicle; 16 – Acromion; 17 – Supraspinatus; 18 – Spine of scapula; 19 – Deltoid; 20 – Infraspinatus; 21 – Teres minor; 22 – Teres major; 23 – Latissimus dorsi; 24 – Serratus anterior; 25 – Triceps brachii; 26 – External oblique

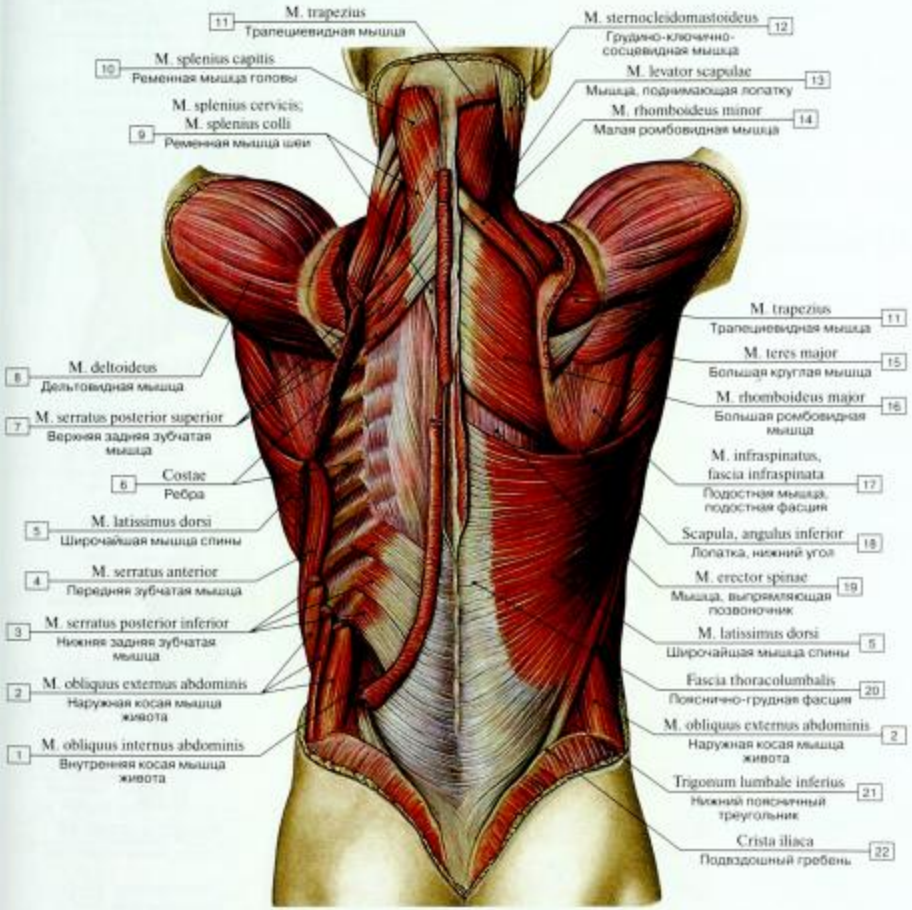

Рис. 477. Мышцы спины и задней области шеи (поверхностные мышцы: первый, второй и третий слои. Трапециевидные мышцы и левая широчайшая мышца спины удалены):

1 – Internal oblique; 2 – External oblique; 3 – Serratus posterior inferior; 4 – Serratus anterior; 5 – Latissimus dorsi; 6 – Ribs; 7 – Serratus posterior superior; 8 – Deltoid; 9 – Splenius cervicis; 10 – Splenius capitis; 11 – Trapezius; 12 – Sternocleidomastoid; 13 – Levator scapulae; 14 – Rhomboid minor; 15 – Teres major; 16 – Rhomboid major; 17 – Infraspinatus, infraspinous fascia; 18 – Scapula, inferior angle; 19 – Erector spinae; 20 – Thoracolumbar fascia; 21 – Inferior lumbar triangle; 22 – Iliac crest

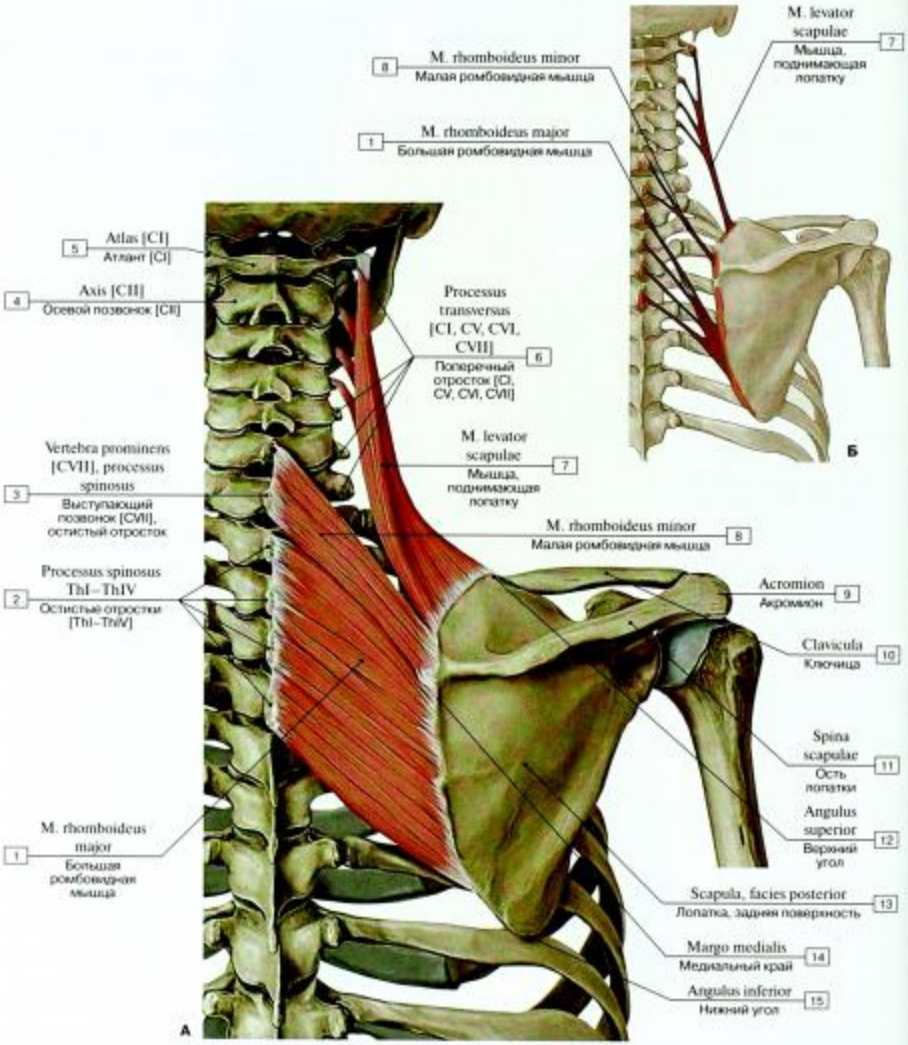

Рис. 478. Мышца, поднимающая лопатку, большая и малая ромбовидные мышцы (А – общий вид, Б – места начала и прикрепления мышцы, поднимающей лопатку, большой и малой ромбовидных мышц):

1 – Rhomboid major; 2 – Spinous process [ThI–ThIV]; 3 – Vertebra prominens [CVII], spinous process; 4 – Axis [CII]; 5 – Atlas [CI]; 6 – Transverse process [CI, CV, CVI, CVII]; 7 – Levator scapulae; 8 – Rhomboid minor; 9 – Acromion; 10 – Clavicle; 11 – Spine of scapula; 12 – Superior angle; 13 – Scapula, posterior surface; 14 – Medial border; 15 – Inferior angle

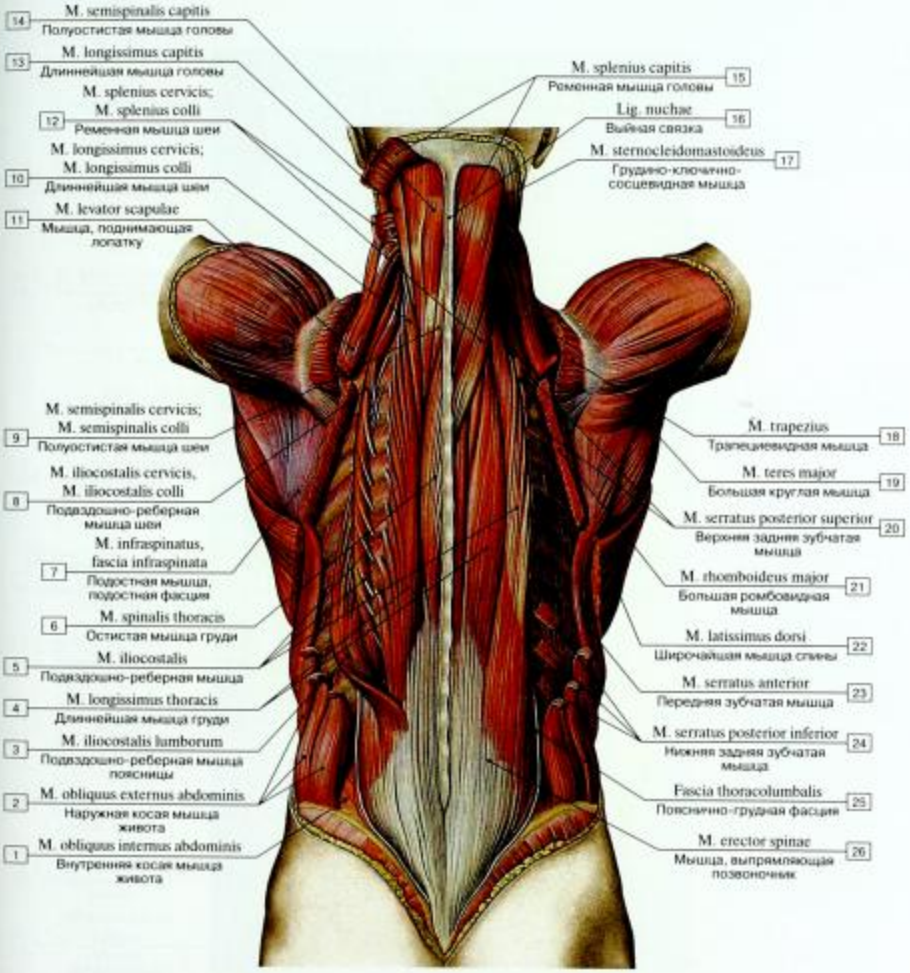

Рис. 479. Глубокие мышцы спины (первый слой):

1 – Internal oblique; 2 – External oblique; 3 – Iliocostalis lumborum; 4 – Longissimus thoracis; 5 – Iliocostalis; 6 – Spinalis thoracis; 7 – Infraspinatus, infraspinous fascia; 8 – Iliocostalis cervicis; 9 – Semispinalis cervicis; 10 – Longissimus cervicis; 11 – Levator scapulae; 12 – Splenius cervicis; 13 – Longissimus capitis; 14 – Semispinalis capitis; 15 – Splenius capitis; 16 – Ligamentum nuchae; Nuchal ligament; 17 – Sternocleidomastoid; 18 – Trapezius; 19 – Teres major; 20 – Serratus posterior superior; 21 – Rhomboid major; 22 – Latissimus dorsi; 23 – Serratus anterior; 24 – Serratus posterior inferior; 25 – Thoracolumbar fascia; 26 – Erector spinae

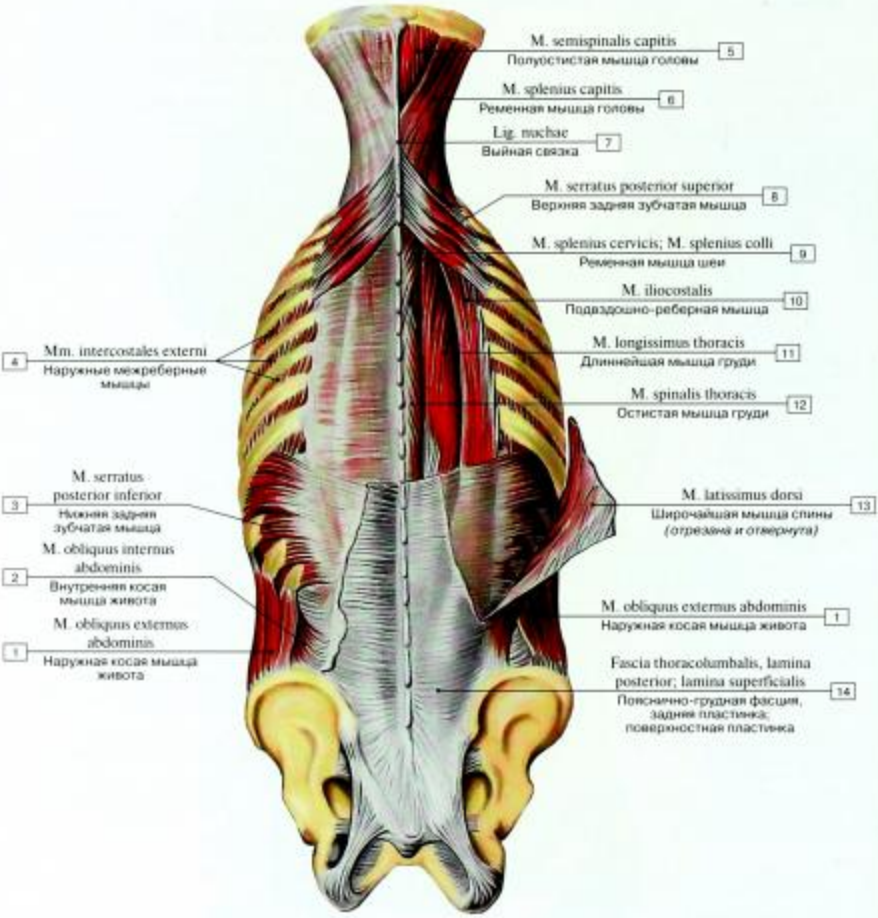

Рис. 480. Поверхностные (третий слой) и глубокие (первый и второй слои) мышцы спины и задней области шеи:

1 – External oblique; 2 – Internal oblique; 3 – Serratus posterior inferior; 4 – External intercostal muscle; 5 – Semispinalis capitis; 6 – Splenius capitis; 7 – Ligamentum nuchae; Nuchal ligament; 8 – Serratus posterior superior; 9 – Splenius cervicis; 10 – Iliocostalis; 11 – Longissimus thoracis; 12 – Spinalis thoracis; 13 – Latissimus dorsi; 14 – Thoracolumbar fascia, posterior layer

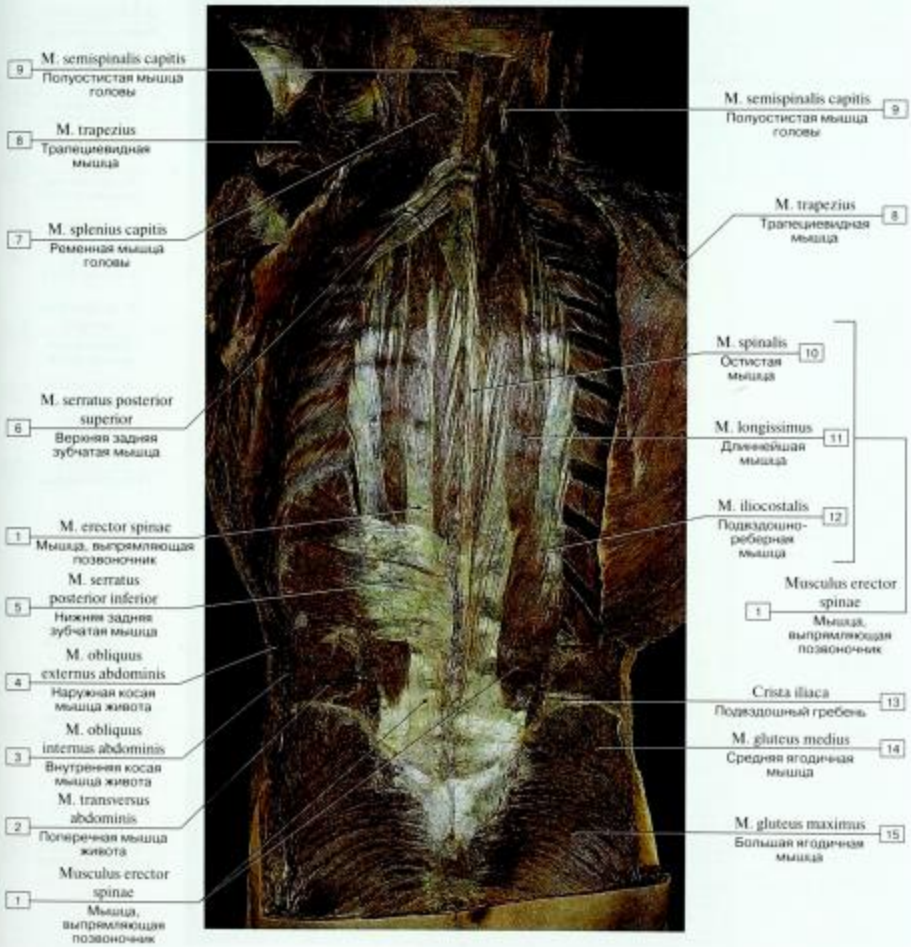

Рис. 481. Мышцы спины (фотография натурального препарата):

1 = 10 + 11 + 12 – Erector spinae; 2 – Transversus abdominis; Transverse abdominal; 3 – Internal oblique; 4 – External oblique; 5 – Serratus posterior inferior; 6 – Serratus posterior superior; 7 – Splenius capitis; 8 – Trapezius; 9 – Semispinalis capitis; 10 – Spinalis; 11 – Longissimus; 12 – Iliocostalis; 13 – Iliac crest; 14 – Gluteus medius; 15 – Gluteus maximus

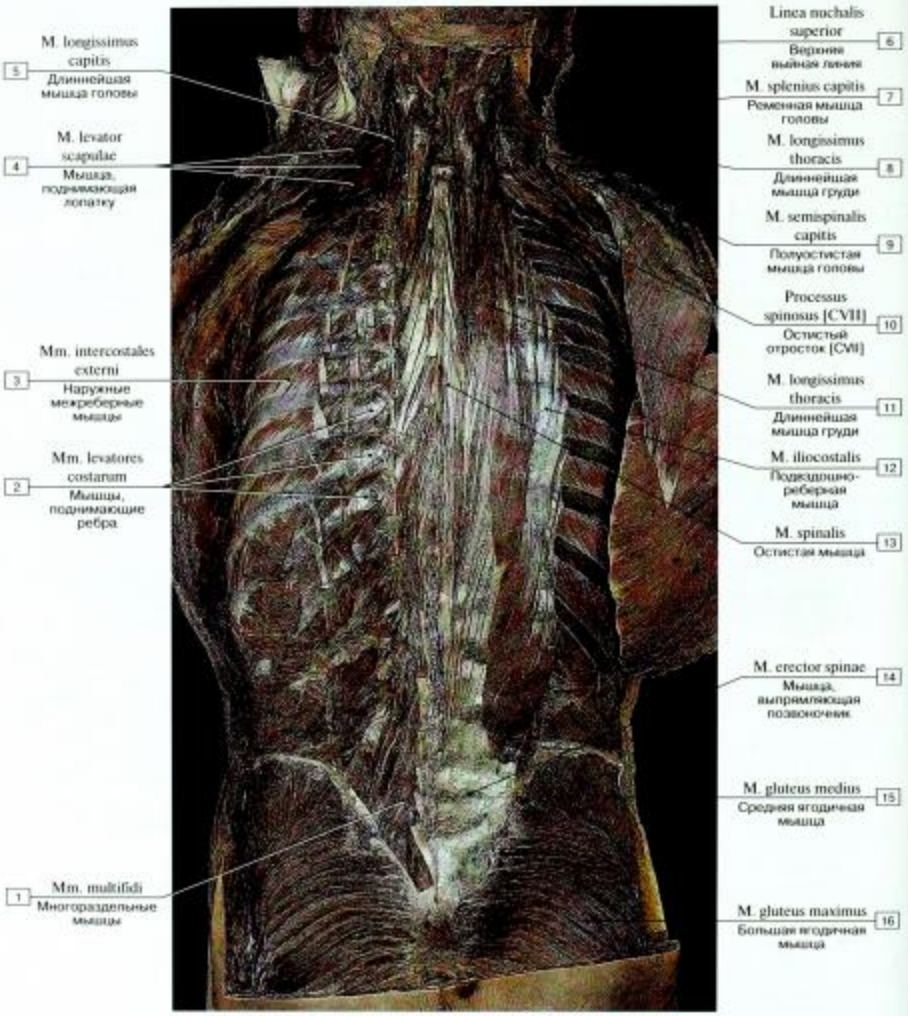

Рис. 482. Мышцы груди и глубокие мышцы спины (фотография натурального препарата):

1 – Multifidus; 2 – Levatores costarum; 3 – External intercostal muscle; 4 – Levator scapulae; 5 – Longissimus capitis; 6 – Superior nuchal line; 7 – Splenius capitis; 8 – Longissimus thoracis; 9 – Semispinalis capitis; 10 – Spinous process [CVII]; 11 – Longissimus thoracis; 12 – Iliocostalis; 13 – Spinalis; 14 – Erector spinae; 15 – Gluteus medius; 16 – Gluteus maximus

© 2007 University of Cagliari, from: A.Riva. Flesh & Wax, Rosso Publisher

Рис. 483. Глубокие мышцы спины (восковая модель)

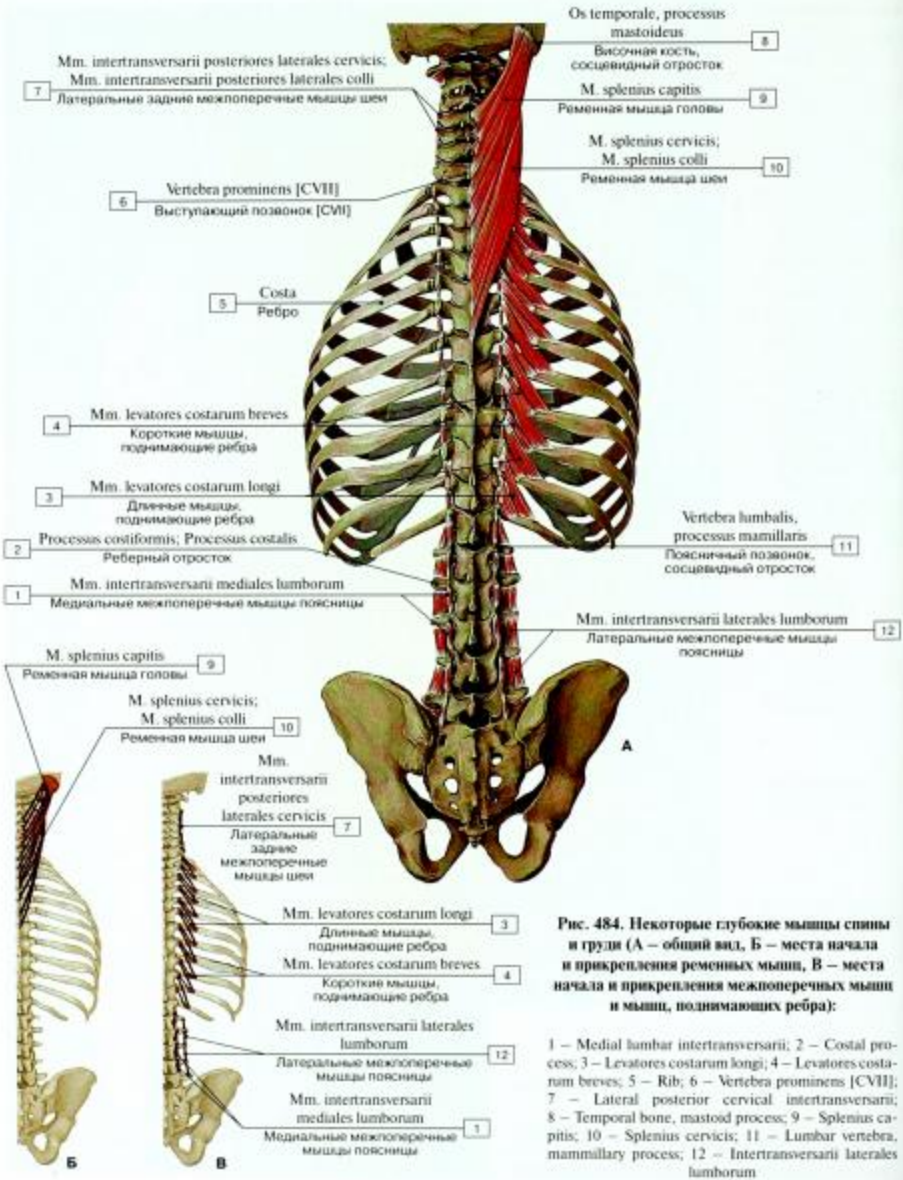

Рис. 484. Некоторые глубокие мышцы спины и груди (А – общий вид, Б – места начала и прикрепления ременных мышц, В – места начала и прикрепления межпоперечных мышц и мышц, поднимающих ребра):

1 – Medial lumbar interteansversarii; 2 – Costal process; 3 – Levatores costarum longi; 4 – Levatores costarum breves; 5 – Rib; 6 – Vertebra prominens [CVII]; 7 – Lateral posterior cervical intertransversarii; 8 – Temporal bone, mastoid process; 9 – Splenius capitis; 10 – Splenius cervicis; 11 – Lumbar vertebra, mammillary process; 12 – Intertransversarii laterales lumborum

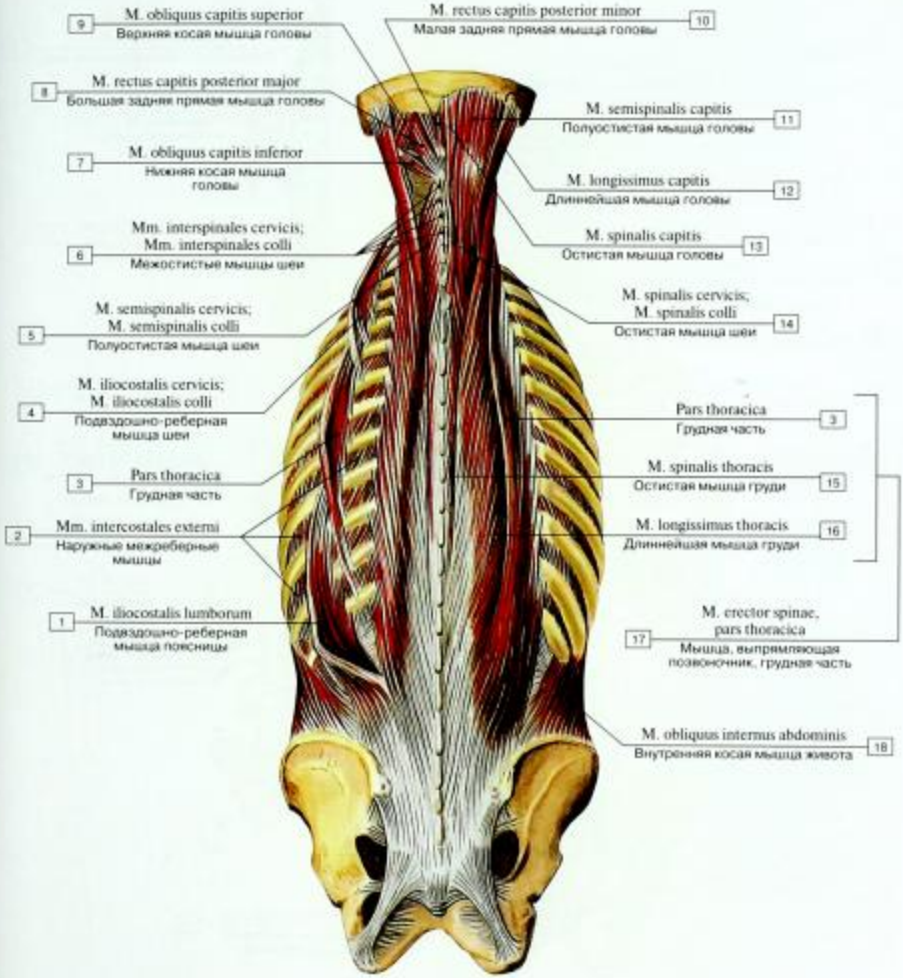

Рис. 485. Мышцы спины и задней области шеи (глубокие мышцы спины: второй слой):

1 – Iliocostalis lumborum; 2 – External intercostal muscle; 3 – Thoracic part; 4 – Iliocostalis cervicis; 5 – Semispinalis cervicis; 6 – Interspinales cervicis; 7 – Obliquus capitis inferior; 8 – Rectus capitis posterior major; 9 – Obliquus capitis superior; 10 – Rectus capitis posterior minor; 11 – Semispinalis capitis; 12 – Longissimus capitis; 13 – Spinalis capitis; 14 – Spinalis cervicis; 15 – Spinalis thoracis; 16 – Longissimus thoracis; 17 = 3 + 15 + 16 – Erector spinae, thoracic part; 18 – Internal oblique

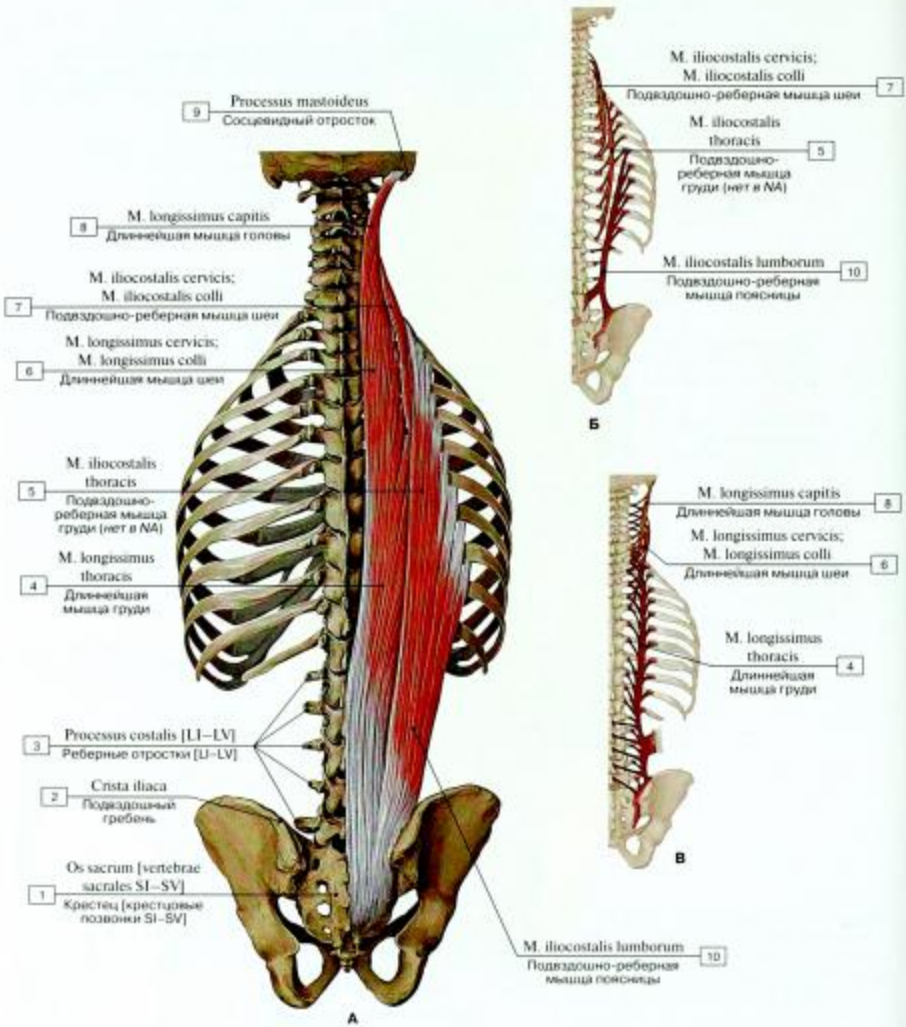

Рис. 486. Подвздошно-реберная и длиннейшая мышцы (А – общий вид, все остальные мышцы удалены, Б – места начала и прикрепления подвздошно-реберной мышцы, В – места начала и прикрепления длиннейшей мышцы):

1 – Sacrum [sacral vertebrae SI–SV]; 2 – Iliac crest; 3 – Costal process [LI–LV]; 4 – Longissimus thoracis; 5 – Iliocostalis thoracis; 6 – Longissimus cervicis; 7 – Iliocostalis cervicis; 8 – Longissimus capitis; 9 – Mastoid process; 10 – Iliocostalis lumborum

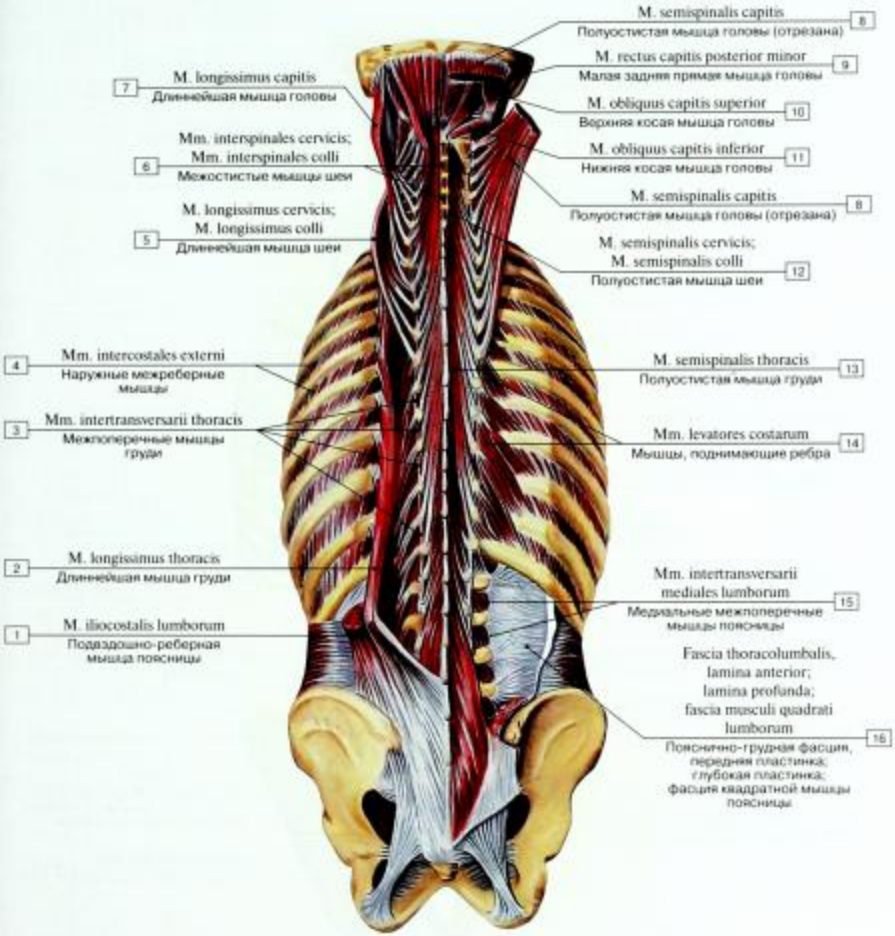

Рис. 487. Глубокие мышцы спины, первый и второй слои:

1 – Iliocostalis lumborum; 2 – Longissimus thoracis; 3 – Thoracic intertransversarii; 4 – External intercostal muscle; 5 – Longissimus cervicis; 6 – Interspinales cervicis; 7 – Longissimus capitis; 8 – Semispinalis capitis; 9 – Rectus capitis posterior minor; 10 – Obliquus capitis superior; 11 – Obliquus capitis inferior; 12 – Semispinalis cervicis; 13 – Semispinalis thoracis; 14 – Levatores costarum; 15 – Medial lumbar intertransversarii; 16 – Thoracolumbar fascia, anterior layer; quadratus lumborum fascia

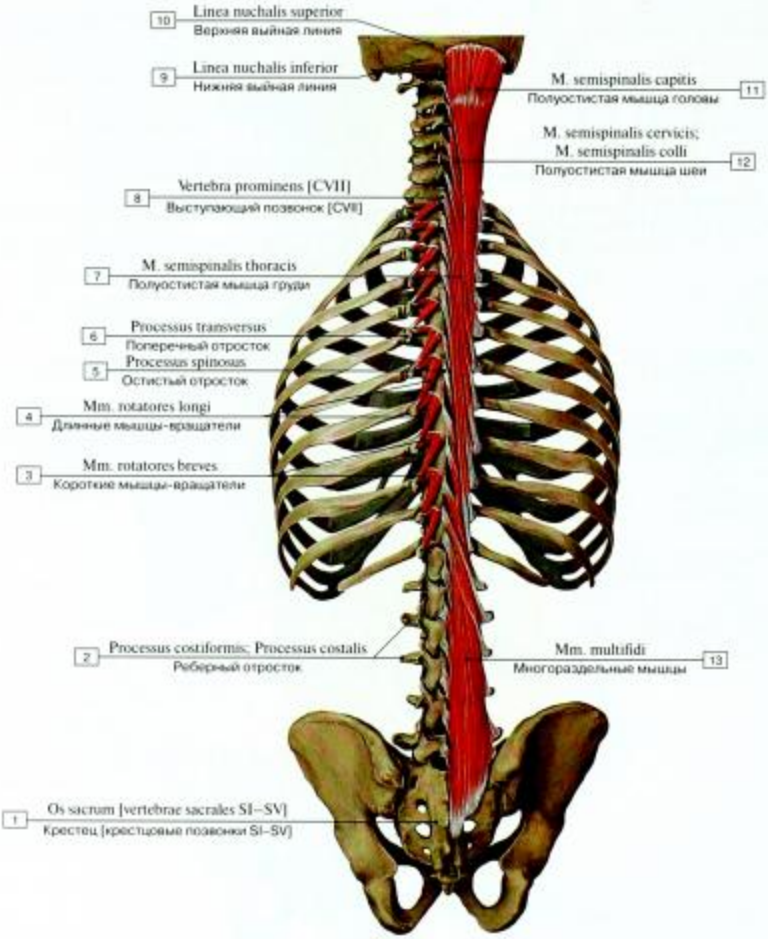

Рис. 488. Полуостистая мышца, короткие и длинные мышцы-вращатели, многораздельные мышцы (все остальные мышцы удалены):

1 – Sacrum [sacral vertebrae SI–SV]; 2 – Costal process; 3 – Rotatores breves; 4 – Rotatores longi; 5 – Spinous process; 6 – Transverse process; 7 – Semispinalis thoracis; 8 – Vertebra prominens [CVII]; 9 – Inferior nuchal line; 10 – Superior nuchal line; 11 – Semispinalis capitis; 12 – Semispinalis cervicis; 13 – Multifidus

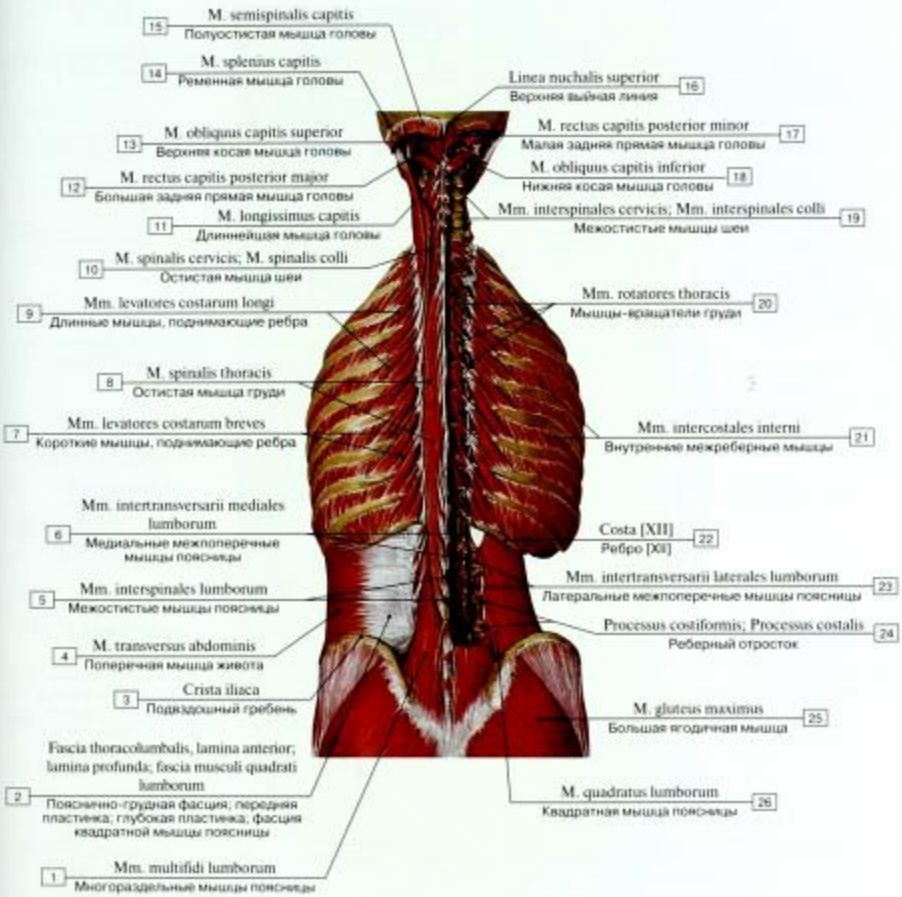

Рис. 489. Глубокие мышцы спины:

1 – Multifidus lumborum; 2 – Thoracolumbar fascia, anterior layer; quadratus lumborum fascia; 3 – Iliac crest; 4 – Transversus abdominis; Transverse abdominal; 5 – Interspinales lumborum; 6 – Medial lumbar intertransversarii; 7 – Levatores costarum breves; 8 – Spinalis thoracis; 9 – Levatores costarum longi; 10 – Spinalis cervicis; 11 – Longissimus capitis; 12 – Rectus capitis posterior major; 13 – Obliquus capitis superior; 14 – Splenius capitis; 15 – Semispinalis capitis; 16 – Superior nuchal line; 17 – Rectus capitis posterior minor; 18 – Obliquus capitis inferior; 19 – Interspinales cervicis; 20 – Rotatores thoracis; 21 – Internal intercostal muscle; 22 – Rib [XII]; 23 – Intertransversarii laterales lumborum; 24 – Costal process; 25 – Gluteus maximus; 26 – Quadratus lumborum

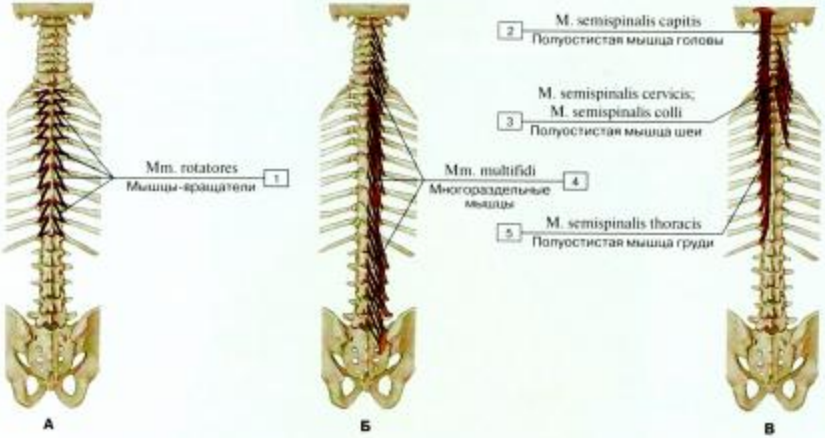

Рис. 492. Места начала и прикрепления (А – коротких и длинных мышц-вращателей, Б – многораздельных мышц; В – полуостистой мышцы):

1 – Rotatores; 2 – Semispinalis capitis; 3 – Semispinalis cervicis; 4 – Multifidus; 5 – Semispinalis thoracis

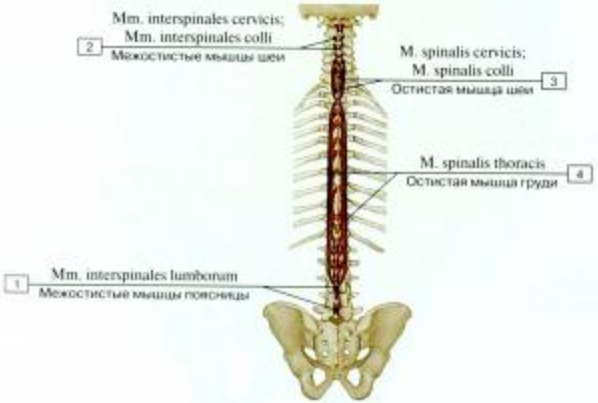

Рис. 493. Места начала и прикрепления межостистых и остистых мышц:

1 – Interspinales lumborum; 2 – Interspinales cervicis; 3 – Spinalis cervicis; 4 – Spinalis thoracis

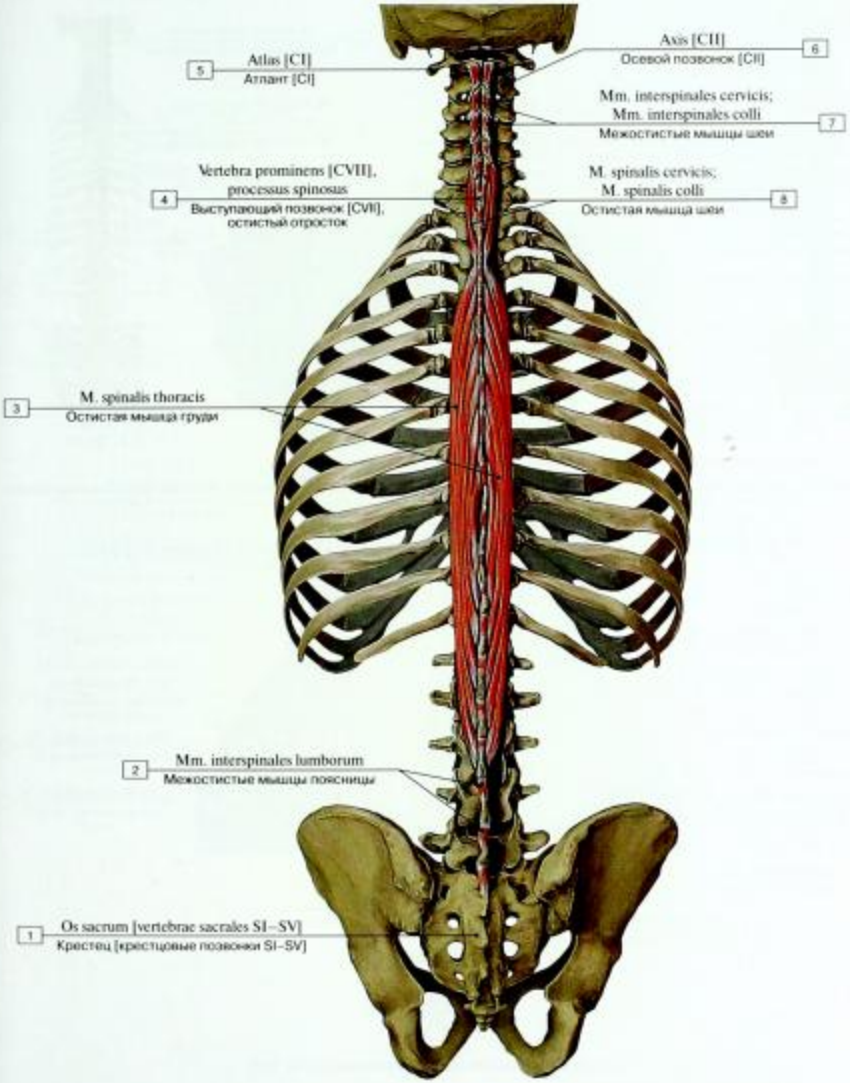

Рис. 491. Межостистые и остистые мышцы (все остальные мышцы удалены):

1 – Sacrum [sacral vertebrae SI–SV]; 2 – Interspinales lumborum; 3 – Spinalis thoracis; 4 – Vertebra prominens [CVII], spinous process; 5 – Atlas [CI]; 6 – Axis [CII]; 7 – Interspinales cervicis; 8 – Spinalis cervicis

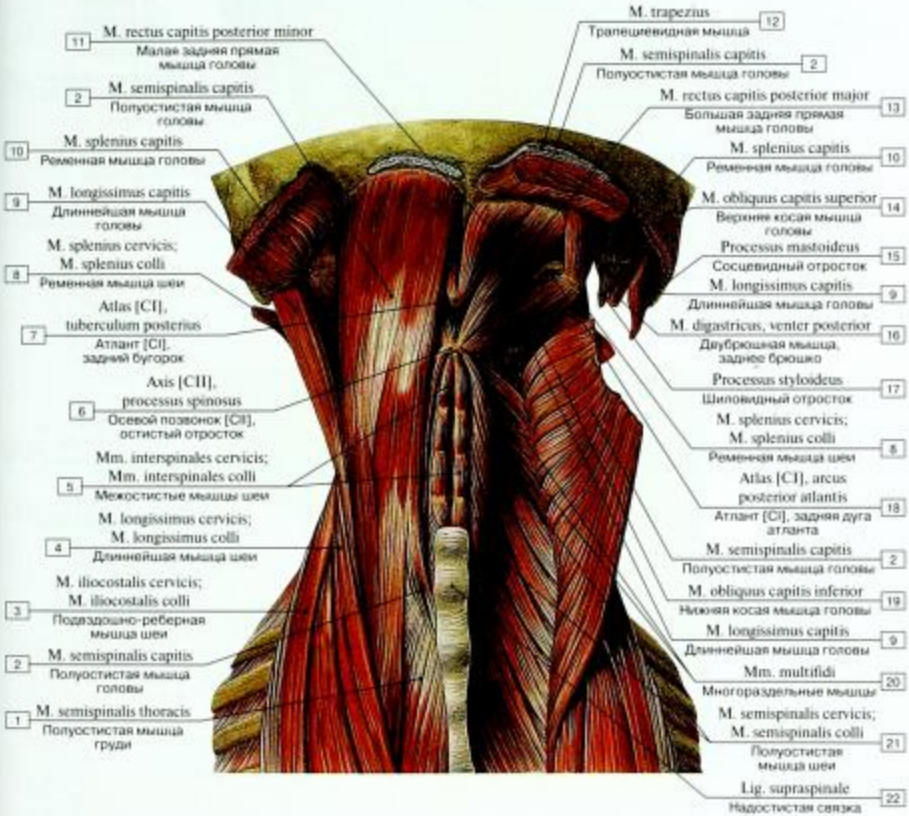

Рис. 494. Мышцы спины, подзатылочные мышцы:

1 – Semispinalis thoracis; 2 – Semispinalis capitis; 3 – Iliocostalis cervicis; 4 – Longissimus cervicis; 5 – Interspinales cervicis; 6 – Axis [CII], spinous process; 7 – Atlas [CI], posterior tubercle; 8 – Splenius cervicis; 9 – Longissimus capitis; 10 – Splenius capitis; 11 – Rectus capitis posterior minor; 12 – Trapezius; 13 – Rectus capitis posterior major; 14 – Obliquus capitis superior; 15 – Mastoid process; 16 – Digastric, posterior belly; 17 – Styloid process; 18 – Atlas [CI], posterior arch; 19 – Obliquus capitis inferior; 20 – Multifidus; 21 – Semispinalis cervicis; 22 – Supraspinous ligament

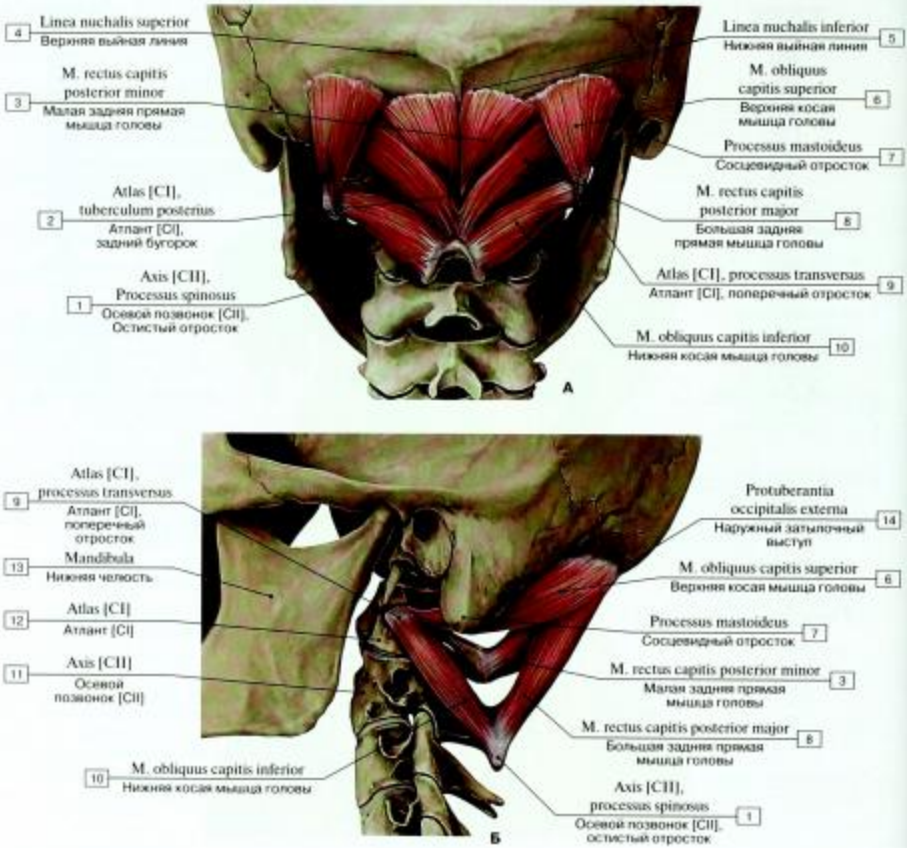

Рис. 495. Подзатылочные мышцы, все остальные мышцы удалены (А – вид сзади, Б – вид слева, В – места начала и прикрепления):

1 – Axis [CII], spinous process; 2 – Atlas [CI], posterior tubercle; 3 – Rectus capitis posterior minor; 4 – Superior nuchal line; 5 – Inferior nuchal line; 6 – Obliquus capitis superior; 7 – Mastoid process; 8 – Rectus capitis posterior major; 9 – Atlas [CI], transverse process; 10 – Obliquus capitis inferior; 11 – Axis [CII]; 12 – Atlas [CI]; 13 – Mandible; 14 – External occipital protuberance

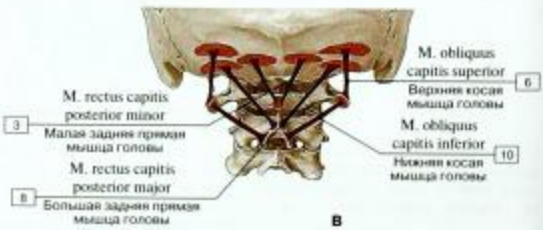

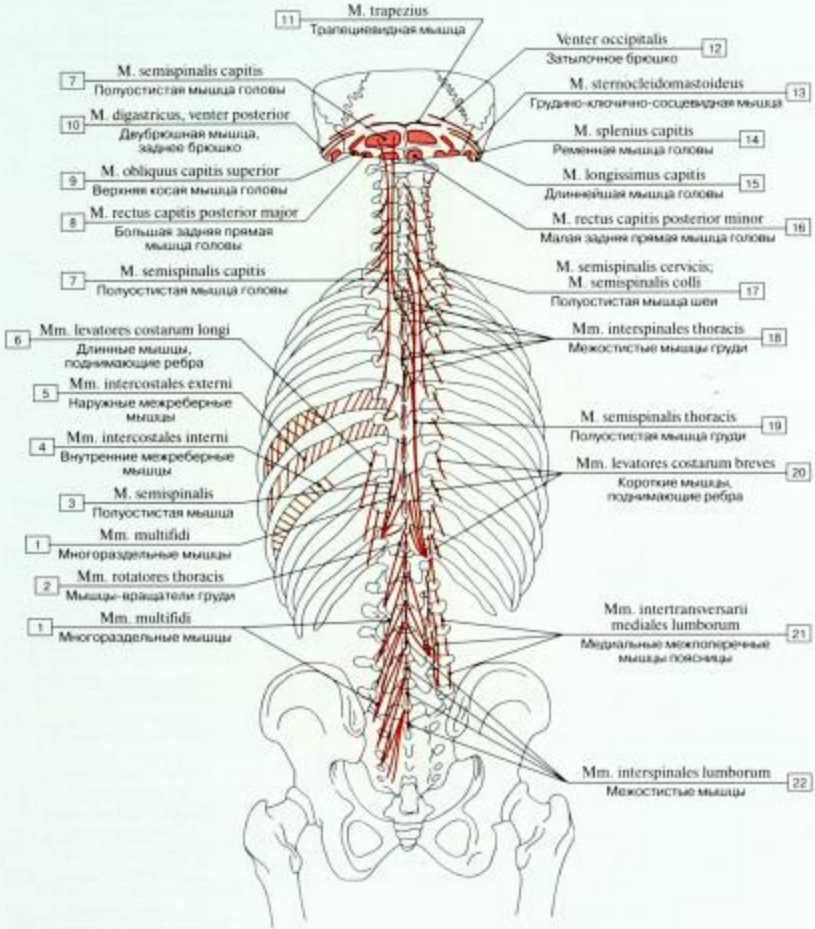

Рис. 496. Места начала и прикрепления мышц туловища, вид сзади:

1 – Multifidus; 2 – Rotatores thoracis; 3 – Semispinalis; 4 – Internal intercostal muscle; 5 – External intercostal muscle; 6 – Levatores costarum longi; 7 – Semispinalis capitis; 8 – Rectus capitis posterior major; 9 – Obliquus capitis superior; 10 – Digastric, posterior belly; 11 – Trapezius; 12 – Occipital belly; 13 – Sternocleidomastoid; 14 – Splenius capitis; 15 – Longissimus capitis; 16 – Rectus capitis posterior minor; 17 – Semispinalis cervicis; 18 – Interspinales thoracis; 19 – Semispinalis thoracis; 20 – Levatores costarum breves; 21 – Medial lumbar intertransversarii; 22 – Interspinales lumborum

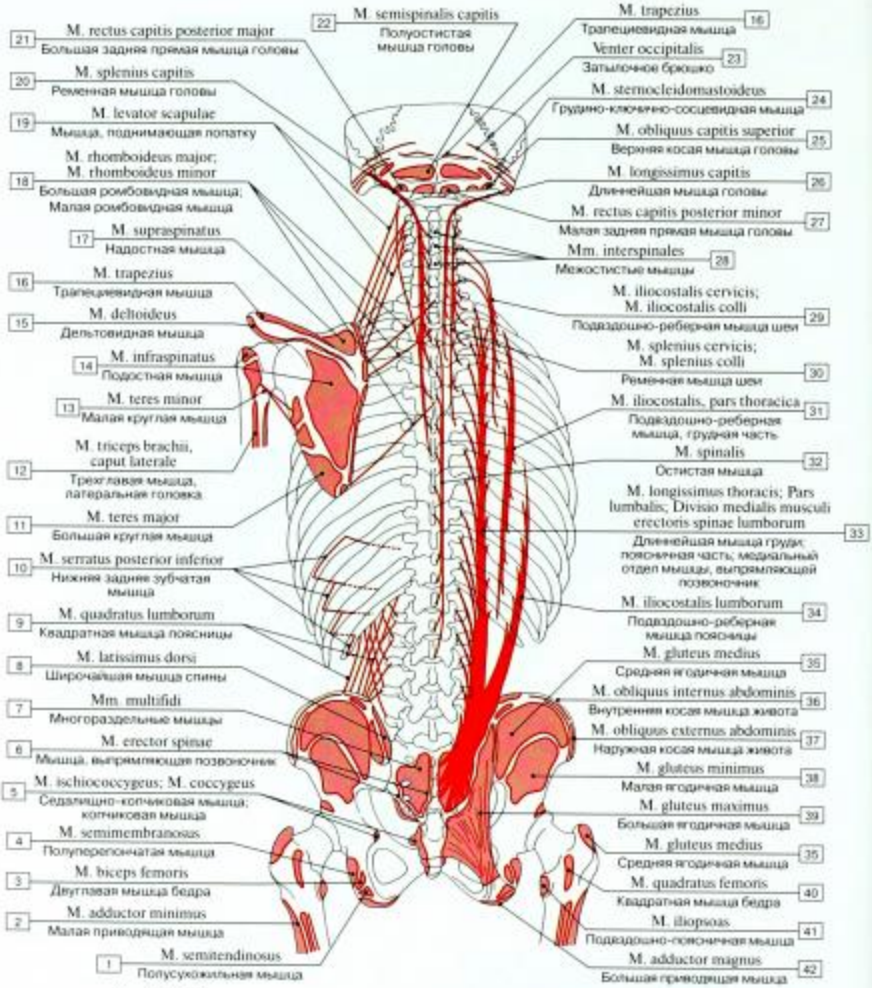

Рис. 497. Места начала и прикрепления мышц туловища и конечностей, вид сзади:

1 – Semitendinosus; 2 – Adductor minimus; 3 – Biceps femoris; 4 – Semimembranosus; 5 – Ischiococcygeus; Coccygeus; 6 – Erector spinae; 7 – Multifidus; 8 – Latissimus dorsi; 9 – Quadratus lumborum; 10 – Serratus posterior inferior; 11 – Teres major; 12 – Triceps brachii, lateral head; 13 – Teres minor; 14 – Infraspinatus; 15 – Deltoid; 16 – Trapezius; 17 – Supraspinatus; 18 – Rhomboid major; Rhomboid minor; 19 – Levator scapulae; 20 – Splenius capitis; 21 – Rectus capitis posterior major; 22 – Semispinalis capitis; 23 – Occipital belly; 24 – Sternocleidomastoid; 25 – Obliquus capitis superior; 26 – Longissimus capitis; 27 – Rectus capitis posterior minor; 28 – Interspinales; 29 – Iliocostalis cervicis; 30 – Splenius cervicis; 31 – Iliocostalis, thoracic part; 32 – Spinalis; 33 – Longissimus thoracis, lumbar part; Medial division of lumbar erector spinae; 34 – Iliocostalis lumborum; 35 – Gluteus medius; 36 – Internal oblique; 37 – External oblique; 38 – Gluteus minimus; 39 – Gluteus maximus; 40 – Quadratus femoris; 41 – Iliopsoas; 42 – Adductor magnus

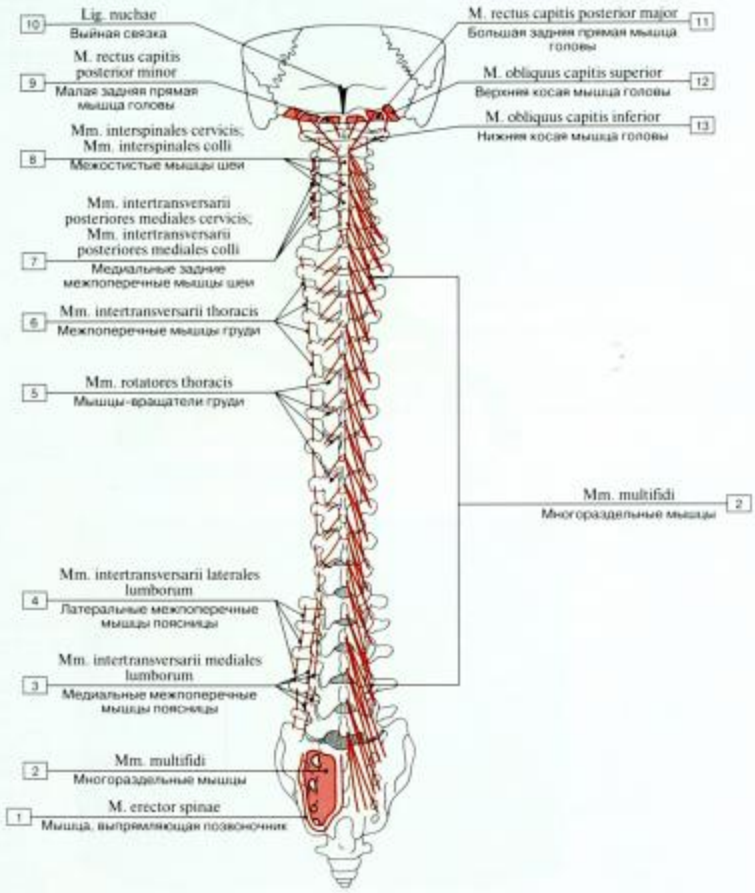

Рис. 498. Места начала и прикрепления мышц спины, третий слой, вид сзади:

1 – Erector spinae; 2 – Multifidus; 3 – Medial lumbar intertransversarii; 4 – Intertransversarii laterales lumborum; 5 – Rotatores thoracis; 6 – Thoracic intertransversarii; 7 – Medial posterior cervical intertransversarii; 8 – Interspinales cervicis; 9 – Rectus capitis posterior minor; 10 – Ligamentum nuchae; Nuchal ligament; 11 – Rectus capitis posterior major; 12 – Obliquus capitis superior; 13 – Obliquus capitis inferior

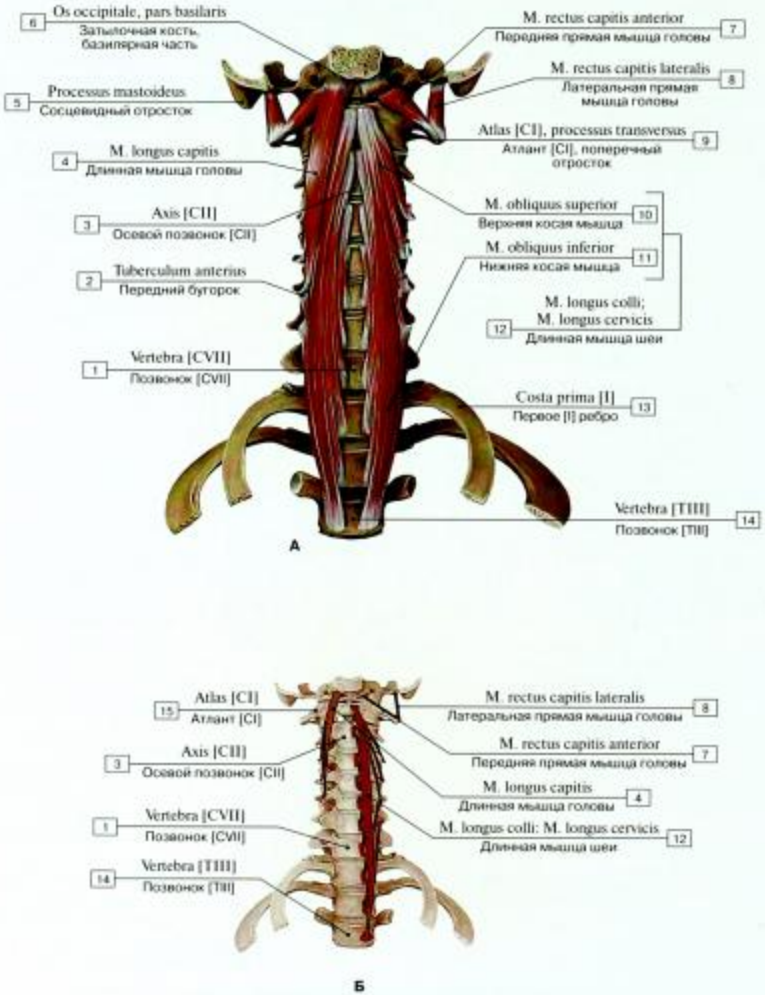

Рис. 499. Предпозвоночные мышцы, все остальные мышцы удалены (А – вид спереди, Б – места начала и прикрепления):

1 – Vertebra [CVII]; 2 – Anterior tubercle; 3 – Axis [CII]; 4 – Longus capitis; 5 – Mastoid process; 6 – Occipital bone, basilar part; 7 – Rectus capitis anterior; 8 – Rectus capitis lateralis; 9 – Atlas [CI]; Transverse process; 10 – Superior oblique; 11 – Inferior oblique; 12 = 10 + 11 – Longus colli; 13 – First rib [I]; 14 – Vertebra [TIII]; 15 – Atlas [CI]

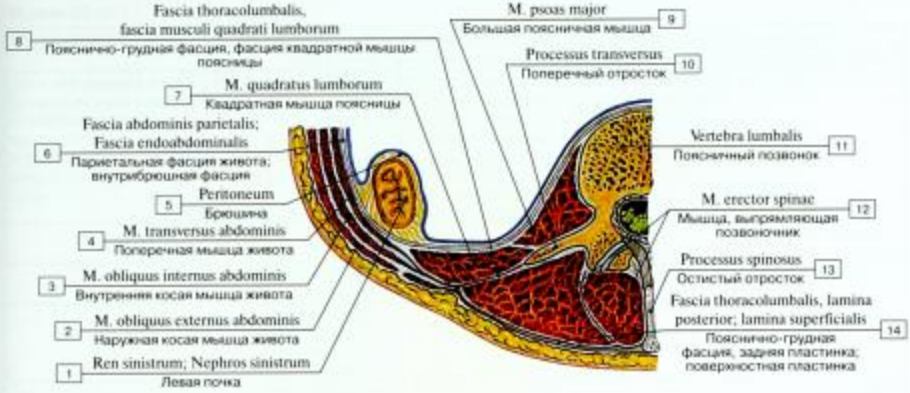

Рис. 500. Поясничо-грудная фасция и ее пластинки. Горизонтальный распил, вид сверху:

1 – Left kidney; 2 – External oblique; 3 – Internal oblique; 4 – Transversus abdominis; Transverse abdominal; 5 – Peritoneum; 6 – Parietal abdominal fascia; Endoabdominal fascia; 7 – Quadratus lumborum; 8 – Thoracolumbar fascia, quadratus lumborum fascia; 9 – Psoas major; 10 – Transverse process; 11 – Lumbar vertebra; 12 – Erector spinae; 13 – Spinous process; 14 – Thoracolumbar fascia, posterior layer

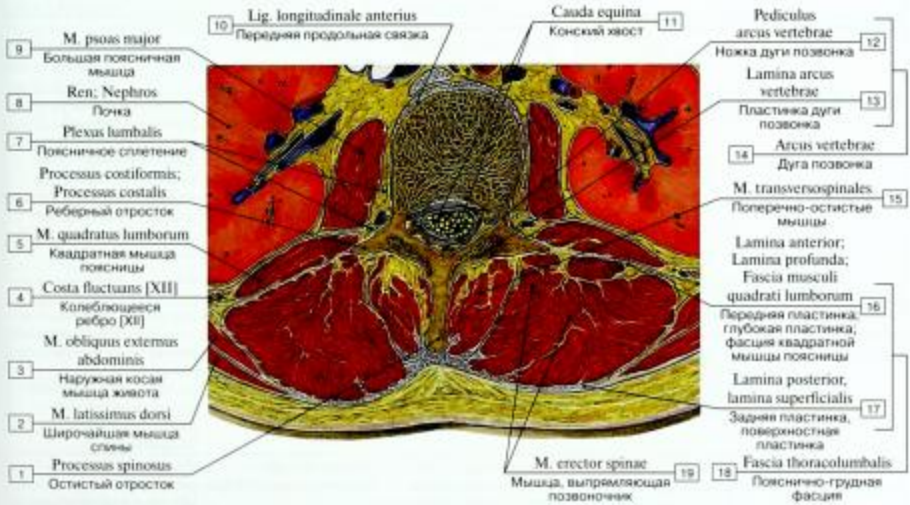

Рис. 501. Поперечный распил мышц и фасций спины на уровне II поясничного позвонка, вид снизу:

1 – Spinous process; 2 – Latissimus dorsi; 3 – External oblique; 4 – Floating rib [XII]; 5 – Quadratus lumborum; 6 – Costal process; 7 – Lumbar plexus; 8 – Kidney; 9 – Psoas major; 10 – Anterior longitudinal ligament; 11 – Cauda equina; 12 – Pedicle; 13 – Lamina; 14 = 12 + 13 – Vertebral arch; 15 – Transversospinales; 16 – Anterior layer; Quadratus lumborum fascia; 17 – Posterior layer; 18 = 16 + 17 – Thoracolumbar fascia; 19 – Erector spinae

Таблица 39

Название	Форма	Расположение	Начало	Ход (направление)
Поверхностные мышцы. Мышцы, действующие на суставы плечевого пояса				
Большая грудная мышца	Плоская, толстая, веерообразной формы	Располагается поверхностно, занимает большую часть передней стенки грудной клетки. Отделена от дельтовидной мышцы хорошо выраженной дельтовидно-грудной бороздой		Пучки трех частей конвергируют в латеральном направлении
Подразделена на три части:				
ключичная			Медиальная половина ключицы	
грудино-реберная			Передняя поверхность рукоятки и тела грудины, хрящи II–VII ребер	
брюшная			Передняя стенка влагалища прямой мышцы живота	
Малая грудная мышца	Плоская, тонкая, треугольной формы	Непосредственно позади большой грудной мышцы	III–V ребра, вблизи их передних концов	Вверх и латерально
Подключичная мышца	Узкая, длинная	В промежутке между I ребром и ключицей	Хрящ I ребра	Латерально
Передняя зубчатая мышца	Широкая, плоская	Прилежит сбоку к грудной клетке, образует медиальную стенку подмышечной полости	Крупными зубцами от I–IX ребер	Верхние и средние пучки направлены горизонтально и латерально, нижние – косо спереди назад и снизу вверх. Нижние 4–5 зубцов в своем начале заходят между зубцами наружной косой мышцы живота
Глубокие мышцы груди				
Наружные межреберные мышцы	Короткие, плоские, тонкие пластинки	Межреберные промежутки от бугорков ребер сзади до реберных хрящей спереди	Нижний край вышележащего ребра, кнаружи от его борозды	На задней стороне грудной клетки пучки этих мышц ориентированы косо сверху вниз и латерально, на боковой и передней стороне – сверху вниз, вперед и медиально
Внутренние межреберные мышцы	Короткие, плоские, тонкие пластинки	Межреберные промежутки, начиная от края грудины (истинные ребра) и переднего конца хряща (ложные ребра) спереди до угла ребра сзади, продолжаясь во внутреннюю межреберную перепонку	Верхний край нижележащего ребра	Почти под прямым углом к волокнам наружных межреберных мышц. На задней грудной стенке косо снизу вверх и латерально, на передней стенке – вверх и медиально

Мышцы груди

Прикрепление	Функция	Кровоснабжение	Аномалии и вариации
Гребень большого бугорка плечевой кости. Между сухожилием и гребнем большого бугорка имеется слизистая сумка	Приводит плечо к туловищу, опускает поднятое плечо, одновременно поворачивая его вовнутрь. При фиксированной верхней конечности поднимает ребра и грудину, участвуя в акте вдоха (расширяет грудную клетку)	Медиальный и латеральный грудные нервы (из плечевого сплетения) ($C_{(5)6}$–Th_1). Аа.: грудоакромиальная; передние и задние межреберные; латеральная грудная	Варьируют размеры
Клювовидный отросток лопатки. Между сухожилием и клювовидным отростком имеется слизистая сумка	Оттягивает лопатку вперед и вниз, при укрепленном плечевом поясе поднимает ребра (расширяет грудную клетку)	Медиальный и латеральный грудные нервы ($C_{(5)6}$–Th_1). Аа.: грудоакромиальная, передние межреберные	Варьируют размеры
Нижняя поверхность акромиального конца ключицы	Оттягивает ключицу медиально и вниз, укрепляет грудино-ключичный сустав	Подключичный нерв (C_5). Аа.: грудоакромиальная, поперечная а. лопатки	Иногда (редко) отсутствует
Медиальный край и нижний угол лопатки	Тянет лопатку латерально и вперед. Нижние пучки вращают лопатку вокруг сагиттальной оси, перемещая ее латеральный угол вверх и медиально, рука поднимается выше горизонтальной линии. При укрепленной лопатке поднимает ребра (расширяет грудную клетку)	Длинный грудной нерв. Аа.: грудоспинная, латеральная грудная, задние межреберные	Варьируют размеры, число зубцов
Верхний край нижележащего ребра	Поднимает ребра и расширяет грудную клетку, задние пучки укрепляют реберно-позвоночные суставы	Межреберные нервы (Th_1–$Th_{(11)}$). Аа.: задние межреберные, внутренняя грудная, мышечно-диафрагмальная	Описано увеличение или уменьшение числа пучков, крайне редко отсутствует одна или несколько мышц. Они замещены тонкими соединительнотканными пластинками. Иногда волокна переплетаются с волокнами соседних мышц
Нижний край вышележащего ребра, кнутри от его борозды	Опускают ребра, укрепляют грудино-реберные суставы	Межреберные нервы (Th_1–$Th_{(11)}$). Аа.: задние межреберные, внутренняя грудная, мышечно-диафрагмальная	Описано увеличение или уменьшение числа пучков, крайне редко отсутствует одна или несколько мышц. Варьирует направление волокон

Название	Форма	Расположение	Начало	Ход (направление)
Подреберные мышцы	Плоские, тонкие	Нижняя часть заднего отдела внутренней поверхности грудной стенки	X– XII ребра, возле их углов	Вверх и латерально, перекидываясь через одно-два ребра
Поперечная мышца груди	Тонкая, в основном сухожильная пластинка	Задняя (внутренняя) поверхность передней стенки грудной клетки	Задняя поверхность мечевидного отростка и нижней половины грудины	Веерообразно латерально вверх. Нижние пучки проходят горизонтально, прилегая к верхним пучкам поперечной мышцы живота; средние – косо снизу вверх и латерально, а верхние – почти вертикально снизу вверх
Мышцы, поднимающие ребра (последние три мышцы расположены на внутренней поверхности грудной клетки)	Плоские, тонкие, длинные пластинки	Межреберные промежутки медиально от наружных межреберных мышц	Поперечные отростки VII шейного, I–XI грудных позвонков	Латерально и вниз

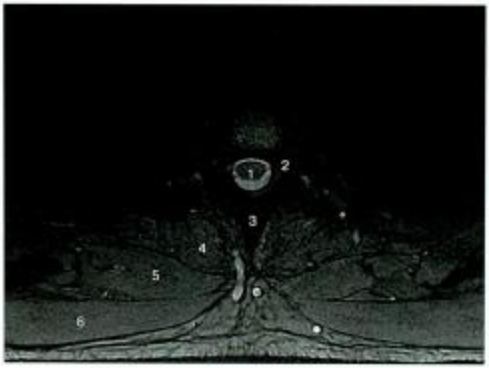

Рис. 502. Поперечный срез грудного отдела позвоночника, Т2-взвешенное изображение (магнитно-резонансная томография):

1 – грудная часть спинного мозга; 2 – спинномозговой нерв в межпозвоночном отверстии; 3 – остистый отросток; 4 – мышца, выпрямляющая позвоночник; 5 – ромбовидная мышца; 6 – трапециевидная мышца *(по С.К. Терновому)*

Прикрепление	Функция	Кровоснабжение	Аномалии и вариации
Внутренняя поверхность вышележащих ребер	Опускают ребра	Межреберные нервы (Th_1–Th_{XII}). Аа.: задние межреберные	Варьируют размеры и степень развития, редко отсутствует одна или несколько мышц
II–VI ребра в участках соединения с хрящами	Опускают ребра	Межреберные нервы (Th_1–Th_{XII}). Аа.: внутренняя грудная	Имеется в 4–6% случаев, варьируют размеры, форма, места начала и прикрепления. Иногда мышца асимметрична
Нижележащие ребра, медиально от угла ребра	Поднимают ребра, расширяют грудную клетку	Межреберные нервы (Th_1–Th_{XII}). Аа.: задние межреберные	Варьируют размеры и степень развития мышц

Рис. 503. Поперечный срез поясично-крестцового отдела позвоночника, Т1-взвешенное изображение (магнитно-резонансная томография):

1 – мышца, выпрямляющая позвоночник; 2 – поясничная часть спинного мозга; 3 – спинномозговой нерв в межпозвоночном отверстии (*по С.К. Терновому*)

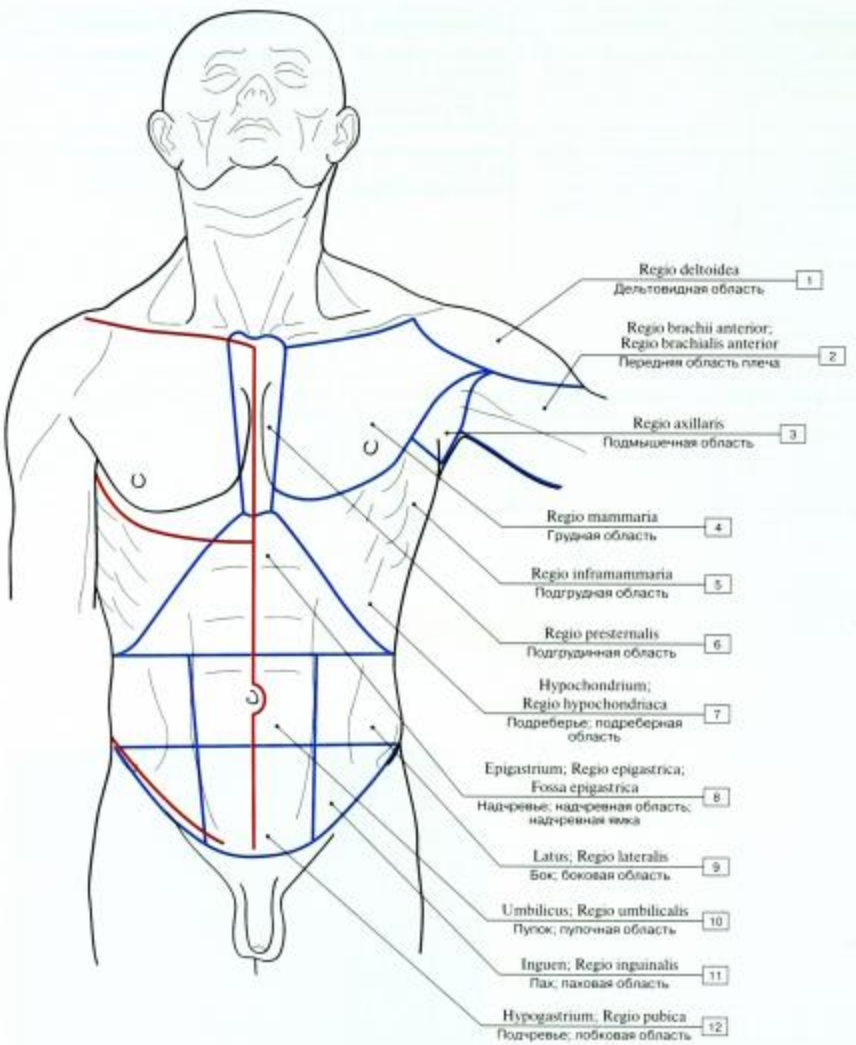

Рис. 504. Области туловища (синяя линия очерчивает границы областей) и линии разрезов кожи (красная линия показывает направления разрезов кожи, наиболее удобных для обнаружения препарируемых мышц), вид спереди:

1 – Deltoid region; 2 – Anterior region of arm; 3 – Axillary region; 4 – Mammary region; 5 – Inframammary region; 6 – Presternal region; 7 – Hypochondrium; 8 – Epigastric region; Epigastric fossa; 9 – Flank; Lateral region; 10 – Umbilical region; 11 – Groin; Inguinal region; 12 – Pubic region

А

Б

Рис. 505. Мужчина (А – вид спереди, Б – вид сбоку) (фотография)

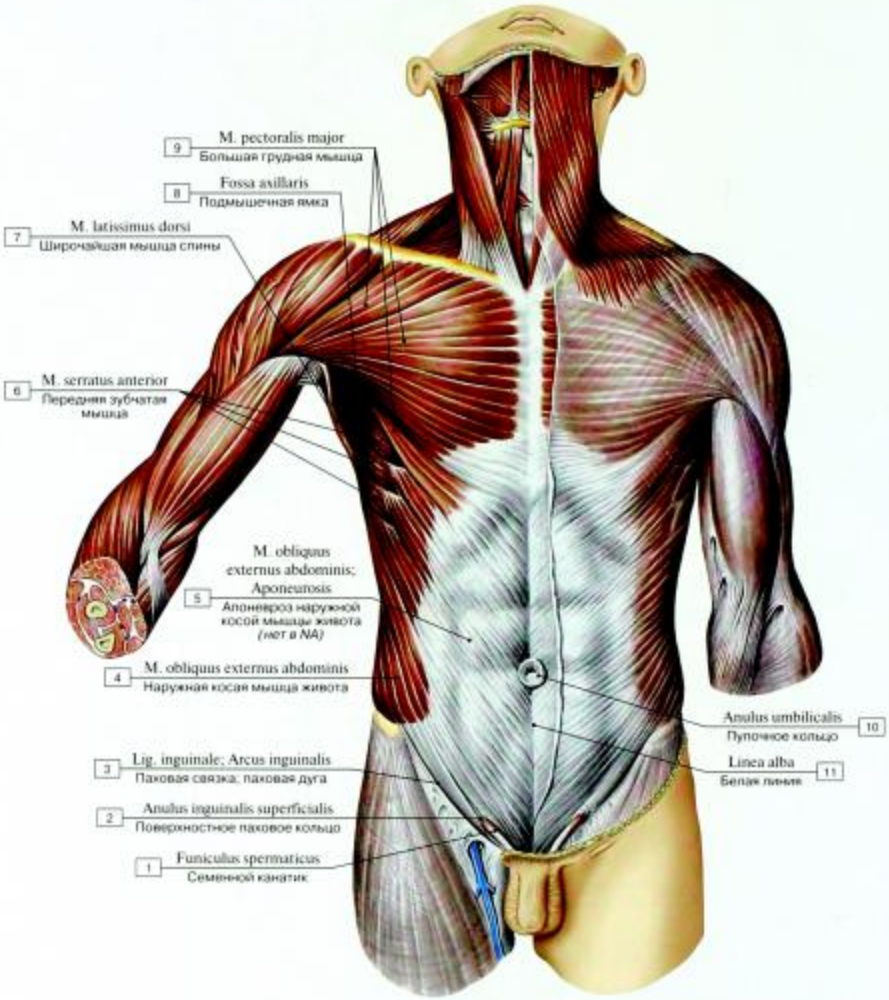

Рис. 506. Поверхностные мышцы груди и живота:

1 – Spermatic cord; 2 – Superficial inguinal ring; 3 – Inguinal ligament; 4 – External oblique; 5 – External oblique; Aponeurosis; 6 – Serratus anterior; 7 – Latissimus dorsi; 8 – Axillary fossa; 9 – Pectoralis major; 10 – Umbilical ring; 11 – Linea alba

© 2007 University of Cagliari, from:
A Riva. Flesh & Wax. Nesso Publisher

Рис. 507. Мышцы груди и живота (восковая модель)

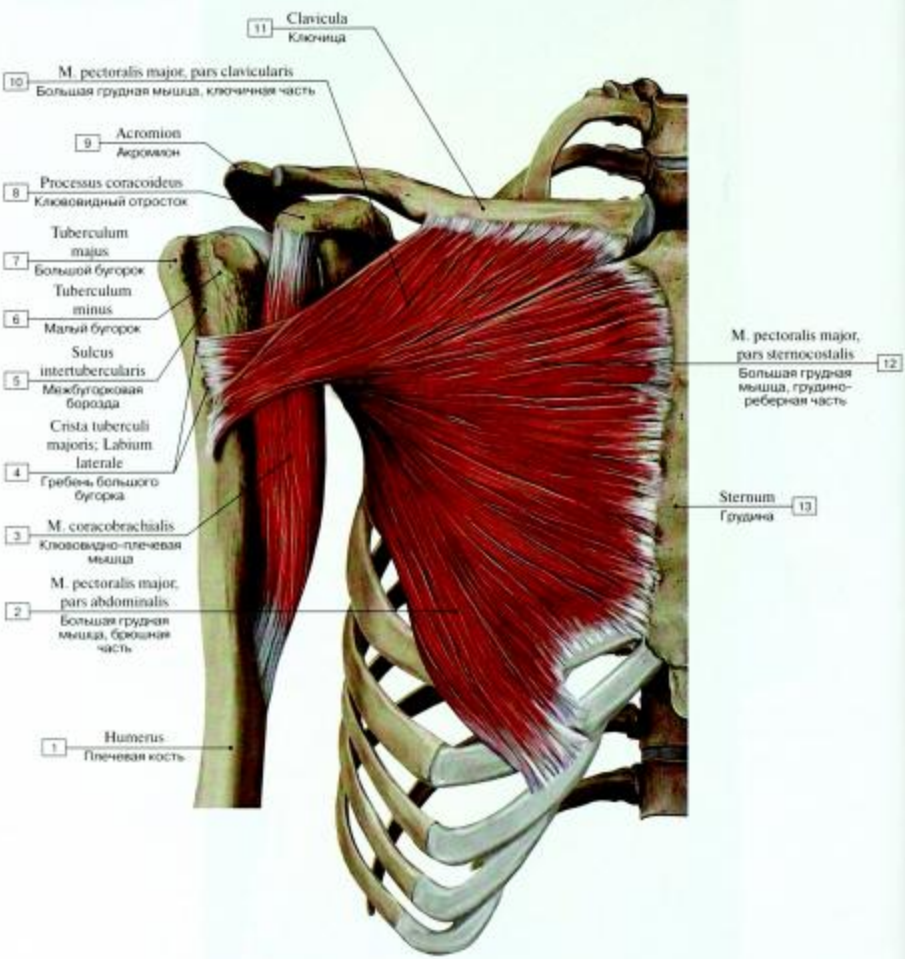

Рис. 508. Большая грудная и клювовидно-плечевая мышцы, вид спереди:

1 – Humerus; 2 – Pectoralis major, abdominal part; 3 – Coracobrachialis; 4 – Crest of greater tubercle; Lateral lip; 5 – Intertubercular sulcus; Bicipital groove; 6 – Lesser tubercle; 7 – Greater tubercle; 8 – Coracoid process; 9 – Acromion; 10 – Pectoralis major, clavicular head; 11 – Clavicle; 12 – Pectoralis major, sternocostal head; 13 – Sternum

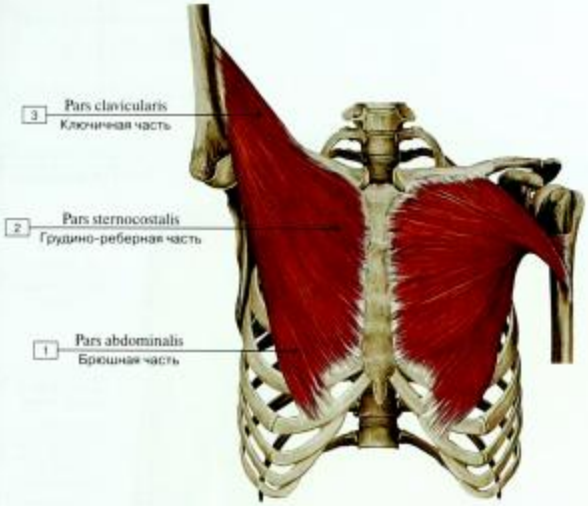

Рис. 509. Скручивание сухожилия большой грудной мышцы при разном положении верхней конечности, вид спереди:

1 – Abdominal part; 2 – Sternocostal head; 3 – Clavicular head

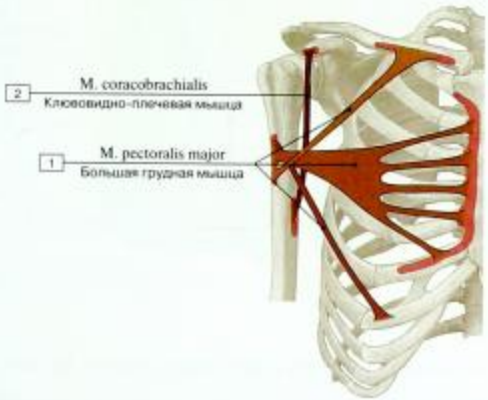

Рис. 510. Места начала и прикрепления большой грудной и клювовидно-плечевой мышц:

1 – Pectoralis major; 2 – Coracobrachialis

Рис. 511. Мышцы туловища, вид спереди (удалена правая наружная косая мышца живота и частично большая грудная мышца, а также левая наружная и внутренняя косые мышцы живота и частично большая грудная мышца):

1 – Pectoralis major, sternocostal head; 2 – Pectoralis major, clavicular head; 3 – Trapezius; 4 – Sternocleidomastoid; 5 – Pectoral fascia; 6 – Pectoralis minor; 7 – Deltoid; 8 – Biceps brachii; 9 – Serratus anterior; 10 – Rectus abdominis; 11 – Transversus abdominis; Transverse abdominal; 12 – Internal oblique; 13 – Pyramidalis

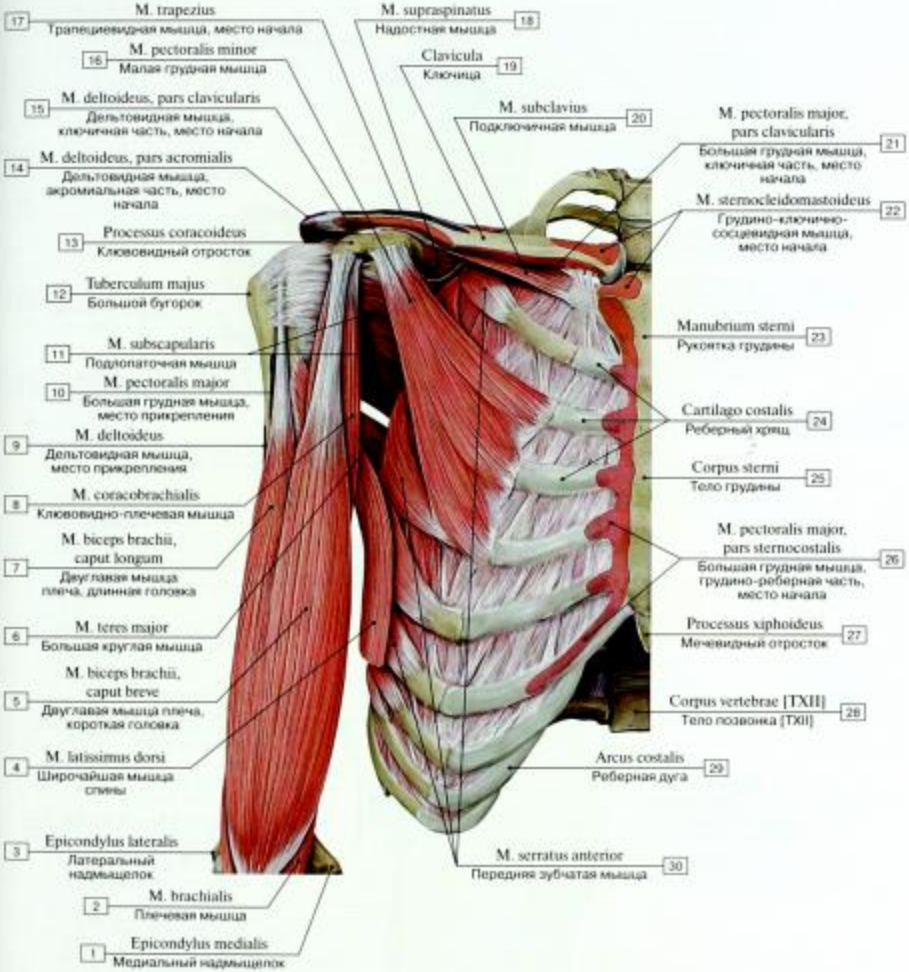

Рис. 512. Мышцы туловища и плеча, вид спереди (поверхностные мышцы удалены):

1 – Medial epicondyle; 2 – Brachialis; 3 – Lateral epicondyle; 4 – Latissimus dorsi; 5 – Biceps brachii, short head; 6 – Teres major; 7 – Biceps brachii, long head; 8 – Coracobrachialis; 9 – Deltoid; 10 – Pectoralis major; 11 – Subscapularis; 12 – Greater tubercle; 13 – Coracoid process; 14 – Deltoid, acromial part; 15 – Deltoid, clavicular part; 16 – Pectoralis minor; 17 – Trapezius; 18 – Supraspinatus; 19 – Clavicle; 20 – Subclavius; 21 – Pectoralis major, clavicular head; 22 – Sternocleidomastoid; 23 – Manubrium of sternum; 24 – Costal cartilage; 25 – Body of sternum; 26 – Pectoralis major, sternocostal head; 27 – Xiphoid process; 28 – Vertebral body [TXII]; 29 – Costal margin; Costal arch; 30 – Serratus anterior

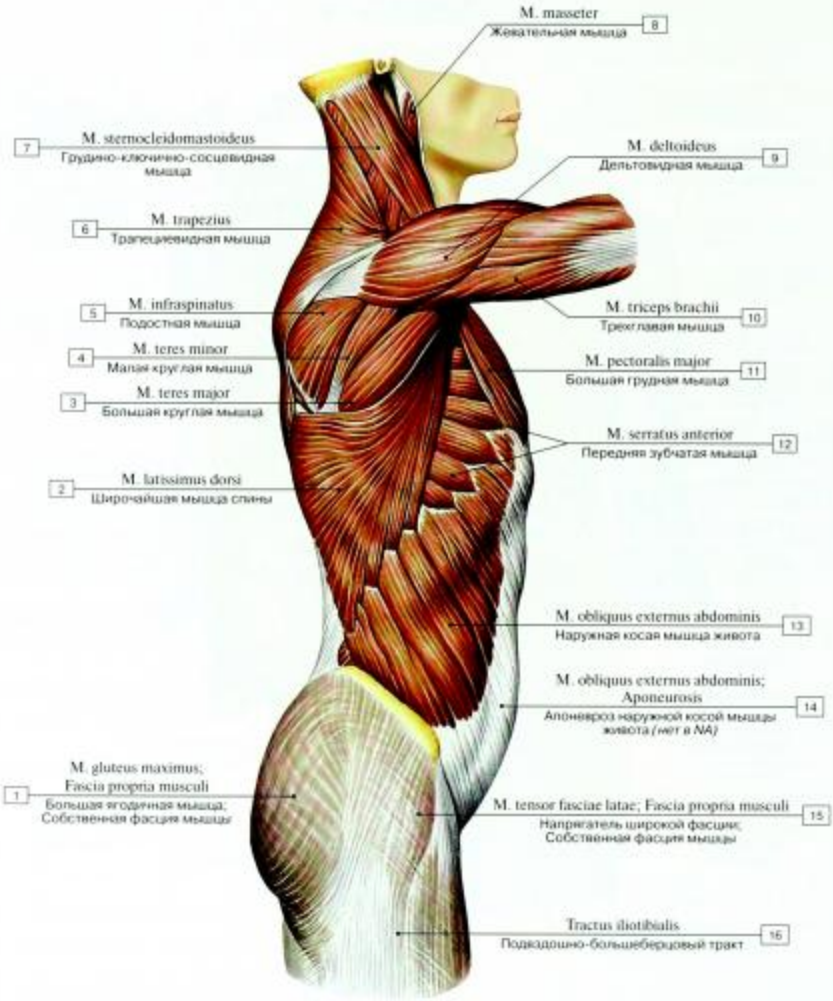

Рис. 513. Поверхностные мышцы шеи и туловища, вид справа:

1 – Gluteus maximus; Fascia of individual muscle; Muscle sheath; 2 – Latissimus dorsi; 3 – Teres major; 4 – Teres minor; 5 – Infraspinatus; 6 – Trapezius; 7 – Sternocleidomastoid; 8 – Masseter; 9 – Deltoid; 10 – Triceps brachii; 11 – Pectoralis major; 12 – Serratus anterior; 13 – External oblique; 14 – External oblique; Aponeurosis; 15 – Tensor fasciae latae; Tensor of fascia lata; Fascia of individual muscle; Muscle sheath; 16 – Iliotibial tract

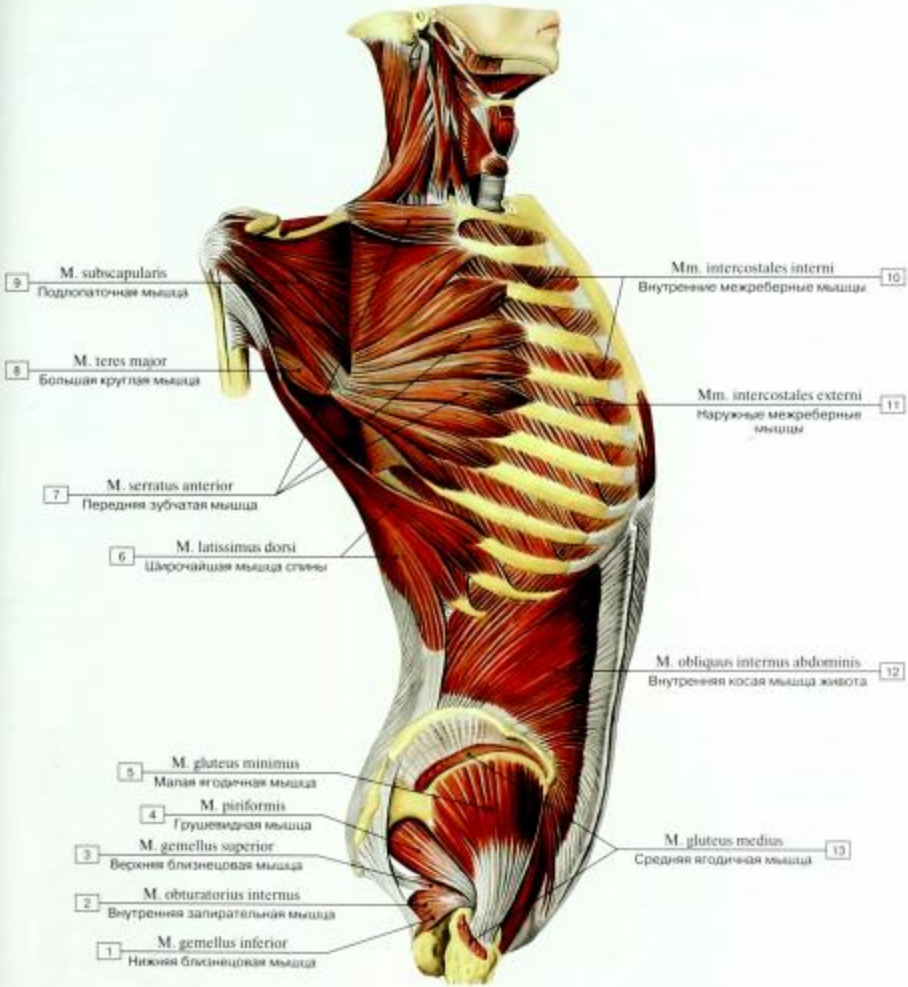

Рис. 514. Мышцы туловища, вид справа (большая и малая грудные мышцы и наружная косая мышца живота удалены, лопатка оттянута кзади):

1 – Gemellus inferior; Inferior gemellus; 2 – Obturator internus; 3 – Gemellus superior; Superior gemellus; 4 – Piriformis; 5 – Gluteus minimus; 6 – Latissimus dorsi; 7 – Serratus anterior; 8 – Teres major; 9 – Subscapularis; 10 – Internal intercostal muscle; 11 – External intercostal muscle; 12 – Internal oblique; 13 – Gluteus medius

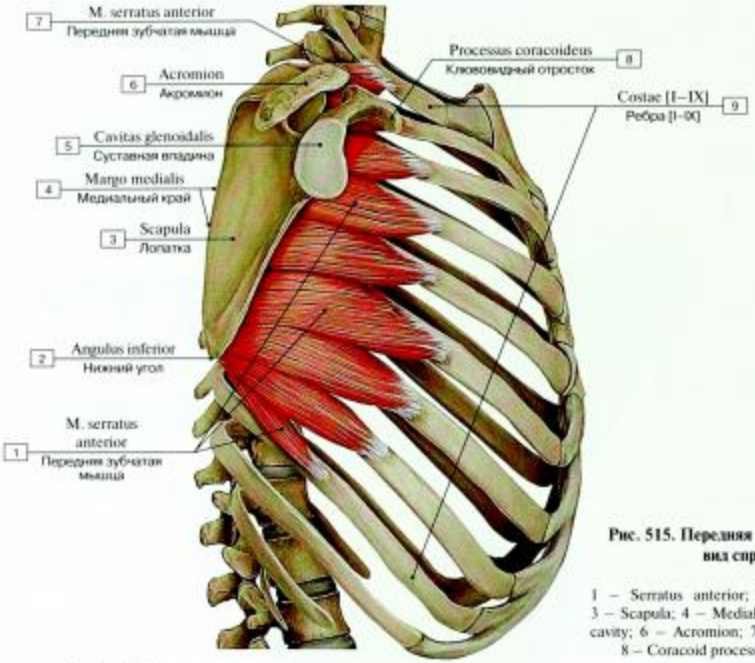

Рис. 515. Передняя зубчатая мышца, вид справа:

1 – Serratus anterior; 2 – Inferior angle; 3 – Scapula; 4 – Medial border; 5 – Glenoid cavity; 6 – Acromion; 7 – Serratus anterior; 8 – Coracoid process; 9 – Ribs [I–IX]

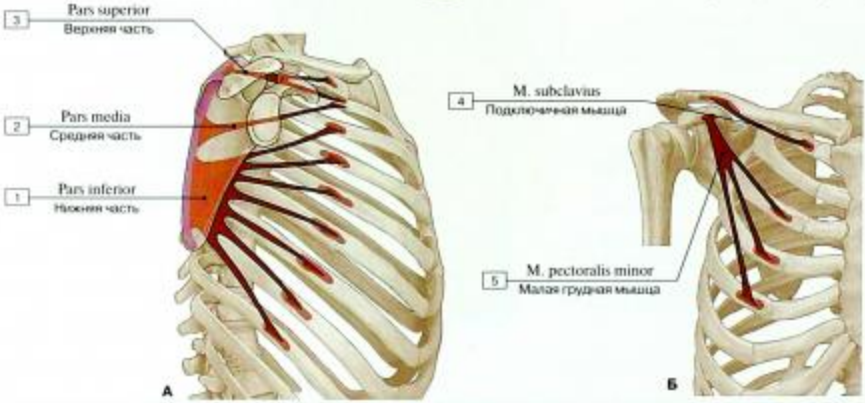

Рис. 516. Места начала и прикрепления мышц груди (А – передней зубчатой мышцы, Б – подключичной и малой грудной мышц):

1 – Inferior part; 2 – Middle part; 3 – Superior part; 4 – Subclavius; 5 – Pectoralis minor

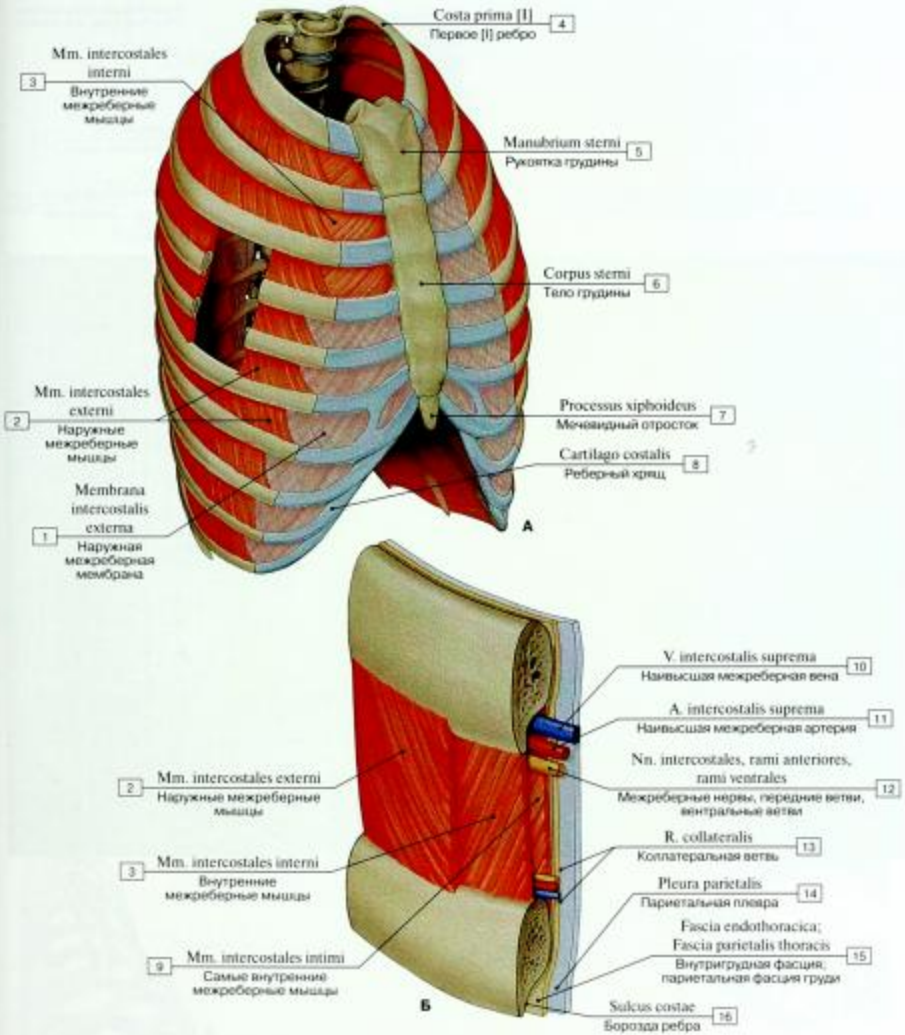

Рис. 517. Межреберные мышцы (А – общий вид, Б – расположение мышц в межреберных промежутках):

1 – External intercostal membrane; 2 – External intercostal muscle; 3 – Internal intercostal muscle; 4 – First rib [I]; 5 – Manubrium of sternum; 6 – Body of sternum; 7 – Xiphoid process; 8 – Costal cartilage; 9 – Innermost intercostal muscle; 10 – Supreme intercostal vein; 11 – Supreme intercostal artery; 12 – Intercostal nerves, anterior rami; ventral rami; 13 – Collateral branch; 13 – Parietal pleura; 14 – Parietal pleura; 15 – Endothoracic fascia; Parietal fascia of thorax; 16 – Costal groove

© 2007 University of Cagliari, from:
A Rios. Flesh & Wax. Ilisso Publisher

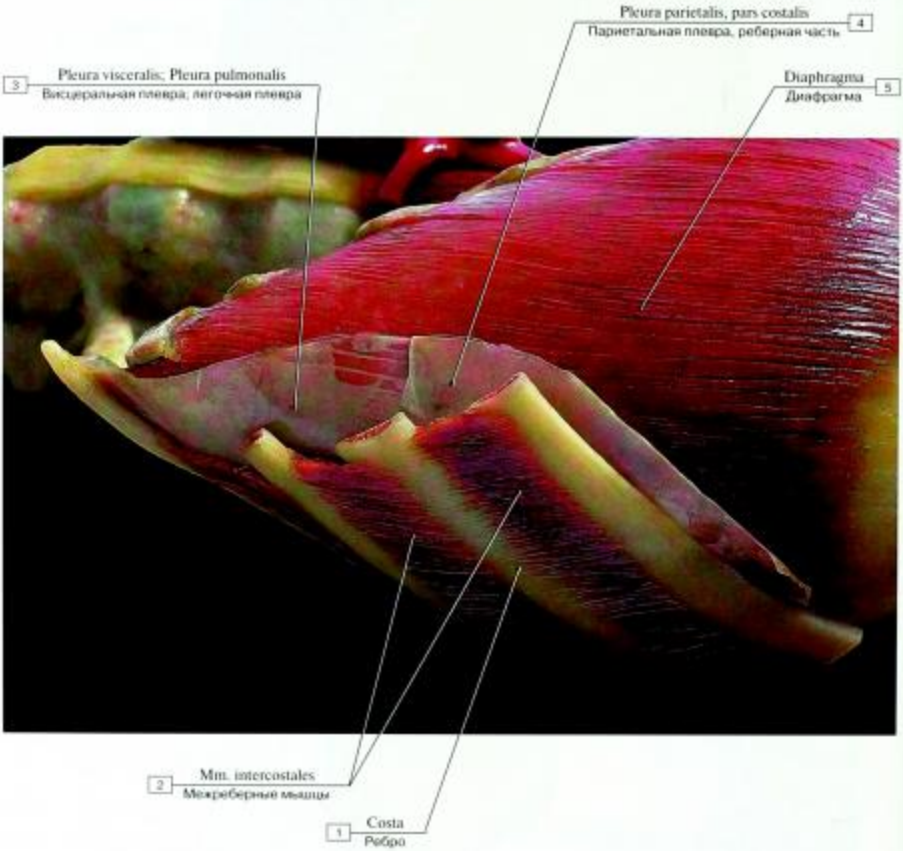

Рис. 518. Межреберные мышцы и диафрагма (восковая модель):

1 – Rib; 2 – Intercostal muscle; 3 – Visceral pleura; Pulmonary pleura; 4 – Parietal pleura, costal part; 5 – Diaphragm

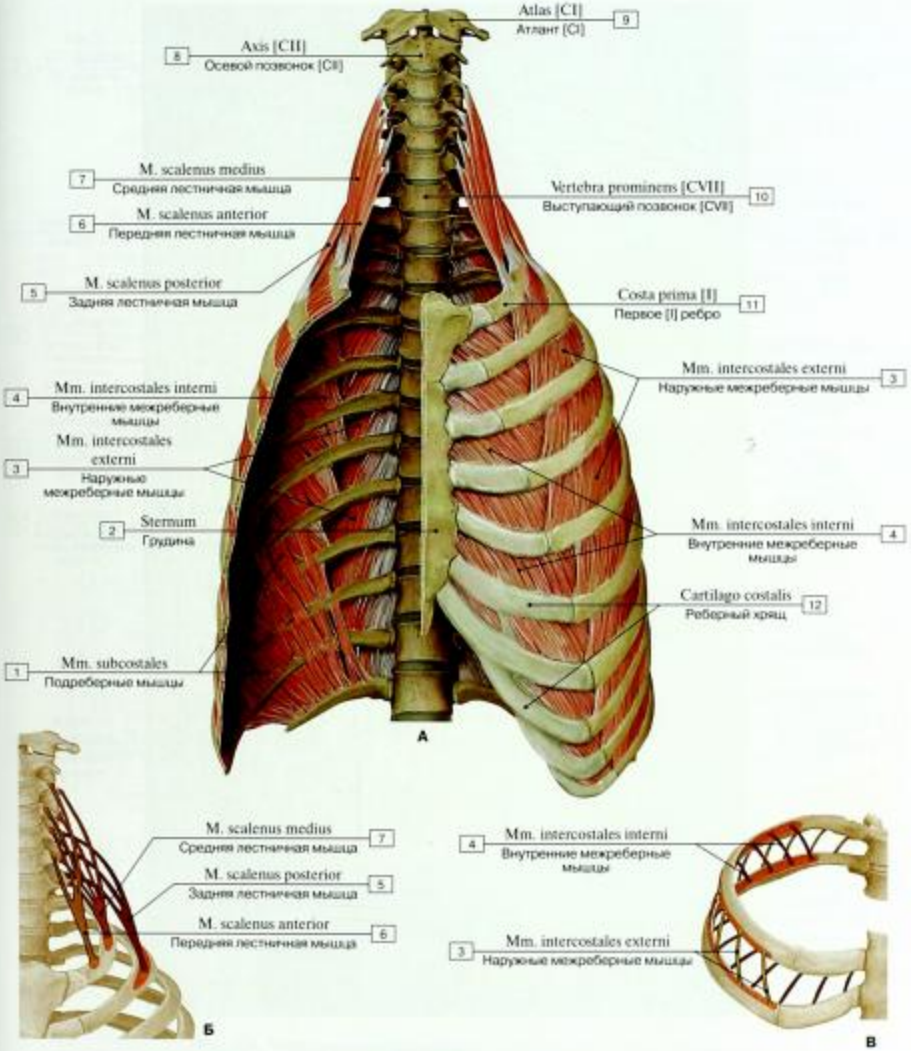

Рис. 519. Межреберные и лестничные мышцы (А – вид спереди, Б – начало и прикрепление лестничных мышц, В – места начала и прикрепления межреберных мышц):

1 – Subcostales; 2 – Sternum; 3 – External intercostal muscle; 4 – Internal intercostal muscle; 5 – Scalenus posterior; Posterior scalene; 6 – Scalenus anterior; Anterior scalene; 7 – Scalenus medius; Middle scalene; 8 – Axis [CII]; 9 – Atlas [CI]; 10 – Vertebra prominens [CVII]; 11 – First rib [I]; 12 – Costal cartilage

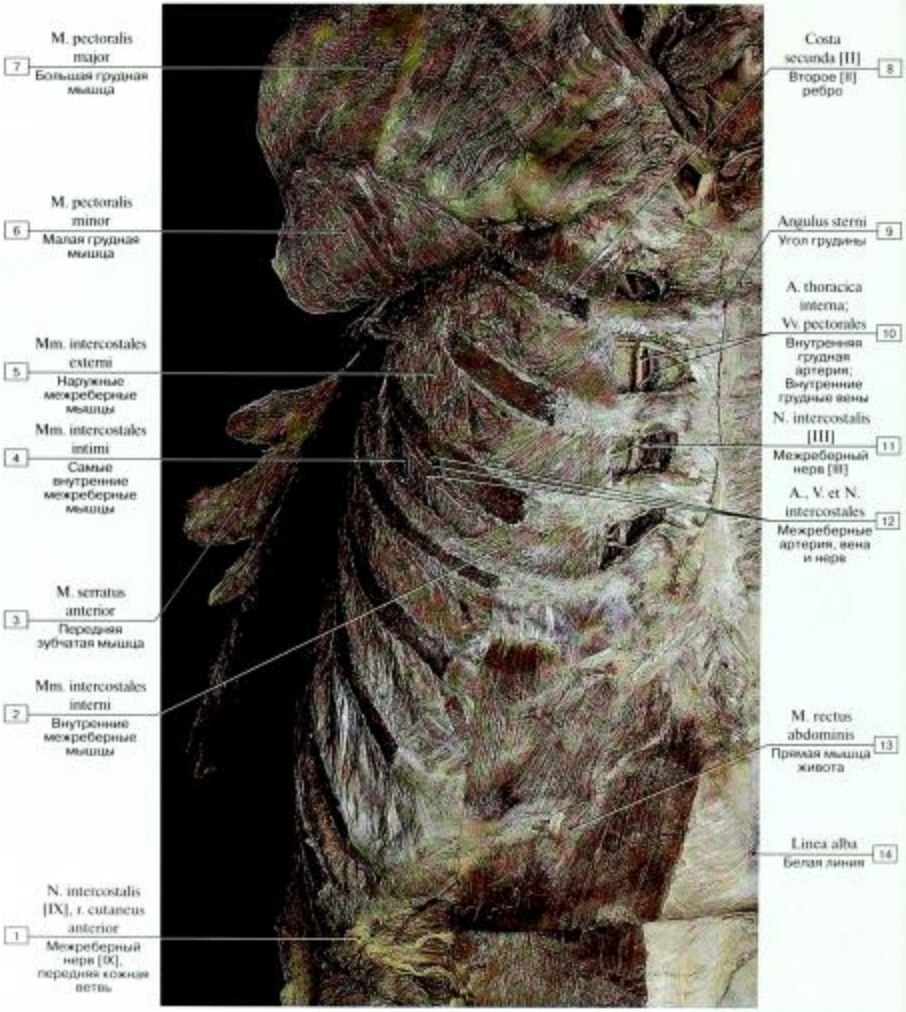

Рис. 520. Мышцы груди и живота, вид спереди (фотография натурального препарата):

1 – Intercostal nerve [IX], anterior cutaneous branch; 2 – Internal intercostal muscle; 3 – Serratus anterior; 4 – Innermost intercostal muscle; 5 – External intercostal muscle; 6 – Pectoralis minor; 7 – Pectoralis major; 8 – Second rib [II]; 9 – Sternal angle; 10 – Internal thoracic artery; Pectoral veins; 11 – Intercostal nerve [III]; 12 – Intercostal artery, vein and nerve; 13 – Rectus abdominis; 14 – Linea alba

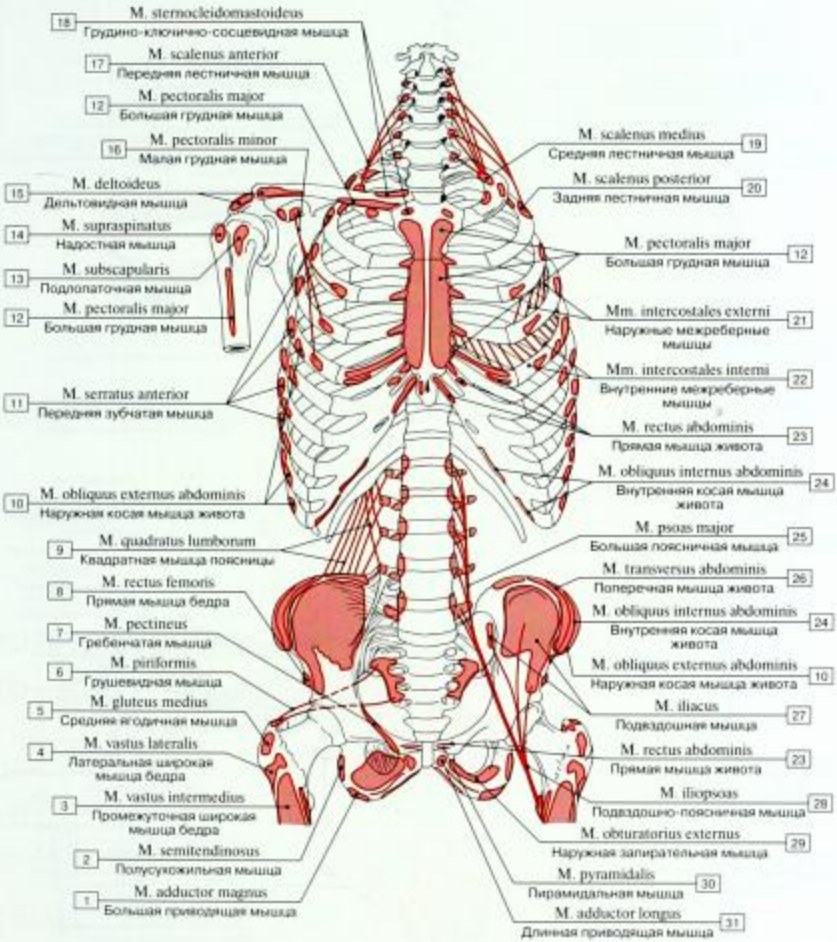

Рис. 521. Места начала и прикрепления мышц туловища, вид спереди:

1 – Adductor magnus; 2 – Semitendinosus; 3 – Vastus intermedius; 4 – Vastus lateralis; 5 – Gluteus medius; 6 – Piriformis; 7 – Pectineus; 8 – Rectus femoris; 9 – Quadratus lumborum; 10 – External oblique; 11 – Serratus anterior; 12 – Pectoralis major; 13 – Subscapularis; 14 – Supraspinatus; 15 – Deltoid; 16 – Pectoralis minor; 17 – Scalenus anterior; Anterior scalene; 18 – Sternocleidomastoid; 19 – Scalenus medius; Middle scalene; 20 – Scalenus posterior; Posterior scalene; 21 – External intercostal muscle; 22 – Internal intercostal muscle; 23 – Rectus abdominis; 24 – Internal oblique; 25 – Psoas major; 26 – Transversus abdominis; Transverse abdominal; 27 – Iliacus; 28 – Iliopsoas; 29 – Obturator externus; 30 – Pyramidalis; 31 – Adductor longus

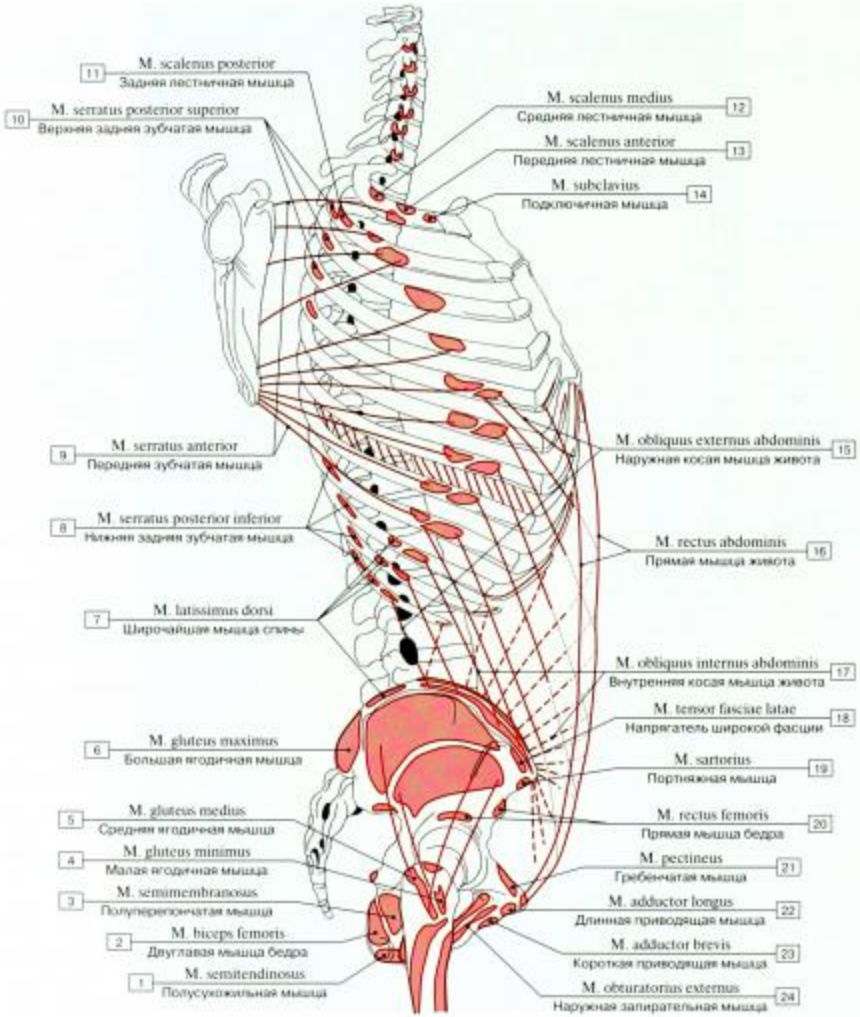

Рис. 522. Места начала и прикрепления мышц туловища, вид справа:

1 – Semitendinosus; 2 – Biceps femoris; 3 – Semimembranosus; 4 – Gluteus minimus; 5 – Gluteus medius; 6 – Gluteus maximus; 7 – Latissimus dorsi; 8 – Serratus posterior inferior; 9 – Serratus anterior; 10 – Serratus posterior superior; 11 – Scalenus posterior; Posterior scalene; 12 – Scalenus medius; Middle scalene; 13 – Scalenus anterior; Anterior scalene; 14 – Subclavius; 15 – External oblique; 16 – Rectus abdominis; 17 – Internal oblique; 18 – Tensor fasciae latae; Tensor of fascia lata; 19 – Sartorius; 20 – Rectus femoris; 21 – Pectineus; 22 – Adductor longus; 23 – Adductor brevis; 24 – Obturator externus

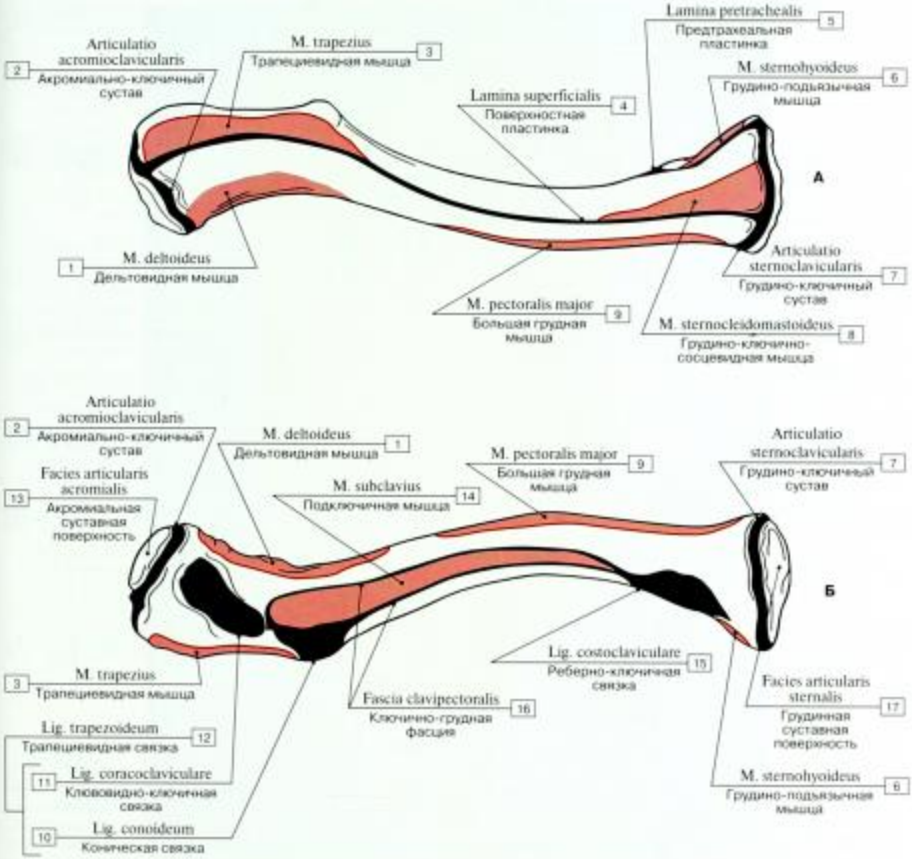

Рис. 523. Места начала и прикрепления мышц на ключице (А – верхняя поверхность, Б – нижняя поверхность):

1 – Deltoid; 2 – Acromioclavicular joint; 3 – Trapezius; 4 – Investing layer; Superficial layer; 5 – Pretracheal layer; 6 – Sternohyoid; 7 – Sternoclavicular joint; 8 – Sternocleidomastoid; 9 – Pectoralis major; 10 – Conoid ligament; 11 – Coracoclavicular ligament; 12 = 10 + 11 – Trapezoid ligament; 13 – Acromial facet;14 – Subclavius; 15 – Costoclavicular ligament; 16 – Clavipectoral fascia; 17 – Sternal facet

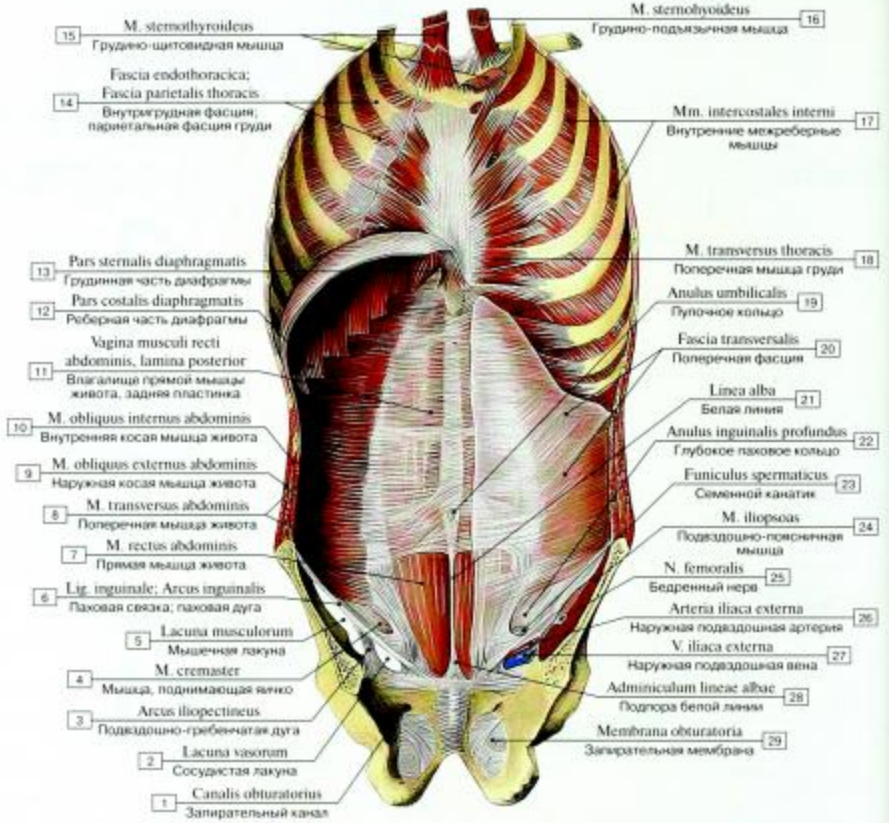

Рис. 524. Мышцы и фасции передней стенки груди и живота, вид изнутри:

1 – Obturator canal; 2 – Vascular space; 3 – Iliopectineal arch; 4 – Cremaster; 5 – Muscular space; 6 – Inguinal ligament; 7 – Rectus abdominis; 8 – Transversus abdominis; Transverse abdominal; 9 – External oblique; 10 – Internal oblique; 11 – Rectus sheath, posterior layer; 12 – Costal part; 13 – Sternal part; 14 – Endothoracic fascia; Patietal fascia of thorax; 15 – Sternothyroid; 16 – Sternohyoid; 17 – Internal intercostal muscle; 18 – Transversus thoracis; 19 – Umbilical ring; 20 – Transversalis fascia; 21 – Linea alba; 22 – Deep inguinal ring; 23 – Spermatic cord; 24 – Iliopsoas; 25 – Femoral nerve; 26 – External iliac artery; 27 – External iliac vein; 28 – Posterior attachment of linea alba; 29 – Obturator membrane

Рис. 525. Поперечная мышца груди, места начала и прикрепления

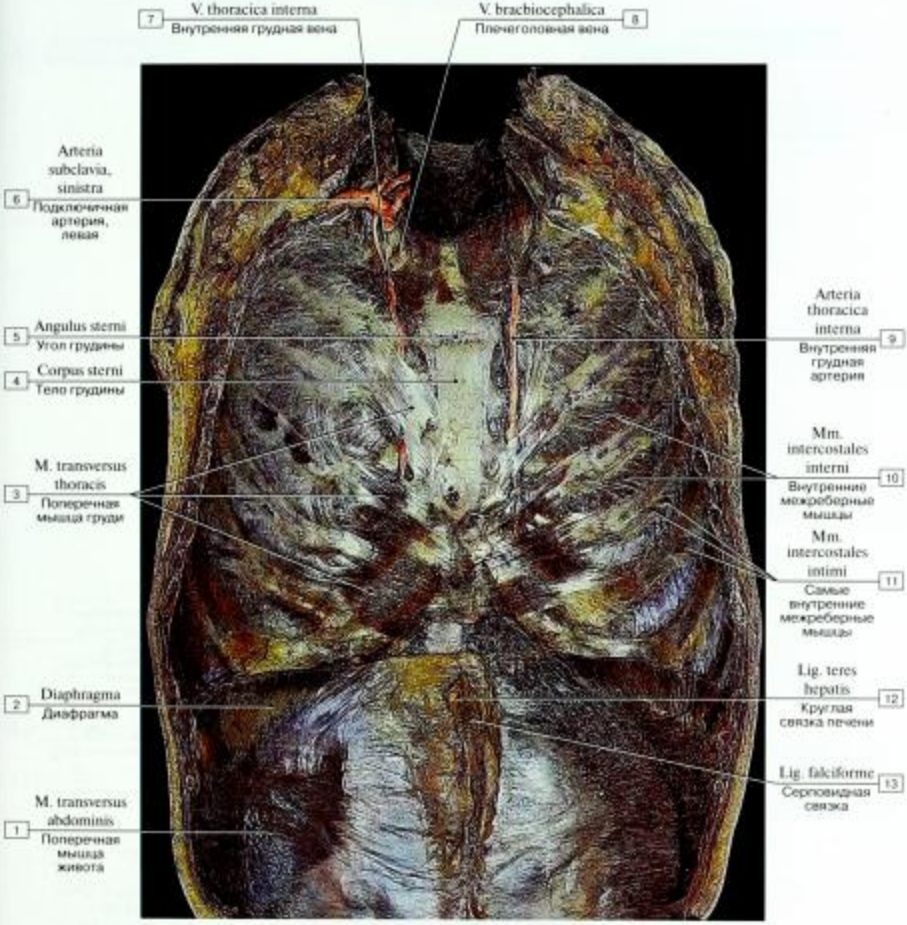

Рис. 526. Мышцы и фасции передней стенки груди и живота, вид изнутри (фотография натурального препарата):

1 – Transversus abdominis; Transverse abdominal; 2 – Diaphragm; 3 – Transversus thoracis; 4 – Body of sternum; 5 – Sternal angle; 6 – Subclavian artery, left; 7 – Internal thoracic vein; 8 – Brachiocephalic vein; 9 – Internal thoracic artery; 10 – Internal intercostal muscle; 11 – Innermost intercostal muscle; 12 – Round ligament of the liver; 13 – Falciform ligament

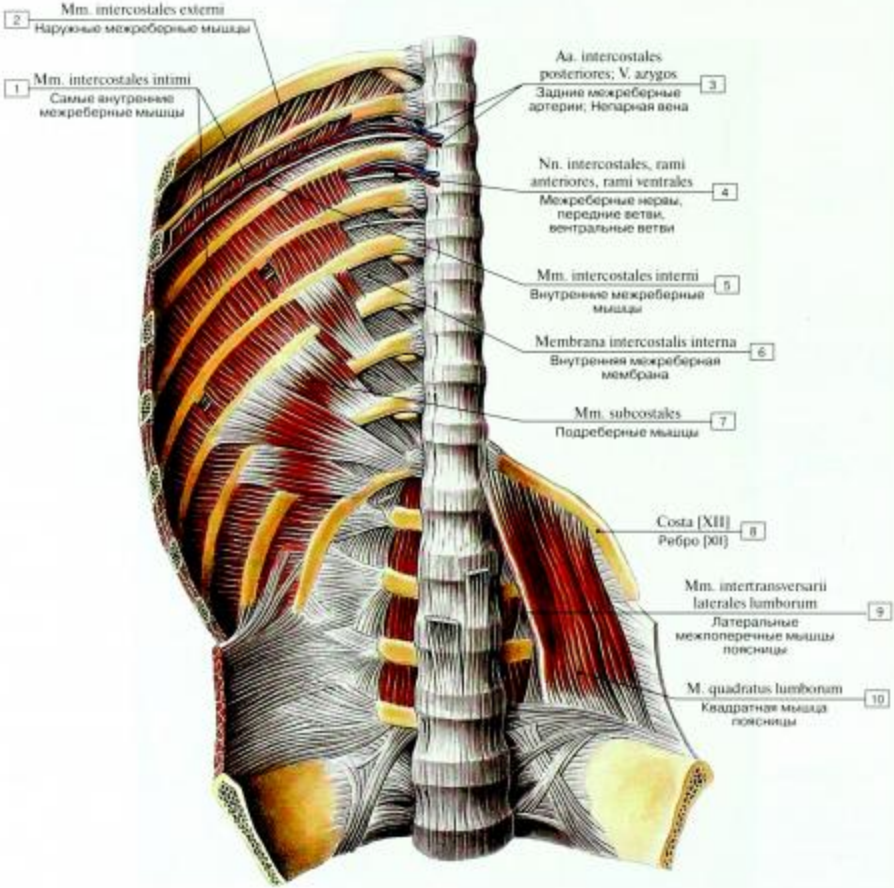

Рис. 527. Мышцы задней стенки груди и живота, вид спереди:

1 – Innermost intercostal muscle; 2 – External intercostal muscle; 3 – Posterior intercostal arteries; Azygos vein; 4 – Intercostal nerves, anterior rami; ventral rami; 5 – Internal intercostal muscle; 6 – Internal intercostal membrane; 7 – Subcostales; 8 – Rib [XII]; 9 – Intertransversarii laterales lumborum; 10 – Quadratus lumborum

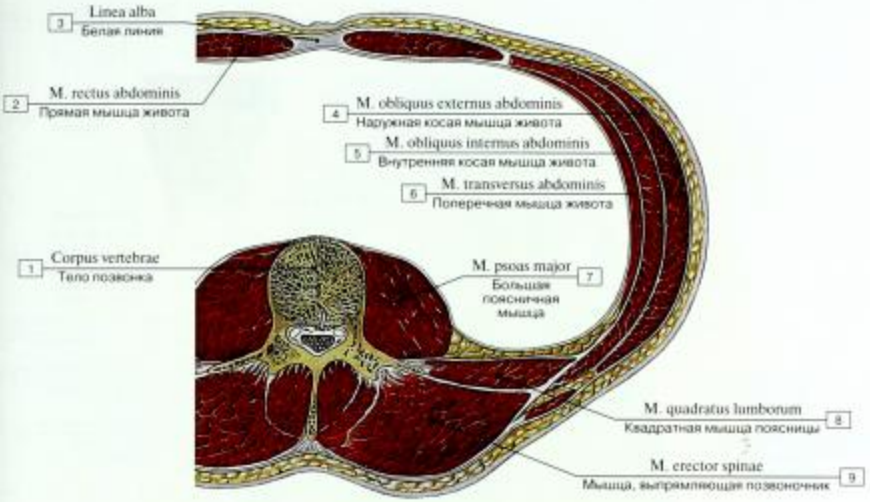

Рис. 528. Горизонтальный распил туловища на уровне II поясничного позвонка:

1 – Vertebral body; 2 – Rectus abdominis; 3 – Linea alba; 4 – External oblique; 5 – Internal oblique; 6 – Transversus abdominis; Transverse abdominal; 7 – Psoas major; 8 – Quadratus lumborum; 9 – Erector spinae

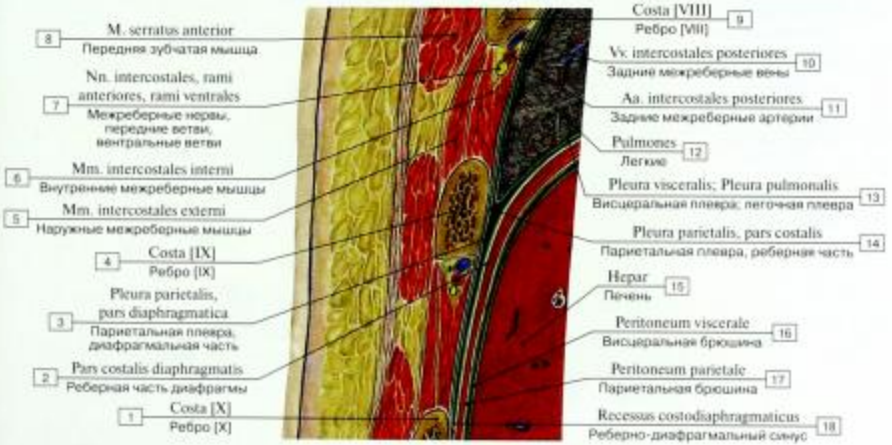

Рис. 529. Фронтальный распил грудной стенки:

1 – Rib [X]; 2 – Costal part; 3 – Parietal pleura, diaphragmatic part; 4 – Rib [IX]; 5 – External intercostal muscle; 6 – Internal intercostal muscle; 7 – Intercostal nerves, anterior rami; ventral rami; 8 – Serratus anterior; 9 – Rib [VIII]; 10 – Posterior intercostal veins; 11 – Posterior intercostal arteries; 12 – Lungs; 13 – Visceral pleura, pulmonary pleura; 14 – Parietal pleura, costal part; 15 – Liver; 16 – Visceral peritoneum; 17 – Parietal peritoneum; 18 – Costodiaphragmatic recess

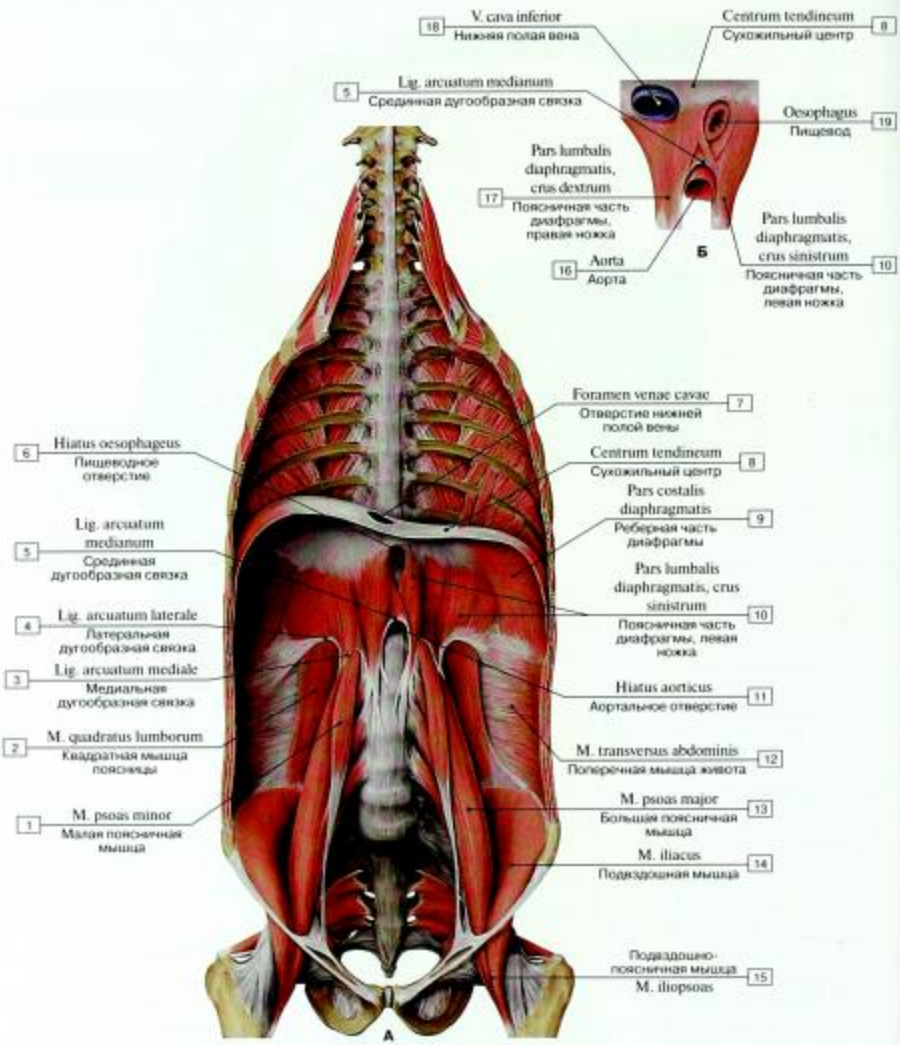

Рис. 530. Диафрагма, вид спереди (А – общий вид, Б – схема прохождения сосудов и пищевода через диафрагму):

1 – Psoas minor; 2 – Quadratus lumborum; 3 – Medial arcuate ligament; 4 – Lateral arcuate ligament; 5 – Median arcuate ligament; 6 – Oesophageal hiatus; 7 – Caval opening; 8 – Central tendon; 9 – Costal part; 10 – Lumbar part, left crus; 11 – Aortic hiatus; 12 – Transversus abdominis; Transverse abdominal; 13 – Psoas major; 14 – Iliacus; 15 – Iliopsoas; 16 – Aorta; 17 – Lumbar part, right crus; 18 – Inferior vena cava; 19 – Oesophagus

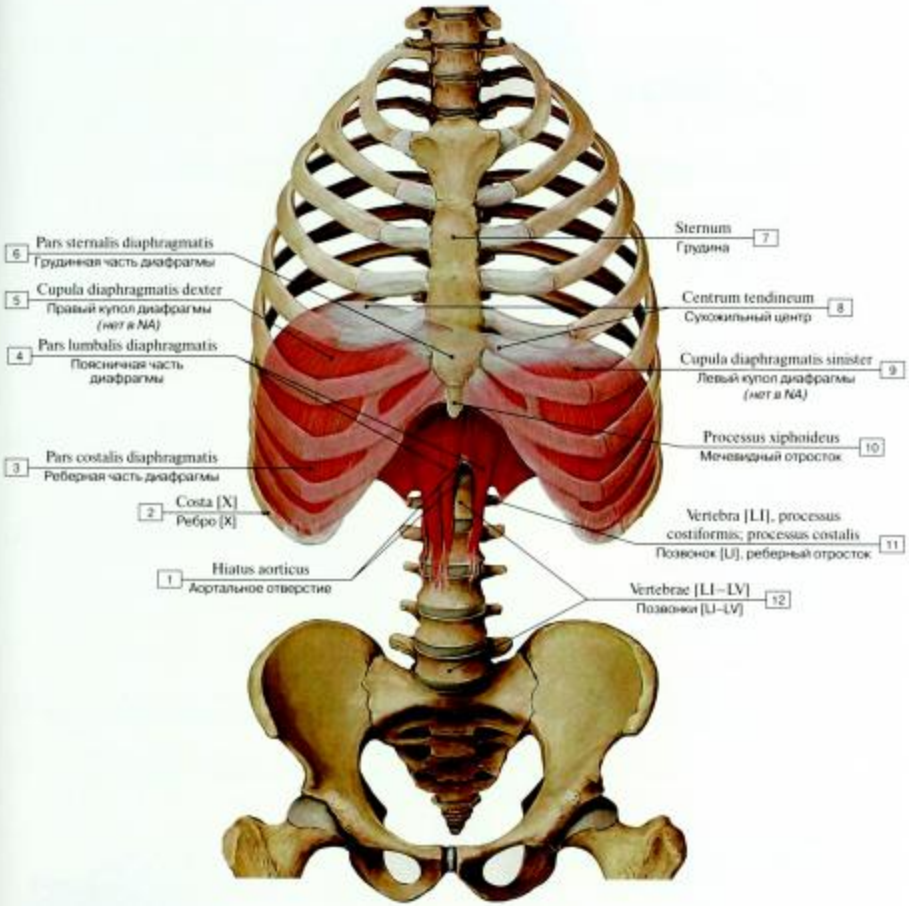

Рис. 531. Положение диафрагмы в грудной клетке, вид спереди:

1 – Aortic hiatus; 2 – Rib [X]; 3 – Costal part; 4 – Lumbar part; 5 – Right dome of diaphragma; 6 – Sternal part; 7 – Sternum; 8 – Centralt endon; 9 – Left dome of diaphragma; 10 – Xiphoid process; 11 – Vertebra [LI], costal process; 12 – Vertebra [LI–LV]

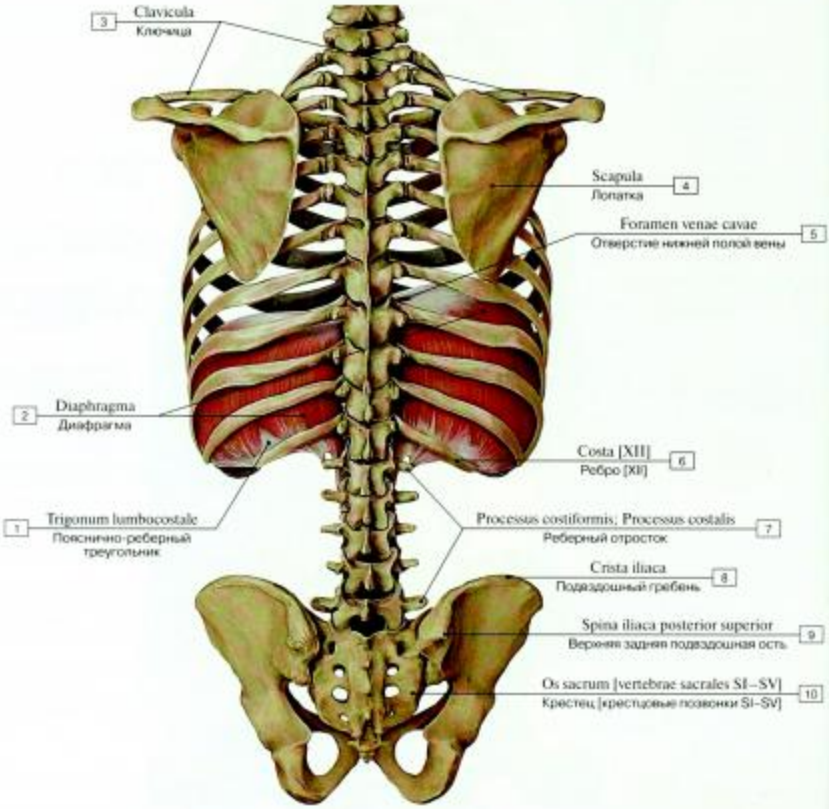

Рис. 532. Положение диафрагмы в грудной клетке, вид сзади:

1 – Lumbocostal triangle; 2 – Diaphragm; 3 – Clavicle; 4 – Scapula; 5 – Caval opening; 6 – Rib [XII]; 7 – Costal process; 8 – Iliac crest; 9 – Posterior superior iliac spine; 10 – Sacrum [sacral vertebrae SI–SV]

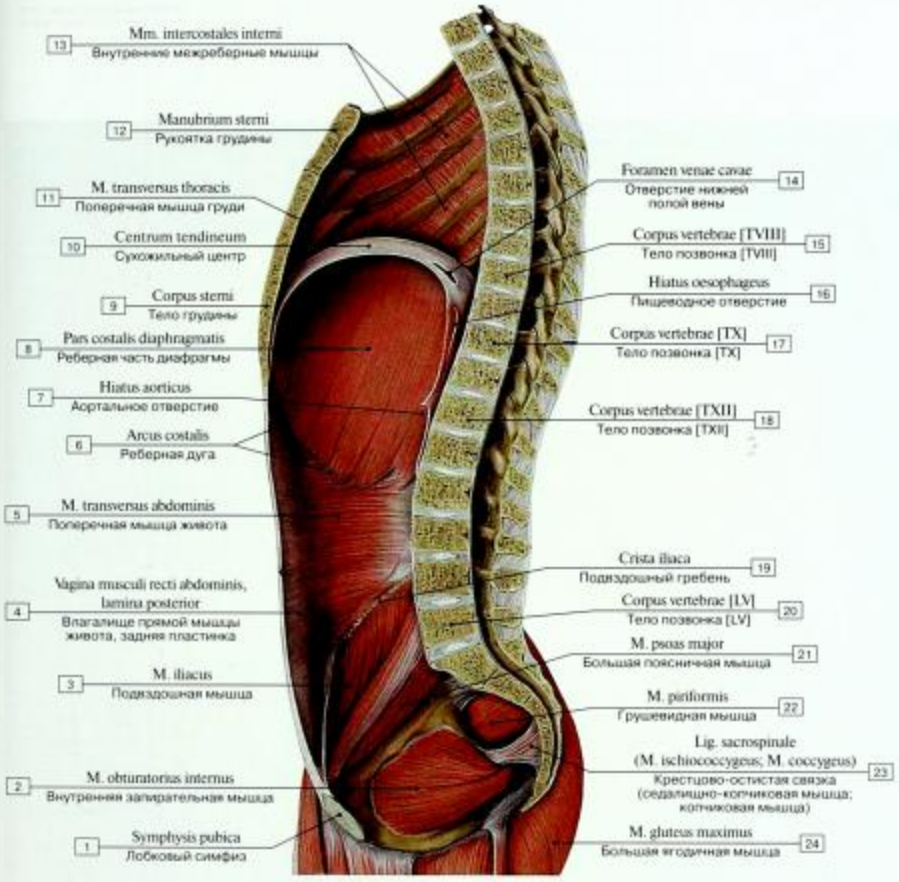

А

Б

Рис. 533. Диафрагма, вид слева (А – общий вид, Б – схема прохождения сосудов и пищевода через диафрагму):

1 – Pubic symphysis; 2 – Obturator internus; 3 – Iliacus; 4 – Rectus sheath, posterior layer; 5 – Transversus abdominis; Transverse abdominal; 6 – Costal margin; Costal arch; 7 – Aortic hiatus; 8 – Costal part; 9 – Body of sternum; 10 – Central tendon; 11 – Transversus thoracis; 12 – Manubrium of sternum; 13 – Internal intercostal muscle; 14 – Caval opening; 15 – Vertebral body [TVIII]; 16 – Oesophageal hiatus; 17 – Vertebral body [TX]; 18 – Vertebral body [TXII]; 19 – Iliac crest; 20 – Vertebral body [LV]; 21 – Psoas major; 22 – Piriformis; 23 – Sacrospinous ligament (Ischiococcygeus; Coccygeus); 24 – Gluteus maximus; 25 – Inferior vena cava; 26 – Oesophagus; 27 – Aorta

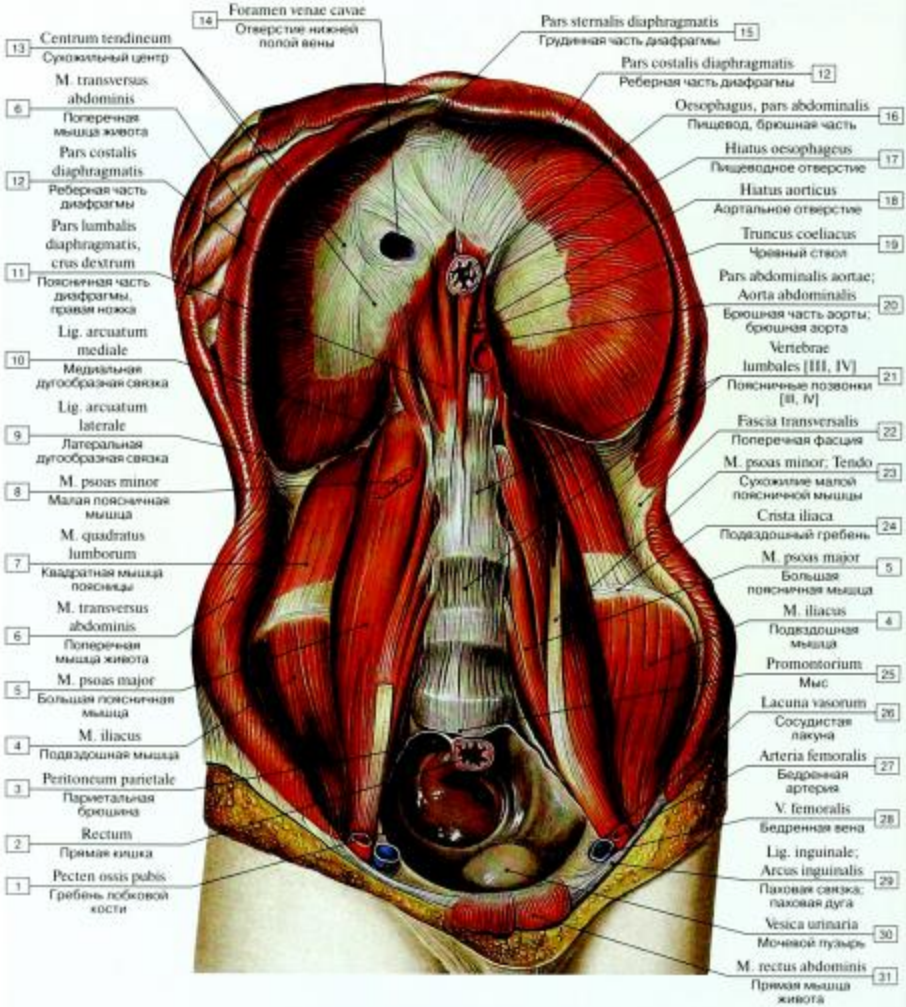

Рис. 536. Мышцы задней стенки живота, вид спереди и снизу:

1 – Pecten pubis; Pectineal line; 2 – Rectum; 3 – Parietal peritoneum; 4 – Iliacus; 5 – Psoas major; 6 – Transversus abdominis; Transverse abdominal; 7 – Quadratus lumborum; 8 – Psoas minor; 9 – Lateral arcuate ligament; 10 – Medial arcuate ligament; 11 – Lumbar part, right crus; 12 – Costal part; 13 – Central tendon; 14 – Caval opening; 15 – Sternal part; 16 – Oesophagus, abdominal part; 17 – Oesophageal hiatus; 18 – Aortic hiatus; 19 – Coeliac trunk; 20 – Abdominal aorta; 21 – Lumbar vertebrae [III, IV]; 22 – Transversalis fascia; 23 – Psoas minor; Tendon; 24 – Iliac crest; 25 – Promontory; 26 – Vascular space; 27 – Femoral artery; 28 – Femoral vein; 29 – Inguinal ligament; 30 – Urinary bladder; 31 – Rectus abdominis

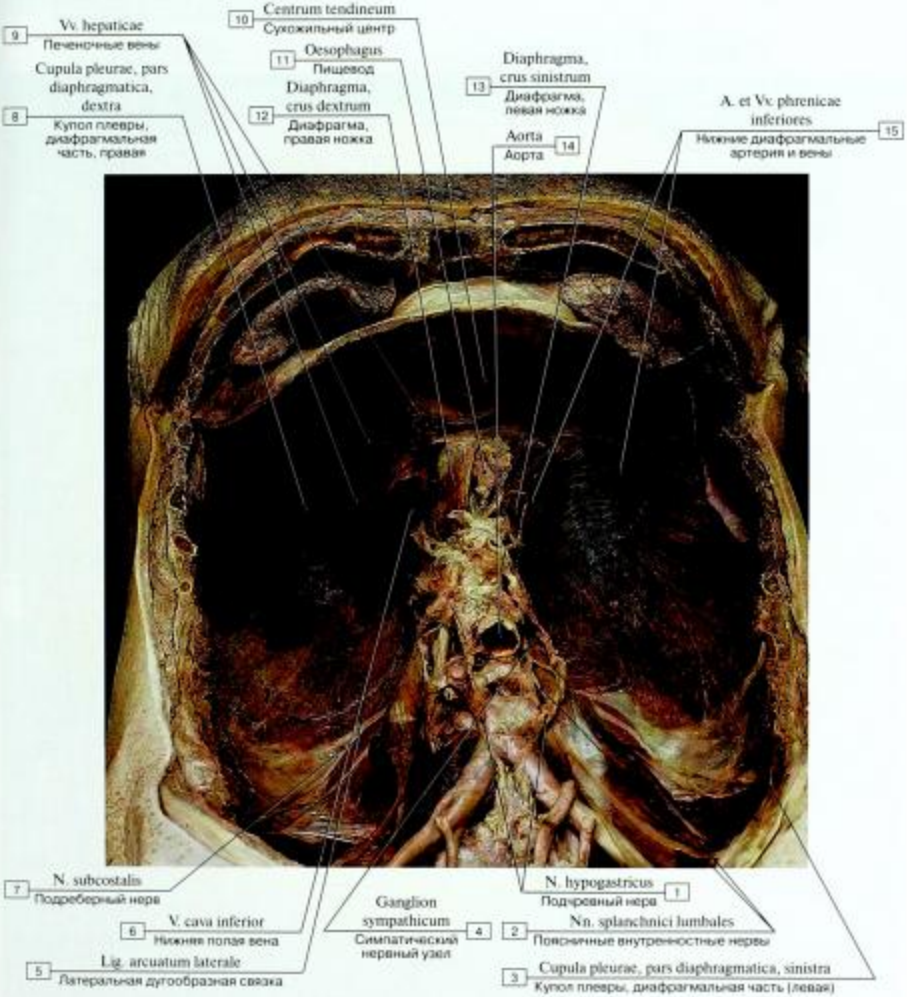

Рис. 537. Диафрагма, вид снизу, из брюшной полости (фотография натурального препарата):

1 – Hypogastric nerve; 2 – Lumbar splanchnic nerves; 3 – Cervical pleura; Dome of pleura; Pleural cupula, diaphragmatic part, left; 4 – Sympathetic ganglion; 5 – Lateral arcuate ligament; 6 – Inferior vena cava; 7 – Subcostal nerve; 8 – Cervical pleura; Dome of pleura; Pleural cupula, diaphragmatic part, right; 9 – Hepatic veins; 10 – Central tendon; 11 – Oesophagus; 12 – Diaphragm, right crus; 13 – Diaphragm, left crus; 14 – Aorta; 15 – Inferior phrenic artery and veins

© 2007 University of Cagliari, from:
A.Riva. Flesh & Wax. Nicola Publisher

Рис. 534. Диафрагма, вид сверху и спереди (восковая модель)

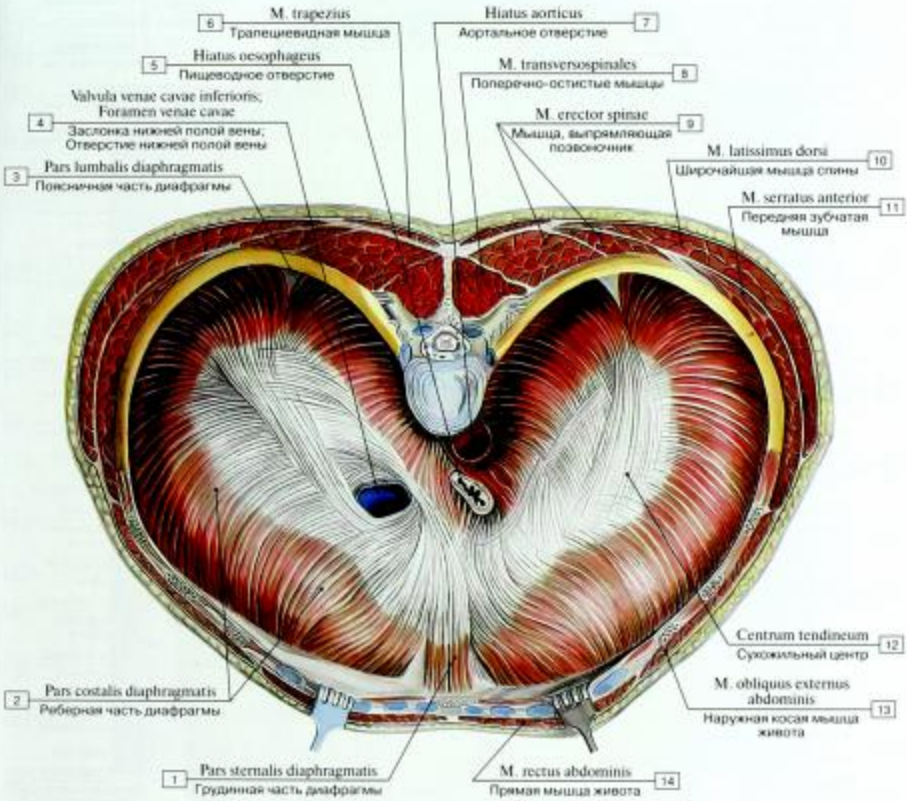

Рис. 535. Диафрагма, вид сверху:

1 – Sternal part; 2 – Costal part; 3 – Lumbar part; 4 – Valve of inferior vena cava; Caval opening; 5 – Oesophageal hiatus; 6 – Trapezius; 7 – Aortic hiatus; 8 – Transversospinales; 9 – Erector spinae; 10 – Latissimus dorsi; 11 – Serratus anterior; 12 – Central tendon; 13 – External oblique; 14 – Rectus abdominis

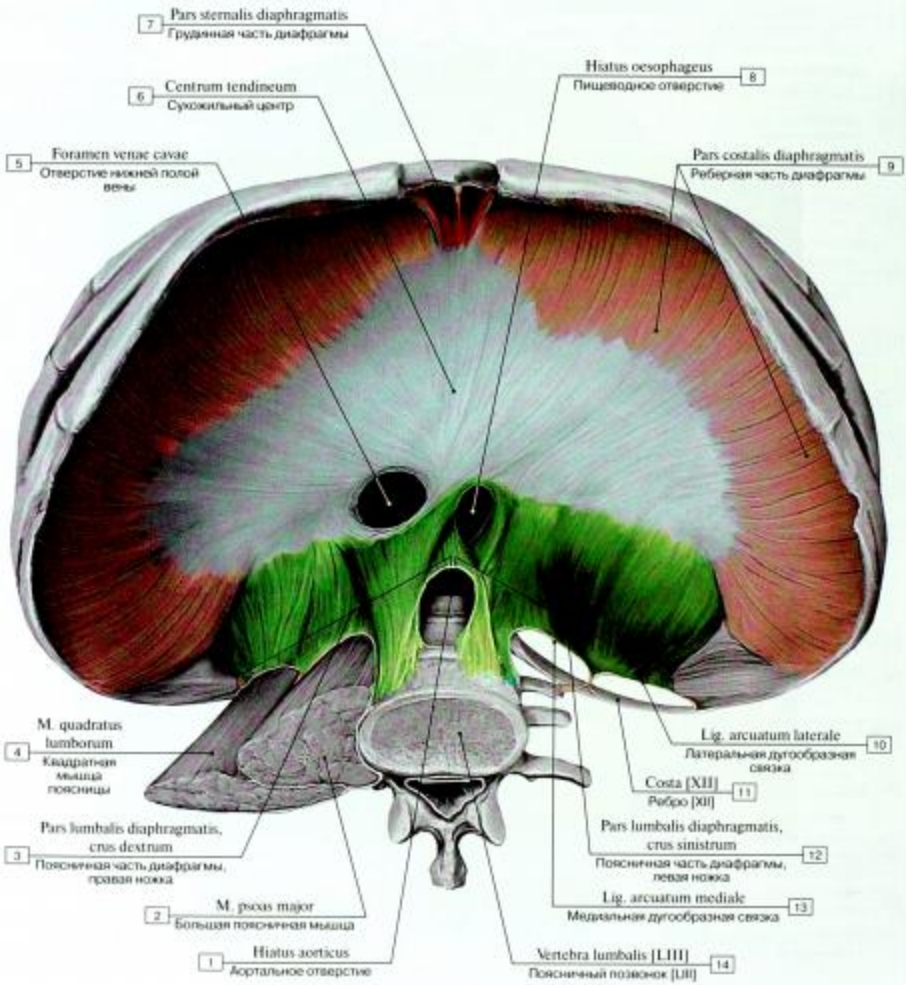

Рис. 538. Части диафрагмы, вид снизу:

1 – Aortic hiatus; 2 – Psoas major; 3 – Lumbar part, right crus; 4 – Quadratus lumborum; 5 – Caval opening; 6 – Central tendon; 7 – Sternal part; 8 – Oesophageal hiatus; 9 – Costal part; 10 – Lateral arcuate ligament; 11 – Rib [XI]; 12 – Lumbar part, left crus; 13 – Medial arcuate ligament; 14 – Lumbar vertebra [LIII]

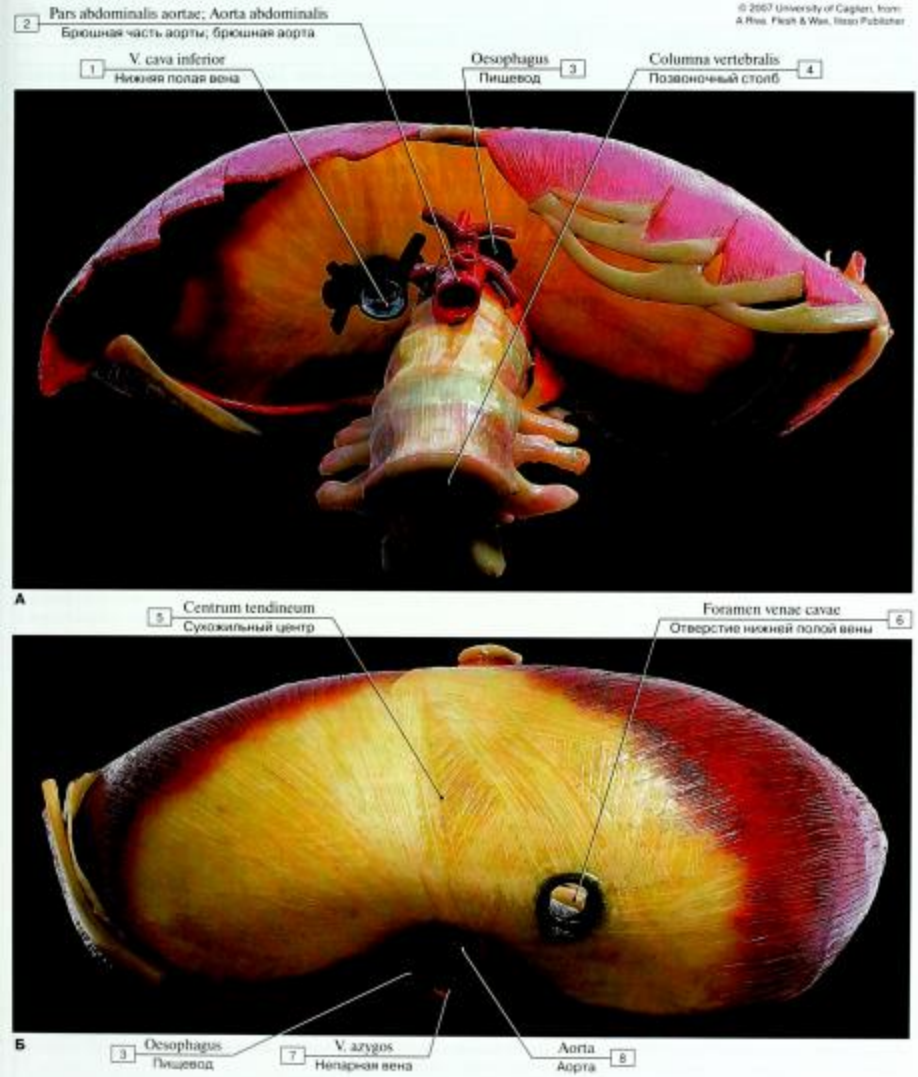

Рис. 539. Диафрагма (А – вид снизу, Б – вид сверху) (восковые модели):

1 – Inferior vena cava; 2 – Abdominal aorta; 3 – Oesophagus; 4 – Vertebral column; 5 – Central tendon; 6 – Caval opening; 7 – Azygos vein; 8 – Aorta

Таблица 40.

Название	Форма	Расположение	Начало	Ход (направление)
Мышцы боковых стенок живота				
Наружная косая мышца живота (парная)	Широкая, плоская мышечно-сухожильная пластинка	Наиболее поверхностно	Крупными зубцами от наружной поверхности V–XII ребер, верхние пять зубцов мышцы охватываются зубцами передней зубчатой мышцы, а нижние три – зубцами широчайшей мышцы спины	Верхние пучки направлены почти горизонтально; средние идут косо сверху вниз и в медиальном направлении; нижние следуют почти вертикально вниз. Мышца переходит в широкий апоневроз
Внутренняя косаямышцаживота (парная)	Широкая, плоская мышечно-сухожильная пластинка	Непосредственно под наружной косой мышцей живота	Мышечными пучками от промежуточной линии подвздошного гребня, паховой связки, поясничной-грудной фасции	Пучки задневерхней части мышцы проходят снизу вверх. Ниже расположенные пучки расходятся веерообразно и продолжаются в широкий апоневроз (по линии, проведенной сверху вниз от хряща X ребра к лобковой кости). Пучки нижней части мышцы направляются вниз вместе с пучками, отделившимися от поперечной мышцы живота, входят в состав семенного канатика и формируют мышцу, поднимающую яичко
Поперечная мышца живота	Широкая плоская мышечно-сухожильная пластинка	Непосредственно под внутренней косой мышцей живота	Внутренняя поверхность VI–XII ребер, передняя половина внутренней губы подвздошного гребня, глубокая пластинка поясничной-грудной фасции, латеральная треть паховой связки	Горизонтально сзади, вперед и медиально
Мышцы передней стенки живота				
Прямая мышца живота	Плоская, длинная, ленточидная. Пучки прерываются тремя или четырьмя поперечно ориентированными сухожильными перемычками, плотно сращенными с передней пластинкой влагалища прямой мышцы живота	Сбоку от срединной линии	Двумя сухожильными частями от лобкового гребня, лобкового симфиза	Снизу вверх, расширяясь
Пирамидальная мышца	Плоская пластинка треугольной формы	Впереди нижней части прямой мышцы живота	Лобковый гребень	Снизу вверх
Мышцы задней стенки живота				
Квадратная мышца поясницы	Толстая пластинка четырехугольной формы	Сбоку от поперечных отростков поясничных позвонков. К медиальной части прилежит большая поясничная мышца, а сзади – начало мышцы, выпрямляющей позвоночник	Подвздошный гребень, поперечные отростки нижних поясничных позвонков, подвздошно-поясничная связка	Косо вверх и медиально

Мышцы живота

Прикрепление	Функция	Кровоснабжение	Аномалии и вариации
Наружная губа подвздошного гребня, лобковый симфиз, влагалище прямой мышцы живота. Нижний край апоневроза наружной косой мышцы перекидывается между верхней передней подвздошной остью и лобковым бугорком и образует паховую связку. У места прикрепления к лобковой кости апоневроз расходится, образуя две ножки. Медиальная ножка прикрепляется к передней поверхности лобкового симфиза, латеральная ножка – к лобковому бугорку	Опускает ребра, поворачивает туловище в противоположную сторону. При двустороннем сокращении сгибает позвоночник. При свободных нижних конечностях может поднимать таз. Входит в состав мышц брюшного пресса	Нижние межреберные нервы (Th_7–Th_{12}), подвздошно-подчревный (Th_{12}–L_1) и подвздошно-паховый нервы (Li). Аа.: задние межреберные; поверхностная, огибающая подвздошную кость; боковая грудная	Варьируют число зубцов и степень развития мышцы, описаны добавочные пучки, идущие к нижней зубчатой мышце и широчайшей мышце спины
Хрящи нижних ребер, влагалище прямой мышцы живота	Опускает ребра, поворачивает туловище в свою сторону. При двустороннем сокращении сгибает позвоночник; при укрепленной грудной клетке поднимает таз	Нижние межреберные нервы (Th_7–Th_{12}), подвздошно-подчревный (Th_{12}–L_1) и подвздошно-паховый (L_1) нервы. Аа.: задние межреберные; верхняя и нижняя надчревные; мышечно-диафрагмальная	Встречаются сухожильные перемычки, варьируют степень развития мышцы, описано сращение мышцы на различном протяжении с поперечной мышцей живота
Влагалище прямой мышцы живота. Вблизи латерального края прямой мышцы живота ее мышечные пучки переходят в широкий апоневроз по линии, вогнутой в медиальном направлении, образуя полулунную линию	При двустороннем сокращении уменьшает размеры брюшной полости, при одностороннем – сгибает туловище в свою сторону; оттягивает ребра вперед к срединной линии	Нижние межреберные нервы (Th_7–Th_{12}) подвздошно-подчревный (Th_{12}–L_1), подвздошно-паховый нервы (L_1). Аа.: межреберные; верхняя и нижняя надчревные; мышечно-диафрагмальная	Иногда отсутствует вся или часть. Число реберных пучков колеблется от 5 до 8. Описано удвоение, добавочные пучки
Хрящи V–VII ребер, мечевидный отросток грудины	При укрепленном позвоночнике и тазовом поясе тянет ребра вниз (опускает грудную клетку вниз), сгибает позвоночник. При фиксированной грудной клетке поднимает таз	Нижние межреберные нервы (Th_7–Th_{12}), подвздошно-подчревный нерв (Th_{12}–L_1). Аа.: верхняя и нижняя надчревные; мышечно-диафрагмальная	Варьирует ширина мышцы, количество сухожильных перемычек (от одной до шести), иногда смещена вверх область прикрепления (до IV, III, II ребра); описано отсутствие мышцы с одной стороны или ее расслоение
Вплетается в белую линию живота	Натягивает белую линию живота	Подвздошно-подчревный (Th_{12}–L_1) и подвздошно-паховой нервы (L_1). Аа.: нижняя подчревная	Часто отсутствует
Нижний край XII ребра, поперечные отростки I– IV поясничных позвонков	При одностороннем сокращении наклоняет позвоночник в свою сторону; при двустороннем сокращении удерживает позвоночник в вертикальном положении	Мышечные ветви поясничного сплетения (Th_{12}–L_1). Аа.: подреберная; поясничные; подвздошно-поясничная	Варьируют форма и величина зубцов, зоны начала и прикрепления (от XI ребра, XI грудного позвонка)

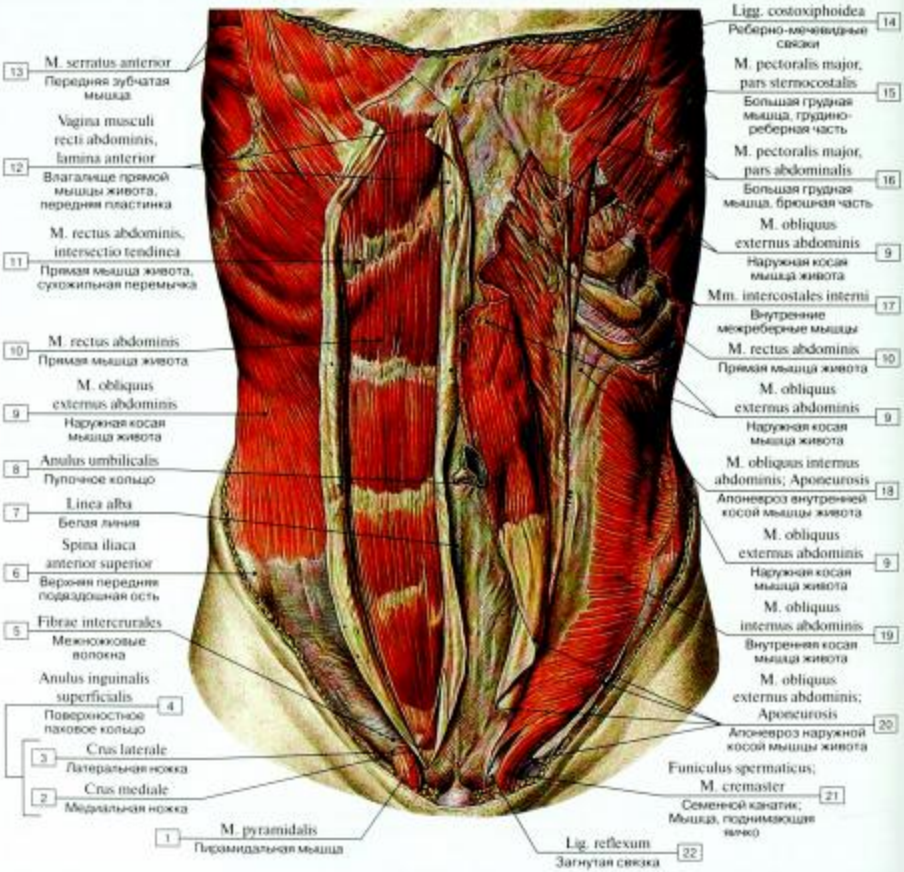

Рис. 540. Мышцы живота, вид спереди:

1 – Pyramidalis; 2 – Medial crus; 3 – Lateral crus; 4 = 2 + 3 – Superficial inguinal ring; 5 – Intercrural fibres; 6 – Anterior superior iliac spine; 7 – Linea alba; 8 – Umbilical ring; 9 – External oblique; 10 – Rectus abdominis; 11 – Rectus abdominis; Tendinous intersection; 12 – Rectus sheath, anterior layer; 13 – Serratus anterior; 14 – Costoxiphoid ligaments; 15 – Pectoralis major, sternocostal head; 16 – Pectoralis major, abdominal part; 17 – Internal intercostal muscle; 18 – Internal oblique; Aponeurosis; 19 – Internal oblique; 20 – External oblique; Aponeurosis; 21 – Spermatic cord; Cremaster; 22 – Reflected ligament

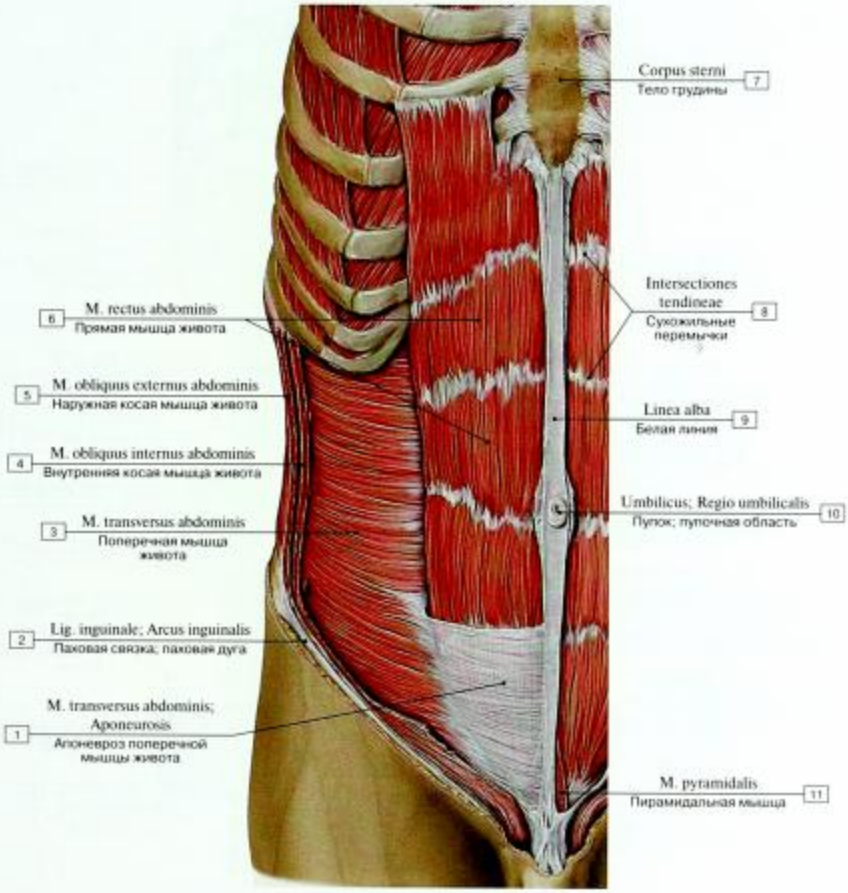

Рис. 541. Поперечная и прямая мышцы живота, вид спереди:

1 – Transversus abdominis; Transverse abdominal; Aponeurosis; 2 – Inguinal ligament; 3 – Transversus abdominis; Transverse abdominal; 4 – Internal oblique; 5 – External oblique; 6 – Rectus abdominis; 7 – Body of sternum; 8 – Tendinous intersections; 9 – Linea alba; 10 – Umbilical region; 11 – Pyramidalis

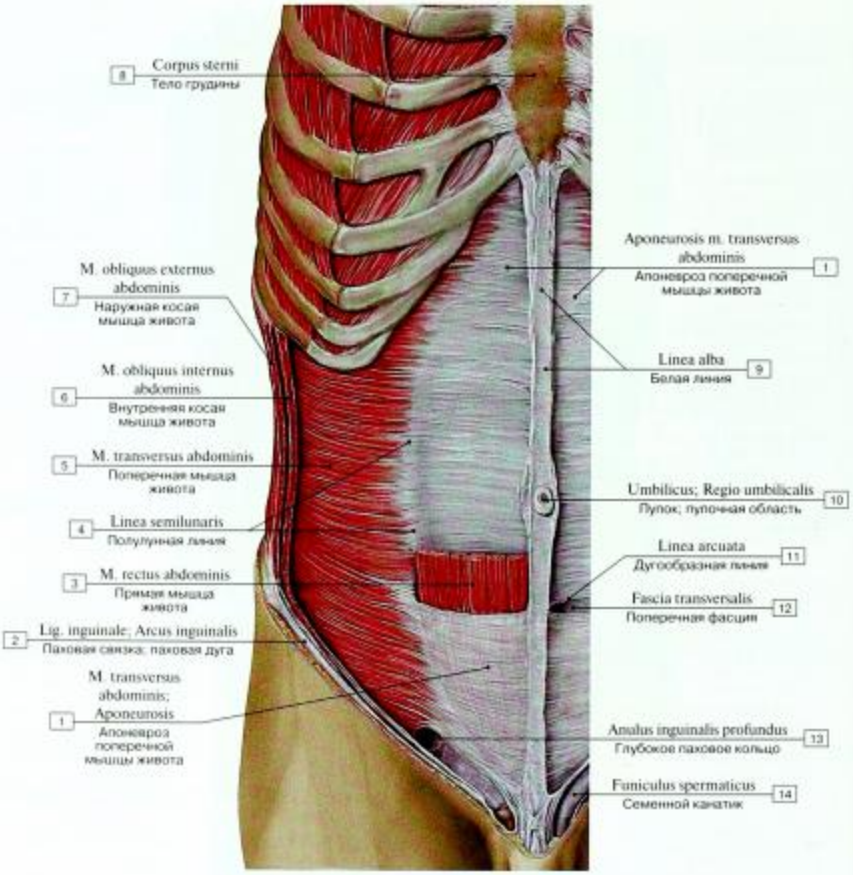

Рис. 542. Поперечная мышца живота, прямая мышца живота частично отрезана, вид спереди:

1 – Transversus abdominis; Transverse abdominal; Aponeurosis; 2 – Inguinal ligament; 3 – Rectus abdominis; 4 – Linea semilunaris; 5 – Transversus abdominis; Transverse abdominal; 6 – Internal oblique; 7 – External oblique; 8 – Body of sternum; 9 – Linea alba; 10 – Umbilical region; 11 – Arcuate line; 12 – Transversalis fascia; 13 – Deep inguinal ring; 14 – Spermatic cord

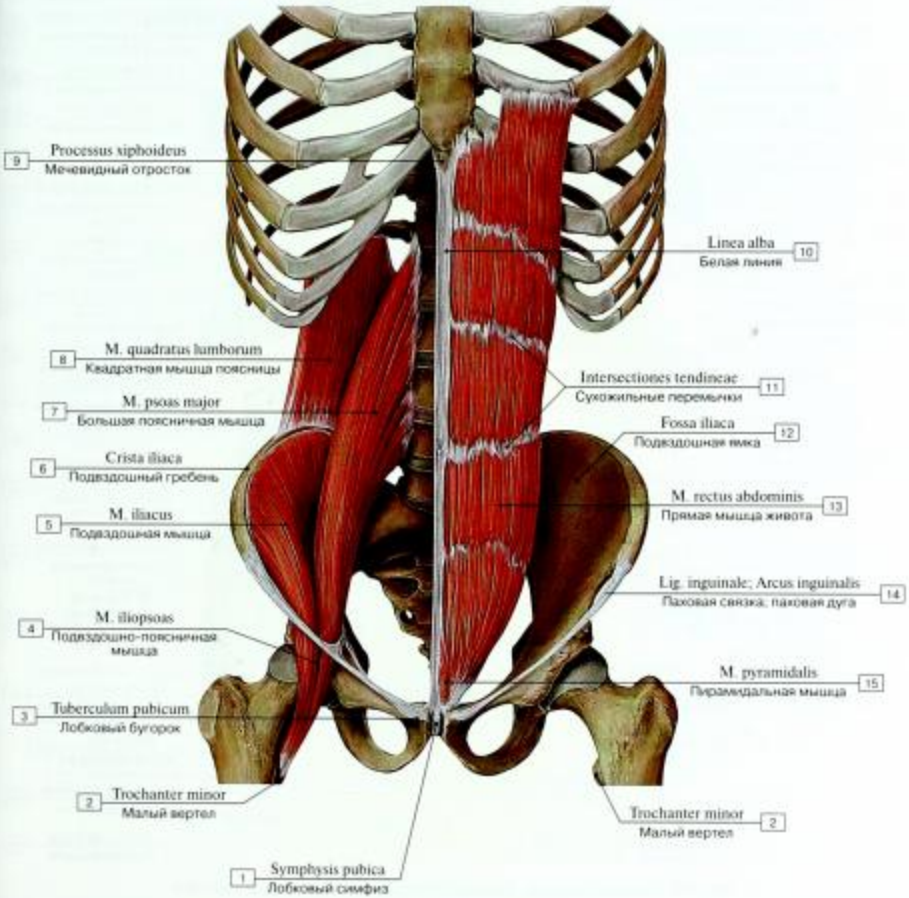

Рис. 543. Прямая мышца живота, пирамидальная, подвздошно-поясничная мышцы и квадратная мышца поясницы, вид спереди (все остальные мышцы удалены):

1 – Pubic symphysis; 2 – Lesser trochanter; 3 – Pubic tubercle; 4 – Iliopsoas; 5 – Iliacus; 6 – Iliac crest; 7 – Psoas major; 8 – Quadratus lumborum; 9 – Xiphoid process; 10 – Linea alba; 11 – Tendinous intersections; 12 – Iliac fossa; 13 – Rectus abdominis; 14 – Inguinal ligament; 15 – Pyramidalis

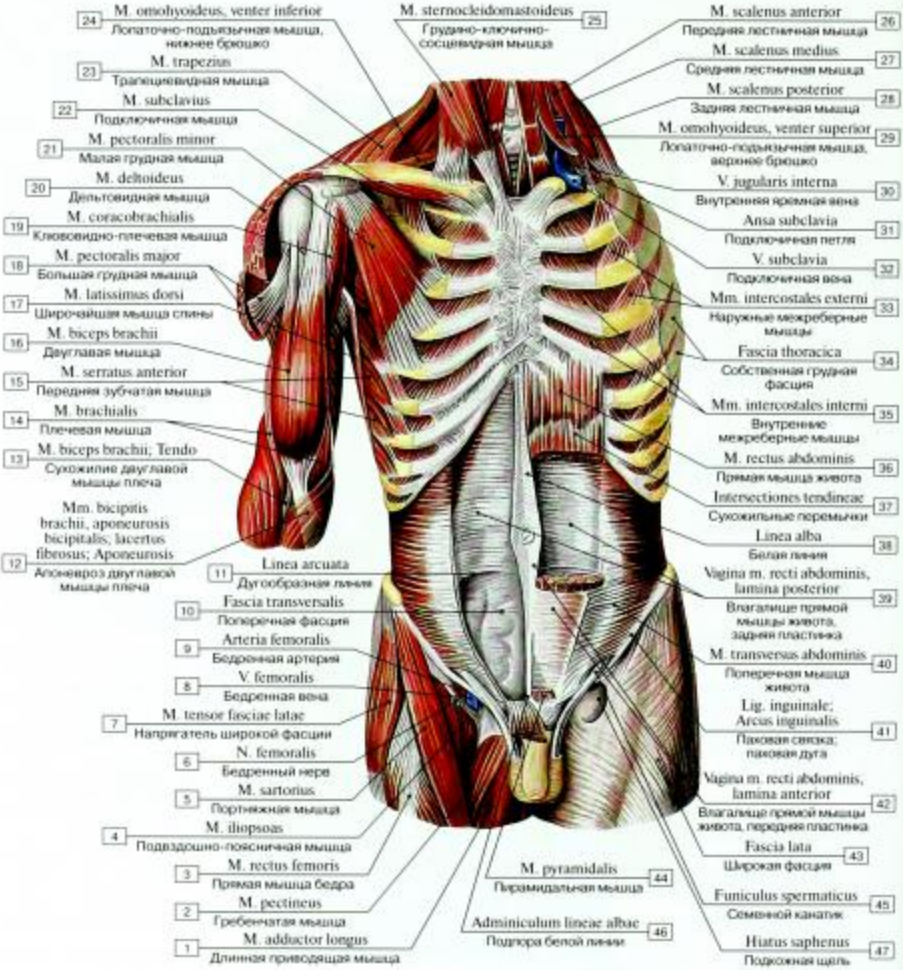

Рис. 544. Мышцы туловища, вид спереди (поверхностные мышцы удалены):

1 – Adductor longus; 2 – Pectineus; 3 – Rectus femoris; 4 – Iliopsoas; 5 – Sartorius; 6 – Femoral nerve; 7 – Tensor fasciae latae; Tensor of fascia lata; 8 – Femoral vein; 9 – Femoral artery; 10 – Transversalis fascia; 11 – Arcuate line; 12 – Bicipital aponeurosis; 13 – Biceps brachii; Tendon; 14 – Brachialis; 15 – Serratus anterior; 16 – Biceps brachii; 17 – Latissimus dorsi; 18 – Pectoralis major; 19 – Coracobrachialis; 20 – Deltoid; 21 – Pectoralis minor; 22 – Subclavius; 23 – Trapezius; 24 – Omohyoid, inferior belly; 25 – Sternocleidomastoid; 26 – Scalenus anterior; Anterior scalene; 27 – Scalenus medius; Middle scalene; 28 – Scalenus posterior; Posterior scalene; 29 – Omohyoid, superior belly; 30 – Internal jugular vein; 31 – Ansa subclavia; 32 – Subclavian vein; 33 – External intercostal muscle; 34 – Thoracic fascia; 35 – Internal intercostal muscle; 36 – Rectus abdominis; 37 – Tendinous intersections; 38 – Linea alba; 39 – Rectus sheath, posterior layer; 40 – Transversus abdominis; Transverse abdominal; 41 – Inguinal ligament; 42 – Rectus sheath, anterior layer; 43 – Fascia lata; 44 – Pyramidalis; 45 – Spermatic cord; 46 – Posterior attachment of linea alba; 47 – Saphenous opening

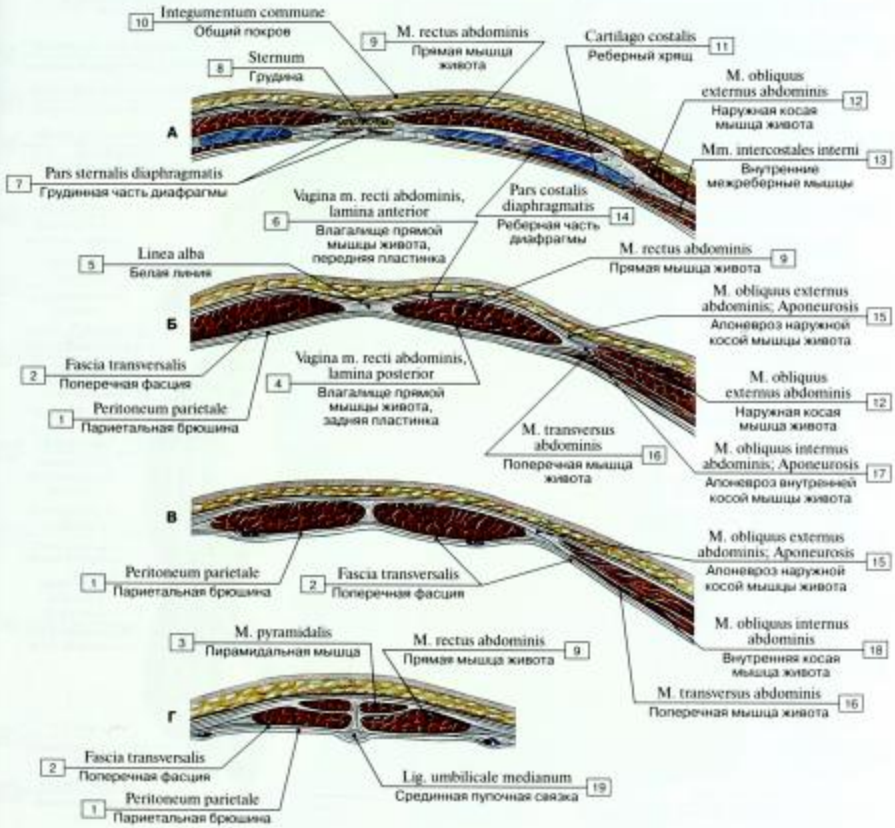

Рис. 545. Горизонтальные разрезы передней стенки живота (А – на уровне мечевидного отростка, Б – выше дугообразной линии, В – ниже дугообразной линии, Г – над лобковым симфизом):

1 – Parietal peritoneum; 2 – Transversalis fascia; 3 – Pyramidalis; 4 – Rectus sheath, posterior layer; 5 – Linea alba; 6 – Rectus sheath, anterior layer; 7 – Sternal part; 8 – Sternum; 9 – Rectus abdominis; 10 – The integument; 11 – Costal cartilage; 12 – External oblique; 13 – Internal intercostal muscle; 14 – Costal part; 15 – External oblique; Aponeurosis; 16 – Transversus abdominis; Transverse abdominal; 17 – Internal oblique; Aponeurosis; 18 – Internal oblique; 19 – Median umbilical ligament

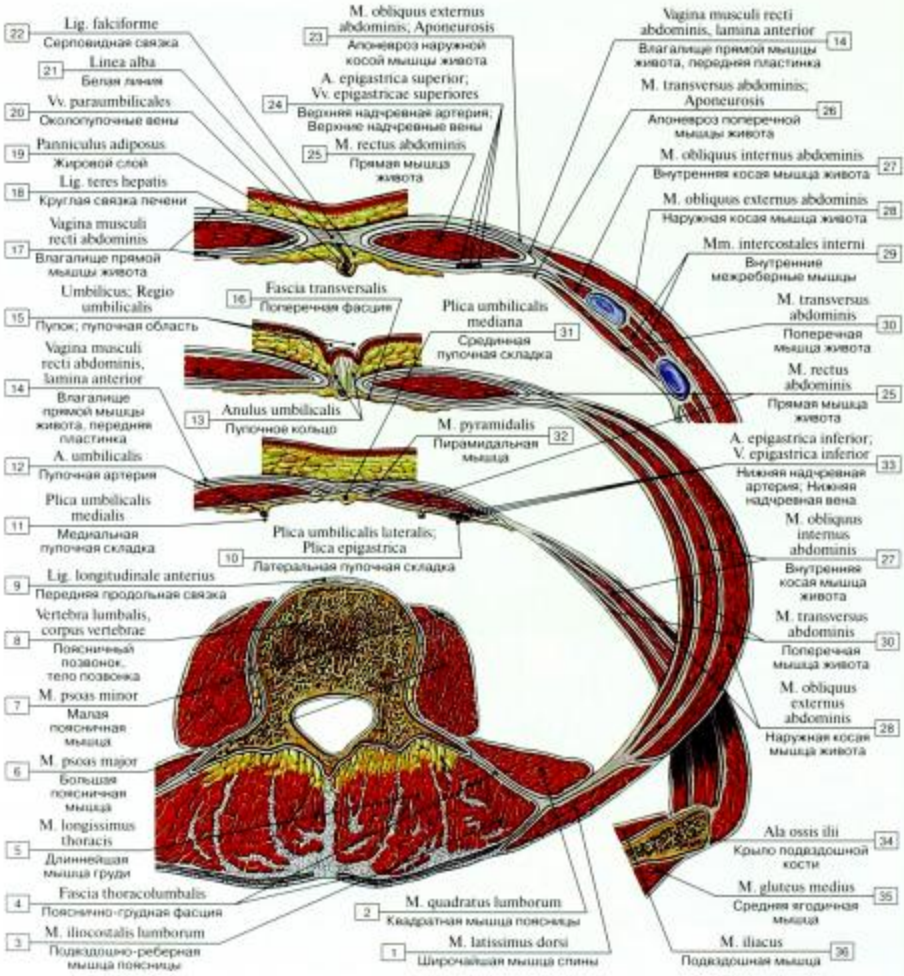

Рис. 546. Горизонтальные распилы брюшной стенки:

1 – Latissimus dorsi; 2 – Quadratus lumborum; 3 – Iliocostalis lumborum; 4 – Thoracolumbar fascia; 5 – Longissimus thoracis; 6 – Psoas major; 7 – Psoas minor; 8 – Lumbar vertebrae, vertebral body; 9 – Anterior longitudinal ligament; 10 – Lateral umbilical fold; Epigastric fold; 11 – Medial umbilical fold; 12 – Umbilical artery; 13 – Umbilical ring; 14 – Rectus sheath, anterior layer; 15 – Umbilical region; 16 – Transversalis fascia; 17 – Rectus sheath; 18 – Round ligament of the liver; 19 – Fatty layer; 20 – Para-umbilical veins; 21 – Linea alba; 22 – Falciform ligament; 23 – External oblique; Aponeurosis; 24 – Superior epigastric artery; Superior epigastric veins; 25 – Rectus abdominis; 26 – Transversus abdominis; Transverse abdominal; Aponeurosis; 27 – Internal oblique; 28 – External oblique; 29 – Internal intercostal muscle; 30 – Transversus abdominis; Transverse abdominal; 31 – Median umbilical fold; 32 – Pyramidalis; 33 – Inferior epigastric artery; Inferior epigastric vein; 34 – Ala of ilium; Wing of ilium; 35 – Gluteus medius; 36 – Iliacus

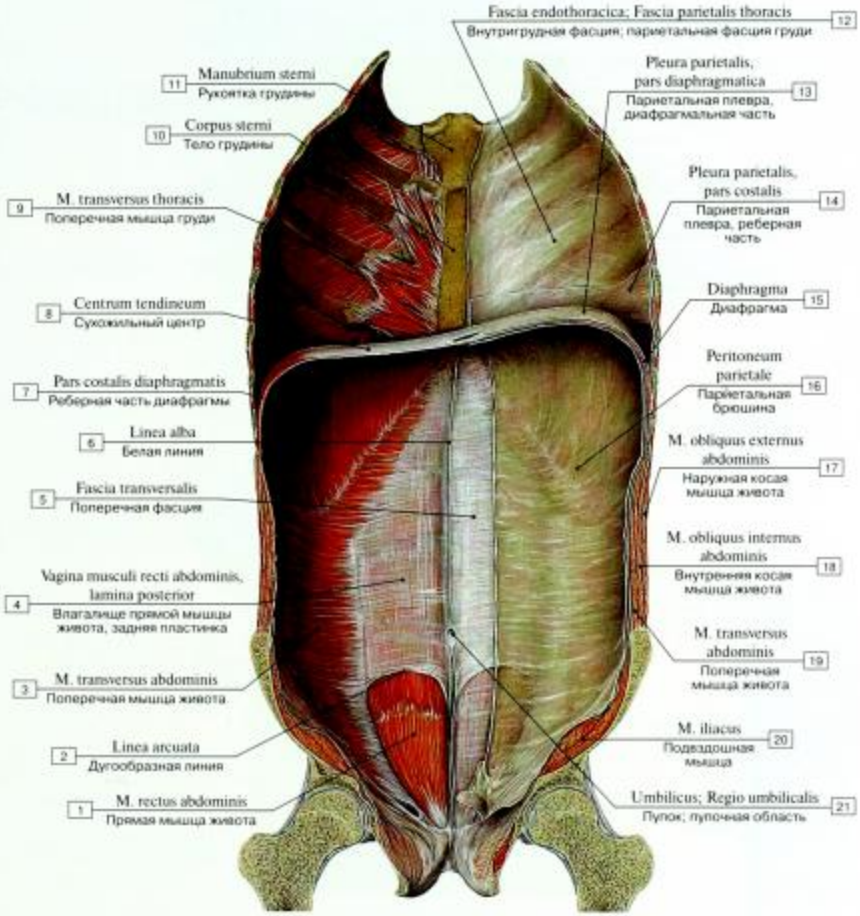

Рис. 547. Задняя поверхность передней стенки живота и грудной клетки, вид изнутри:

1 – Rectus abdominis; 2 – Arcuate line; 3 – Transversus abdominis; Transverse abdominal; 4 – Rectus sheath, posterior layer; 5 – Transversalis fascia; 6 – Linea alba; 7 – Costal part; 8 – Central tendon; 9 – Transversus thoracis; 10 – Body of sternum; 11 – Manubrium of sternum; 12 – Endothoracic fascia; Parietal fascia of thorax; 13 – Parietal pleura, diaphragmatic part; 14 – Parietal pleura, costal part; 15 – Diaphragm; 16 – Parietal peritoneum; 17 – External oblique; 18 – Internal oblique; 19 – Transversus abdominis; Transverse abdominal; 20 – Iliacus; 21 – Umbilical region

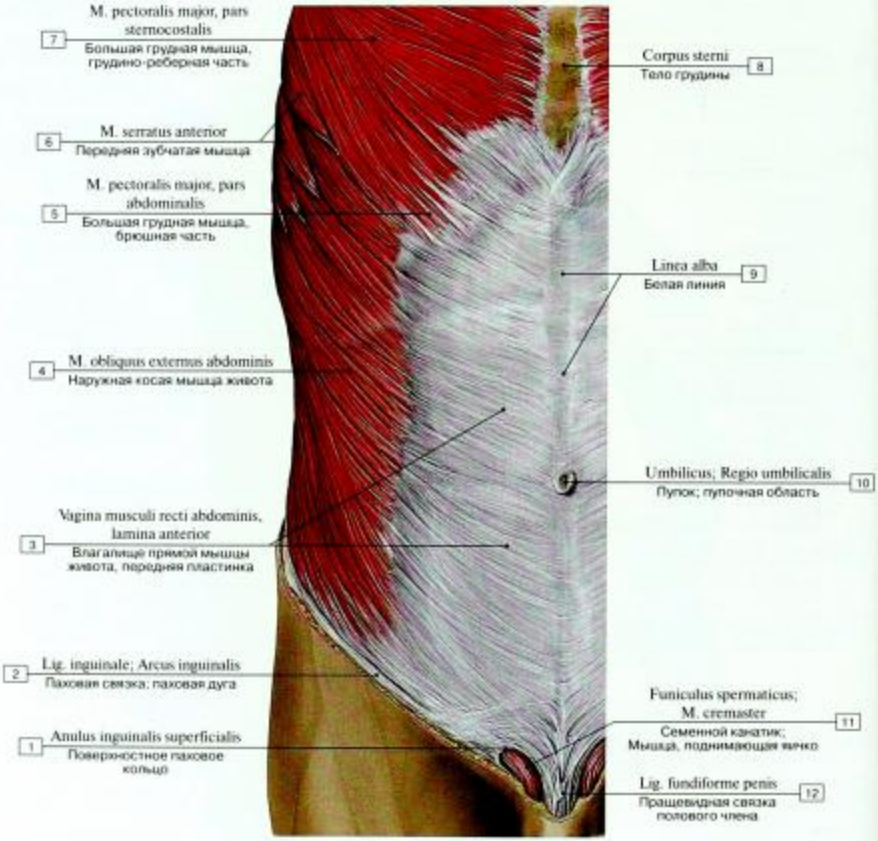

Рис. 548. Наружная косая мышца живота, вид спереди:

1 – Superficial inguinal ring; 2 – Inguinal ligament; 3 – Rectus sheath, anterior layer; 4 – External oblique; 5 – Pectoralis major, abdominal part; 6 – Serratus anterior; 7 – Pectoralis major, sternocostal head; 8 – Body of sternum; 9 – Linea alba; 10 – Umbilical region; 11 – Spermatic cord; Cremaster; 12 – Fundiform ligament of penis

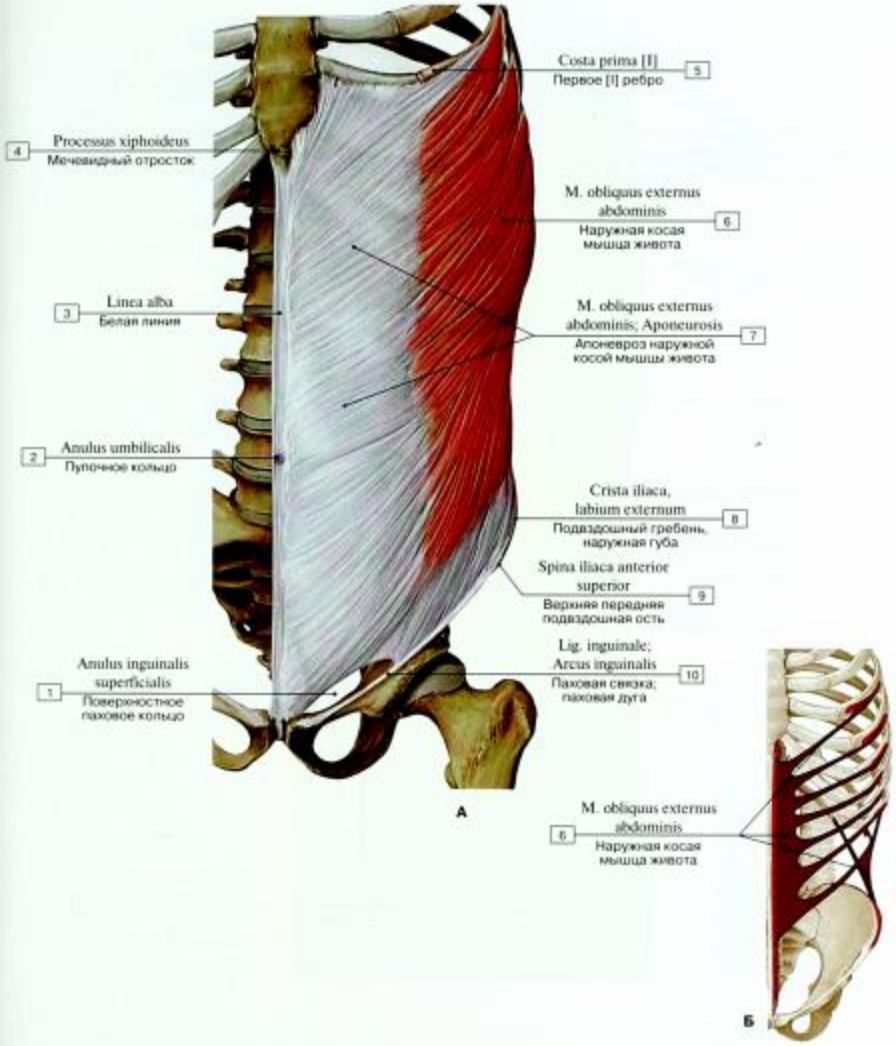

Рис. 549. Наружная косая мышца живота, все остальные мышцы удалены (А – общий вид спереди, Б – места начала и прикрепления)

1 – Superficial inguinal ring; 2 – Umbilical ring; 3 – Linea alba; 4 – Xiphoid process; 5 – First rib [I]; 6 – External oblique; 7 – External oblique; Aponeurosis; 8 – Iliac crest, outer lip; 9 – Anterior superior iliac spine; 10 – Inguinal ligament

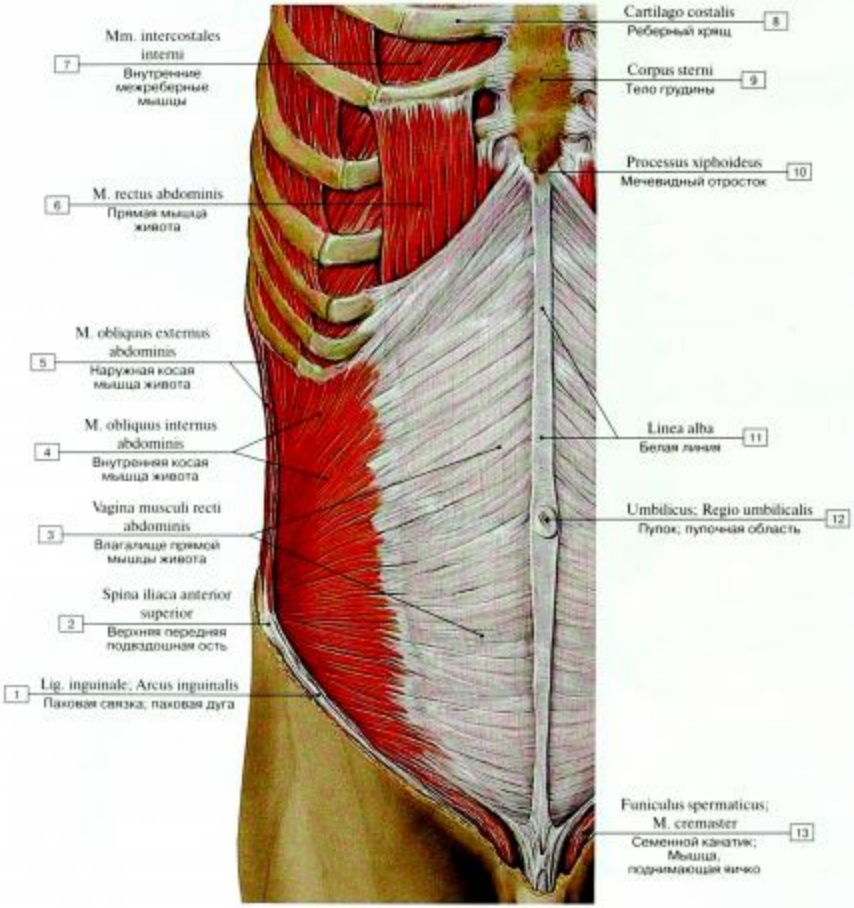

Рис. 550. Внутренняя косая мышца живота, вид спереди:

1 – Inguinal ligament; 2 – Anterior superior iliac spine; 3 – Rectus sheath; 4 – Internal oblique; 5 – External oblique; 6 – Rectus abdominis; 7 – Internal intercostal muscle; 8 – Costal cartilage; 9 – Body of sternum; 10 – Xiphoid process; 11 – Linea alba; 12 – Umbilical region; 13 – Spermatic cord; Cremaster

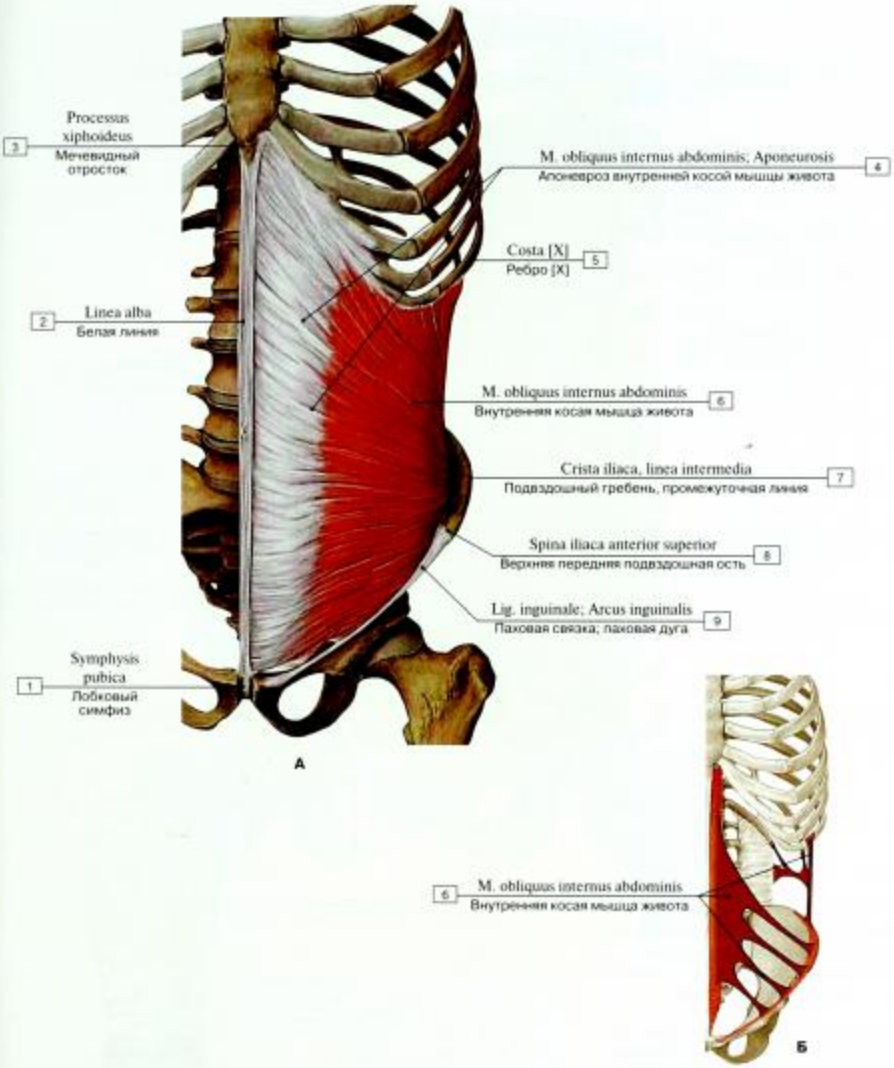

Рис. 551. Внутренняя косая мышца живота, все остальные мышцы удалены (А – общий вид спереди, Б – места начала и прикрепления):

1 – Pubic symphysis; 2 – Linea alba; 3 – Xiphoid process; 4 – Internal oblique; Aponeurosis; 5 – Rib [XII]; 6 – Internal oblique; 7 – Iliac crest, intermediate zone; 8 – Anterior superior iliac spine; 9 – Inguinal ligament

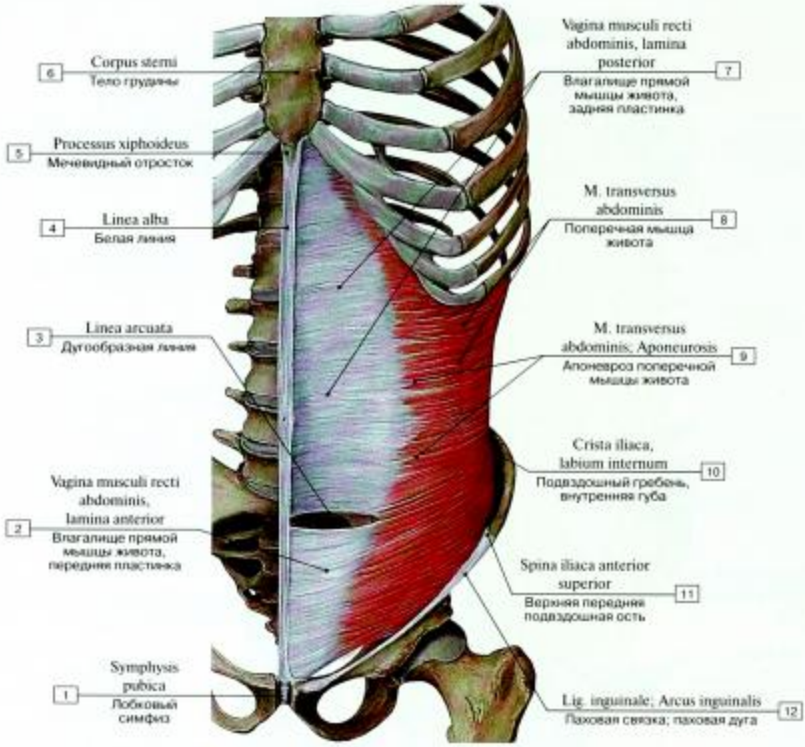

Рис. 552. Поперечная мышца живота, все остальные мышцы удалены (А – общий вид спереди, Б – места начала и прикрепления):

1 – Pubic symphysis; 2 – Rectus sheath, anterior layer; 3 – Arcuate line; 4 – Linea alba; 5 – Xiphoid process; 6 – Body of sternum; 7 – Rectus sheath, posterior layer; 8 – Transversus abdominis; Transverse abdominal; 9 – Transversus abdominis; Transverse abdominal; Aponeurosis; 10 – Iliac crest, inner lip; 11 – Anterior superior iliac spine; 12 – Inguinal ligament

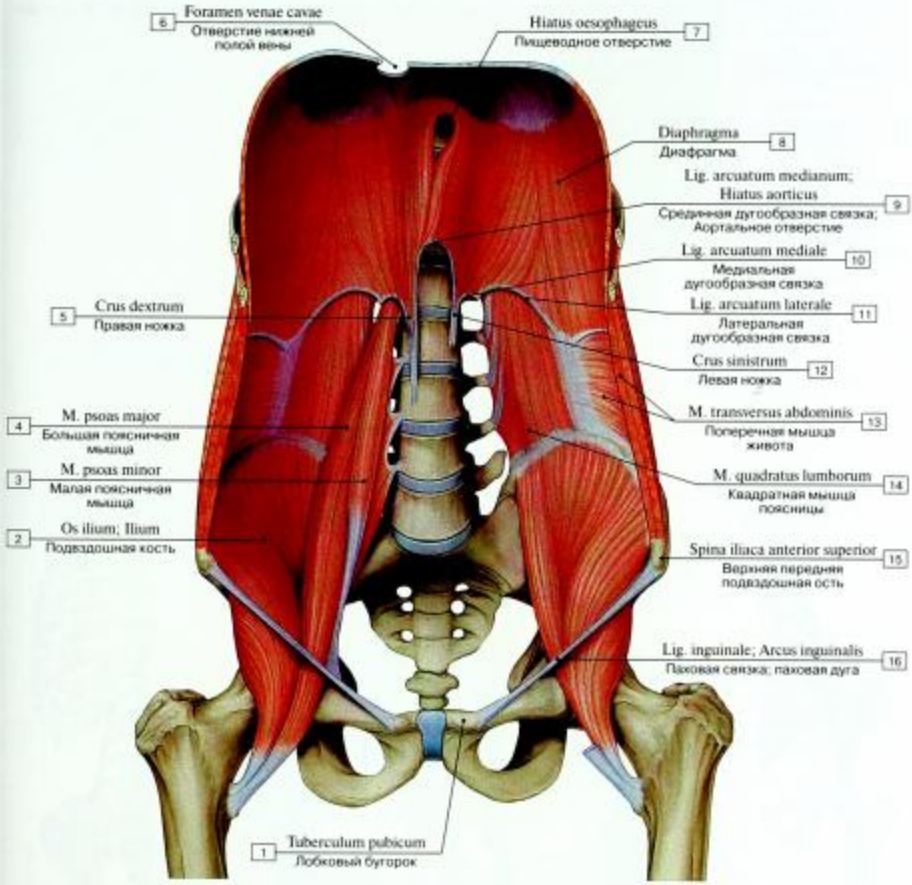

Рис. 553. Подвздошно-поясничная мышца, вид спереди:

1 – Pubic tubercle; 2 – Ilium; 3 – Psoas minor; 4 – Psoas major; 5 – Right crus; 6 – Caval opening; 7 – Oesophageal hiatus; 8 – Diaphragm; 9 – Median arcuate ligament; Aortic hiatus; 10 – Medial arcuate ligament; 11 – Lateral arcuate ligament; 12 – Left crus; 13 – Transversus abdominis; Transverse abdominal; 14 – Quadratus lumborum; 15 – Anterior superior iliac spine; 16 – Inguinal ligament

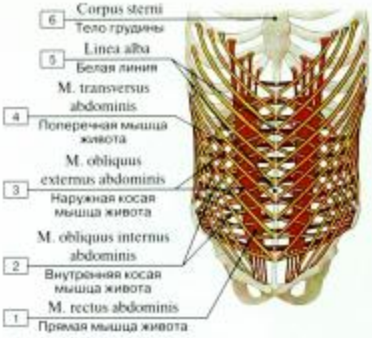

Рис. 554. Направление волокон мышц стенок живота:

1 – Rectus abdominis; 2 – Internal oblique; 3 – External oblique; 4 – Transversus abdominis; Transverse abdominal; 5 – Linea alba; 6 – Body of sternum

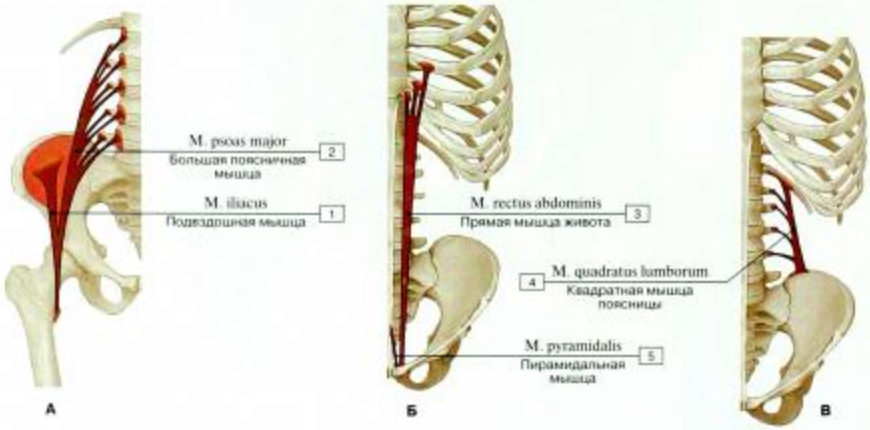

Рис. 555. Места начала и прикрепления (А – подвздошно-поясничной мышцы, Б – прямой мышцы живота и пирамидальной мышцы, В – квадратной мышцы поясницы):

1 – Iliacus; 2 – Psoas major; 3 – Rectus abdominis; 4 – Quadratus lumborum; 5 – Pyramidalis

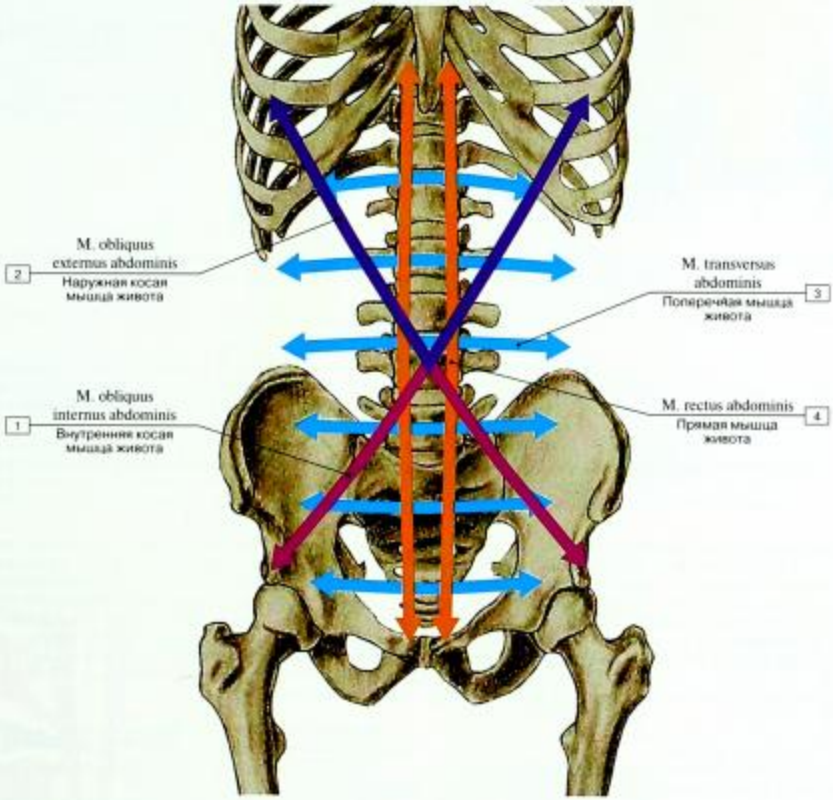

Рис. 556. Направления сокращения мышц живота:

1 – Internal oblique; 2 – External oblique; 3 – Transversus abdominis; Transverse abdominal; 4 – Rectus abdominis

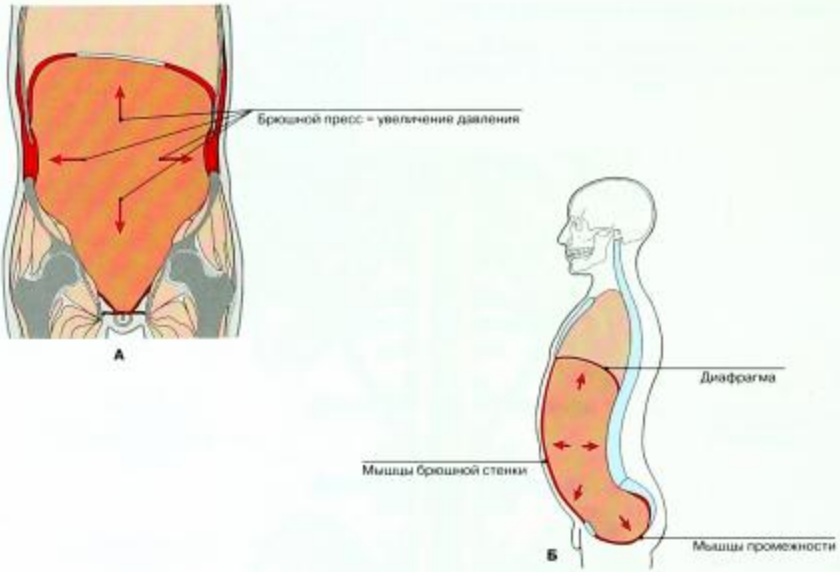

Рис. 557. Функция мышц брюшного пресса (А – фронтальная плоскость, Б – сагиттальная плоскость)

Функции мышц брюшной стенки.

Мышцы брюшного пресса выполняют множество функций, чаще всего совместно с другими группами мышц (например, с мышцами спины, ягодичными мышцами и диафрагмой). Основные функции мышц брюшного пресса:

- поддержание мышечного тонуса: укрепление стенки живота и компрессия органов брюшной полости (брюшной пресс);
- укрепление позвоночника и уменьшение нагрузки на него;
- движения тела и туловища;
- участие в акте дыхания;
- повышение внутрибрюшного давления благодаря напряжению брюшной стенки, мышц дна таза и диафрагмы.

А. При сокращении мышц брюшного пресса происходит уменьшение объема брюшной полости, повышение внутрибрюшного давления и сдавление органов брюшной полости, удержание брюшных внутренностей в определенном положении. Мышцы участвуют также в актах дефекации, рвоты, мочеиспускания. Брюшной пресс играет важную роль в осуществлении родового акта.

Брюшной пресс способствует укреплению позвоночника благодаря повышению внутрибрюшного давления.

Б. Одновременное сокращение диафрагмы, мышц брюшного пресса и дна таза повышает внутрибрюшное давление. Вследствие гидростатического эффекта это укрепляет туловище, уменьшает нагрузку на позвоночник (особенно на его поясничный отдел) и напрягает стенку туловища. Это происходит автоматически при поднятии тяжестей и облегчает давление груза на межпозвоночные диски на 50% в верхней части поясничного отдела позвоночника, на 30% в нижней части поясничного отдела. Кроме того, уменьшается нагрузка на глубокие мышцы спины более, чем на 50%. Это объясняет важность хорошо развитых сильных мышц живота в профилактике и лечении болезней позвоночника.

Движения туловища осуществляют косые и прямые мышцы живота (рис. 559).

А. Направление пучков и организация прямых и косых мышц живота.

Б. Туловище наклонено вправо с одновременным поворотом влево благодаря сокращению наружной косой мышцы живота в правую сторону и внутренней косой мышцы живота в левую сторону.

В. Вращение туловища вправо выполняется мышцами правой боковой стенки живота и левыми глубокими мышцами спины.

Г. Туловище наклонено вправо благодаря сокращению правой боковой стенки живота (этому способствуют и правые глубокие мышцы спины).

Д. Сгибание туловища осуществляется благодаря билатеральному сокращению прямых мышц живота, мышц боковых стенок живота и подвздошных мышц.

Рис. 558. Участие мышц брюшной стенки в движениях таза: активные и пассивные положения (А – нормальное активное положение, Б – активное стабильное положение, В – пассивное «упавшее» положение):

1 – Quadriceps femoris; 2 – Anterior superior iliac spine; 3 – Psoas major; 4 – Posterior superior iliac spine; 5 – Gluteus maximus; 6 – Iliopsoas

Дисбаланс между глубокими мышцами спины и мышцами живота наиболее очевидно проявляется в уменьшении поясничного лордоза и изменении угла наклона таза. При нормальном активном положении таз наклонен вперед приблизительно на 12° (А). При принятии стабильного положения (живот внутрь, грудь наружу) таз поддерживается в более вертикальном положении, так что передняя и задняя верхние подвздошные ости находятся на одном уровне (Б). Самые активные мышцы – мышцы брюшной стенки, ягодичные, икроножные мышцы и четырехглавая мышца бедра. При слабых мышцах живота результатом является пассивное «упавшее» положение (В) с чрезмерной степенью угла наклона таза вперед. При этом кривизна поясничного лордоза более выражена из-за сильного сокращения глубоких мышц спины. Это положение закрепляется сокращением подвздошно-поясничной мышцы.

Рис. 559. Участие мышц переднебоковой стенки живота в движениях туловища:

1 – Sternum; 2 – Rectus abdominis; 3 – External oblique; 4 – Transversus abdominis; Transverse abdominal; 5 – Internal oblique; 6 – Linea alba; 7 – Pubic symphysis

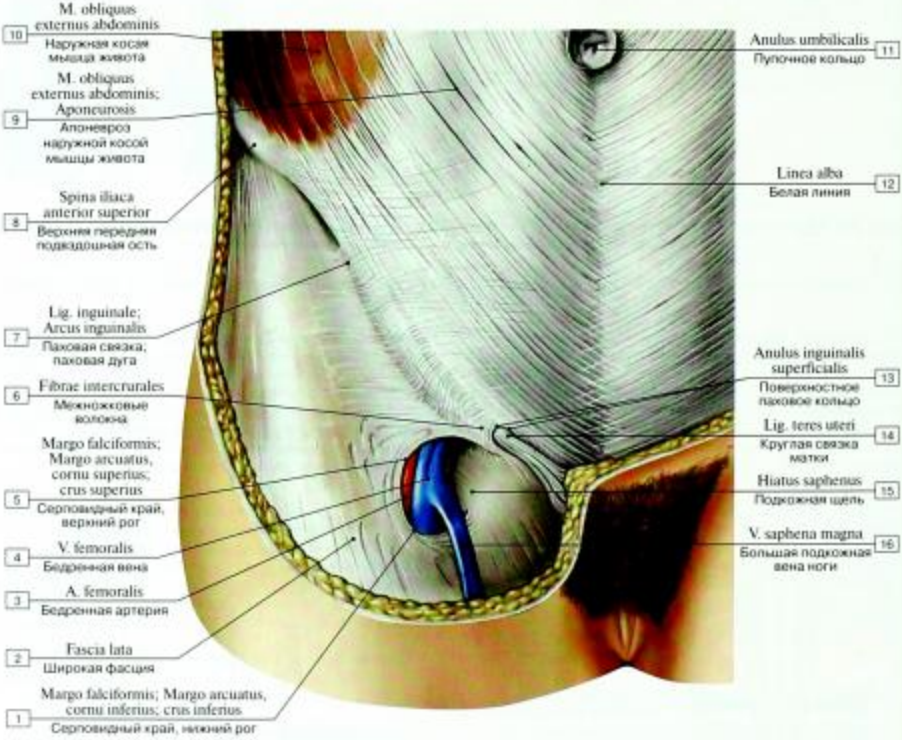

Рис. 560. Паховый канал женщины, вид спереди:

1 – Falciform margin, inferior horn; 2 – Fascia lata; 3 – Femoral artery; 4 – Femoral vein; 5 – Falciform margin, superior horn; 6 – Intercrural fibres; 7 – Inguinal ligament; 8 – Anterior superior iliac spine; 9 – External oblique; Aponeurosis; 10 – External oblique; 11 – Umbilical ring; 12 – Linea alba; 13 – Superficial inguinal ring; 14 – Round ligament of uterus; 15 – Saphenous opening; 16 – Great saphenous vein; Long saphenous vein

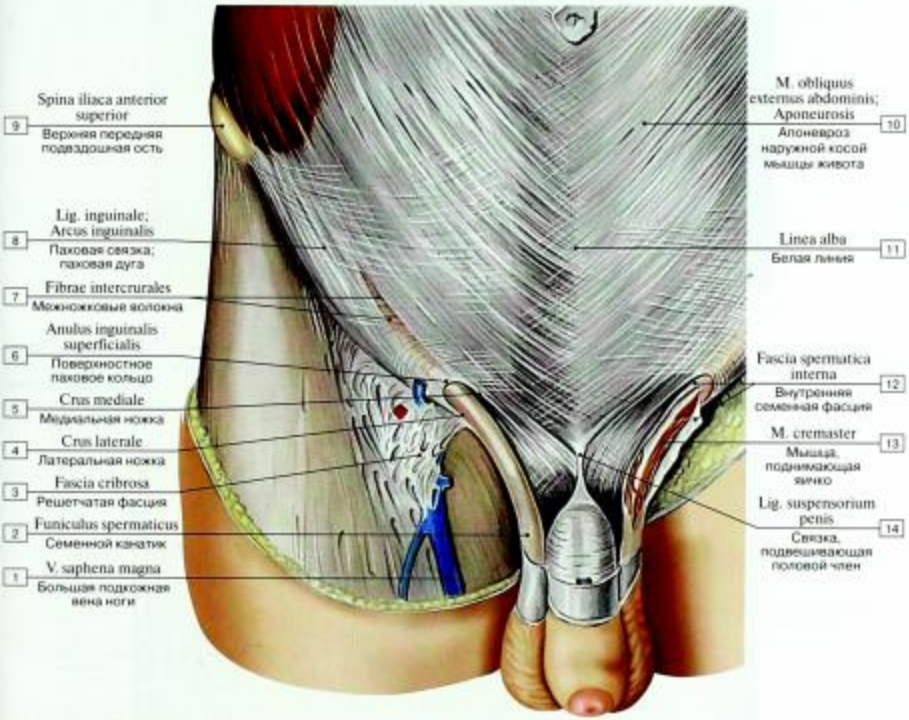

Рис. 561. Паховый канал мужчины, вид спереди:

1 – Great saphenous vein; Long saphenous vein; 2 – Spermatic cord; 3 – Cribriform fascia; 4 – Lateral crus; 5 – Medial crus; 6 – Superficial inguinal ring; 7 – Intercrural fibres; 8 – Inguinal ligament; 9 – Anterior superior iliac spine; 10 – External oblique; Aponeurosis; 11 – Linea alba; 12 – Internal spermatic fascia; 13 – Cremaster; 14 – Suspensory ligament of penis

Рис. 562. Паховая область мужчины, вид спереди (фотография натурального препарата):

1 – межножковые волокна; 2 – апоневроз наружной косой мышцы живота; 3 – подвздошно-подчревный нерв, передняя кожная ветвь; 4 – подреберный нерв (XII межреберный нерв), передняя кожная ветвь; 5 – пращевидная связка полового члена; 6 – медиальная ножка поверхностного пахового кольца; 7 – мошонка; 8 – семенной канатик, наружная семенная фасция; 9 – латеральная ножка поверхностного пахового кольца; 10 – паховая связка; паховая дуга; 11 – подкожная клетчатка вокруг поверхностной артерии, окружающей подвздошную кость

Рис. 563. Паховая область женщины, вид спереди (фотография натурального препарата):

1 – подкожная оболочка с фасцией Скарпакера; 2 – подвздошно-подчревный нерв, передняя кожная ветвь; 3 – медиальная ножка поверхностного пахового кольца; 4 – жировая ткань лобкового возвышения; 5 – круглая связка матки; 6 – большая половая губа; 7 – латеральная ножка поверхностного пахового кольца; 8 – паховая связка; 9 – межножковые волокна; 10 – апоневроз наружной косой мышцы живота; 11 – передний верхний подвздошный гребень

Таблица 41. Стенки пахового канала

Стенки	Структуры, образующие стенки канала
Верхняя (узкая)	Нижние края внутренней косой и поперечной мышц живота
Нижняя (узкая)	Паховая связка – нижний загнутый край апоневроза наружной косой мышцы живота
Передняя (широкая)	Апоневроз наружной косой мышцы живота
Задняя (широкая)	Поперечная фасция, париетальная брюшина

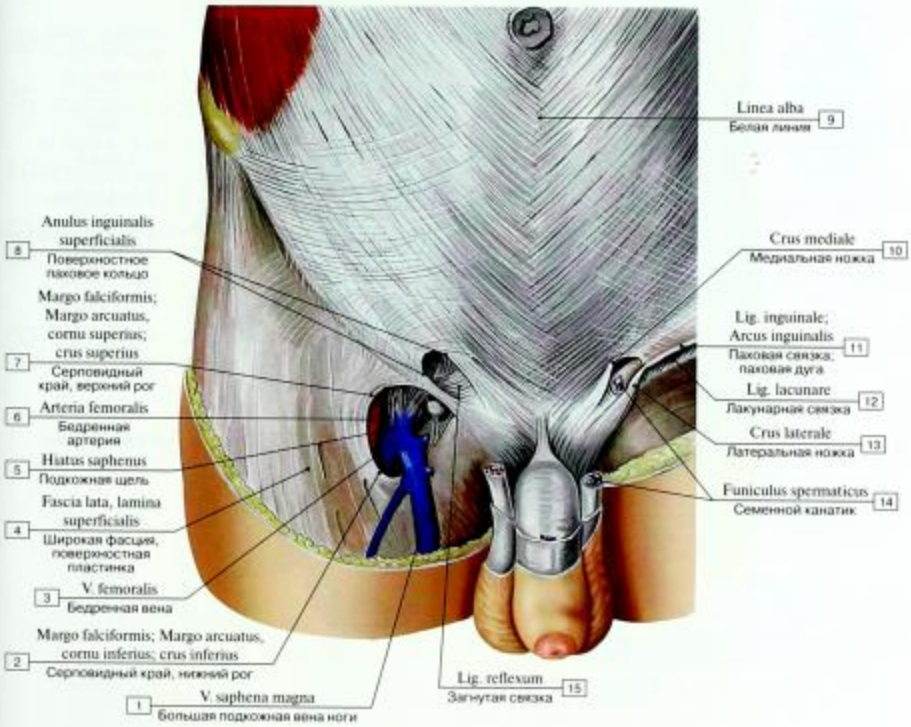

Рис. 564. Поверхностное паховое кольцо мужчины, вид спереди:

1 – Great saphenous vein; Long saphenous vein; 2 – Falciform margin, inferior horn; 3 – Femoral vein; 4 – Fascia lata, superficial layer; 5 – Saphenous opening; 6 – Femoral artery; 7 – Falciform margin, superior horn, 8 – Superficial inguinal ring; 9 – Linea alba; 10 – Medial crus; 11 – Inguinal ligament; 12 – Lacunar ligament; 13 – Lateral crus; 14 – Spermatic cord; 15 – Reflected ligament

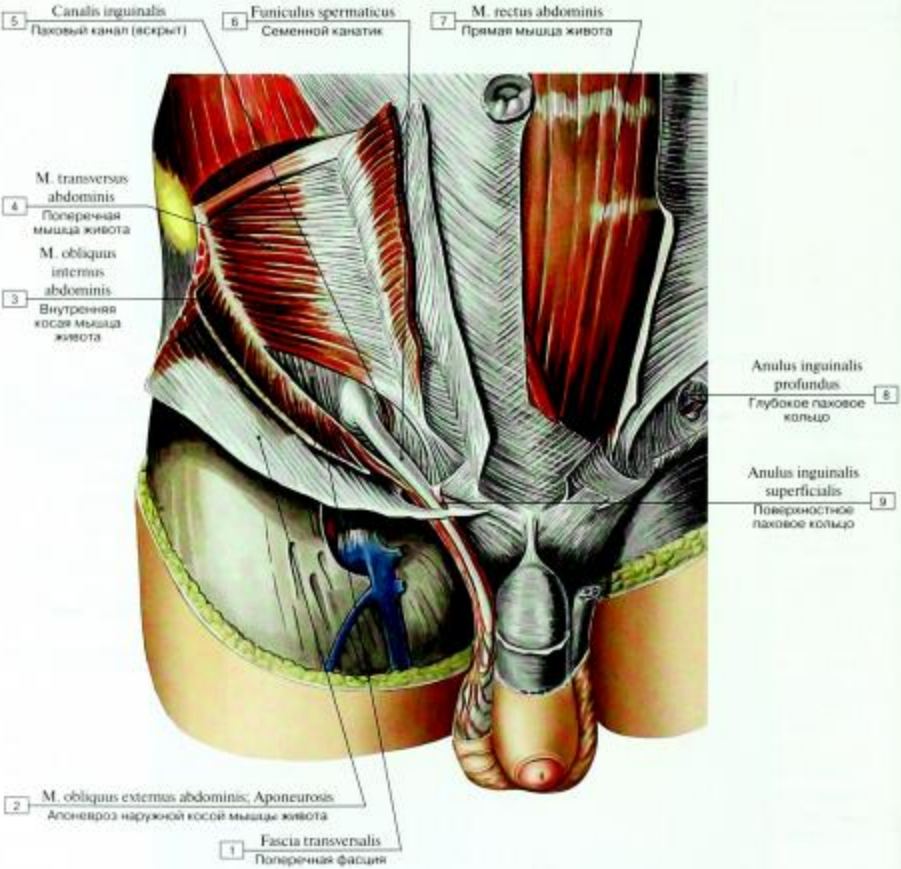

Рис. 565. Паховый канал, вид спереди, справа наружная и внутренняя мышцы живота разрезаны и отвернуты, видны стенки глубокого пахового кольца, слева удален семенной канатик, видно поверхностное паховое кольцо:

1 – Transversalis fascia; 2 – External oblique; Aponeurosis; 3 – Internal oblique; 4 – Transversus abdominis; Transverse abdominal; 5 – Inguinal canal; 6 – Spermatic cord; 7 – Rectus abdominis; 8 – Deep inguinal ring; 9 – Superficial inguinal ring

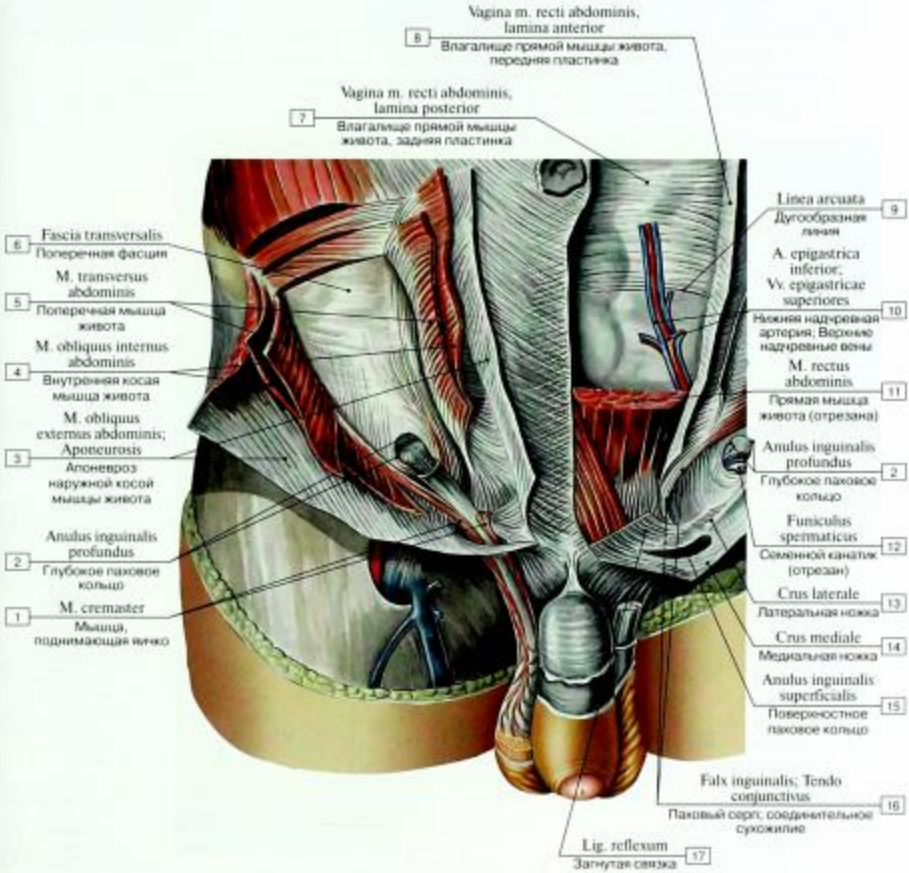

Рис. 566. Паховый канал, вид спереди, справа видны поперечная фасция и глубокое паховое кольцо:

1 – Cremaster; 2 – Deep inguinal ring; 3 – External oblique; Aponeurosis; 4 – Internal oblique; 5 – Transversus abdominis; Transverse abdominal; 6 – Transversalis fascia; 7 – Rectus sheath, posterior layer; 8 – Rectus sheath, anterior layer; 9 – Arcuate line; 10 – Inferior epigastric artery; Superior epigastric veins; 11 – Rectus abdominis; 12 – Spermatic cord; 13 – Lateral crus; 14 – Medial crus; 15 – Superficial inguinal ring; 16 – Inguinal falx; Conjoint tendon; 17 – Reflected ligament

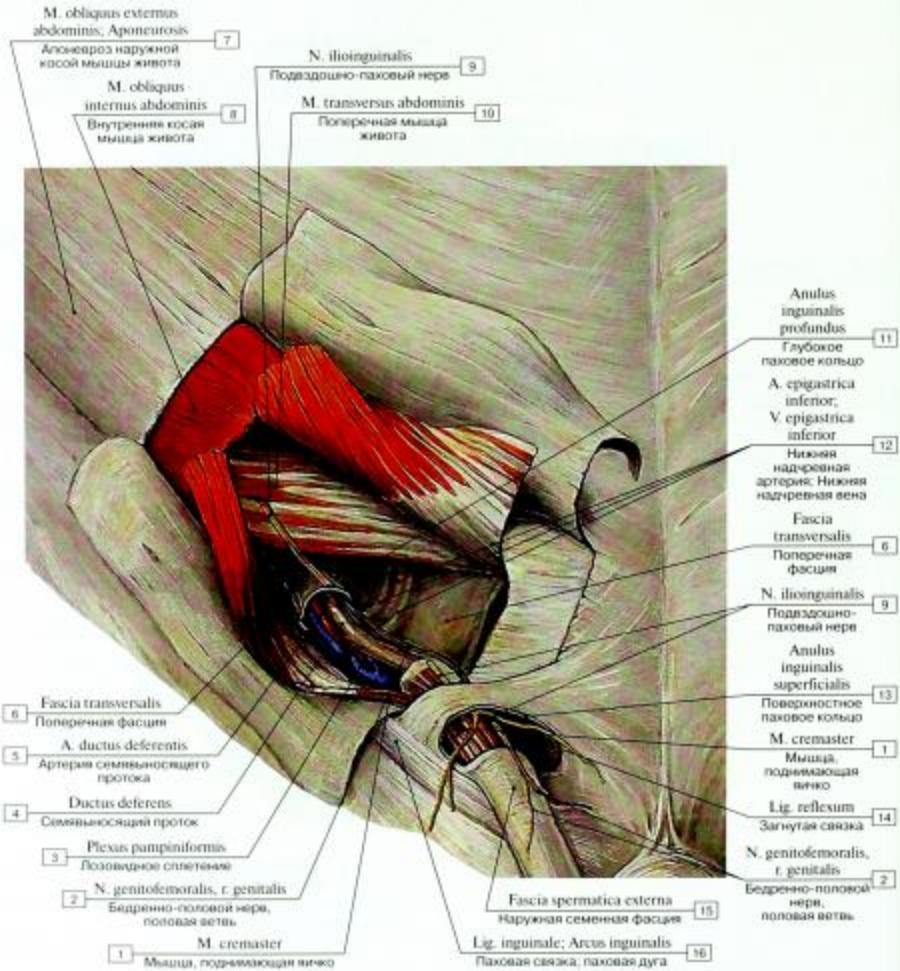

Рис. 567. Глубокое паховое кольцо, вид спереди:

1 – Cremaster; 2 – Genitofemoral nerve, genital branch; 3 – Pampiniform plexus; 4 – Ductus deferens; Vas deferens; 5 – Artery to ductus deferens; Artery to vas deferens; 6 – Transversalis fascia; 7 – External oblique; Aponeurosis; 8 – Internal oblique; 9 – Ilio-inguinal nerve; 10 – Transversus abdominis; Transverse abdominal; 11 – Deep inguinal ring; 12 – Inferior epigastric artery; Inferior epigastric vein; 13 – Superficial inguinal ring; 14 – Reflected ligament; 15 – External spermatic fascia; 16 – Inguinal ligament

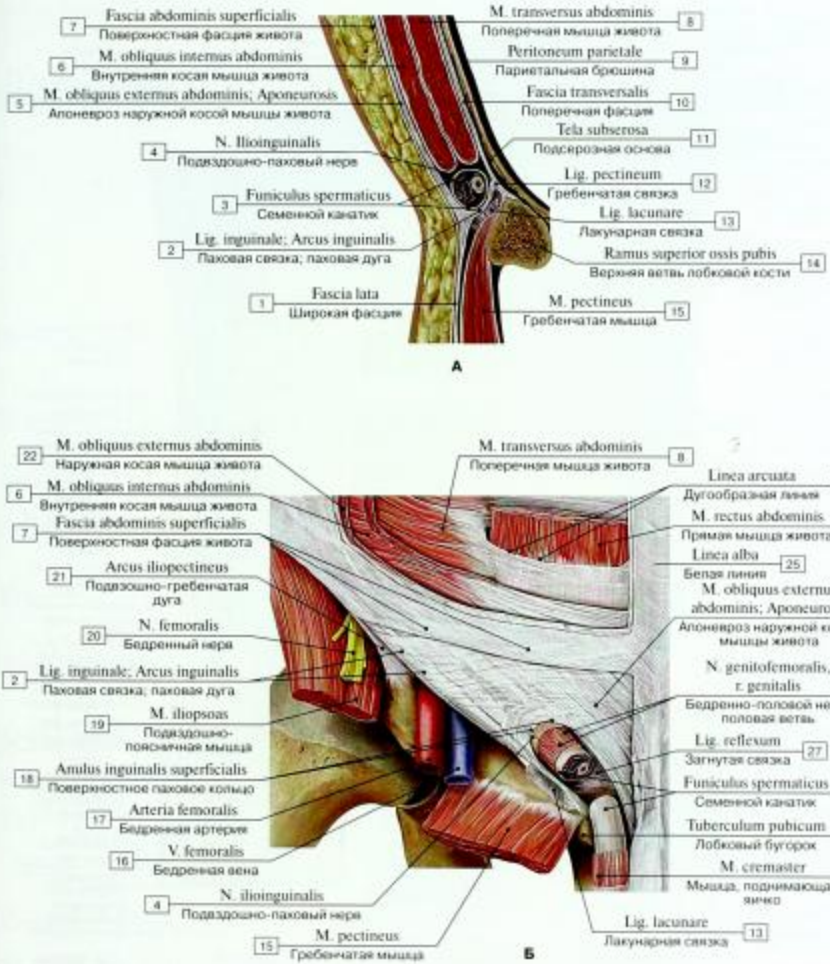

Рис. 568. Паховый канал (А – сагиттальный разрез через паховый канал мужчины, Б – паховый канал мужчины):

1 – Fascia lata; 2 – Inguinal ligament; 3 – Spermatic cord; 4 – Ilio-inguinal nerve; 5 – External oblique; Aponeurosis; 6 – Internal oblique; 7 – Superficial abdominal fascia; 8 – Transversus abdominis; Transverse abdominal; 9 – Parietal peritoneum; 10 – Transversalis fascia; 11 – Subserosa; Subserous layer; 12 – Pectineal ligament; 13 – Lacunar ligament; 14 – Superior pubic ramus; 15 – Pectineus; 16 – Femoral vein; 17 – Femoral artery; 18 – Superficial inguinal ring; 19 – Iliopsoas; 20 – Femoral nerve; 21 – Iliopectineal arch; 22 – External oblique; 23 – Arcuate line; 24 – Rectus abdominis; 25 – Linea alba; 26 – Genitofemoral nerve, genital branch; 27 – Reflected ligament; 28 – Pubic tubercle; 29 – Cremaster

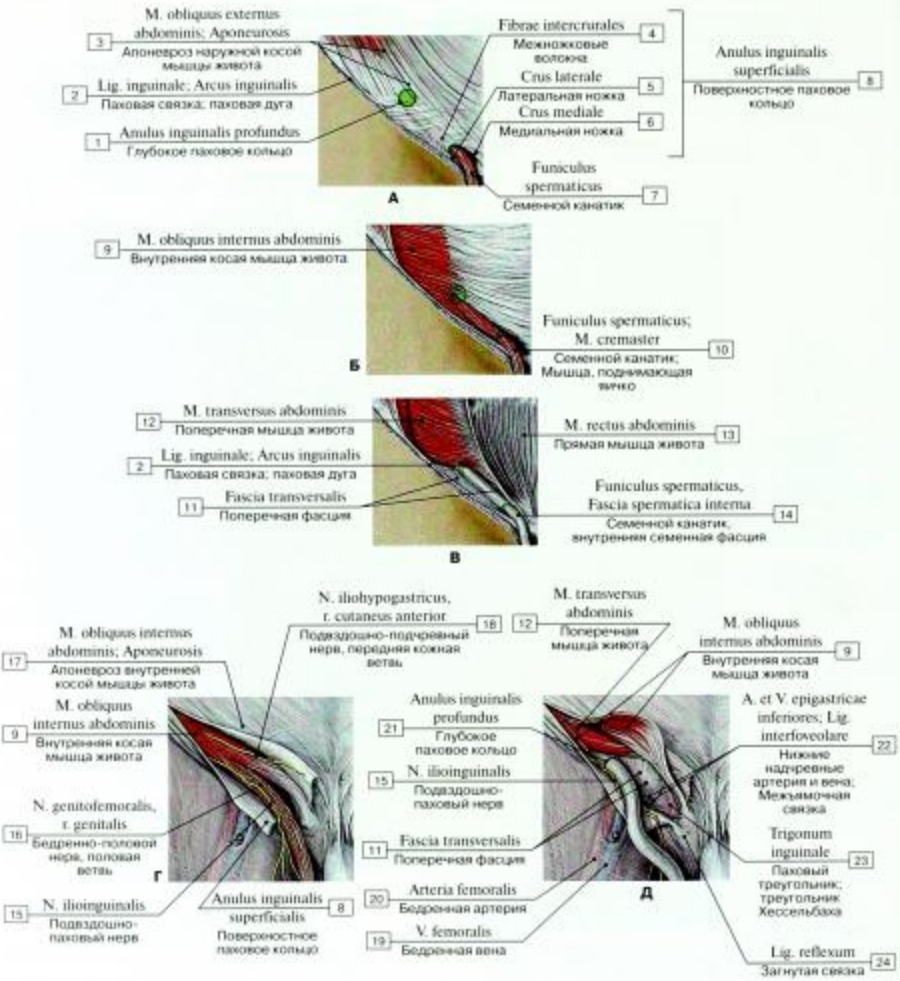

Рис. 569. Паховый канал мужчины (А–В – паховый канал при послойном удалении широких мышц брюшной стенки, Г – паховый канал частично открыт, Д – паховый канал полностью вскрыт, обнажен семенной канатик):

1 – Deep inguinal ring; 2 – Inguinal ligament; 3 – External oblique; Aponeurosis; 4 – Intercrural fibres; 5 – Lateral crus; 6 – Medial crus; 7 – Spermatic cord; 8 = 4 + 5 + 6 – Superficial inguinal ring; 9 – Internal oblique; 10 – Spermatic cord, cremaster; 11 – Transversalis fascia; 12 – Transversus abdominis; Transverse abdominal; 13 – Rectus abdominis; 14 – Spermatic cord, internal spermatic fascia; 15 – Ilio-inguinal nerve; 16 – Genitofemoral nerve, genital branch; 17 – Internal oblique; Aponeurosis; 18 – Iliohypogastric nerve, anterior cutaneous branch; 19 – Femoral vein; 20 – Femoral artery; 21 – Deep inguinal ring; 22 – Inferior epigastric artery and vein; Interfoveolar ligament; 23 – Inguinal triangle; Hesselbach's triangle; 24 – Reflected ligament

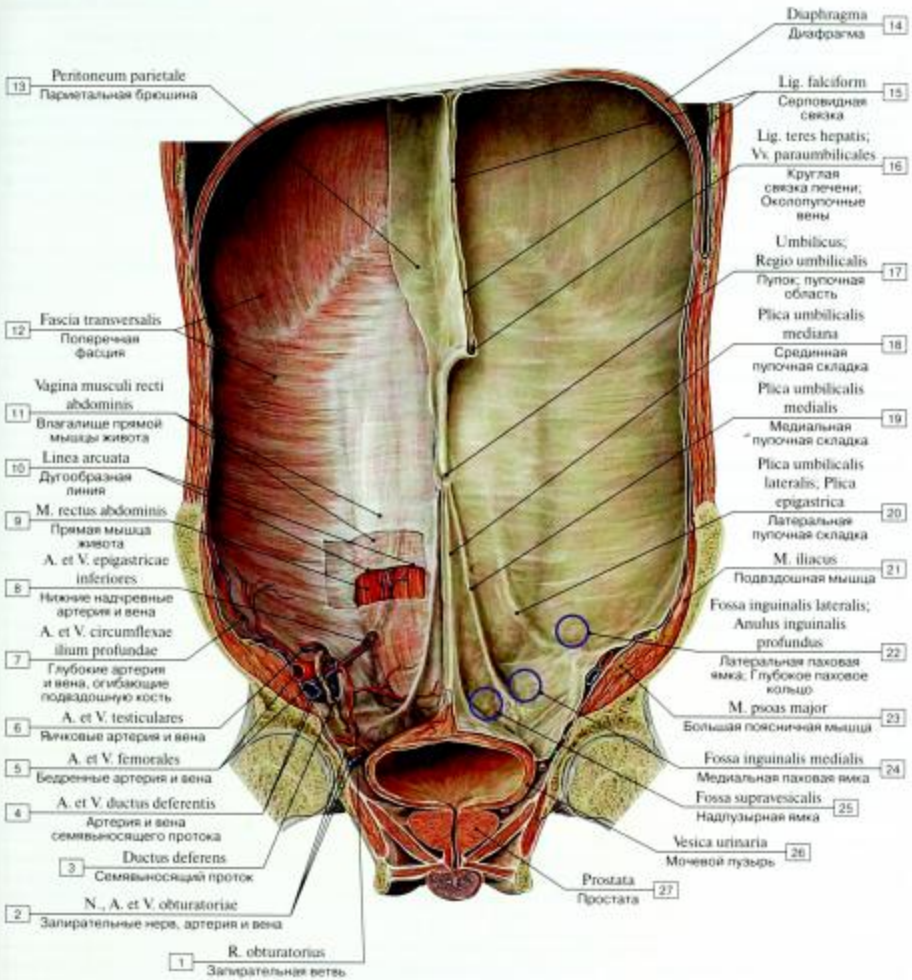

Рис. 570. Внутренняя поверхность передней брюшной стенки мужчины:

1 – Obturator branch; 2 – Obturator nerve, artery and veins; 3 – Ductus deferens; Vas deferens; 4 – Artery and vein to ductus deferens; 5 – Femoral artery and vein; 6 – Testicular artery and vein; 7 – Deep circumflex iliac artery and vein; 8 – Inferior epigastric artery and vein; 9 – Rectus abdominis; 10 – Arcuate line; 11 – Rectus sheath; 12 – Transversalis fascia; 13 – Parietal peritoneum; 14 – Diaphragm; 15 – Falciform ligament; 16 – Round ligament of the liver; Para-umbilical veins; 17 – Umbilical region; 18 – Median umbilical fold; 19 – Medial umbilical fold; 20 – Lateral umbilical fold; Epigastric fold; 21 – Iliacus; 22 – Lateral inguinal fossa; Deep inguinal ring; 23 – Psoas major; 24 – Medial inguinal fossa; 25 – Supravesical fossa; 26 – Urinary bladder; 27 – Prostate

Таблица 42. Мышцы

Название	Форма	Расположение	Начало	Ход (направление)
Мышцы диафрагмы таза				
Мышца, поднимающая задний проход	Тонкая, треугольной формы пластинка, обе мышцы образуют воронку, широкой частью обращенную вверх	Задний отдел дна полости малого таза	Передние пучки – от внутренней поверхности нижней ветви лобковой кости; боковые пучки – от сухожильной дуги мышцы, поднимающей задний проход	Сверху вниз и кзади, нижние части обеих мышц, суживаясь книзу, охватывают прямую кишку в виде петли
Копчиковая мышца, парная, непостоянная	Тонкая пластинка четырехугольной формы	Прилежит с медиальной стороны к крестцово-остистой связке, частью вплетаясь в нее	Седалищная ость, крестцово-остистая связка	Медиально и кзади
Наружный сфинктер заднего прохода	Круговая	Вокруг заднего прохода	Копчик, заднепроходно-копчиковая связка	Кольцеобразно окружает нижний отдел прямой кишки
Мышцы мочеполовой диафрагмы				
Глубокая поперечная мышца промежности парная, у женщин развита слабо	Тонкая пластинка	В передневерхней части мочеполовой диафрагмы, между нижними ветвями лонных и седалищных костей	Ветвь седалищной и лобковой костей	Медиально в поперечном направлении навстречу аналогичной мышце другой стороны
Сфинктер мочеиспускательного канала	Плоская круговая	Между нижними ветвями лонных костей	Циркулярные пучки окружают мочеиспускательный канал. У женщин окружает также влагалище	Циркулярно
Поверхностная поперечная мышца промежности, парная	Тонкая плоская	Поверхностно	Нижняя ветвь седалищной кости возле седалищного бугра	Медиально в поперечном направлении навстречу аналогичной мышце другой стороны
Седалищно-пещеристая мышца, парная	Тонкая плоская	Прилежит с латеральной стороны к корню полового члена (у мужчин), клитора (у женщин)	Нижняя ветвь седалищной кости	Вперед и медиально
Луковично-губчатая мышца, парная	Тонкая плоская	У мужчин окружает луковицу полового члена и его губчатое тело. У женщин окружает вход во влагалище	Шов на нижней поверхности луковицы полового члена. Сухожильный центр промежности и наружный сфинктер заднего прохода (у женщин)	Вперед

промежности (тазового дна)

Прикрепление	Функция	Кровоснабжение	Аномалии и вариации
Копчик, заднепроходно-копчиковая связка. Часть волокон вплетается у мужчин в предстательную железу, у женщин – в стенку влагалища, а также в стенки мочевого пузыря и прямой кишки	Укрепляет и поднимает дно таза, подтягивает вперед и вверх конечный отдел прямой кишки, которая при этом сдавливается. У женщин суживает вход во влагалище и приближает заднюю стенку влагалища к передней	Крестцовое сплетение, промежуточный заднепроходно-копчиковый нерв. Аа.: глубокая половая; промежностная	Развитие мышцы широко варьирует
Латеральный край копчика и верхушка крестца	Укрепляет заднюю часть диафрагмы таза		Непостоянная
Вплетается в стенку нижнего отдела прямой кишки, волокна вплетены в поверхностную фасцию и подкожную основу	Замыкает задний проход, расслабляется при акте дефекации	Половой нерв, заднепроходно-копчиковый нерв. Аа.: нижняя прямокишечная; промежностная	Варьирует число мышечных пучков и развитие мышцы
Своими плоскими сухожилиями обе мышцы соединяются между собой, образуя сухожильный центр промежности	Сжимает мочеиспускательный канал, у женщин также влагалище, укрепляет мочеполовую диафрагму	Половой нерв. Аа.: промежностная	Варьирует степень развития мышцы
У мужчин пучки волокон вплетаются в предстательную железу, а у женщин – в стенку влагалища	Сжимает мочеиспускательный канал, у женщин также влагалище, укрепляет мочеполовую диафрагму	Половой нерв. Аа.: промежностная	
Сухожильный центр промежности. Часть волокон вплетается в наружный сфинктер заднего прохода и в луковично-губчатую мышцу противоположной стороны	Фиксирует сухожильный центр промежности	Половой нерв. Аа.: промежностная	Непостоянная
Тонким сухожильным растяжением вплетается в пещеристое тело полового члена (у мужчин), клитора (у женщин)	Способствует эрекции	Половой нерв Аа.: промежностная	
Белочная оболочка губчатого тела, фасция на тыле полового члена. Обе мышцы срастаются по средней линии, образуя шов. Дорсальная поверхность клитора вплетается в его белочную оболочку (у женщин)	Сдавливает луковицу губчатого тела и дорсальную вену полового члена, а также бульбоуретральные железы, участвует в эрекции, способствует выделению мочи и семени (у мужчин). Сжимает отверстие влагалища, сдавливает большую железу преддверия, луковицу преддверия и выходящие из нее вены (у женщин)		

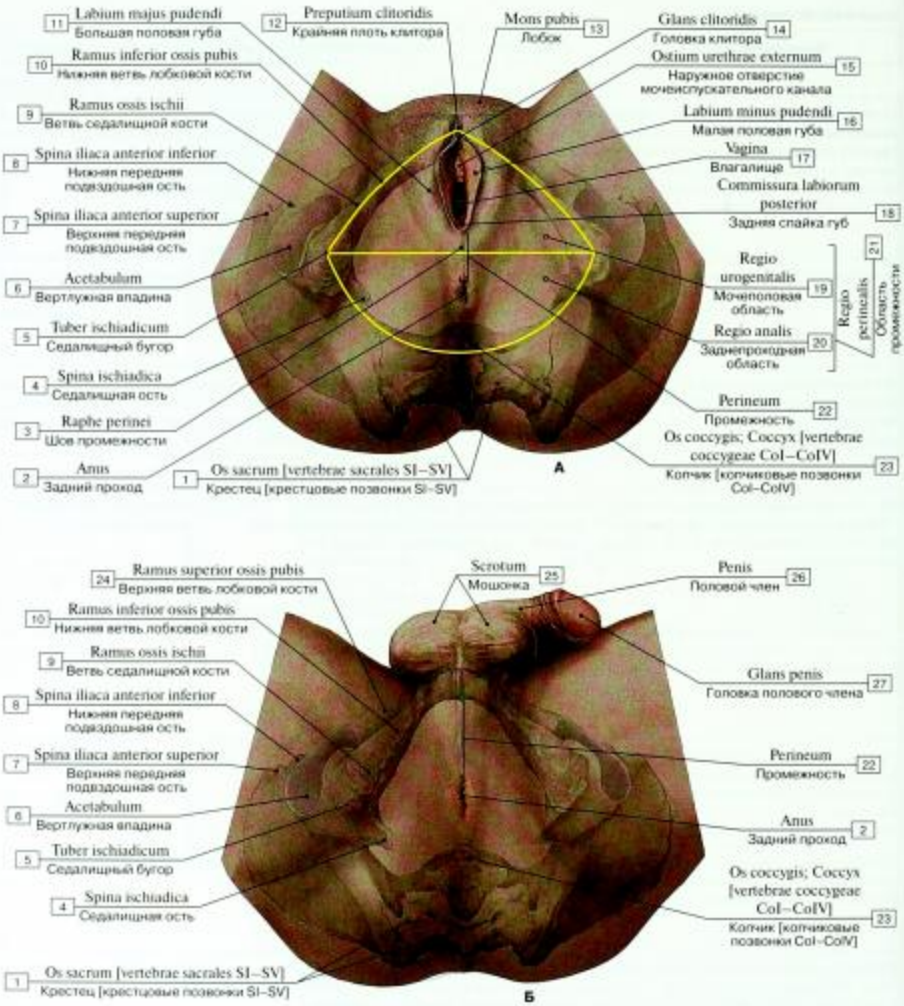

Рис. 571. Область промежности, вид снизу (А – женщины, Б – мужчины):

1 – Sacrum [sacral vertebrae SI–SV]; 2 – Anus; 3 – Perineal raphe; 4 – Ischial spine; 5– Ischial tuberosity; 6 – Acetabulum; 7 – Anterior superior iliac spine; 8 – Anterior inferior iliac spine; 9 – Ramus; 10 – Inferior pubic ramus; 11 – Labium majus; 12 – Prepuce of clitoris; 13– Mons pubis; 14 – Glans of clitoris; 15 – External urethral orifice; 16 – Labium minus; 17 – Vagina; 18 – Posterior commissure; 19 – Urogenital triangle; 20 – Anal triangle; 21 – Perineal region; 22 – Perineum; 23 – Coccyx [coccygeal vertebrae CoI–CoIV]; 24 – Superior pubic ramus; 25 – Scrotum; 26 – Penis; 27 – Glans penis

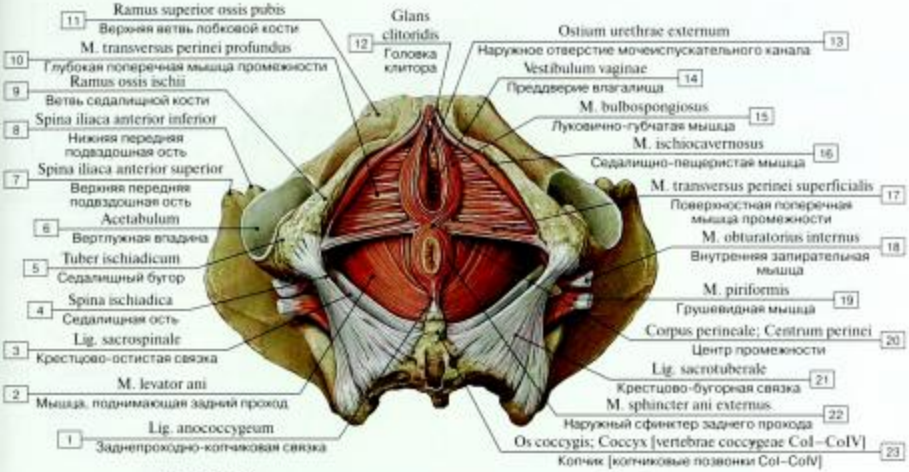

Рис. 572. Мышцы промежности женщины после удаления фасций, вид снизу:

1 – Anococcygeal body; Anococcygeal ligament; 2 – Levator ani; 3 – Sacrospinous ligament; 4 – Ischial spine; 5 – Ischial tuberosity; 6 – Acetabulum; 7 – Anterior superior iliac spine; 8 – Anterior inferior iliac spine; 9 – Ramus; 10 – Deep transverse perineal muscle; 11 – Superior pubic ramus; 12 – Glans of clitoris; 13 – External urethral orifice; External urinary meatus; 14 – Vestibule; 15 – Bulbospongiosus; 16 – Ischiocavernosus; 17 – Superficial transverse perineal muscle; 18 – Obturator internus; 19 – Piriformis; 20 – Perineal body; 21 – Sacrotuberous ligament; 22 – External anal sphincter; 23 – Coccyx [coccygeal vertebrae CoI–CoIV]

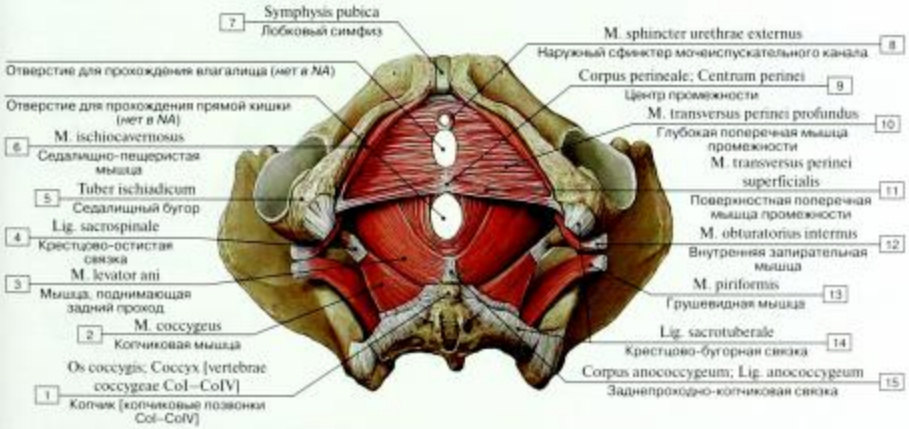

Рис. 573. Мышцы промежности женщины после удаления сфинктеров (кроме сфинктера мочеиспускательного канала), вид снизу:

1 – Coccyx [coccygeal vertebrae CoI–CoIV]; 2 – Coccygeus; 3 – Levator ani; 4 – Sacrospinous ligament; 5 – Ischial tuberosity; 6 – Ischiocavernosus; 7 – Pubic symphysis; 8 – External urethral sphincter; 9 – Perineal body; 10 – Deep transverse perineal muscle; 11 – Superficial transverse perineal muscle; 12 – Obturator internus; 13 – Piriformis; 14 – Sacrotuberous ligament; 15 – Anococcygeal body; Anococcygeal ligament

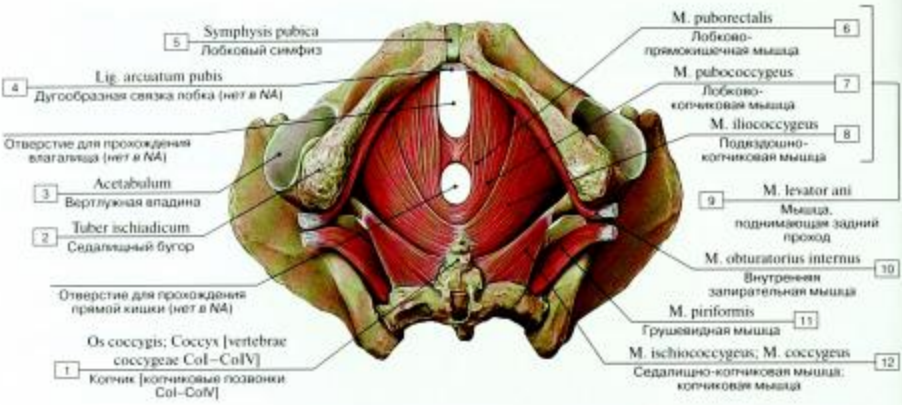

Рис. 574. Мышцы промежности женщины после удаления мочеполовых мышц, вид снизу:

1 – Coccyx [coccygeal vertebrae CoI–CoIV]; 2 – Ischial tuberosity; 3 – Acetabulum; 4 – Arched ligament of mons pubis; 5 – Pubic symphysis; 6 – Puborectalis; 7 – Pubococcygeus; 8 – Iliococcygeus; 9 – 6 + 7 + 8 – Levator ani; 10 – Obturator internus; 11 – Piriformis; 12 – Ischiococcygeus; Coccygeus

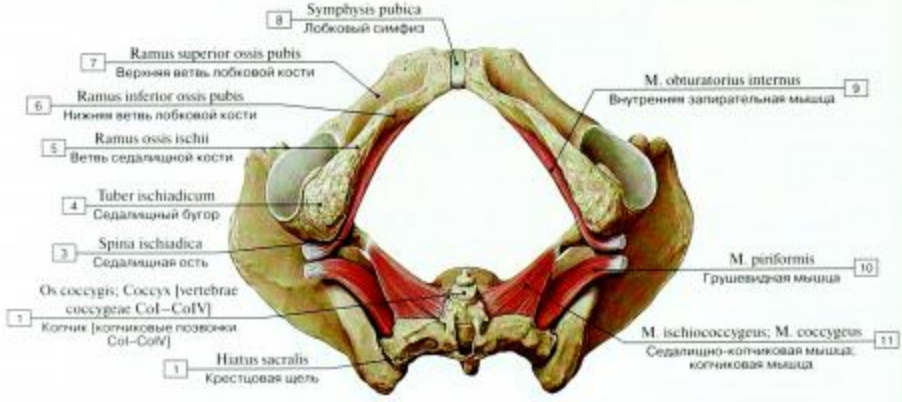

Рис. 575. Некоторые мышцы промежности и таза женщины, вид снизу:

1 – Sacral hiatus; 2 – Coccyx [coccygeal vertebrae CoI–CoIV]; 3 – Ischial spine; 4 – Ischial tuberosity; 5 – Ramus; 6 – Inferior pubic ramus; 7 – Superior pubic ramus; 8 – Pubic symphysis; 9 – Obturator internus; 10 – Piriformis; 11 – Ischiococcygeus; Coccygeus

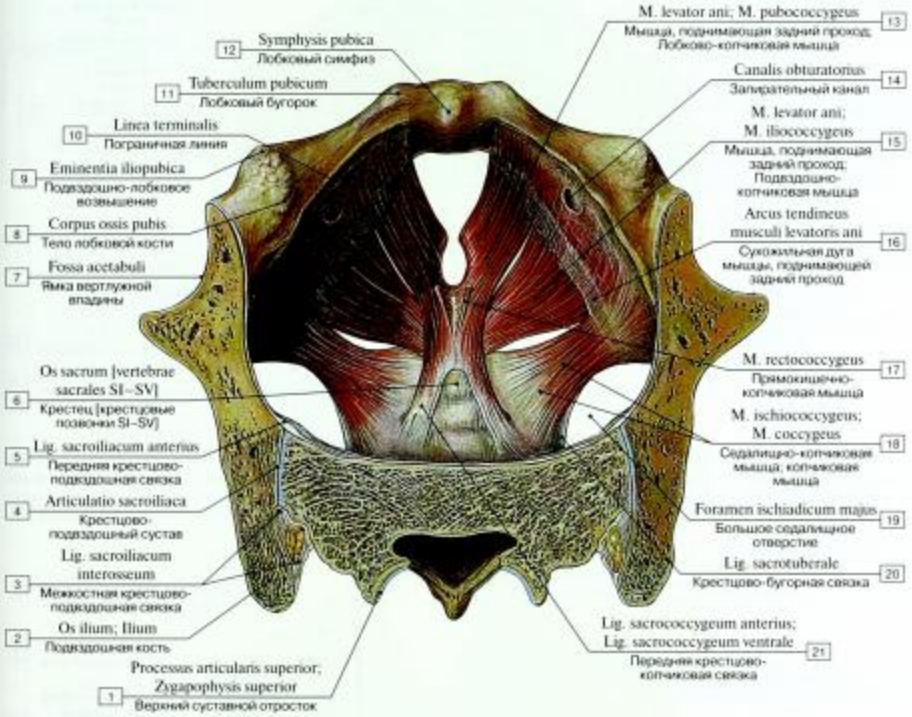

Рис. 576. Мышцы промежности женщины, вид сверху:

1 – Superior articular process; 2 – Ilium; 3 – Interosseous sacro-iliac ligament; 4 – Sacro-iliac joint; 5 – Anterior sacro-iliac ligament; 6 – Sacrum [sacral vertebrae SI–SV]; 7 – Acetabular fossa; 8 – Body of pubis; 9 – Iliopubic eminence; 10 – Linea terminalis; 11 – Pubic tubercle; 12 – Pubic symphysis; 13 – Levator ani; Pubococcygeus; 14 – Obturator canal; 15 – Levator ani; Iliococcygeus; 16 – Tendinous arch of levator ani; 17 – Rectococcygeus; 18 – Ischiococcygeus; Coccygeus; 19 – Greater sciatic foramen; 20 – Sacrotuberous ligament; 21 – Anterior sacrococcygeal ligament

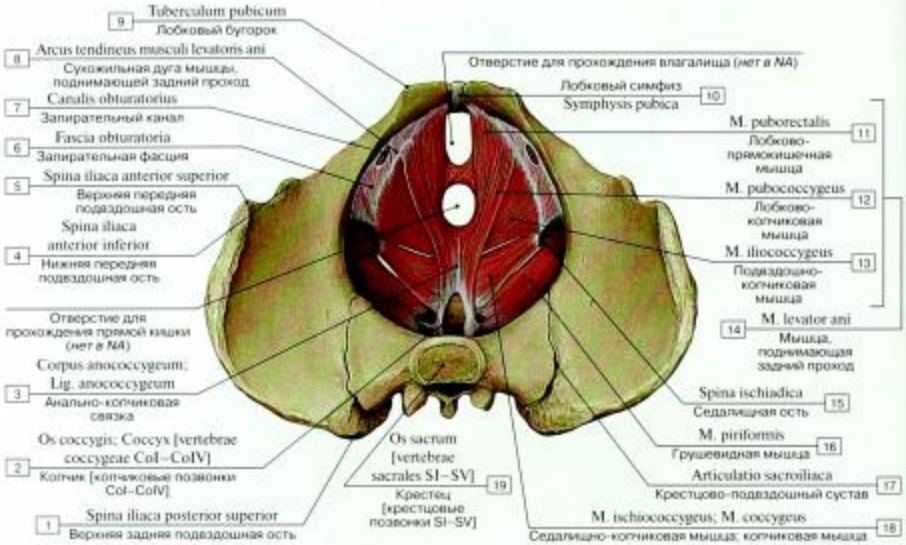

Рис. 577. Мышцы промежности женщины, вид сверху:

1 – Posterior superior iliac spine; 2 – Coccyx [coccygeal vertebrae CoI–CoIV]; 3 – Anococcygeal body; Anococcygeal ligament; 4 – Anterior inferior iliac spine; 5 – Anterior superior iliac spine; 6 – Obturator fascia; 7 – Obturator canal; 8 – Tendinous arch of levator ani; 9 – Pubic tubercle; 10 – Pubic symphysis; 11 – Puborectalis; 12 – Pubococcygeus; 13 – Iliococcygeus; 14 = 11 + 12 + 13 – Levator ani; 15 – Ischial spine; 16 – Piriformis; 17 – Sacro-iliac joint; 18 – Ischiococcygeus; Coccygeus; 19 – Sacrum [sacral vertebrae SI–SV]

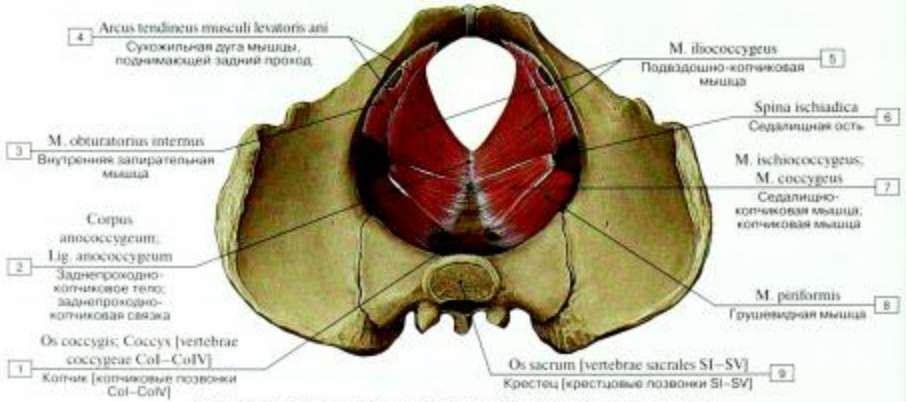

Рис. 578. Подвздошно-копчиковая, копчиковая и грушевидная мышцы (лобково-анальные и лобково-копчиковые мышцы удалены), вид сверху:

1 – Coccyx [coccygeal vertebrae CoI–CoIV]; 2 – Anococcygeal body; Anococcygeal ligament; 3 – Obturator internus; 4 – Tendinous arch of levator ani; 5 – Iliococcygeus; 6 – Ischial spine; 7 – Ischiococcygeus; Coccygeus; 8 – Piriformis; 9 – Sacrum [sacral vertebrae SI–SV]

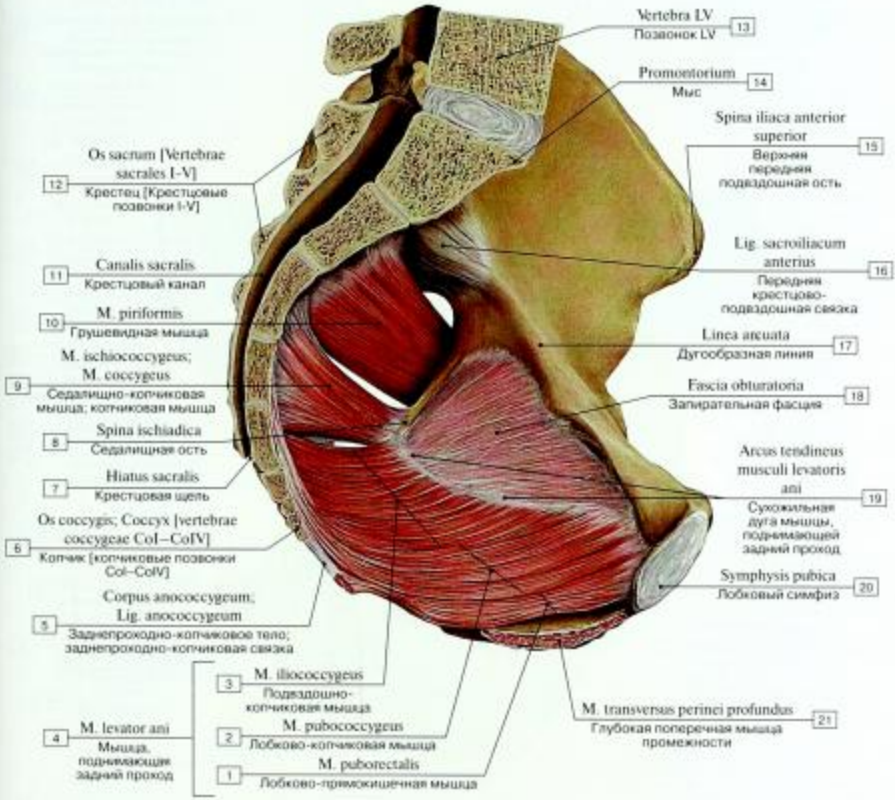

Рис. 579. Сухожильная дуга мышцы, поднимающей задний проход, сагиттальный разрез, вид изнутри, справа:

1 – Puborectalis; 2 – Pubococcygeus; 3 – Iliococcygeus; 4 = 1 + 2 + 3 – Levator ani: 5 – Anococcygeal body; Anococcygeal ligament; 6 – Coccyx [coccygeal vertebrae CoI–CoIV]; 7 – Sacral hiatus; 8 – Ischial spine; 9 – Ischiococcygeus; Coccygeus; 10 – Piriformis; 11 – Sacral canal; 12 – Sacrum [sacral vertebrae SI–SV]; 13 – Vertebra LV; 14 – Promontory; 15 – Anterior superior iliac spine; 16 – Anterior sacro-iliac ligament; 17 – Arcuate line; 18 – Obturator fascia; 19 – Tendinous arch of levator ani; 20 – Pubic symphysis; 21 – Deep transverse perineal muscle

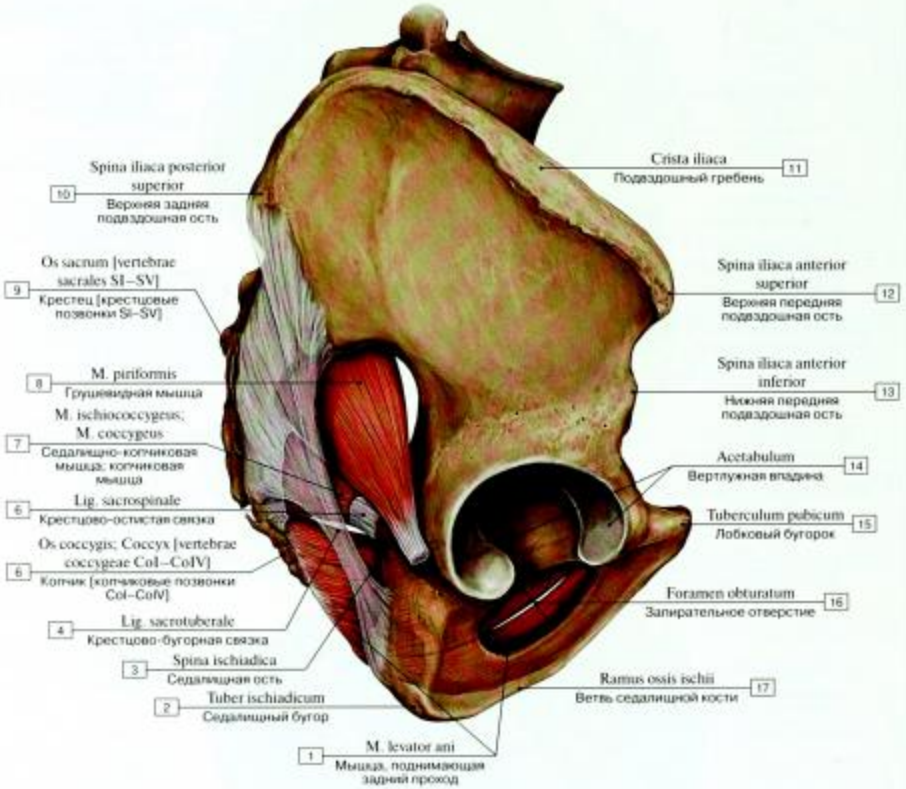

Рис. 580. Воронкообразная форма мышцы, поднимающей задний проход, вид с латеральной стороны, справа:

1 – Levator ani; 2 – Ischial tuberosity; 3 – Ischial spine; 4 – Sacrotuberous ligament; 5 – Coccyx [coccygeal vertebrae CoI–CoIV]; 6 – Sacrospinous ligament; 7 – Ischiococcygeus; Coccygeus; 8 – Piriformis; 9 – Sacrum [sacral vertebrae SI–SV]; 10 – Posterior superior iliac spine; 11 – Iliac crest; 12 – Anterior superior iliac spine; 13 – Anterior inferior iliac spine; 14 – Acetabulum; 15 – Pubic tubercle; 16 – Obturator foramen; 17 – Ramus

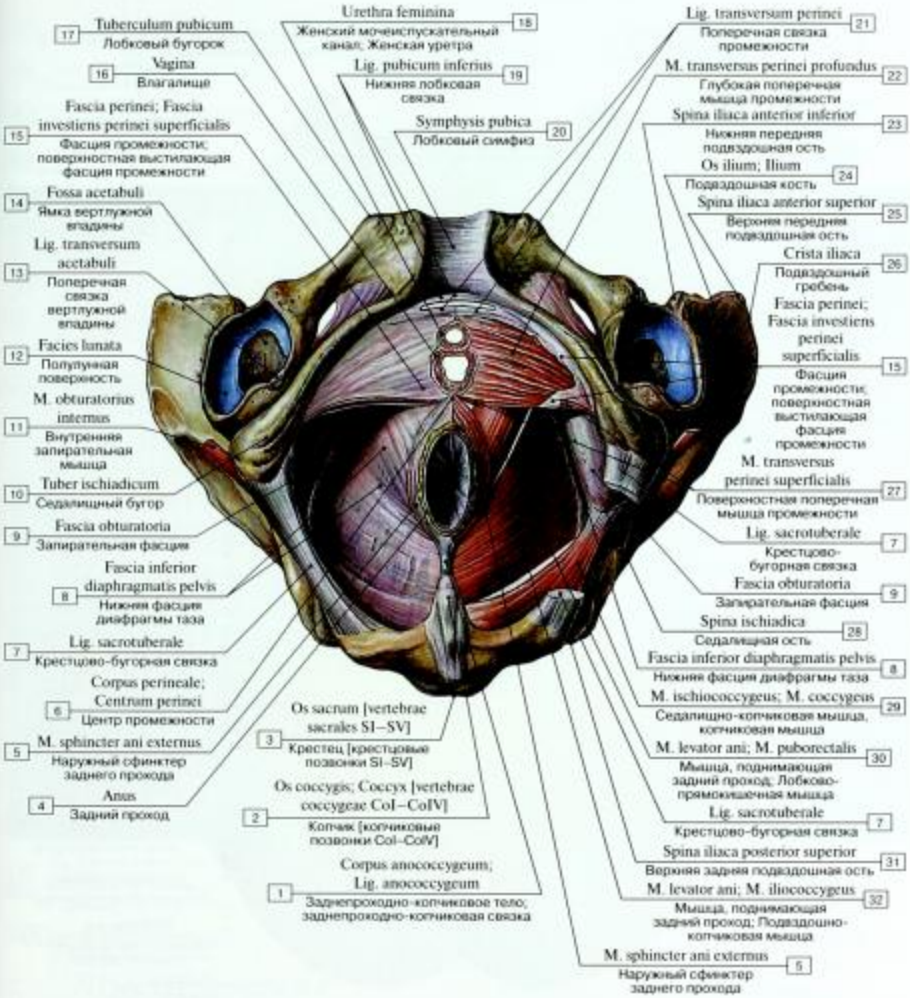

Рис. 581. Мышцы и фасции промежности женщины, вид снизу:

1 – Anococcygeal body; Anococcygeal ligament; 2 – Coccyx [coccygeal vertebrae CoI–CoIV]; 3 – Sacrum [sacral vertebrae SI–SV]; 4 – Anus; 5 – External anal sphincter; 6 – Perineal body; 7 – Sacrotuberous ligament; 8 – Inferior fascia of pelvic diaphragm; 9 – Obturator fascia; 10 – Ischial tuberosity; 11 – Obturator internus; 12 – Lunate surface; 13 – Transverse acetabular ligament; 14 – Acetabular fossa; 15 – Perineal fascia; Superficial investing fascia of perineum; Deep perineal fascia; 16 – Vagina; 17 – Pubic tubercle; 18 – Female urethra; 19 – Inferior pubic ligament; 20 – Pubic symphysis; 21 – Transverse perineal ligament; 22 – Deep transverse perineal muscle; 23 – Anterior inferior iliac spine; 24 – Ilium; 25 – Anterior superior iliac spine; 26 – Iliac crest; 27 – Superficial transverse perineal muscle; 28 – Ischial spine; 29 – Ischiococcygeus; Coccygeus; 30 – Levator ani; Puborectalis; 31 – Posterior superior iliac spine; 32 – Levator ani; Iliococcygeus

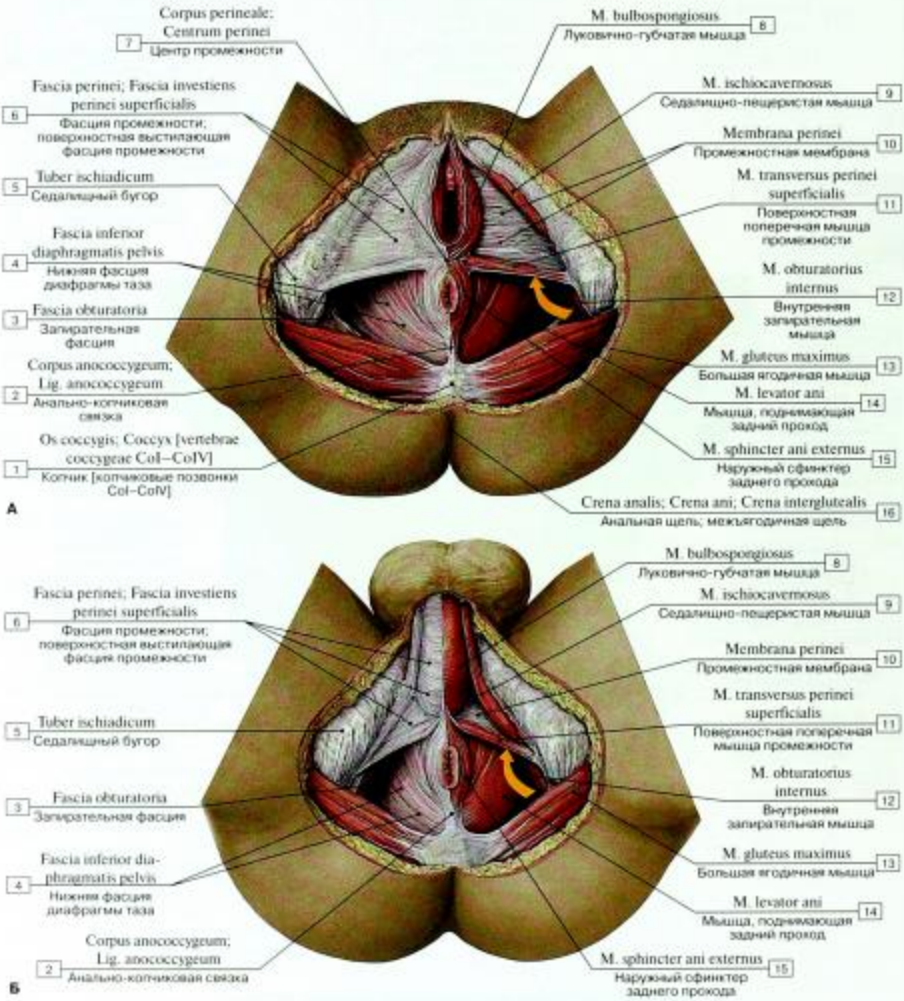

Рис. 582. Поверхностные фасции промежности, вид снизу (А – женщины, Б – мужчины):

1 – Coccyx [coccygeal vertebrae CoI–CoIV]; 2 – Anococcygeal body; Anococcygeal ligament; 3 – Obturator fascia; 4 – Inferior fascia of pelvic diaphragm; 5 – Ischial tuberosity; 6 – Perineal fascia; Superficial investing fascia of perineum; Deep perineal fascia; 7 – Perineal body; 8 – Bulbospongiosus; 9 – Ischiocavernosus; 10 – Perineal membrane; 11 – Superficial transverse perineal muscle; 12 – Obturator internus; 13 – Gluteus maximus; 14 – Levator ani; 15 – External anal sphincter; 16 – Intergluteal cleft; Natal cleft

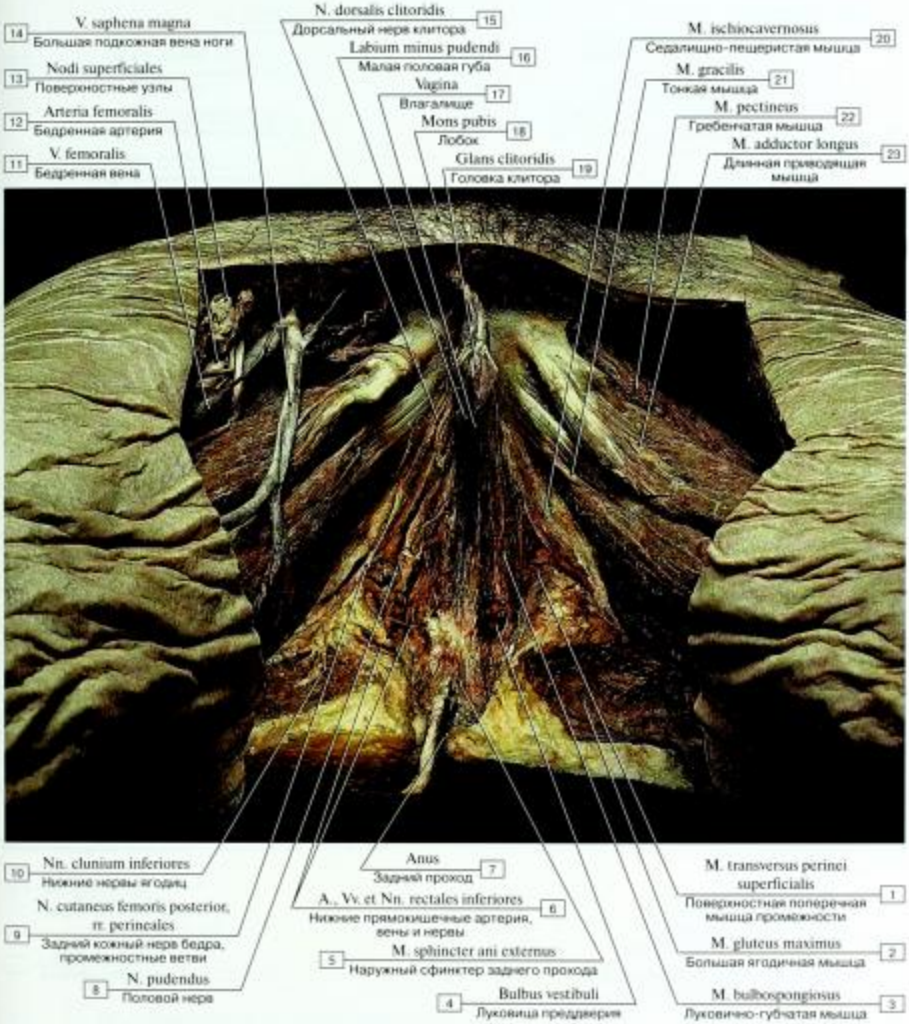

Рис. 583. Женская промежность, вид спереди и снизу (фотография натурального препарата):

1 – Superficial transverse perineal muscle; 2 – Gluteus maximus; 3 – Bulbospongiosus; 4 – Bulb of vestibule; 5 – External anal sphincter; 6 – Inferior rectal artery, veins and nerves; 7 – Anus; 8 – Pudendal nerve; 9 – Posterior cutaneous nerve of thigh; Posterior femoral cutaneous nerve, perineal branches; 10 – Inferior clunial nerves; 11 – Femoral vein; 12 – Femoral artery; 13 – Superficial nodes; 14 – Great saphenous vein; Long saphenous vein; 15 – Dorsal nerve of clitoris; 16 – Labium minus; 17 – Vagina; 18 – Mons pubis; 19 – Glans of clitoris; 20 – Ischiocavernosus; 21 – Gracilis; 22 – Pectineus; 23 – Adductor longus

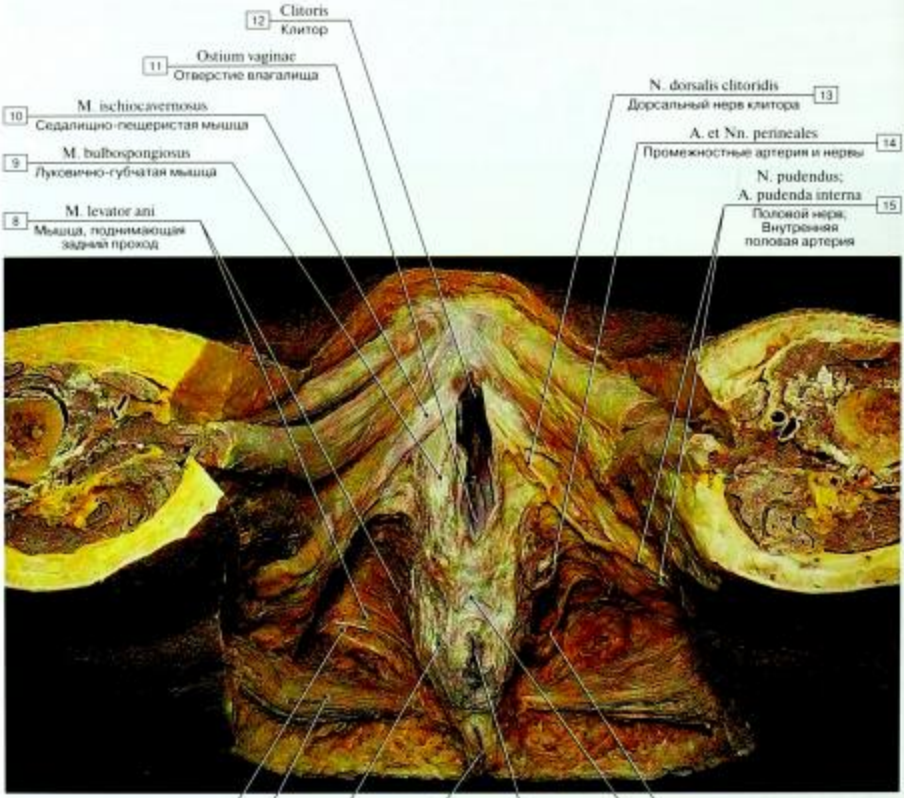

Рис. 584. Мышцы женской промежности, вид снизу (фотография натурального препарата):

1 – Perineal body; 2 – Inferior anal nerves; Inferior rectal nerves; 3 – Anus; 4 – Intergluteal cleft; Natal cleft; 5 – External anal sphincter; 6 – Gluteus maximus; 7 – Ischio-anal fossa; 8 – Levator ani; 9 – Bulbospongiosus; 10 – Ischiocavernosus; 11 – Vaginal orifice; 12 – Clitoris; 13 – Dorsal nerve of clitoris; 14 – Perineal artery and nerves; 15 – Pudendal nerve; Internal pudendal artery

© 2007 University of Cagliari, from
A.Riva, Flesh & Wax, Ibiso Publisher

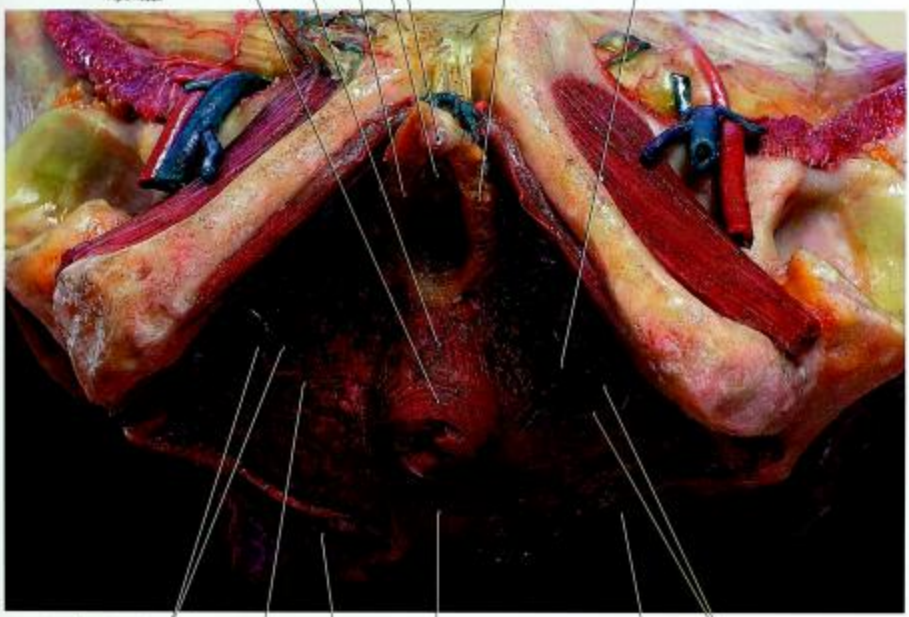

Рис. 585. Женская промежность, вид спереди и снизу (восковая модель):

1 – Anococcygeal body; Anococcygeal ligament; 2 – Gluteus maximus; 3 – Pelvic diaphragm; Pelvic floor; 4 – Perineal artery and vein; 5 – External anal sphincter; 6 – Perineal body; 7 – Bulb of vestibule; 8 – External urethral orifice; External urinary meatus; 9 – Glans of clitoris; 10 – Corpus cavernosum of clitoris

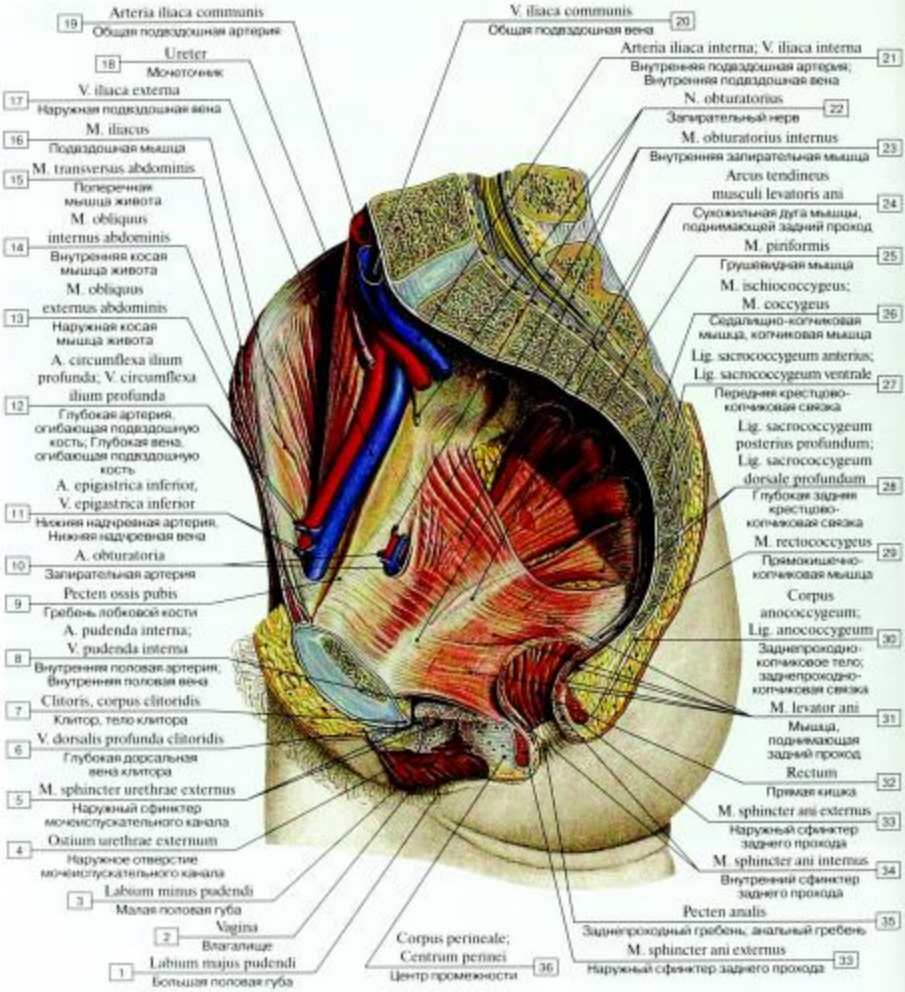

Рис. 586. Мышцы и фасции диафрагмы таза женщины, сагиттальный разрез, вид изнутри, слева:

1 – Labium majus; 2 – Vagina; 3 – Labium minus; 4 – External urethral orifice; External urinary meatus; 5 – External urethral sphincter; 6 – Deep dorsal vein of clitoris; 7 – Clitoris, body of clitoris; 8 – Internal pudendal artery; Internal pudendal vein; 9 – Pecten pubis; Pectineal line; 10 – Obturator artery; 11 – Inferior epigastric artery; Inferior epigastric vein; 12 – Deep circumflex iliac artery; Deep circumflex iliac vein; 13 – External oblique; 14 – Internal oblique; 15 – Transversus abdominis; Transverse abdominal; 16 – Iliacus; 17 – External iliac vein; 18 – Ureter; 19 – Common iliac artery; 20 – Common iliac vein; 21 – Internal iliac artery; Internal iliac vein; 22 – Obturator nerve; 23 – Obturator internus; 24 – Tendinous arch of levator ani; 25 – Piriformis; 26 – Ischiococcygeus; Coccygeus; 27 – Anterior sacrococcygeal ligament; 28 – Deep posterior sacrococcygeal ligament; 29 – Rectococcygeus; 30 – Anococcygeal body; Anococcygeal ligament; 31 – Levator ani; 32 – Rectum; 33 – External anal sphincter; 34 – Internal anal sphincter; 35 – Anal pecten; 36 – Perineal body

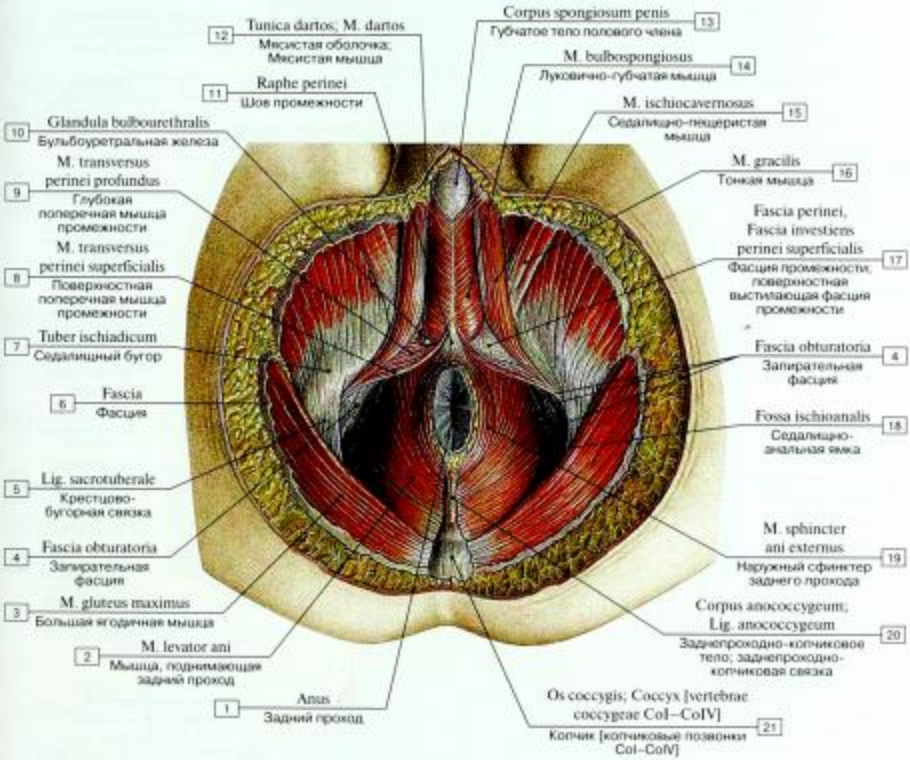

Рис. 587. Мышцы и фасция промежности мужчины, вид снизу:

1 – Anus; 2 – Levator ani; 3 – Gluteus maximus; 4 – Obturator fascia; 5 – Sacrotuberous ligament; 6 – Fascia; 7 – Ischial tuberosity; 8 – Superficial transverse perineal muscle; 9 – Deep transverse perineal muscle; 10 – Bulbo-urethral gland; 11 – Perineal raphe; 12 – Dartos fascia; Superficial fascia of scrotum; Dartos muscle; 13 – Corpus spongiosum penis; 14 – Bulbospongiosus; 15 – Ischiocavernosus; 16 – Gracilis; 17 – Perineal fascia; Superficial investing fascia of perineum; Deep perineal fascia; 18 – Ischio-anal fossa; 19 – External anal sphincter; 20 – Anococcygeal body; Anococcygeal ligament; 21 – Coccyx [coccygeal vertebrae CoI–CoIV]

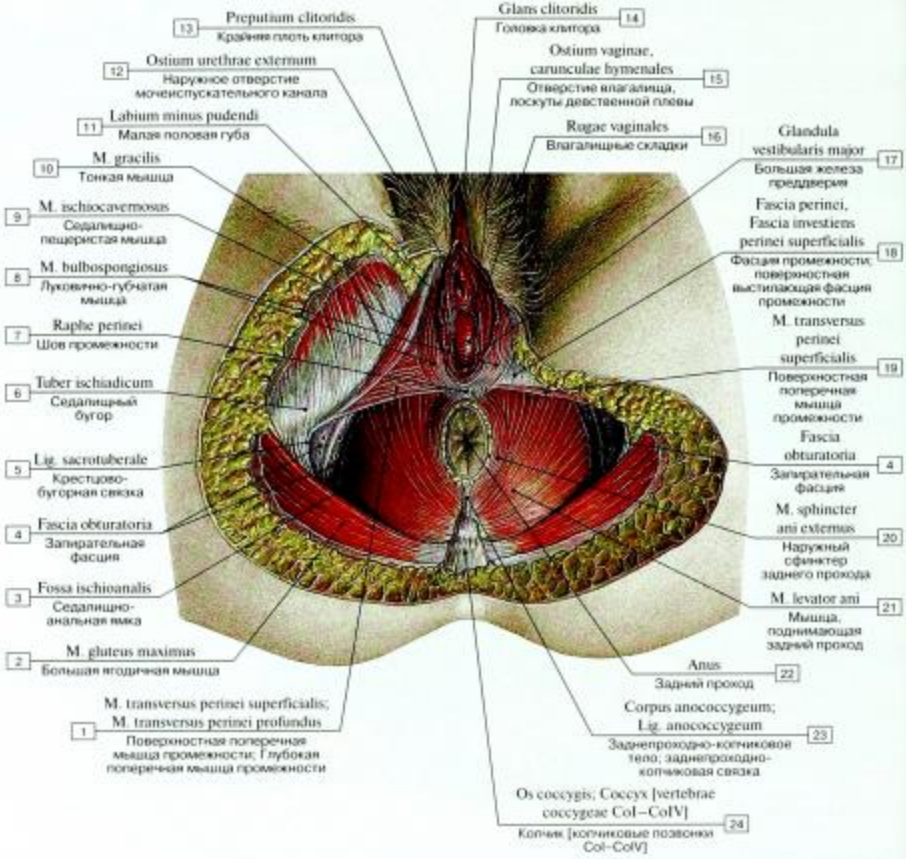

Рис. 588. Мышцы и фасции промежности женщины, вид снизу:

1 – Superficial transverse perineal muscle; Deep transverse perineal muscle; 2 – Gluteus maximus; 3 – Ischio-anal fossa; 4 – Obturator fascia; 5 – Sacrotuberous ligament; 6 – Ischial tuberosity; 7 – Perineal raphe; 8 – Bulbospongiosus; 9 – Ischiocavernosus; 10 – Gracilis; 11 – Labium minus; 12 – External urethral orifice; External urinary meatus; 13 – Prepuce of clitoris; 14 – Glans of clitoris; 15 – Vaginal orifice, caruncular hymenales; hymenal caruncles; 16 – Vaginal rugae; 17 – Greater vestibular gland; 18 – Perineal fascia; Superficial investing fascia of perineum; Deep perineal fascia; 19 – Superficial transverse perineal muscle; 20 – External anal sphincter; 21 – Levator ani; 22 – Anus; 23 – Anococcygeal body; Anococcygeal ligament; 24 – Coccyx [coccygeal vertebrae CoI–CoIV]

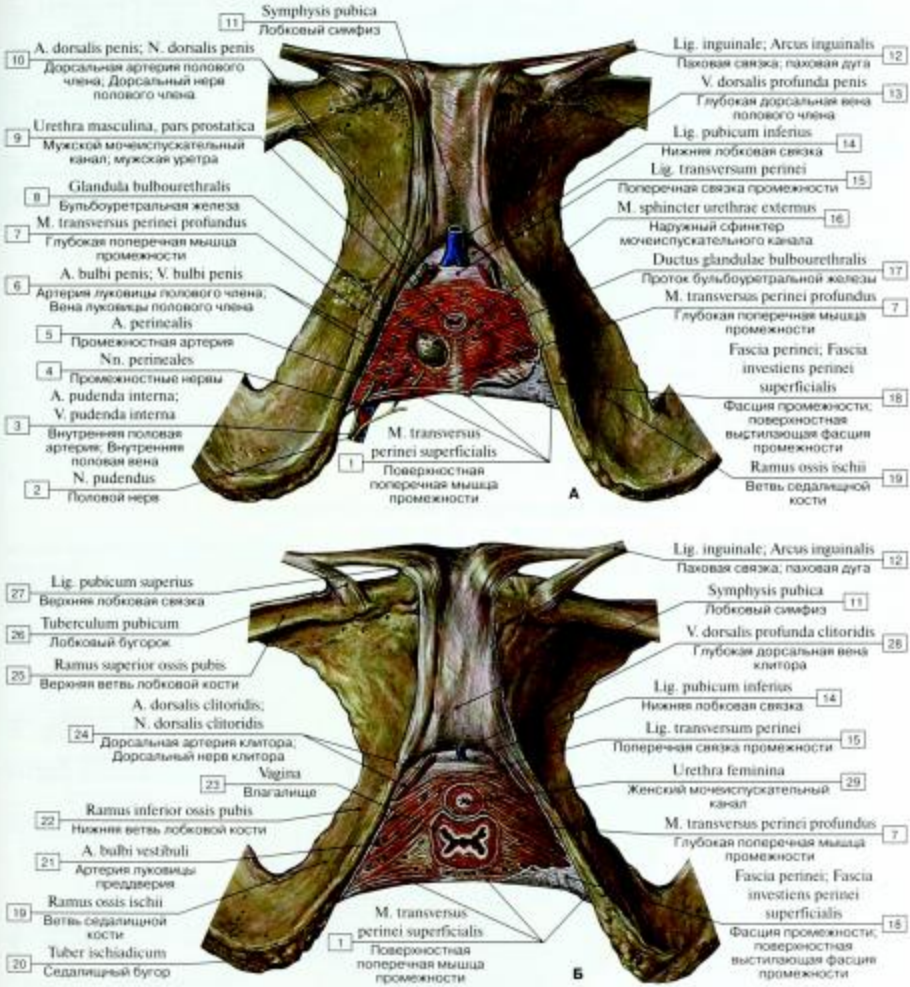

Рис. 589. Мочеполовая дифрагма, вид спереди и снизу (А – мужчины, Б – женщины):

1 – Superficial transverse perineal muscle; 2 – Pudendal nerve; 3 – Internal pudendal artery; Internal pudendal vein; 4 – Perineal nerves; 5 – Perineal artery; 6 – Artery of bulb of penis; Vein of bulb of penis; 7 – Deep transverse perineal muscle; 8 – Bulbo-urethral gland; 9 – Male urethra; 10 – Dorsal artery of penis; Dorsal nerve of penis; 11 – Pubic symphysis; 12 – Inguinal ligament; 13 – Deep dorsal vein of penis; 14 – Inferior pubic ligament; 15 – Transverse perineal ligament; 16 – External urethral sphincter; 17 – Duct of bulbo-urethral gland; 18 – Perineal fascia; Superficial investing fascia of perineum; Deep perineal fascia; 19 – Ramus; 20 – Ischial tuberosity; 21 – Artery of bulb of vestibule; 22 – Inferior pubic ramus; 23 – Vagina; 24 – Dorsal artery of clitoris; Dorsal nerve of clitoris; 25 – Superior pubic ramus; 26 – Pubic tubercle; 27 – Superior pubic ligament; 28 – Deep dorsal vein of clitoris; 29 – Female urethra

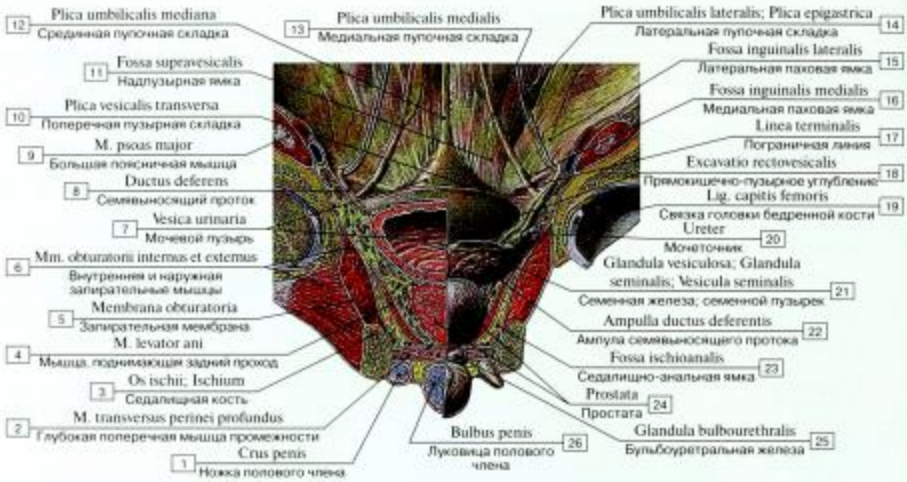

Рис. 590. Диафрагма таза мужчины, органы малого таза:

1 – Crus of penis; 2 – Deep transverse perineal muscle; 3 – Ischium; 4 – Levator ani; 5 – Obturator membrane; 6 – Obturator externus and internus; 7 – Ductus deferens; Vas deferens; 8 – Psoas major; 9 – Urinary bladder; 10 – Median umbilical fold; 11 – Recto-vesical pouch; 12 – Transverse vesical fold; 13 – Supravesical fossa; 14 – Medial umbilical fold; 15 – Lateral umbilical fold; Epigastric fold; 16 – Lateral inguinal fossa; 17 – Linea terminalis; 18 – Medial inguinal fossa; 19 – Ureter; 20 – Ligament of head of femur; 21 – Seminal gland; Seminal vesicle; 22 – Ampulla of ductus deferens; 23 – Ischio-anal fossa; 24 – Prostate; 25 – Bulbo-urethral gland; 26 – Bulb of penis

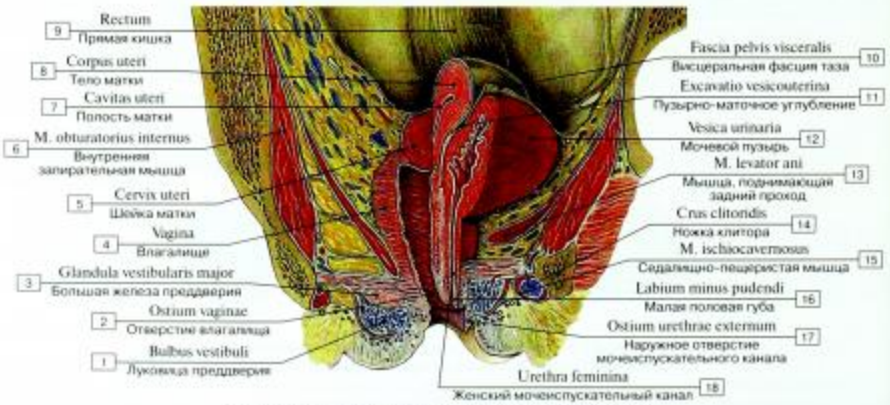

Рис. 591. Диафрагма таза женщины, органы малого таза:

1 – Bulb of vestibule; 2 – Vaginal orifice; 3 – Greater vestibular gland; 4 – Vagina; 5 – Obturator internus; 6 – Cervix of uterus; 7 – Uterine cavity; 8 – Body of uterus; 9 – Rectum; 10 – Visceral pelvic fascia; 11 – Vesico-uterine pouch; 12 – Urinary bladder; 13 – Levator ani; 14 – Crus of clitoris; 15 – Ischiocavernosus; 16 – Labium minus; 17 – External urethral orifice; External urinary meatus; 18 – Female urethra

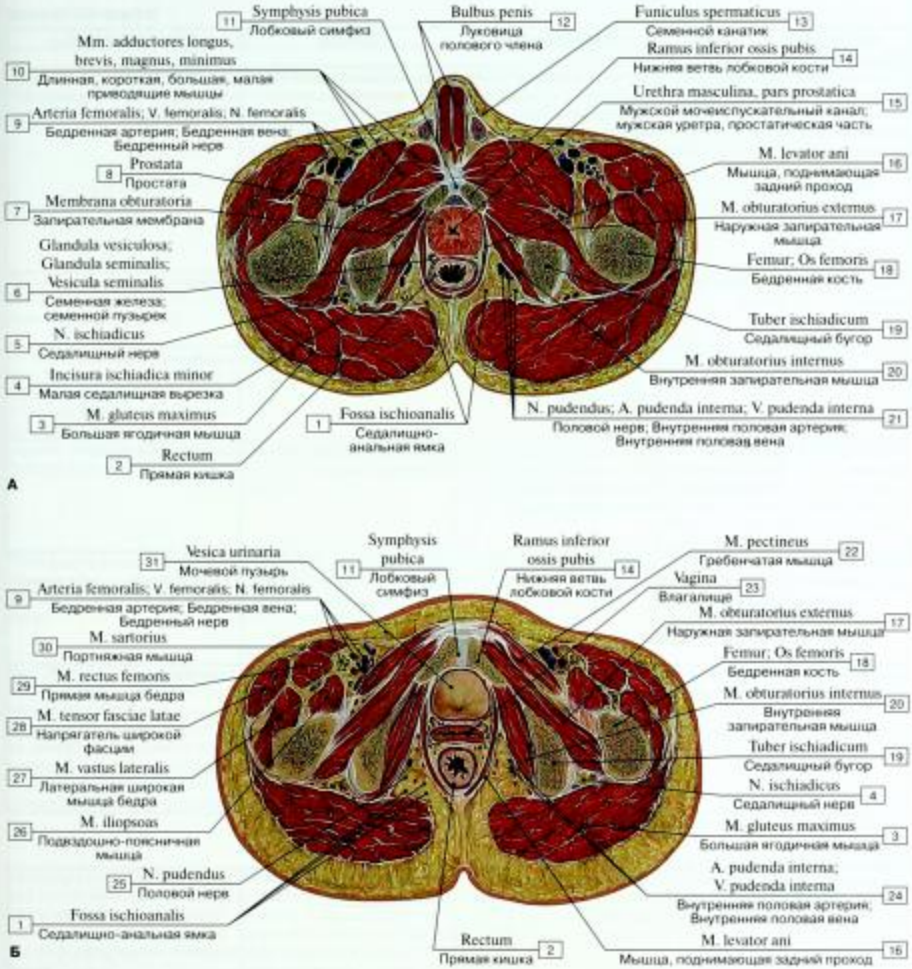

А

Б

Рис. 592. Горизонтальный распил таза (А – мужского, Б – женского), вид сверху:

1 – Ischio-anal fossa; 2 – Rectum; 3 – Gluteus maximus; 4 – Lesser sciatic notch; 5 – Pudendal nerve; 6 – Seminal gland; Seminal vesicle; 7 – Obturator membrane; 8 – Prostate; 9 – Femoral artery; Femoral vein; Femoral nerve; 10 – Adductors longus, brevis, magnus and minimus; 11 – Pubic symphysis; 12 – Bulb of penis; 13 – Spermatic cord; 14 – Inferior pubic ramus; 15 – Male urethra, prostatic urethra; 16 – Levator ani; 17 – Obturator externus; 18 – Femur; Thigh bone; 19 – Ischial tuberosity; 20 – Obturator internus; 21 – Pudendal nerve; Internal pudendal artery; Internal pudendal vein; 22 – Pectineus; 23 – Vagina; 24 – Internal pudendal artery; Internal pudendal vein; 25 – Pudendal nerve; 26 – Iliopsoas; 27 – Vastus lateralis; 28 – Tensor fasciae latae; Tensor of fascia lata; 29 – Rectus femoris; 30 – Sartorius; 31 – Urinary bladder

Таблица 43. Мышцы

Название	Форма	Расположение	Начало	Ход (направление)
Мышцы плечевого пояса				
Дельтовидная мышца (имеет три части: ключичную, акромиальную, лопаточную)	Толстая, треугольной формы	Поверхностно под кожей, покрывает плечевой сустав с латеральной стороны (спереди, сверху и сзади), образуя округлость плеча; под дельтовидной мышцей, между глубокой пластинкой ее фасции и большим бугорком плечевой кости находится поддельтовидная сумка	Акромиальный конец ключицы, акромион, ость лопатки	Пучки трех частей конвергируют на наружной поверхности плечевой кости
Надостная мышца	Плоская пластинка	Надостная ямка, прикрыта сверху трапециевидной мышцей	Надостная ямка лопатки, надостная фасция	Латерально
Подостнаямышца	Плоская, треугольной формы	Подостная ямка, вверху прикрыта дельтовидной и трапециевидной мышцами	Подостная ямка, подостная фасция	Конвергирует латерально и кверху
Малая круглая мышца	Цилиндрическая, несколько уплощенная	Прилежит книзу к подостной мышце, прикрыта лопаточной частью дельтовидной мышцы	Латеральный край лопатки, подостная фасция	Латерально и вверх
Большая круглая мышца	Цилиндрическая, несколько уплощенная	Возле латерального края лопатки	Нижняя часть латерального края и нижний угол лопатки, подостная фасция	Вдоль латерального края лопатки, в латеральном направлении
Подлопаточная мышца	Треугольной формы, толстая	Подлопаточная ямка	Реберная поверхность лопатки	Латерально
Мышцы свободной верхней конечности. Мышцы плеча. Передняя группа мышц плеча				
Клювовидно-плечевая мышца	Уплощенный тяж	Медиально от короткой головки двуглавой мышцы плеча	Клювовидный отросток лопатки	Сверху вниз
Двуглавая мышца плеча (имеет длинную и короткую головки)	Длинная веретенообразная	Передняя область плеча	От надсуставного бугорка лопатки округлым сухожилием, которое проходит сверху вниз через капсулу плечевого сустава, будучи покрыто внутри полости сустава синовиальной оболочкой (длинная головка); от верхушки клювовидного отростка лопатки (короткая головка)	Сверху вниз, на уровне середины плеча обе головки соединяются в общее брюшко веретенообразной формы, от переднемедиальной поверхности сухожилия отходит апоневроз двуглавой мышцы плеча, который, направляясь вниз и медиально, вплетается в фасцию предплечья

верхней конечности

Прикрепление	Функция	Кровоснабжение	Аномалии и вариации
Дельтовидная бугристость плечевой кости	Вся мышца отводит руку от туловища до горизонтального уровня, передняя ключичная часть сгибает плечо, поворачивая его кнутри, поднятую руку опускает вниз, задняя – разгибает плечо, одновременно поворачивая его кнаружи, поднятую руку опускает вниз	Подмышечный нерв (C_V–C_{VI}). Аа.: задняя, огибающая плечевую кость; грудоакромиальная	Часто недоразвита. Часто отсутствует ключичная или лопаточная часть. Описаны самостоятельная ключичная часть, удвоение мышцы, соединение с большой грудной, трапециевидной, плечевой, плечелучевой мышцами
Верхняя площадка большого бугорка плечевой кости, капсула плечевого сустава	Отводит плечо, оттягивает капсулу плечевого сустава	Надлопаточный нерв (C_V–C_{VI}). Аа.: надлопаточная; огибающая лопатку	
Средняя площадка большого бугорка плечевой кости. Под местом прикрепления мышцы к плечевой кости имеется сумка подостной мышцы	Вращает плечо кнаружи и оттягивает капсулу сустава	Надлопаточный нерв (C_V–C_{VI}). Аа.: огибающая лопатку; надлопаточная	
Нижняя площадка большого бугорка плечевой кости	Вращает плечо кнаружи, оттягивает капсулу плечевого сустава	Подмышечный нерв (C_V–C_{VI}). Аа.: огибающая лопатку	Иногда отсутствует. Описано слияние с подостной мышцей. Встречается обособление нижнего пучка, который прикрепляется к гребню большого бугорка плечевой кости
Гребень малого бугорка плечевой кости. На месте прикрепления имеется слизистая сумка	При фиксированной лопатке разгибает плечо в плечевом суставе, поворачивает его кнутри; при укрепленной руке оттягивает нижний угол лопатки кнаружи и смещает вперед	Подлопаточный нерв (C_V–C_{VI}). Аа.: подлопаточная	Крайне редко отсутствует. Иногда срастается с сухожилием широчайшей мышцы спины или с сухожилием длинной головки трехглавой мышцы плеча
Малый бугорок и гребень малого бугорка плечевой кости. Между сухожилием мышцы и капсулой плечевого сустава имеется подсухожильная сумка подлопаточной мышцы, которая обычно сообщается с полостью плечевого сустава	Вращает плечо внутрь и приводит его к туловищу	Подлопаточный нерв (C_V–C_{VI}). Аа.: подлопаточная	Изредка разделена на несколько пучков, которые прикрепляются к сумке плечевого сустава, верхушке или основанию клювовидного отростка лопатки
Плоским сухожилием к плечевой кости ниже гребня малого ее бугорка. Между сухожилием мышцы и плечевой костью имеется клювовидно-плечевая сумка	Сгибает плечо в плечевом суставе и приводит его к туловищу. Поворачивает пронированное плечо кнаружи. При фиксированном плече тянет лопатку вперед и книзу	Мышечно-кожный нерв (C_V–C_{VII}). Аа.: передняя и задняя огибающие плечевую кость	Описаны отсутствие мышцы, чаще – добавочные пучки. Варьирует место начала мышцы
Длинным сухожилием к бугристости лучевой кости. У места прикрепления имеется двуглаволучевая сумка	Сгибает плечо в плечевом суставе, сгибает и супинирует предплечье в локтевом суставе; супинирует повернутое внутрь предплечье	Мышечно-кожный нерв (C_V–C_{VII}). Аа.: плечевая; верхняя и нижняя коллатеральные локтевые; лучевая возвратная	Редко отсутствует вся мышца, чаще – одна из головок, описано увеличение числа головок (до пяти). Варьируют места начала и прикрепления. Иногда разделена на две мышцы

Название	Форма	Расположение	Начало	Ход (направление)
Плечевая мышца	Широкая плоская	Нижние две трети передней области плеча; покрыта двуглавой мышцей	Мясистое начало от тела плечевой кости дистальнее дельтовидной бугристости, медиальной и латеральной межмышечных перегородок плеча	Сверху вниз
Задняя группа мышц плеча				
Трехглавая мышца плеча (имеет длинную, медиальную, латеральную головки)	Крупная веретенообразная	Задняя поверхность плеча на всем его протяжении	Подсуставной бугорок лопатки, задняя поверхность тела плечевой кости (длинная головка), медиальная и латеральная межмышечные перегородки ниже борозды лучевого нерва (медиальная головка), наружная поверхность плечевой кости и задняя поверхность латеральной межмышечной перегородки (латеральная головка)	Вниз между малой и большой круглыми мышцами до середины задней поверхности плеча, где соединяется с пучками латеральной и медиальной головок
Локтевая мышца	Плоская треугольной формы	Сзади на локтевом суставе	Задняя поверхность латерального надмыщелка плечевой кости	Вниз и медиально
Мышцы предплечья. Передняя группа мышц предплечья. Поверхностный (I) слой мышц предплечья				
Плечелучевая мышца	Веретенообразная	Спереди и латерально от локтевого сустава	Латеральный надмыщелковый гребень плечевой кости, латеральная межмышечная перегородка плеча	Сверху вниз. На уровне середины предплечья мышечное брюшко переходит в узкое плоское сухожилие
Круглый пронатор	Округлый валик	Ниже локтевого сустава, под апоневрозом двуглавой мышцы плеча	Медиальный надмыщелок плечевой кости (плечевая часть); венечный отросток локтевой кости (локтевая часть)	Сверху вниз и кнаружи
Лучевой сгибатель запястья	Веретенообразная	Середина передней поверхности предплечья	Медиальный надмыщелок плечевой кости, медиальная межмышечная перегородка плечевой кости, фасция предплечья	Сверху вниз, на середине предплечья переходит в плоское длинное сухожилие, проходящее под удерживателем сгибателей
Длинная ладонная мышца	Веретенообразная		Медиальный надмыщелок плечевой кости, медиальная межмышечная перегородка плеча, фасция плеча	Сверху вниз, на середине предплечья переходит в плоское длинное сухожилие, которое проходит на кисть над удерживателем сгибателей
Локтевой сгибатель запястья	Плоская треугольной формы	Проксимальный отдел на задней поверхности локтевой кости. В щели, расположенной между плечевой и локтевой частями, проходит локтевой нерв	Медиальный надмыщелок плечевой кости, медиальная межмышечная перегородка плеча (плечевая часть); медиальный край локтевого отростка локтевой кости, глубокий листок фасции предплечья (локтевая часть)	Сверху вниз, в проксимальной трети предплечья обе части сливаются. Мышца идет по медиальному краю предплечья на ладонную поверхность кисти и переходит в длинное сухожилие

Прикрепление	Функция	Кровоснабжение	Аномалии и вариации
Бугристость локтевой кости	Сгибает предплечье в локтевом суставе	Мышечно-кожный нерв (C_V–C_{VII}). Аа.: плечевая; верхняя и нижняя коллатеральные локтевые; лучевая возвратная	Может начинаться двумя головками по обеим сторонам от дельтовидной бугристости плечевой кости. Часто соединена с близлежащими мышцами
Локтевой отросток локтевой кости. Под сухожилием имеется сумка. Внутри сухожилия имеется локтевая внутрисухожильная сумка	Разгибает предплечье в локтевом суставе. Длинная головка также разгибает и приводит плечо в плечевом суставе	Лучевой нерв (C_V–C_{VIII}). Аа.: верхняя и нижняя коллатеральные локтевые; задняя огибающая плечевую кость; глубокая а. плеча	Варианты и аномалии редки. Описано разделение длинной головки на две части. Может быть соединена дополнительными пучками с подостной, большой круглой, локтевой, локтевым сгибателем запястья
Локтевой отросток, задняя поверхность проксимального отдела тела локтевой кости	Разгибает предплечье в локтевом суставе	Лучевой нерв (C_V–C_{VIII}). Аа.: возвратная межкостная	
Латеральная поверхность лучевой кости над шиловидным отростком	Сгибает предплечье, поворачивает лучевую кость, устанавливает его в положении, среднем между пронацией и супинацией	Лучевой нерв (C_V–C_{VIII}). Аа.: лучевая; лучевая коллатеральная; лучевая возвратная	Место прикрепления варьирует. Иногда начинается от дельтовидной бугристости. Описано расщепление на всем протяжении. Крайне редко отсутствует
Середина латеральной поверхности лучевой кости	Пронирует и сгибает предплечье в локтевом суставе	Срединный нерв (C_V–Th_I). Аа.: плечевая; локтевая; лучевая	Описано увеличение числа головок (3–4), варьирует место начала – на середине плечевой кости или прикрепление на лучевой кости. Иногда отсутствует локтевая головка
Ладонная поверхность основания II–III пястных костей. Возле бугорка ладьевидной кости под сухожилием имеется сумка	Сгибает запястье и отводит кисть (вместе с лучевым разгибателем кисти), сгибает предплечье в локтевом суставе	Срединный нерв (C_V–Th_I). Аа.: лучевая	Описано слияние с рядом лежащими мышцами, широко варьирует место начала
Ладонный апоневроз	Натягивает ладонный апоневроз, сгибает кисть и предплечье	Срединный нерв (C_V–Th_I). Аа.: лучевая	В 25 % случаев отсутствует на одной или обеих руках. Описано два брюшка по протяжению, раздвоение мышцы, варьируют величина мышечной части и сухожилия, место начала и прикрепления
Гороховидная кость и крючок крючковидной кости, основание V пястной кости	Сгибает запястье и приводит кисть (вместе с локтевым разгибателем запястья), сгибает предплечье	Локтевой нерв (C_{VII}–Th_I). Аа.: локтевая; верхняя и нижняя локтевые коллатеральные	Изредка отсутствует локтевая часть на одной или обеих руках, широко варьирует место прикрепления к основанию пястных костей. Иногда слита с соседними мышцами (длинной ладонной, медиальной головкой трехглавой)

Название	Форма	Расположение	Начало	Ход (направление)
II слой мышц предплечья				
Поверхностный сгибатель пальцев	Плоская веретенообразная		Медиальный надмыщелок плечевой кости, фасция предплечья, локтевая коллатеральная связка и медиальный край венечного отростка локтевой кости; передний край лучевой кости	Сверху вниз, на середине предплечья разделяется на четыре части, проходящие вместе с сухожилиями глубокого сгибателя пальцев через канал запястья под удерживателем сгибателя и ладонным апоневрозом
III слой мышц предплечья				
Глубокий сгибатель пальцев	Широкая, плоская треугольной формы		Передняя поверхность локтевой кости и межкостная перепонка предплечья	Сверху вниз, четыре сухожилия проходят на кисть через канал запястья. На уровне проксимальных фаланг сухожилия проходят между расщепленными сухожилиями поверхностного сгибателя пальцев
Длинный сгибатель большого пальца кисти	Узкая веретенообразной формы		Передняя поверхность локтевой кости и межкостная перепонка предплечья	Сверху вниз. Сухожилие мышцы проходит через канал запястья в отдельном синовиальном влагалище. На ладони проходит между двумя головками короткого сгибателя большого пальца кисти
IV слой мышц предплечья				
Квадратный пронатор	Плоская четырехугольная	Под сухожилиями сгибателей пальцев и запястья на передней поверхности нижней трети тела локтевой, лучевой костей и на межкостной перепонке предплечья	Нижняя треть тела локтевой кости	Поперечное
Задняя группа мышц предплечья. Поверхностный слой				
Длинный лучевой разгибатель запястья	Веретенообразная уплощенная	Прилежит к латеральной поверхности капсулы локтевого сустава	Латеральный надмыщелок плечевой кости, латеральная межмышечная перегородка плеча	Сверху вниз. На середине предплечья мышца переходит в плоское сухожилие, которое проходит на кисть под удерживателем разгибателей
Короткий лучевой разгибатель запястья	Веретенообразная	Рядом с длинным лучевым разгибателем запястья на лучевой стороне предплечья	Латеральный надмыщелок плечевой кости, фасция предплечья, лучевая коллатеральная связка	Сверху вниз. На середине предплечья брюшко переходит в длинное плоское сухожилие
Разгибатель пальцев	Широкая плоская	Поверхностно	Латеральный надмыщелок плечевой кости, фасция предплечья	Вблизи лучезапястного сустава разделяется на четыре сухожилия, которые проходят под удерживателем разгибателей в общем синовиальном влагалище. На уровне головок пястных костей сухожилия соединены друг с другом косо фиброзными пучками – межсухожильными соединениями
Разгибатель мизинца	Узкая тонкая		Латеральный надмыщелок плечевой кости, фасция предплечья	Тонкое сухожилие проходит под удерживателем разгибателей в отдельном синовиальном влагалище

Прикрепление	Функция	Кровоснабжение	Аномалии и вариации
Ладонная поверхность основания средних фаланг II–V пальцев. На уровне тела проксимальной фаланги каждое сухожилие делится на две ножки, между которыми проходит сухожилие глубокого сгибателя пальцев	Сгибает среднюю фалангу II–V пальцев, сгибает кисть и предплечье	Срединный нерв (C_V–Th_I). Аа.: лучевая; локтевая	Описаны отсутствие лучевой головки, разделение на четыре самостоятельных пучка, каждый из которых идет к одному пальцу, отсутствие сухожилия к IV или V пальцу. Иногда дистальные отделы сухожилий не расщеплены и прикрепляются к лучевому краю средней фаланги
Четыре сухожилия прикрепляются к дистальной фаланге II–V пальцев	Сгибает дистальную фалангу II–V пальцев, сгибает кисть	Срединный нерв (C_V–Th_I). Аа.: лучевая; локтевая	Описано расщепление на несколько мышц, каждая из которых идет к одному пальцу. Иногда начинается на лучевой кости. Может сливаться с соседними мышцами
Ладонная поверхность дистальной фаланги I пальца	Сгибает дистальную фалангу I пальца, сгибает кисть	Срединный нерв (C_V–Th_I). Аа.: лучевая; передняя межкостная	Описан дополнительный пучок, начинающийся от венечного отростка локтевой кости. Иногда соединена с соседними мышцами
Передний край, латеральная поверхность нижней трети тела лучевой кости	Пронирует предплечье и кисть	Срединный нерв (C_V–Th_I). Аа.: передняя межкостная	Форма, размеры, места начала и прикрепления варьируют
Тыльная поверхность основания II пястной кости	Разгибает кисть, отводит ее в лучевую сторону, сгибает предплечье	Лучевой нерв (C_V–C_{VIII}). Аа.: лучевая; лучевая коллатеральная; лучевая возвратная	Описаны увеличение числа головок (до 5), добавочные сухожилия, которые прикрепляются к основанию пястной кости, большой многоугольной кости, а также соединение с соседними мышцами
Тыльная поверхность основания III пястной кости	Разгибает и отводит кисть	Лучевой нерв (C_V–C_{VIII}). Аа.: лучевая; лучевая коллатеральная; лучевая возвратная	Описано слияние с длинным лучевым разгибателем запястья, а также удвоение мышцы
Четыре сухожилия прикрепляются к тыльной поверхности средней и ногтевой фаланг II–V пальцев (вплетаются в тыльный апоневроз пальцев)	Разгибает II–V пальцы, разгибает кисть	Лучевой нерв (C_V–C_{VIII}). Аа.: задняя межкостная	Мышца может быть разделена на несколько самостоятельных мышц, варьирует число сухожилий. Описаны дополнительное сухожилие к I пальцу и отсутствие сухожилия к V пальцу
Тыльная поверхность средней и дистальной фаланг V пальца (вплетается в тыльный апоневроз)	Разгибает мизинец	Лучевой нерв (C_V–C_{VIII}). Аа.: задняя межкостная	Описаны отсутствие мышцы или ее удвоение, сращение сухожилия с сухожилием разгибателя пальцев, идущим к V пальцу

Название	Форма	Расположение	Начало	Ход (направление)
Локтевой разгибатель запястья	Тонкая плоская	Тыльная поверхность локтевой кости покрывает супинатор и глубокие разгибатели	Латеральный надмыщелок плечевой кости, фасция предплечья	Сверху вниз. Сухожилие проходит в отдельном синовиальном влагалище под удерживателем разгибателей в борозде, расположенной на задней поверхности дистального конца локтевой кости; между проксимальным сухожилием и надмыщелком плечевой кости имеется сумка
Глубокий слой задней группы мышц предплечья				
Супинатор	Плоская		Латеральный надмыщелок плечевой кости, лучевая коллатеральная связка, кольцевая связка лучевой кости, гребень супинатора на локтевой кости	Мышца проходит косо в латеральном направлении, охватывая лучевую кость сзади и сбоку
Длинная мышца, отводящая большой палец кисти	Веретенообразная	Начало покрыто общим разгибателем пальцев и коротким лучевым разгибателем запястья	Задняя поверхность локтевой и лучевой костей, межкостная перепонка предплечья	Вниз и латерально, сухожилие проходит вместе с сухожилием короткого разгибателя большого пальца кисти в одном синовиальном влагалище под латеральной частью удерживателя разгибателей
Короткий разгибатель большого пальца кисти	Тонкая веретенообразная		Задняя поверхность лучевой кости, межкостная перепонка предплечья	Сверху вниз, сухожилие проходит в синовиальном влагалище под удерживателем разгибателей вместе с сухожилием длинной мышцы, отводящей большой палец кисти
Длинный разгибатель большого пальца кисти	Тонкая веретенообразная		Латеральная сторона средней трети задней поверхности локтевой кости, межкостная перепонка предплечья	Сверху вниз. Сухожилие проходит под удерживателем разгибателей в борозде, расположенной на задней поверхности лучевой кости
Разгибатель указательного пальца	Тонкая длинная		Задняя поверхность локтевой кости, межкостная перепонка предплечья, на локтевой стороне рядом с длинным разгибателем большого пальца	Сверху вниз, сухожилие проходит в общем синовиальном влагалище под удерживателем разгибателей вместе с сухожилиями разгибателей пальцев
Мышцы кисти				
Мышцы возвышения большого пальца				
Короткая мышца, отводящая большой палец кисти	Широкая короткая пластинка	Поверхностно	Ладьевидная кость и кость-трапеция, удерживатель сгибателей	Вниз и латерально
Короткий сгибатель большого пальца кисти	Узкая пластинка	Медиальная сторона возвышения большого пальца. Сращена с коротким сгибателем большого пальца кисти	Удерживатель сгибателей (поверхностная головка); кость-трапеция, трапециевидная кость, II пястная кость (глубокая головка)	

Прикрепление	Функция	Кровоснабжение	Аномалии и вариации
Тыльная поверхность основания V пястной кости	Разгибает и приводит кисть		Встречается удвоение мышцы, ее сращение с соседними мышцами; описано дополнительное сухожилие, прикрепляющееся к капсуле V пястно-фалангового сустава
Латеральная поверхность проксимальной трети лучевой кости	Супинирует предплечье (и кисть)	Лучевой нерв (C_V–C_{VIII}). Аа.: лучевая; возвратная; возвратная межкостная	Иногда расщеплена на поверхностную и глубокую пластинки с разнонаправленным ходом волокон. Описана замена мышцы апоневрозом с небольшим количеством мышечных волокон
Тыльная поверхность основания I пястной кости	Отводит I палец и кисть	Лучевой нерв (C_V–C_{VIII}). Аа.: лучевая; задняя межкостная	Часто сращена с длинным и коротким разгибателями большого пальца. Описаны частичное или полное расщепление мышцы, наличие сухожилий, прикрепляющихся к I пястной кости или различным мышцам возвышения большого пальца
Тыльная поверхность основания проксимальной фаланги I пальца	Разгибает проксимальную фалангу I пальца и I палец, отводит большой палец кисти. Разгибает I палец	Лучевой нерв (C_V–C_{VIII}). Аа.: лучевая; задняя межкостная	Описаны частичное или полное расщепление мышцы, прикрепление части сухожилия к ногтевой фаланге I пальца
Тыльная поверхность основания дистальной фаланги I пальца			Описаны удвоение мышцы, дополнительное сухожилие ко II пальцу, слияние брюшка с разгибателем указательного пальца, с коротким разгибателем и длинной мышцей, отводящей большой палец кисти
Тыльная поверхность (апоневроз) проксимальной фаланги указательного пальца	Разгибает II палец	Лучевой нерв (C_V–C_{VIII}). Аа.: задняя межкостная	Описаны удвоение мышцы или ее отсутствие, чаще удвоение сухожилия или добавочное сухожилие, направляющееся к большому пальцу
Латеральный край основания проксимальной фаланги I пальца, латеральный край сухожилия длинного разгибателя большого пальца кисти	Отводит I палец	Срединный нерв (C_V–Th_I). Аа.: поверхностная ладонная ветвь лучевой	Может сливаться с соседними мышцами
Передняя поверхность основания проксимальной фаланги I пальца, в толще сухожилия имеется сесамовидная косточка	Сгибает проксимальную фалангу и I палец, приводит его	Поверхностная головка: срединный нерв (C_V–Th_I), глубокая головка: локтевой нерв (C_{VII}–Th_I). Аа.: поверхностная ладонная ветвь лучевой а.; глубокая ладонная дуга	Описано недоразвитие или отсутствие одной из головок. Глубокая головка может быть сращена с соседними мышцами (короткой отводящей, противопоставляющей большой палец)

Название	Форма	Расположение	Начало	Ход (направление)
Мышца, противопоставляющая большой палец кисти	Лентовидная	Прикрыта короткой мышцей, отводящей большой палец кисти, частично прикрыта короткой мышцей, отводящей большой палец кисти	Кость-трапеция, удерживатель сгибателей	
Мышца, приводящая большой палец кисти	Короткая пластинка треугольной формы	Под сухожилиями длинных сгибателей пальцев и под червеобразными мышцами	Головчатая кость, основание и передняя поверхность II и III пястных костей (косая головка); ладонная поверхность III пястной кости (поперечная головка)	Почти горизонтально в латеральном направлении
Мышцы возвышения V пальца				
Короткая ладонная мышца	Тонкая пластинка		Удерживатель сгибателей	
Мышца, отводящая мизинец	Узкая пластинка		Удерживатель сгибателей, гороховидная кость	
Короткий сгибатель мизинца	Узкая мышечная пластинка		Крючок крючковидной кости, удерживатель сгибателей	
Мышца, противопоставляющая мизинец	Узкая мышечная полоска		Удерживатель сгибателей, крючок крючковидной кости	
Средняя группа				
Червеобразные мышцы (4 мышцы)	Тонкие веретенообразные	Под ладонным апоневрозом	Сухожилия глубокого сгибателя пальцев, I и II мышцы – от лучевого края сухожилий, идущих к указательному и среднему пальцам, III – от обращенных друг к другу краев сухожилий, идущих к III и IV пальцам, IV – от обращенных друг к другу краев сухожилий, идущих к IV пальцу и мизинцу	Сверху вниз на лучевую сторону II–V пальцев и переходит на тыл проксимальной фаланги
Ладонные межкостные мышцы (3 мышцы)	Веерообразные	II, III, IV межпястные промежутки ладонной стороны	Медиальный край II, латеральный край IV и V пястных костей	
Тыльные межкостные мышцы (4 мышцы)	Перистые	Тыльная сторона пястных костей в межпястных промежутках	Каждая – двумя головками от обращенных друг к другу сторон I–V пястных костей	

Прикрепление	Функция	Кровоснабжение	Аномалии и вариации
Латеральный край и передняя поверхность I пястной кости	Противопоставляет I палец мизинцу	Срединный нерв (C_V–Th_I). Аа.: поверхностная ладонная ветвь лучевой а.; глубокая ладонная дуга	Описаны отсутствие мышцы, ее соединение с соседними мышцами
Основание проксимальной фаланги I пальца (в толще сухожилия имеется сесамовидная косточка)	Приводит I палец к указательному и сгибает I палец	Локтевой нерв (C_{VII}–Th_I). Аа.: поверхностная и глубокая ладонные дуги	Описано превращение поперечной головки в самостоятельную мышцу, а также несколько добавочных пучков, прикрепляющихся к II и III пястным костям

Кожа медиального края кисти	Сморщивает кожу в области возвышения V пальца	Локтевой нерв (C_{VII}–Th_I). Аа.: локтевая	Варьируют форма и толщина, может начинаться на трехгранной или крючковидной кости. Описано отсутствие мышцы
Медиальный край основания проксимальной фаланги V пальца	Отводит V палец	Локтевой нерв (C_{VII}–Th_I). А.: глубокая ладонная ветвь локтевой	Описаны отсутствие мышцы, наличие дополнительных головок, которые начинаются от соседних мышц
Ладонная поверхность проксимальной фаланги V пальца	Сгибает V палец	Локтевой нерв (C_{VII}–Th_I). Аа.: глубокая ладонная ветвь локтевой	Редко отсутствует; описано слияние с мышцами, отводящей или противопоставляющей мизинец; наличие дополнительного сухожилия, прикрепляющегося к основанию V пястной кости
Медиальный край и передняя поверхность V пястной кости	Противопоставляет мизинец большому пальцу	Локтевой нерв (C_{VII}–Th_I). Аа.: глубокая ладонная ветвь локтевой	Описана дополнительная головка, начинающаяся от фасции предплечья. Редко отсутствует

Тыльная поверхность (апоневроз) проксимальной фаланги II–V пальцев	Сгибают проксимальную, выпрямляют среднюю и дистальную фаланги II–V пальцев	I, II мышцы – срединный нерв (C_V–Th_I), III–IV мышцы – локтевой нерв (C_{VII}–Th_I). Аа.: поверхностная и глубокая ладонные дуги	Варьируют примерно в половине случаев места начала и прикрепления. Описано отсутствие или удвоение одной или нескольких мышц
Тыльная сторона (апоневроз) проксимальной фаланги II, IV и V пальцев	Приводят II, IV, V пальцы к среднему	Локтевой нерв (C_V–Th_I). Аа.: глубокая ладонная дуга	Описаны случаи отсутствия или удвоения одной или нескольких мышц, варьируют места их прикрепления
Основание проксимальной фаланги (апоневроз) II, III и IV пальцев. Сухожилия I мышцы – к лучевой стороне проксимальной фаланги указательного пальца, II – к лучевой стороне проксимальной фаланги III пальца, III – к локтевой стороне проксимальной фаланги III пальца, IV мышцы – к локтевой стороне фаланги IV пальца	Отводят I, II, IV, V пальцы от III	Локтевой нерв (C_V–Th_I). Аа.: глубокая ладонная дуга; тыльные пястные	

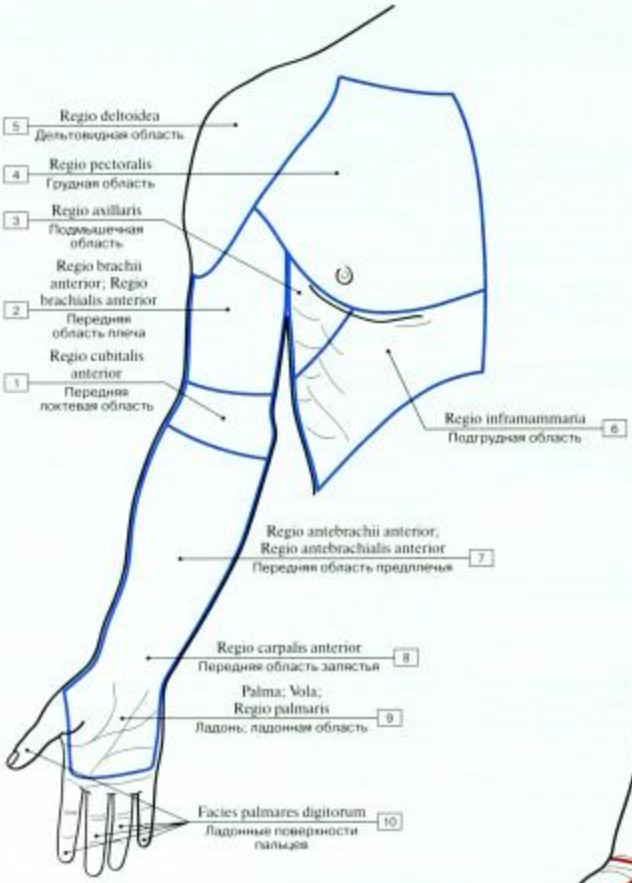

Рис. 593. Области верхней конечности, вид спереди:

1 – Anterior region of elbow; 2 – Anterior region of arm; 3 – Axillary region; 4 – Pectoral region; 5 – Deltoid region; 6 – Inframammary region; 7 – Anterior region of forearm; 8 – Anterior region of wrist; 9 – Palm; Palmar region; 10 – Palmar surfaces of fingers

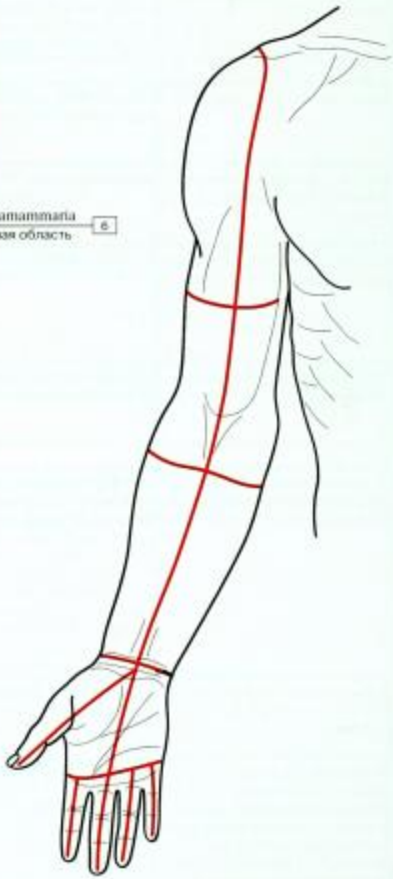

Рис. 594. Линия разрезов кожи верхней конечности (наиболее удобные для обнаружения препарируемых мышц), вид спереди

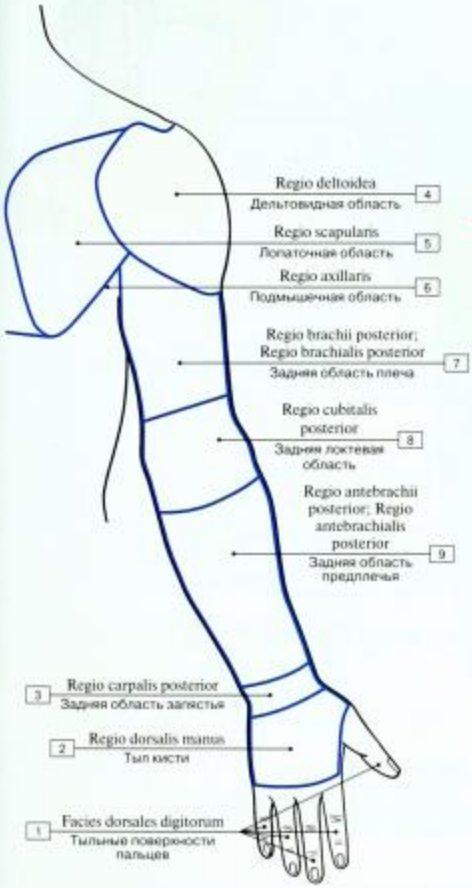

Рис. 595. Области верхней конечности, вид сзади:

1 – Dorsal surfaces of fingers; 2 – Dorsum of hand; 3 – Posterior region of wrist; 4 – Deltoid region; 5 – Scapular region; 6 – Axillary region; 7 – Posterior region of arm; 8 – Posterior region of elbow; 9 – Posterior region of forearm

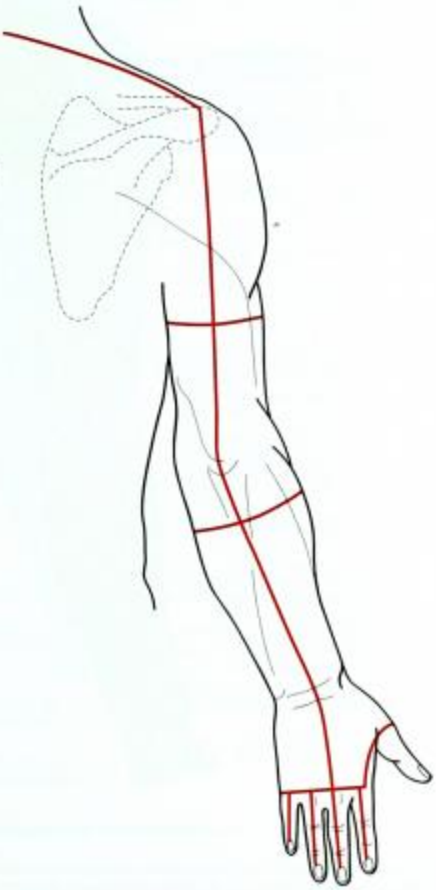

Рис. 596. Линия разрезов кожи верхней конечности (наиболее удобные для обнаружения препарируемых мышц), вид сзади

Рис. 597. Мужчина (голова, шея, грудь, рука), вид спереди

Рис. 598. Мышцы и фасции верхней конечности, правой, вид спереди:

1 – Antebrachial fascia; 2 – Medial cutaneous nerve of forearm; Medial antebrachial cutaneous nerve; 3 – Brachioradialis; Tendon; 4 – Radial nerve, superficial branch; 5 – Median cubital vein; 6 – Bicipital aponeurosis; 7 – Lateral cutaneous nerve of forearm; Lateral antebrachial cutaneous nerve; 8 – Biceps brachii; 9 – Basilic vein; 10 – Median nerve; 11 – Pectoralis major, clavicular head; 12 – Deltoid; 13 – Clavicle; 14 – Cephalic vein; 15 – Intercostobrachial nerves; 16 – Medial cutaneous nerve of arm; Medial brachial cutaneous nerve; 17 – Triceps brachii; 18 – Medial intermuscular septum of arm; 19 – Medial epicondyle; 20 – Flexor carpi radialis; 21 – Palmaris longus; 22 – Flexor carpi ulnaris; 23 – Palmar aponeurosis

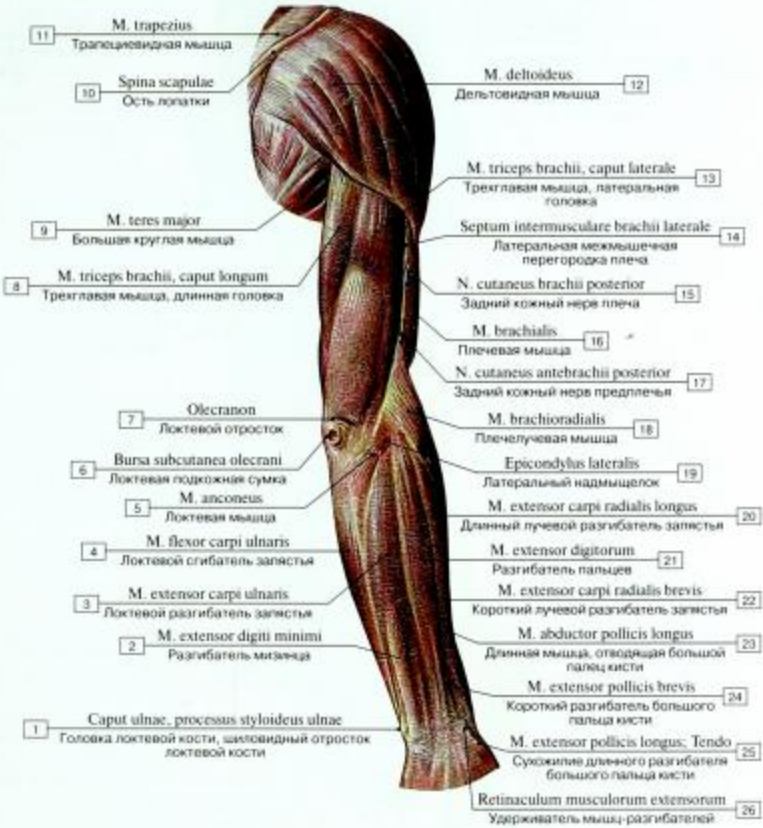

Рис. 599. Мышцы и фасции верхней конечности, правой, вид сзади:

1 – Headof ulna, ulnar styloid process; 2 – Extensor digiti minimi; 3 – Flexor carpi ulnaris; 4 – Flexor carpi ulnaris; 5 – Anconeus; 6 – Subcutaneous olecranon bursa; 7 – Olecranon; 8 – Triceps brachii, long head; 9 – Teres major; 10 – Spine of scapula; 11 – Trapezius; 12 – Deltoid; 13 – Triceps brachii, lateral head; 14 – Lateral intermuscular septum of arm; 15 – Posterior cutaneous nerve of arm; Posterior brachial cutaneous nerve; 16 – Brachialis; 17 – Posterior cutaneous nerve of forearm; Posterior antebrachial cutaneous nerve; 18 – Brachioradialis; 19 – Lateral epicondyle; 20 – Extensor carpi radialis longus; 21 – Extensor digitorum; 22 – Extensor carpi radialis brevis; 23 – Abductor pollicis longus; 24 – Extensor pollicis brevis; 25 – Extensor pollicis longus; Tendon; 26 – Extensor retinaculum

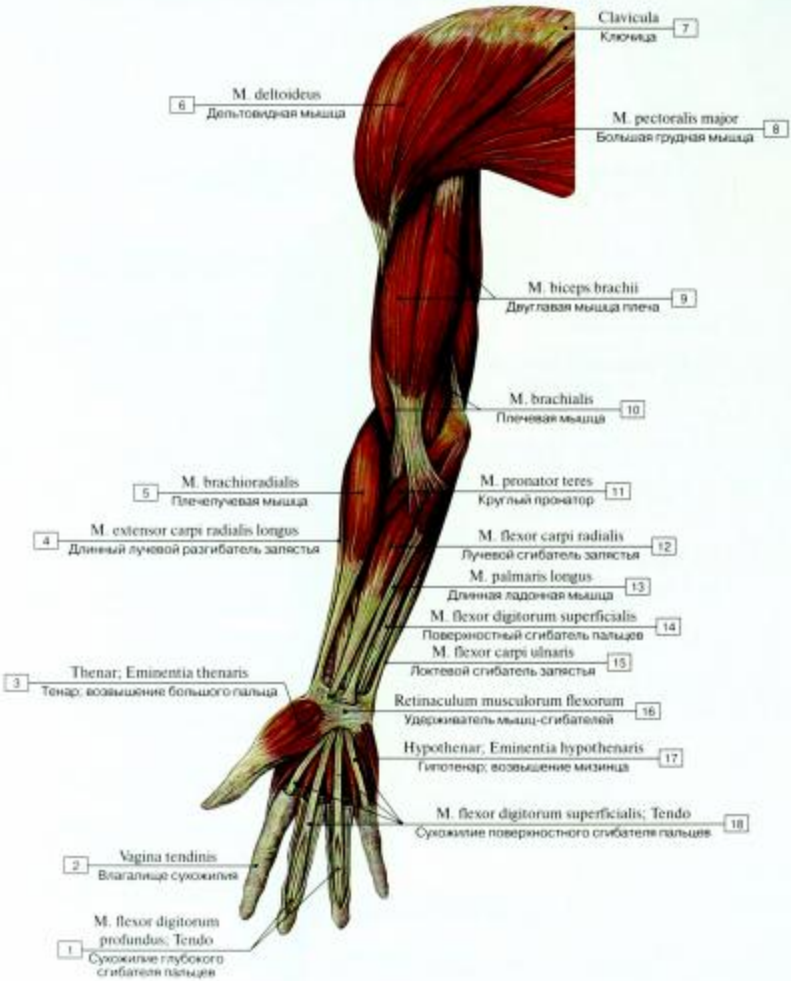

Рис. 600. Мышцы верхней конечности, правой (фасции удалены), вид спереди:

1 – Flexor digitorum profundus; Tendon; 2 – Tendon sheath; 3 – Thenar eminence; 4 – Extensor carpi radialis longus; 5 – Brachioradialis; 6 – Deltoid; 7 – Clavicle; 8 – Pectoralis major; 9 – Biceps brachii; 10 – Brachialis; 11 – Pronator teres; 12 – Flexor carpi radialis; 13 – Palmaris longus; 14 – Flexor digitorum superficialis; 15 – Flexor carpi ulnaris; 16 – Flexor retinaculum; 17 – Hypothenar eminence; 18 – Flexor digitorum superficialis; Tendon

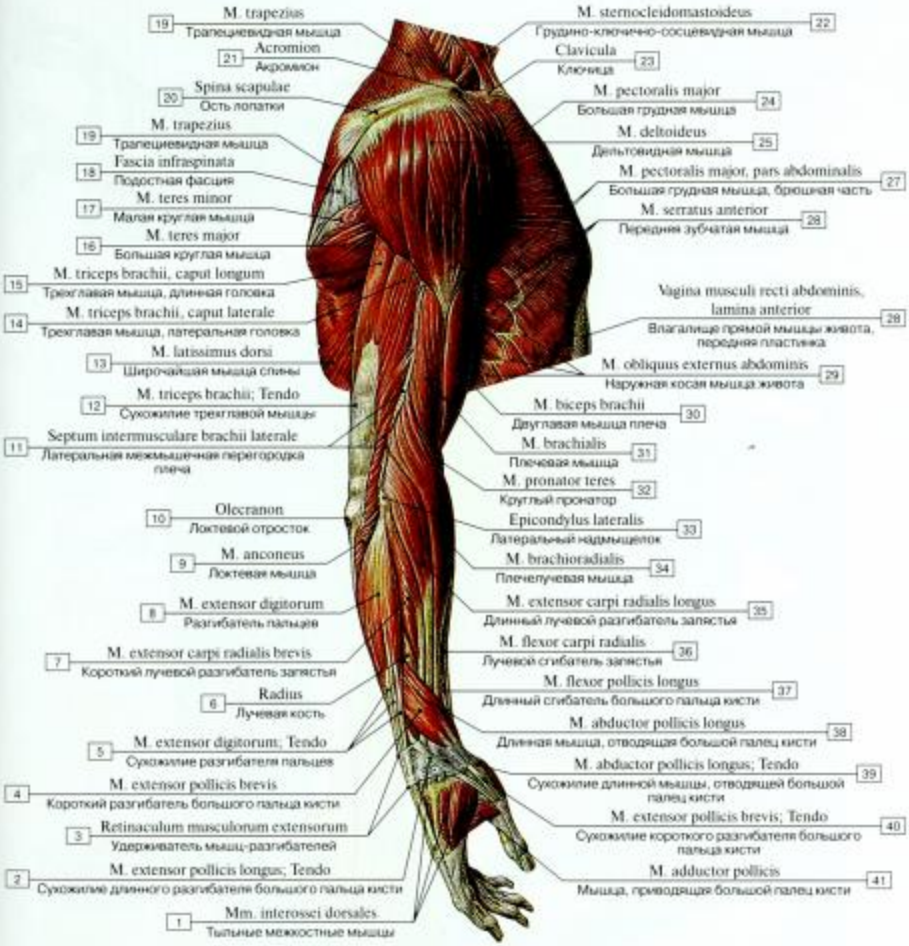

Рис. 601. Мышцы верхней конечности и груди, правой, вид сбоку:

1 – Dorsal interossei; 2 – Extensor pollicis longus; Tendon; 3 – Extensor retinaculum; 4 – Extensor pollicis brevis; 5 – Extensor digitorum; Tendon; 6 – Radius; 7 – Extensor carpi radialis brevis; 8 – Extensor digitorum; 9 – Anconeus; 10 – Olecranon; 11 – Lateral intermuscular septum of arm; 12 – Triceps brachii; Tendon; 13 – Latissimus dorsi; 14 – Triceps brachii, lateral head; 15 – Triceps brachii, long head; 16 – Teres major; 17 – Teres minor; 18 – Infraspinous fascia; 19 – Trapezius; 20 – Spine of scapula; 21 – Acromion; 22 – Sternocleidomastoid; 23 – Clavicle; 24 – Pectoralis major; 25 – Deltoid; 26 – Pectoralis major, Abdominal part; 27 – Serratus anterior; 28 – Rectus sheath, anterior layer; 29 – External oblique; 30 – Biceps brachii; 31 – Brachialis; 32 – Pronator teres; 33 – Lateral epicondyle; 34 – Brachioradialis; 35 – Extensor carpi radialis longus; 36 – Flexor carpi radialis; 37 – Flexor pollicis longus; 38 – Abductor pollicis longus; 39 – Abductor pollicis longus; Tendon; 40 – Extensor pollicis brevis; Tendon; 41 – Adductor pollicis

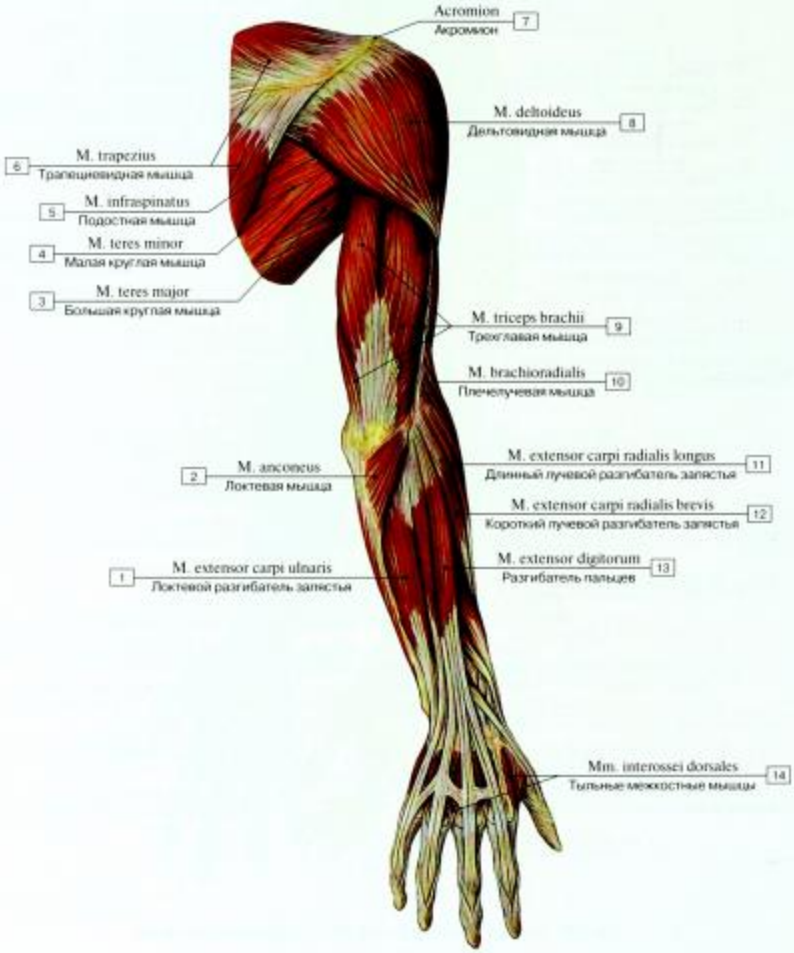

Рис. 602. Мышцы верхней конечности, правой, (фасции и удерживатель мышц-разгибателей удалены), вид сзади:

1 – Extensor carpi ulnaris; 2 – Anconeus; 3 – Teres major; 4 – Teres minor; 5 – Infraspinatus; 6 – Trapezius; 7 – Acromion; 8 – Deltoid; 9 – Triceps brachii; 10 – Brachioradialis; 11 – Extensor carpi radialis longus; 12 – Extensor carpi radialis brevis; 13 – Extensor digitorum; 14 – Dorsal interossei

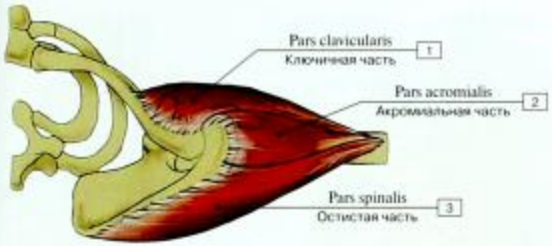

Рис. 603. Дельтовидная мышца, вид сверху:

1 – Clavicular part; 2 – Acromial part; 3 – Spinal part

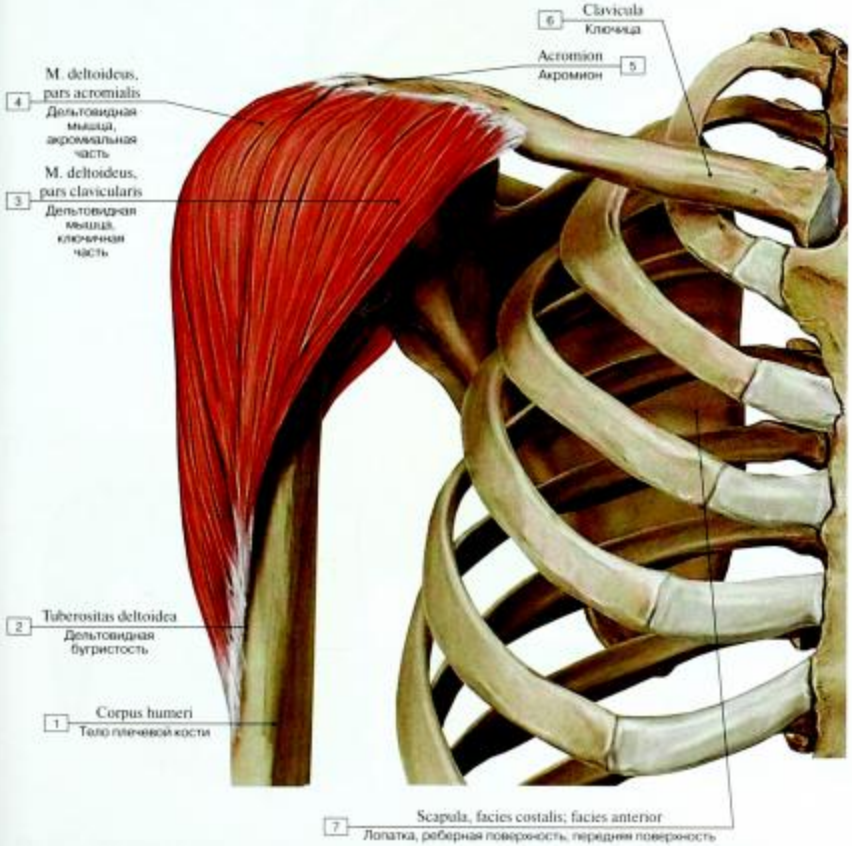

Рис. 604. Дельтовидная мышца (все остальные мышцы удалены), вид спереди:

1 – Shaft of humerus; Body of humerus; 2 –Deltoid tuberosity, 3 – Deltoid, clavicular part; 4 – Deltoid, acromial part; 5 – Acromion; 6 – Clavicle; 7 – Scapula, costal surface

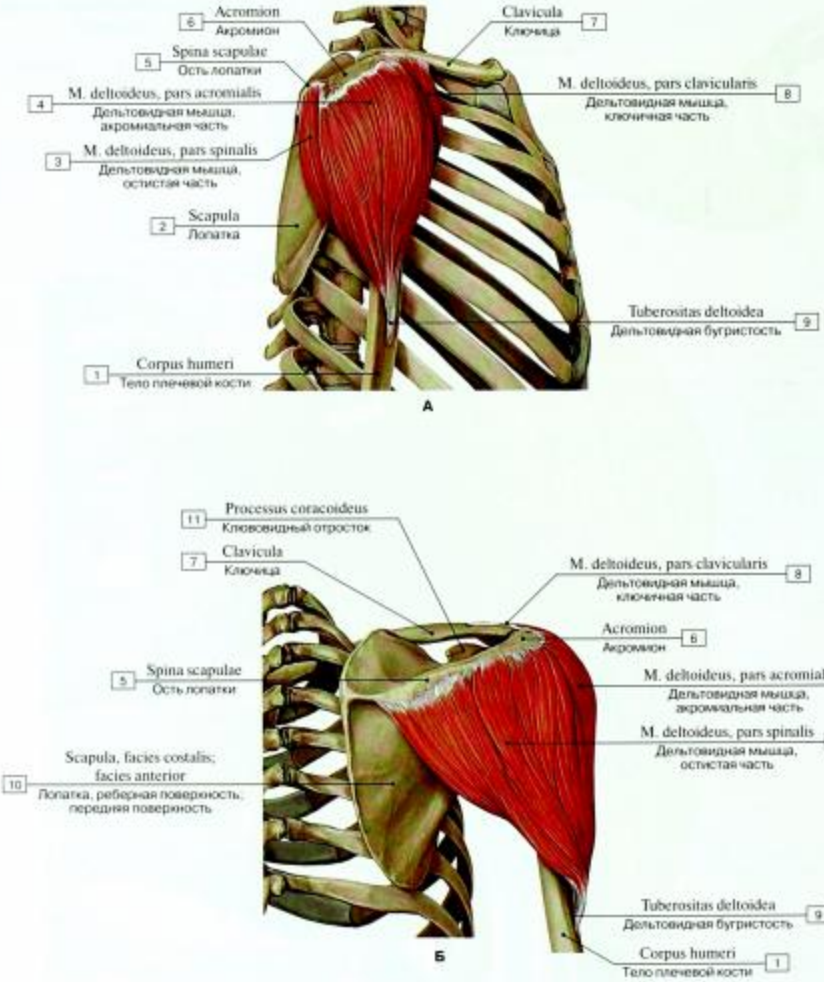

Рис. 605. Дельтовидная мышца, правая, все остальные мышцы удалены (А – вид сбоку, Б – вид сзади):

1 – Shaft of humerus; Body of humerus; 2 – Scapula; 3 – Deltoid, spinal part; 4 – Deltoid, acromial part; 5 – Spine of scapula; 6 – Acromion; 7 – Clavicle; 8 – Deltoid, clavicular part; 9 – Deltoid tuberosity; 10 – Scapula, costal surface; 11 – Coracoid process

Рис. 606. Места начала и прикрепления дельтовидной мышцы:

1 – Clavicular part; 2 – Acromial part; 3 – Spinal part

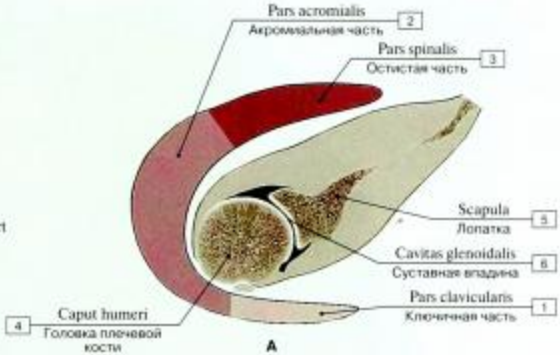

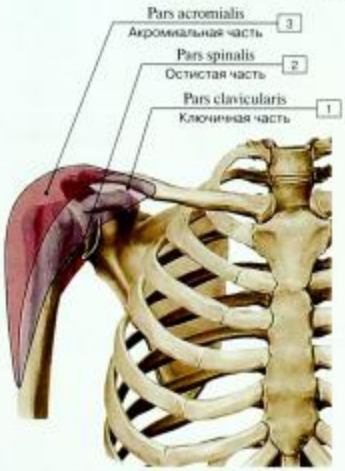

Рис. 607. Движения различных частей дельтовидной мышцы (А – схема частей дельтовидной мышцы, Б – дельтовидная мышца в нейтральном положении, В – дельтовидная мышца отводит плечо на 60 градусов, вид спереди, для дальнейшего отведения функционирует трапециевидная мышца):

1 – Clavicular part; 2 – Spinal part; 3 – Acromial part; 4 – Head of humerus; 5 – Scapula; 6 – Glenoid cavity

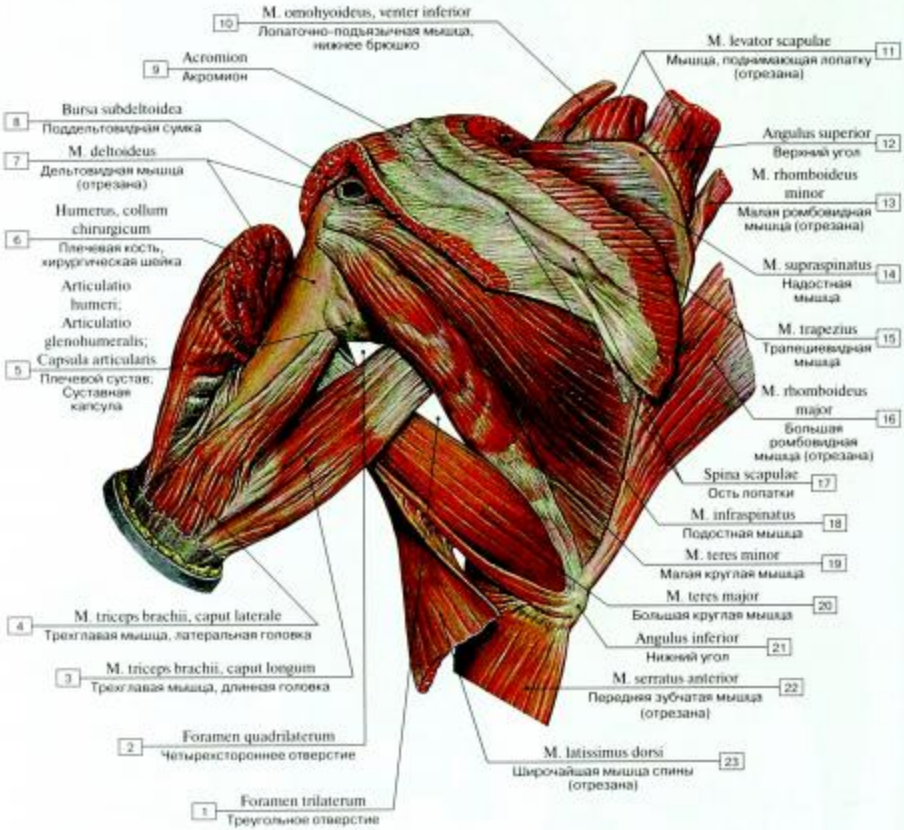

Рис. 608. Мышцы пояса верхней конечности, левой, вид сзади:

1 – Spatium axilare mediale; Triangular space; 2 – Spatium axilare laterale; Quadrangular space; 3 – Triceps brachii, long head; 4 – Triceps brachii, lateral head; 5 – Glenohumeral joint; Shoulder joint; Joint capsule; Articular capsule; 6 – Humerus, surgical neck; 7 – Deltoid; 8 – Subdeltoid bursa; 9 – Acromion; 10 – Omohyoid, inferior belly; 11 – Levator scapulae; 12 – Superior angle; 13 – Rhomboid minor; 14 – Supraspinatus; 15 – Trapezius; 16 – Rhomboid major; 17 – Spine of scapula; 18 – Infraspinatus; 19 – Teres minor; 20 – Teres major; 21 – Inferior angle; 22 – Serratus anterior; 23 – Latissimus dorsi

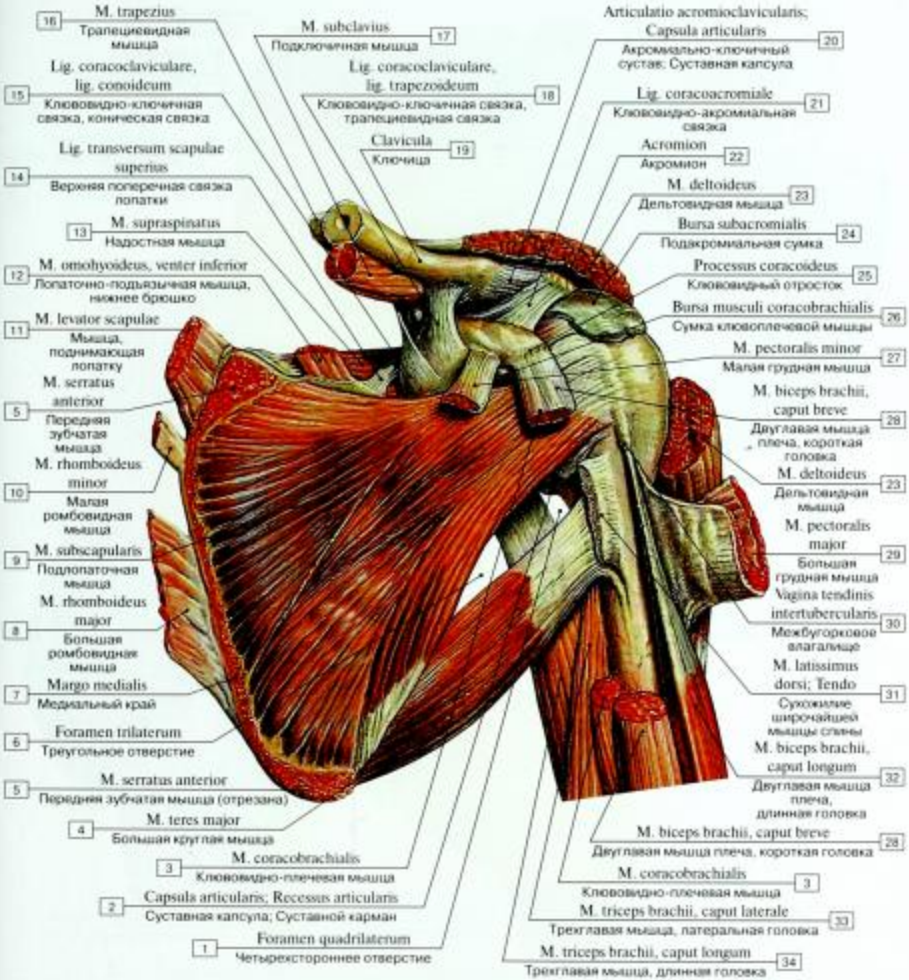

Рис. 609. Мышцы пояса верхней конечности, левой, вид спереди (часть мышц отрезана):

1 – Spatium axilare laterale; Quadrangular space; 2 – Joint capsule; Articular capsule; Articular recess; 3 – Coracobrachialis; 4 – Teres major; 5 – Serratus anterior; 6 – Spatium axilare mediale; Triangular space; 7 – Medial border; 8 – Rhomboid major; 9 – Subscapularis; 10 – Rhomboid minor; 11 – Levator scapulae; 12 – Omohyoid, inferior belly; 13 – Supraspinatus; 14 – Superior transverse scapular ligament; 15 – Coracoclavicular ligament, conoid ligament; 16 – Trapezius; 17 – Subclavius; 18 – Coracoclavicular ligament, trapezoid ligament; 19 – Clavicle; 20 – Acromioclavicular joint; Joint capsule; Articular capsule; 21 – Coraco-acromial ligament; 22 – Acromion; 23 – Deltoid; 24 – Subacromial bursa; 25 – Coracoid process; 26 – Coracobrachial bursa; 27 – Pectoralis minor; 28 – Biceps brachii, short head; 29 – Pectoralis major; 30 – Intertubercular tendon sheath; 31 – Latissimus dorsi; Tendon; 32 – Biceps brachii, long head; 33 – Triceps brachii, lateral head; 34 – Triceps brachii, long head

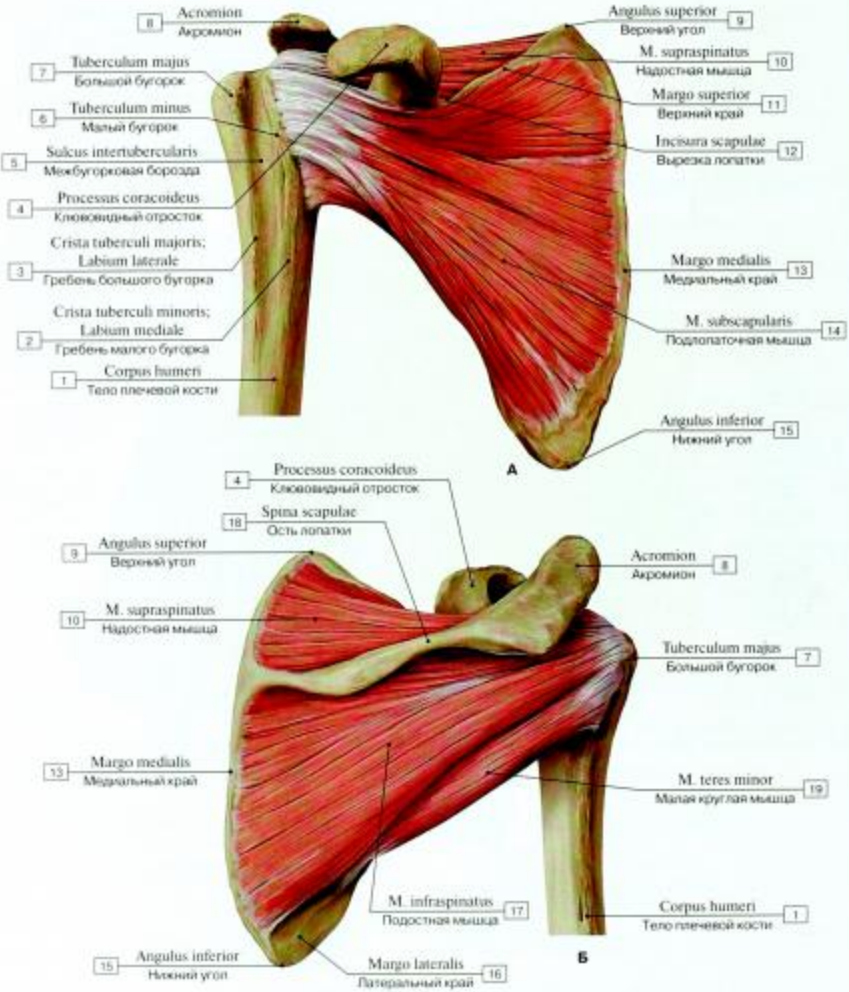

Рис. 610. Мышцы плечевого пояса, правого: надостная, подостная, малая круглая, подлопаточная (А – вид спереди, Б – вид сзади):

1 – Shaft of humerus; Body of humerus; 2 – Crest of lesser tubercle; Medial lip; 3 – Crest of greater tubercle; Lateral lip; 4 – Coracoid process; 5 – Intertubercular sulcus; Bicipital groove; 6 – Lesser tubercle; 7 – Greater tubercle; 8 – Acromion; 9 – Superior angle; 10 – Supraspinatus; 11 – Superior border; 12 – Suprascapular notch; 13 – Medial border; 14 – Subscapularis; 15 – Inferior angle; 16 – Lateral border; 17 – Infraspinatus; 18 – Spine of scapula; 19 – Teres minor

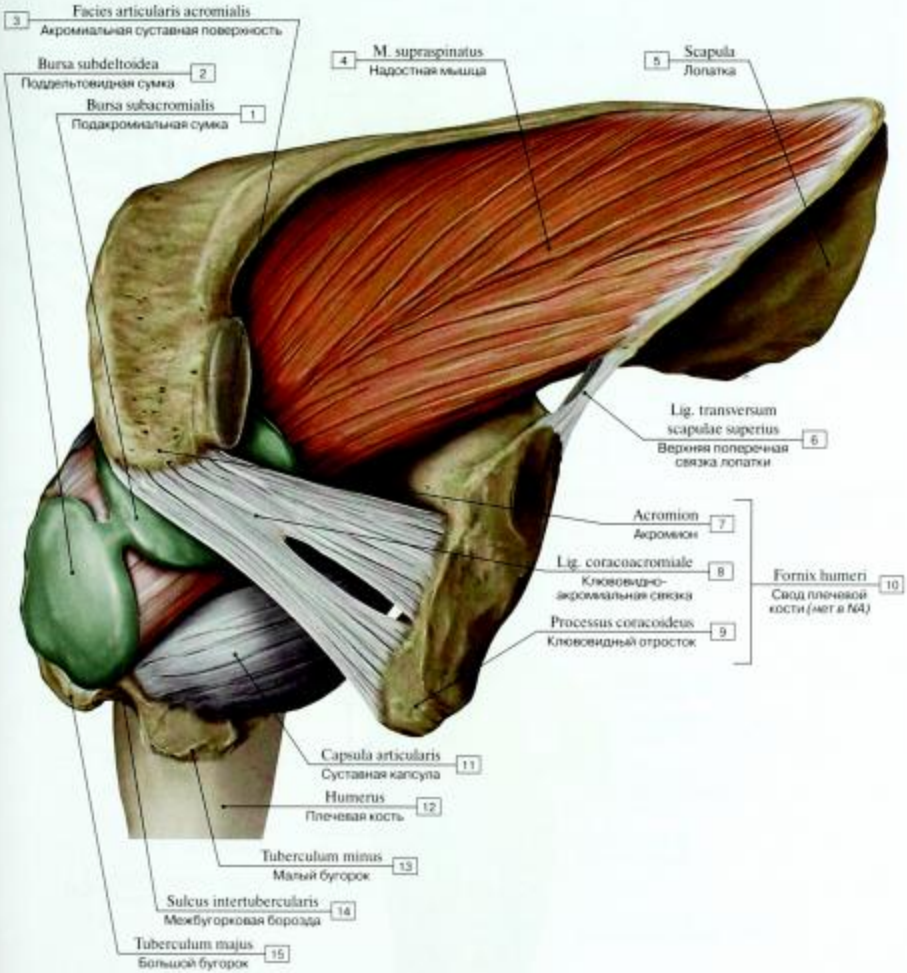

Рис. 611. Субакромиальная сумка и надостная мышца, правая, вид сверху:

1 – Subacromial bursa; 2 – Subdeltoid bursa; 3 – Acromial facet; 4 – Supraspinatus; 5 – Scapula; 6 – Superior transverse scapular ligament; 7 – Acromion; 8 – Coraco-acromial ligament; 9 – Coracoid process; 10 = 7 + 8 + 9 – Fornix of humerus; 11 – Joint capsule; Articular capsule; 12 – Humerus; 13 – Lesser tubercle; 14 – Intertubercular sulcus; Bicipital groove; 15 – Greater tubercle

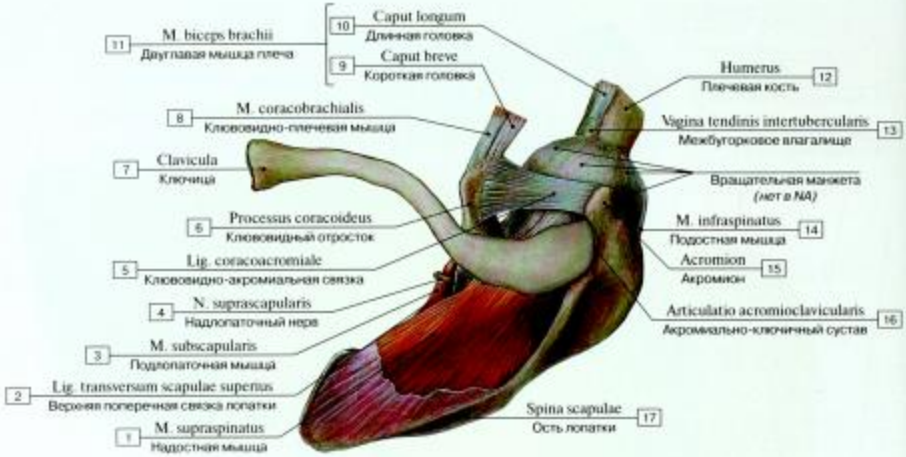

Рис. 612. Надостная мышца, правая:

1 – Supraspinatus; 2 – Superior transverse scapular ligament; 3 – Subscapularis; 4 – Suprascapular nerve; 5 – Coraco-acromial ligament; 6 – Coracoid process; 7 – Clavicle; 8 – Coracobrachialis; 9 – Short head; 10 – Long head; 11 = 9 + 10 – Biceps brachii; 12 – Humerus; 13 – Intertubercular tendon sheath; 14 – Infraspinatus; 15 – Acromion; 16 – Acromioclavicular joint; 17 – Spine of scapula

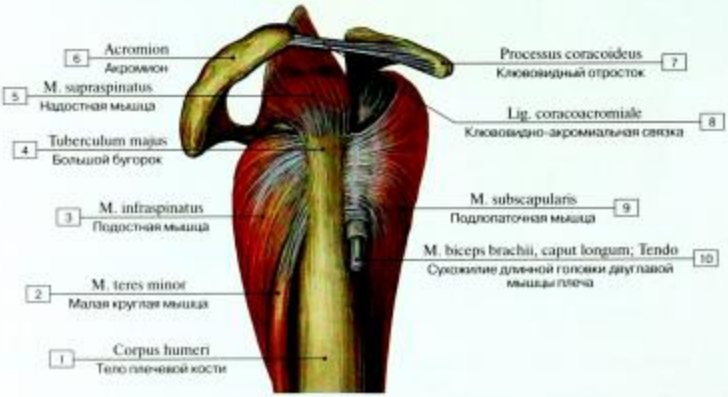

Рис. 613. Мышцы правого плечевого пояса («вращательная манжетка»), вид сбоку:

1 – Shaft of humerus; Body of humerus; 2 – Teres minor; 3 – Infraspinatus; 4 – Greater tubercle; 5 – Supraspinatus; 6 – Acromion; 7 – Coracoid process; 8 – Coraco-acromial ligament; 9 – Subscapularis; 10 – Biceps brachii, long head; Tendon

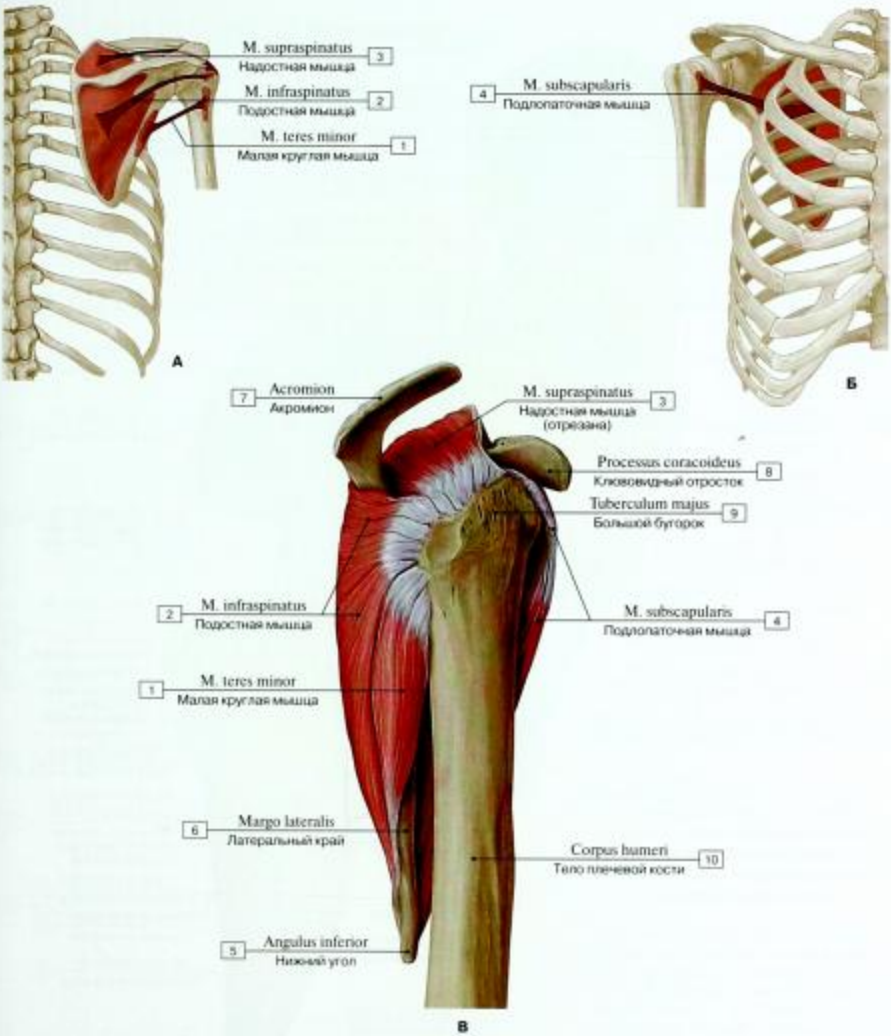

Рис. 614. Мышцы правого плечевого пояса: надостная, подостная, малая круглая, подлопаточная, область правого плеча (А – начало и прикрепление мышц: надостной, подостной и малой круглой, Б – начало и прикрепление подлопаточной мышцы, В – общий вид сбоку):

1 – Teres minor; 2 – Infraspinatus; 3 – Supraspinatus; 4 – Subscapularis; 5 – Inferior angle; 6 – Lateral border; 7 – Acromion; 8 – Coracoid process; 9 – Greater tubercle; 10 – Shaft of humerus; Body of humerus

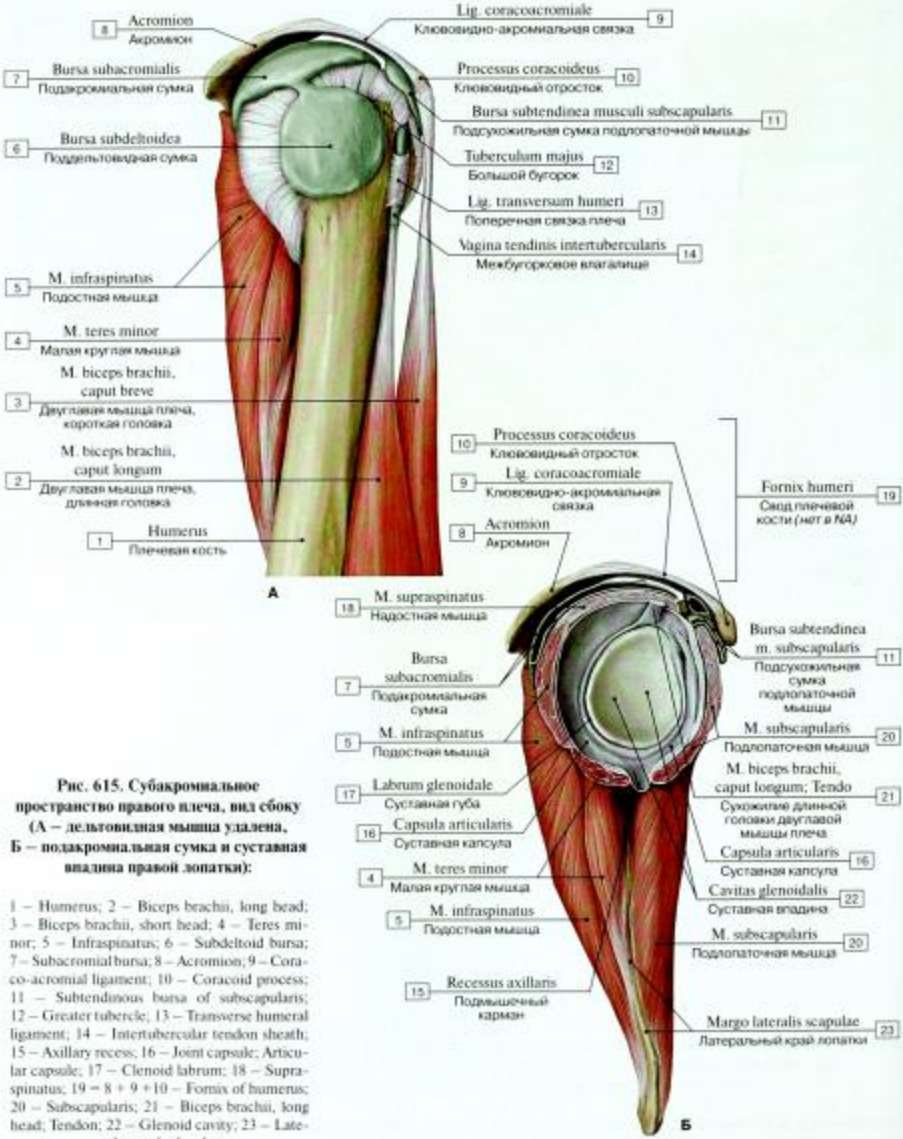

Рис. 615. Субакромиальное пространство правого плеча, вид сбоку (А – дельтовидная мышца удалена, Б – подакромиальная сумка и суставная впадина правой лопатки):

1 – Humerus; 2 – Biceps brachii, long head; 3 – Biceps brachii, short head; 4 – Teres minor; 5 – Infraspinatus; 6 – Subdeltoid bursa; 7 – Subacromial bursa; 8 – Acromion; 9 – Coraco-acromial ligament; 10 – Coracoid process; 11 – Subtendinous bursa of subscapularis; 12 – Greater tubercle; 13 – Transverse humeral ligament; 14 – Intertubercular tendon sheath; 15 – Axillary recess; 16 – Joint capsule; Articular capsule; 17 – Clenoid labrum; 18 – Supraspinatus; 19 = 8 + 9 +10 – Fornix of humerus; 20 – Subscapularis; 21 – Biceps brachii, long head; Tendon; 22 – Glenoid cavity; 23 – Lateral scapular border

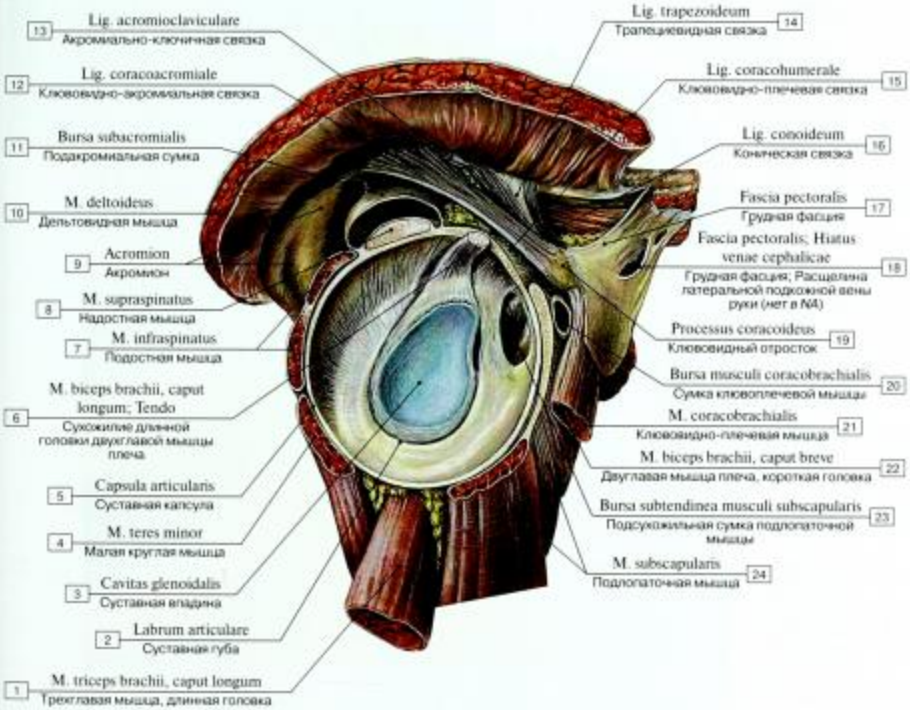

Рис. 616. Мышцы пояса верхней конечности, правой, вид сбоку (плечевой сустав удален):

1 – Triceps brachii, long head; 2 – Labrum; 3 – Glenoid cavity; 4 – Teres minor; 5 – Joint capsule; Articular capsule; 6 – Biceps brachii, long head; Tendon; 7 – Infraspinatus; 8 – Supraspinatus; 9 – Acromion; 10 – Deltoid; 11 – Subacromial bursa; 12 – Coraco-acromial ligament; 13 – Acromioclavicular ligament; 14 – Trapezoid ligament; 15 – Coracohumeral ligament; 16 – Conoid ligament; 17 – Pectoral fascia; 18 – Pectoral fascia, hiatus cephalic vein; 19 – Coracoid process; 20 – Coracobrachial bursa; 21 – Coracobrachialis; 22 – Biceps brachii, short head; 23 – Subtendinous bursa of subscapularis; 24 – Subscapularis

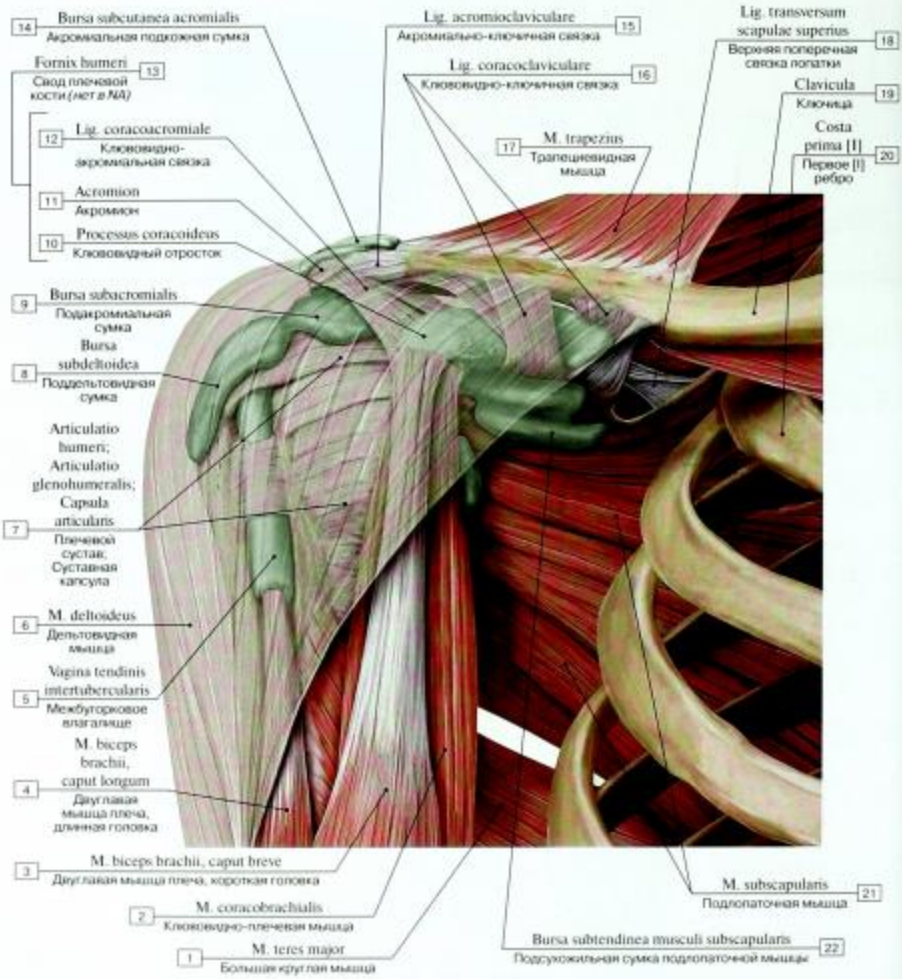

Рис. 617. Расположение слизистых сумок в области плеча, правого, вид спереди:

1 – Teres major; 2 – Coracobrachialis; 3 – Biceps brachii, short head; 4 – Biceps brachii, long head; 5 – Intertubercular tendon sheath; 6 – Deltoid; 7 – Glenohumeral joint; Shoulder joint; Joint capsule; Articular capsule; 8 – Subdeltoid bursa; 9 – Subacromial bursa; 10 – Coracoid process; 11 – Acromion; 12 – Coraco-acromial ligament; 13 = 10 + 11 + 12 – Fornix of humerus; 14 – Subcutaneous acromial bursa; 15 – Acromioclavicular ligament; 16 – Coracoclavicular ligament; 17 – Trapezius; 18 – Superior transverse scapular ligament; 19 – Clavicle; 20 – First rib [I]; 21 – Subscapularis; 22 – Subtendinous bursa of subscapularis

Рис. 618. Фронтальный срез плечевого сустава, Т2-взвешенное изображение с подавлением сигнала от жировой ткани (магнитно-резонансная томография):

1 – трехглавая мышца плеча; 2 – диафиз плечевой кости; 3 – дельтовидная мышца; 4 – хирургическая шейка; 5 – головка плечевой кости; 6 – акромион; 7 – суставная губа; 8 – суставная впадина; 9 – ключица; 10 – надостная мышца; 11 – подлопаточная мышца; 12 – легкое (*по С.К. Терновому*)

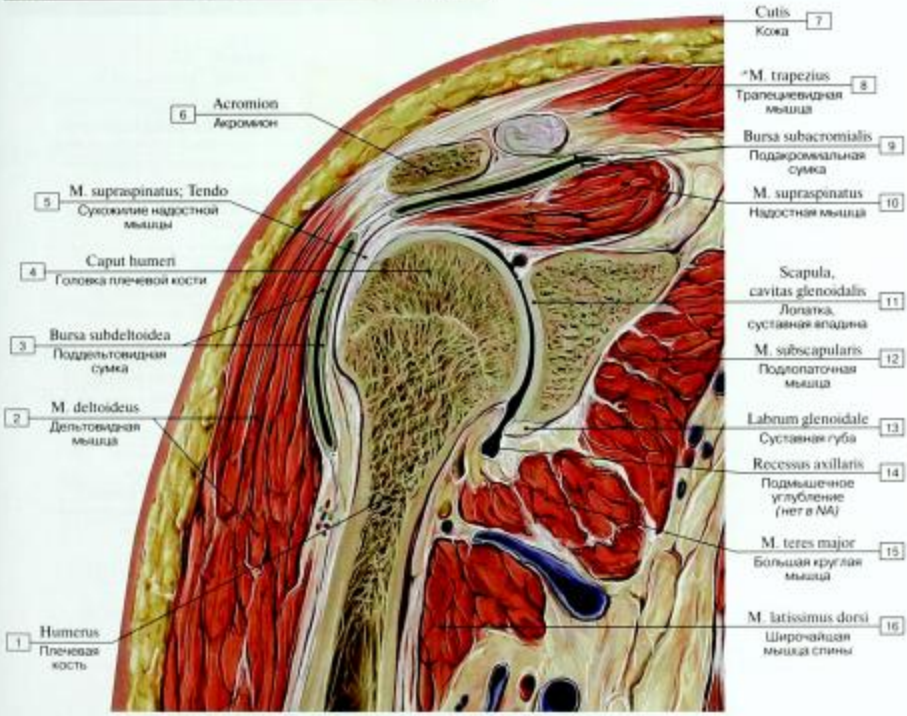

Рис. 619. Фронтальный распил через правый плечевой сустав, вид спереди:

1 – Humerus; 2 – Deltoid; 3 – Subdeltoid bursa; 4 – Head of humerus; 5 – Supraspinatus; Tendon; 6 – Acromion; 7 – Skin; 8 – Trapezius; 9 – Subacromial bursa; 10 – Supraspinatus; 11 – Scapula, glenoid cavity; 12 – Subscapularis; 13 – Labrum; 14 – Axillary recess; 15 – Teres major; 16 – Latissimus dorsi

Рис. 620. Поперечный срез плечевого сустава, Т1-взвешенное изображение (магнитно-резонансная томография):

1 – дельтовидная мышца; 2 – диафиз плечевой кости; 3 – малая круглая мышца; 4 – лопатка; 5 – клювовидная мышца; 6 – надостная мышца; 7 – подостная мышца; 8 – малая грудная мышца; 9 – большая грудная мышца; 10 – легкое (*по С.К. Терновому*)

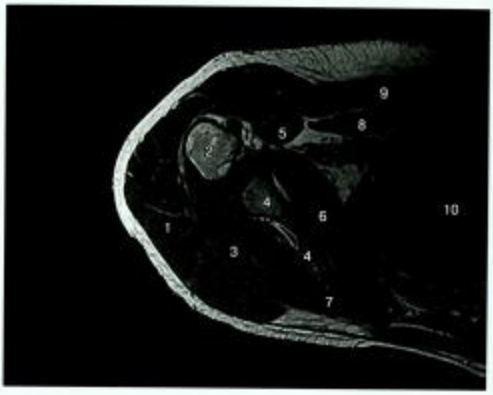

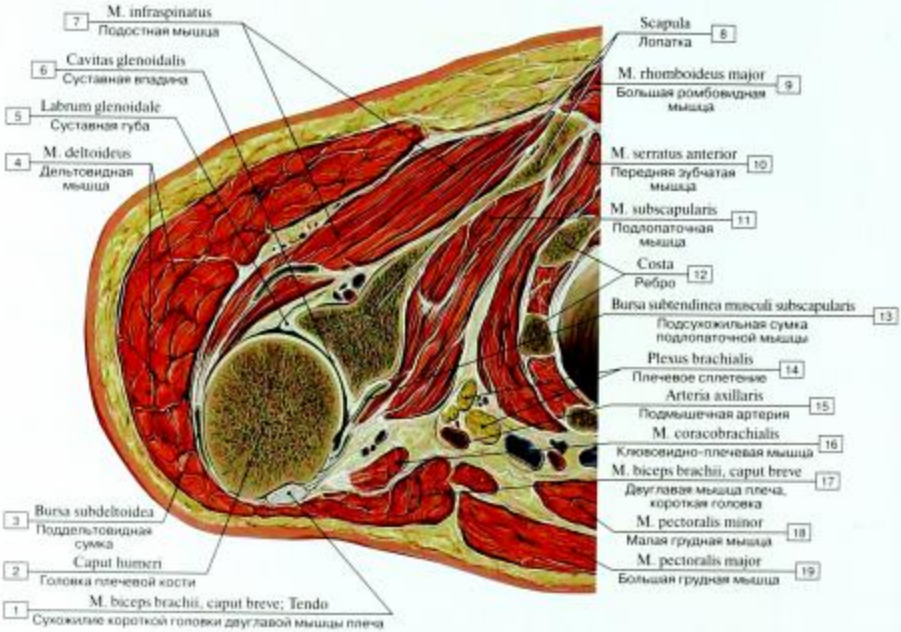

Рис. 621. Поперечный распил туловища на уровне правого плечевого сустава:

1 – Biceps brachii, short head; Tendon; 2 – Head of humerus; 3 – Subdeltoid bursa; 4 – Deltoid; 5 – Clenoid labrum; 6 – Glenoid cavity; 7 – Infraspinatus; 8 – Scapula; 9 – Rhomboid major; 10 – Serratus anterior; 11 – Subscapularis; 12 – Rib; 13 – Subtendinous bursa of subscapularis; 14 – Brachial plexus; 15 – Axillary artery; 16 – Coracobrachialis; 17 – Biceps brachii, short head; 18 – Pectoralis minor; 19 – Pectoralis major

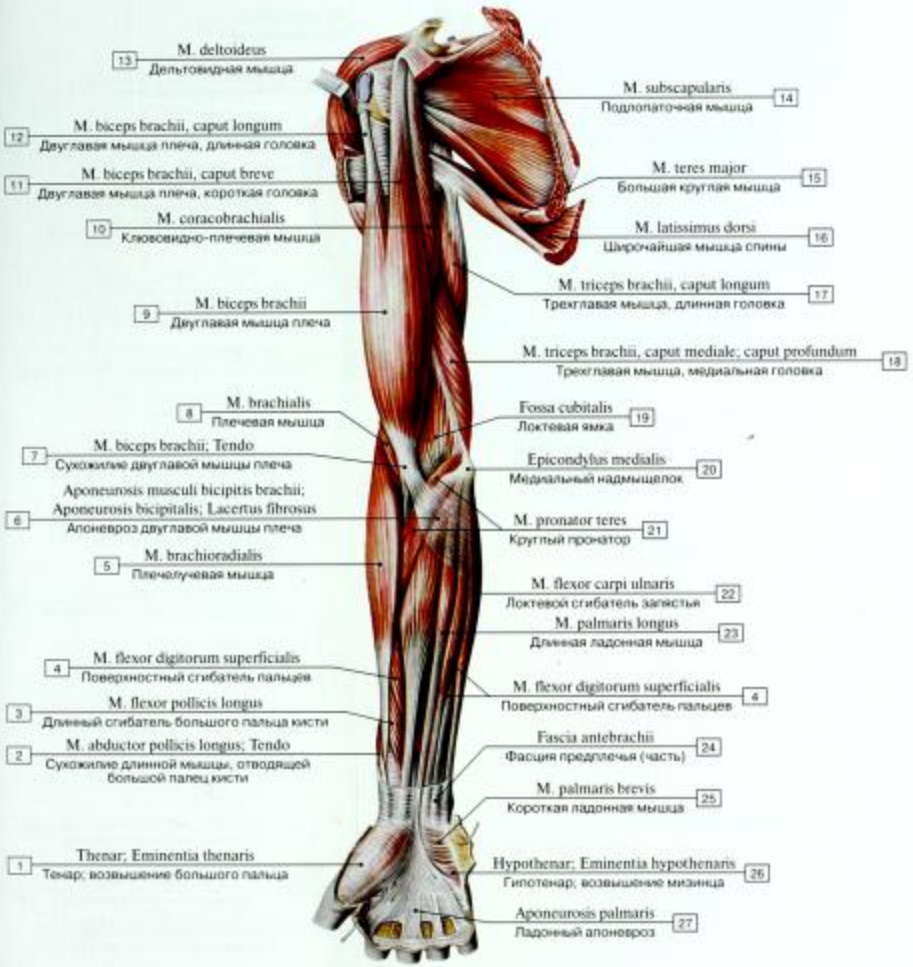

Рис. 622. Мышцы верхней конечности, правой, вид спереди:

1 – Thenar eminence; 2 – Abductor pollicis longus; Tendon; 3 – Flexor pollicis longus; 4 – Flexor digitorum superficialis; 5 – Brachioradialis; 6 – Bicipital aponeurosis; 7 – Biceps brachii; Tendon; 8 – Brachialis; 9 – Biceps brachii; 10 – Coracobrachialis; 11 – Biceps brachii, short head; 12 – Biceps brachii, long head; 13 – Deltoid; 14 – Subscapularis; 15 – Teres major; 16 – Latissimus dorsi; 17 – Triceps brachii, long head; 18 – Triceps brachii, medial head; deep head; 19 – Cubital fossa; 20 – Medial epicondyle; 21 – Pronator teres; 22 – Flexor carpi ulnaris; 23 – Palmaris longus; 24 – Antebrachial fascia; 25 – Palmaris brevis; 26 – Hypothenar eminence; 27 – Palmar aponeurosis

Рис. 623. Мышцы верхней конечности, правой, вид сзади:

1 – Extensor digiti minimi; Tendon; 2 – Extensor indicis; 3 – Extensor retinaculum; 4 – Extensor carpi ulnaris; 5 – Extensor digiti minimi; 6 – Flexor carpi ulnaris; 7 – Olecranon; 8 – Medial epicondyle; 9 – Triceps brachii; 10 – Triceps brachii, lateral head; 11 – Triceps brachii, long head; 12 – Teres minor; 13 – Infraspinatus; 14 – Inferior angle; 15 – Supraspinatus; 16 – Spine of scapula; 17 – Deltoid; 18 – Teres major; 19 – Brachioradialis; 20 – Extensor carpi radialis longus; 21 – Lateral epicondyle; 22 – Anconeus; 23 – Extensor carpi radialis brevis; 24 – Extensor digitorum; 25 – Abductor pollicis longus; 26 – Extensor pollicis brevis; 27 – Extensor pollicis longus; Tendon; 28 – Dorsal interosseus [I]; 29 – Extensor digitorum; Tendon

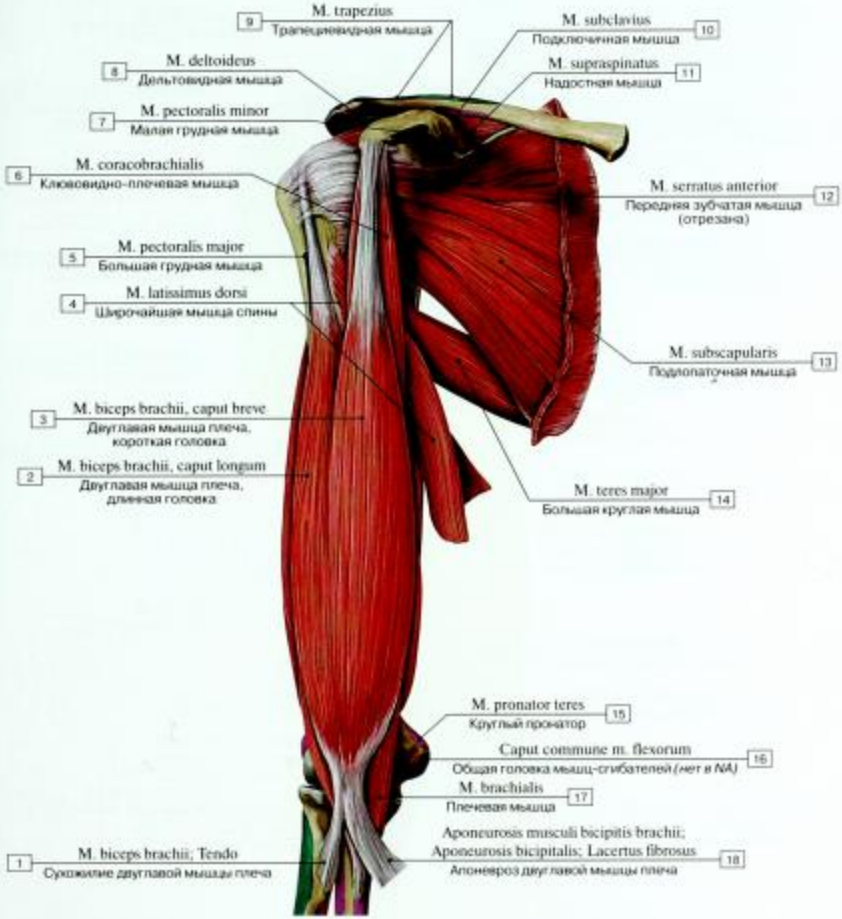

Рис. 624. Подлопаточная, большая круглая и двуглавая мышцы плеча, правого, вид спереди:

1 – Biceps brachii; Tendon; 2 – Biceps brachii, long head; 3 – Biceps brachii, short head; 4 – Latissimus dorsi; 5 – Pectoralis major; 6 – Coracobrachialis; 7 – Pectoralis minor; 8 – Deltoid; 9 – Trapezius; 10 – Subclavius; 11 – Supraspinatus; 12 – Serratus anterior; 13 – Subscapularis; 14 – Teres major; 15 – Pronator teres; 16 – Caput commune of flexors; 17 – Brachialis; 18 – Bicipital aponeurosis

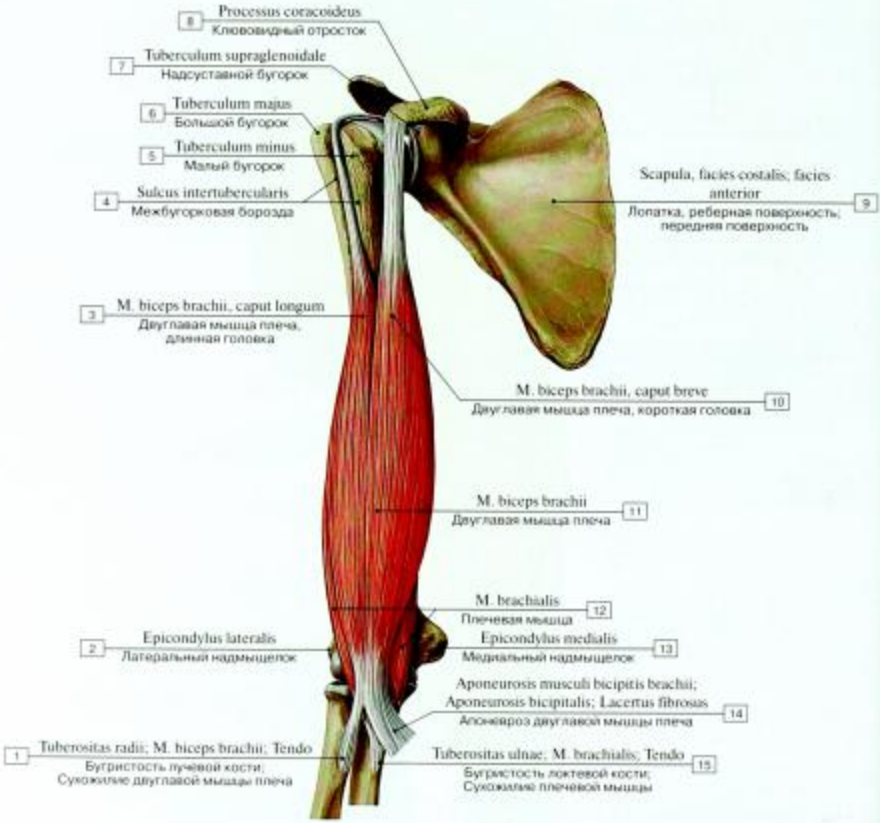

Рис. 625. Двуглавая мышца плеча, правого (все остальные мышцы удалены), вид спереди:

1 – Radial tuberosity; Biceps brachii; Tendon; 2 – Lateral epicondyle; 3 – Biceps brachii, long head; 4 – Intertubercular sulcus; Bicipital groove; 5 – Lesser tubercle; 6 – Greater tubercle; 7 – Supraglenoid tubercle; 8 – Coracoid process; 9 – Scapula, costal surface; 10 – Biceps brachii, short head; 11 – Biceps brachii; 12 – Brachialis; 13 – Medial epicondyle; 14 – Bicipital aponeurosis; 15 – Tuberosity of ulna; Brachialis; Tendon

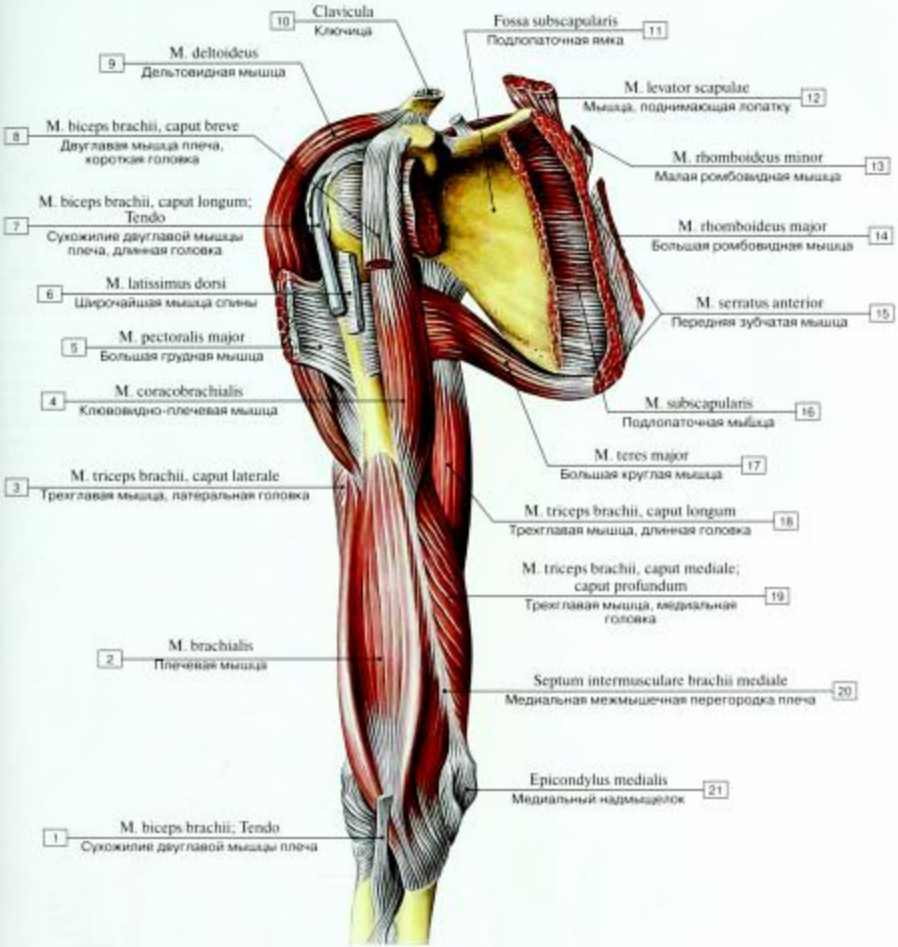

Рис. 626. Мышцы пояса верхней конечности и плеча, правого, вид спереди (подлопаточная мышца и двуглавая мышца плеча удалены):

1 – Biceps brachii; Tendon; 2 – Brachialis; 3 – Triceps brachii, lateral head; 4 – Coracobrachialis; 5 – Pectoralis major; 6 – Latissimus dorsi; 7 – Biceps brachii, long head; Tendon; 8 – Biceps brachii, short head; 9 – Deltoid; 10 – Clavicle; 11 – Subscapular fossa; 12 – Levator scapulae; 13 – Rhomboid minor; 14 – Rhomboid major; 15 – Serratus anterior; 16 – Subscapularis; 17 – Teres major; 18 – Triceps brachii, long head; 19 – Triceps brachii, medial head; deep head; 20 – Medial intermuscular septum of arm; 21 – Medial epicondyle

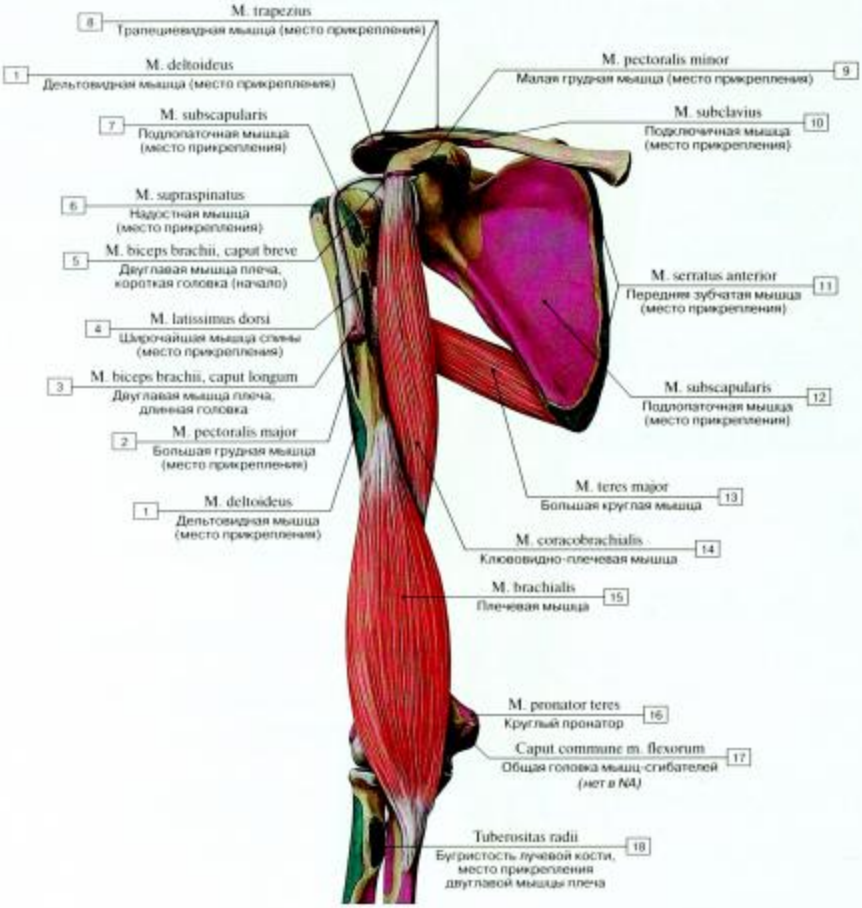

Рис. 627. Большая круглая, клювовидно-плечевая и плечевая мышцы, правые, вид спереди:

1 – Deltoid; 2 – Pectoralis major; 3 – Biceps brachii, long head; 4 – Latissimus dorsi; 5 – Biceps brachii, short head; 6 – Supraspinatus; 7 – Subscapularis; 8 – Trapezius; 9 – Pectoralis minor; 10 – Subclavius; 11 – Serratus anterior; 12 – Subscapularis; 13 – Teres major; 14 – Coracobrachialis; 15 – Brachialis; 16 – Pronator teres; 17 – Caput commune of flexors; 18 – Radial tuberosity

Рис. 628. Места начала и прикрепления плечевой и двуглавой мышцы плеча:

1 – Brachialis; 2 – Biceps brachii; 3 – Long head; 4 – Short head

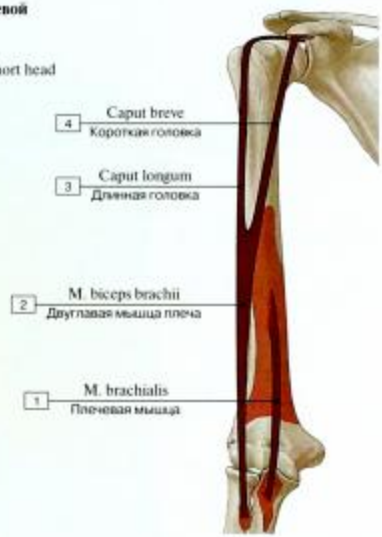

Супинация двуглавой мышцы плеча при согнутом предплечье (рис. 628).

А. Предплечье пронировано и согнуто в локтевом суставе (правая рука, вид с медиальной стороны)

Б. Поперечное сечение на уровне бугристости лучевой кости, предплечье пронированно (проксимальный вид).

В. Предплечье супинировано и согнуто в локтевом суставе (правая рука, вид с медиальной стороны)

Г. Поперечное сечение на уровне бугристости лучевой кости, предплечье супинировано (проксимальный вид).

Когда предплечье согнуто, двуглавая мышца плеча действует как сильный супинатор в дополнение к своей функции сгибателя, потому что рука в этой позиции почти перпендикулярна оси пронации/супинации. Это объясняет, почему супинация особенно эффективна, когда предплечье согнуто. Когда предплечье пронировано (А), сухожилие двуглавой мышцы плеча как бы обернуто вокруг лучевой кости. Когда мышца в это время сгибает предплечье, сухожилие разворачивается (Б).

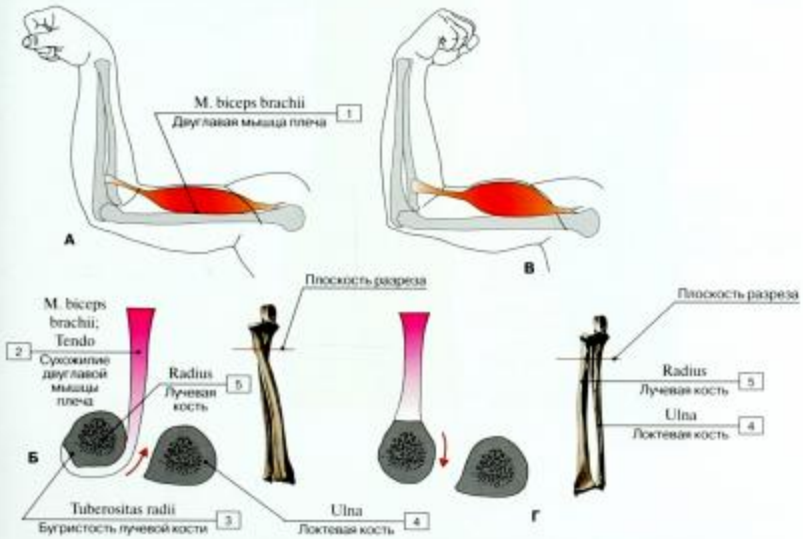

Рис. 629. Функции двуглавой мышцы плеча:

1 – Biceps brachii; 2 – Biceps brachii; Tendon; 3 – Radial tuberosity; 4 – Ulna; 5 – Radius

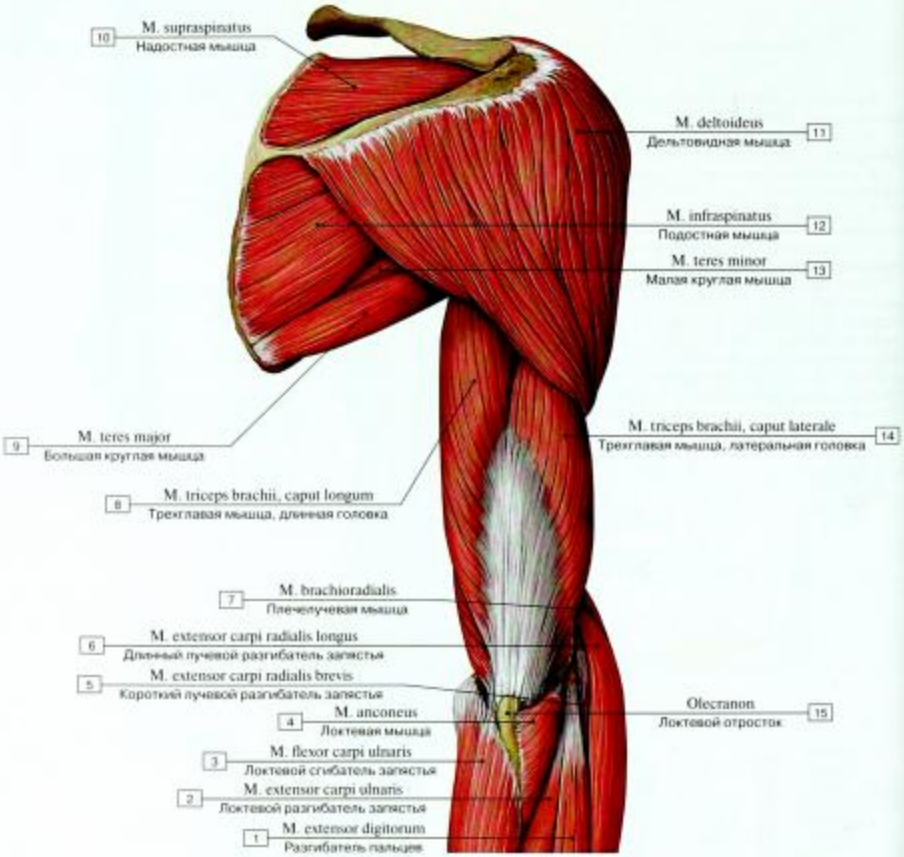

Рис. 630. Мышцы пояса и свободной верхней конечности, правой, вид сзади:

1 – Extensor digitorum; 2 – Extensor carpi ulnaris; 3 – Flexor carpi ulnaris; 4 – Anconeus; 5 – Extensor carpi radialis brevis; 6 – Extensor carpi radialis longus; 7 – Brachioradialis; 8 – Triceps brachii, long head; 9 – Teres major; 10 – Supraspinatus; 11 – Deltoid; 12 – Infraspinatus; 13 – Teres minor; 14 – Triceps brachii, lateral head; 15 – Olecranon

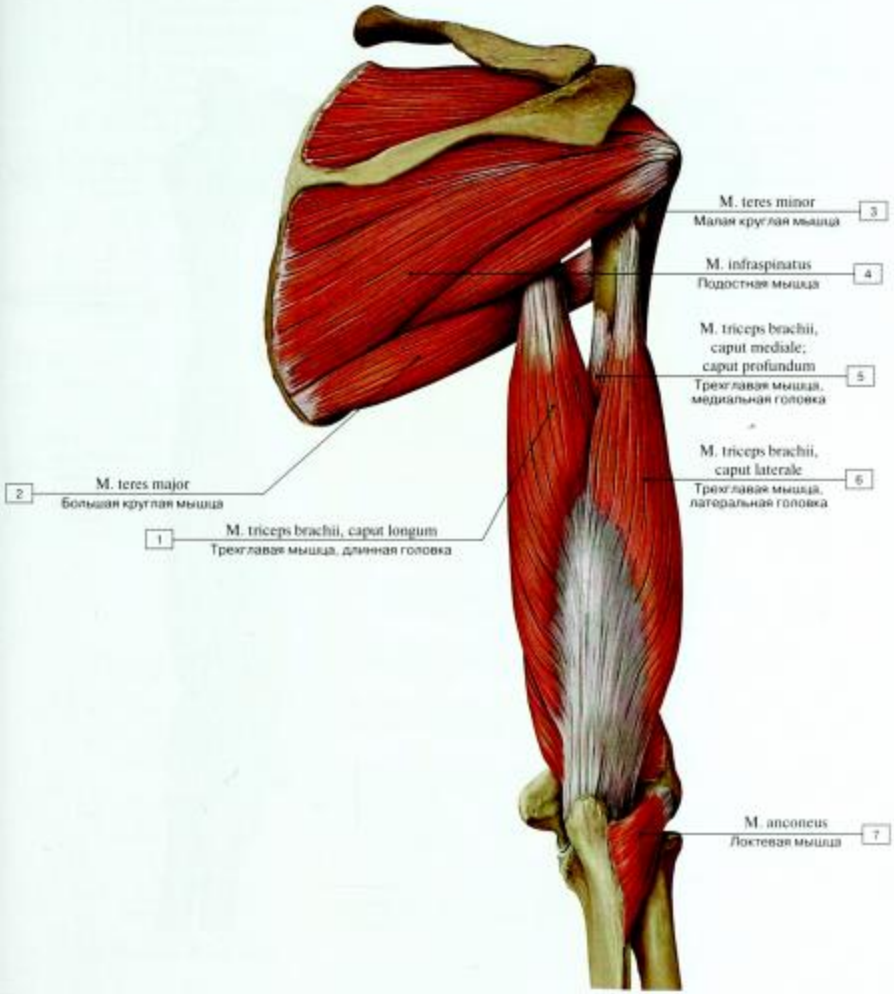

Рис. 631. Мышцы пояса и свободной верхней конечности, правой (дельтовидная мышца удалена), вид сзади:

1 – Triceps brachii, long head; 2 – Teres major; 3 – Teres minor; 4 – Infraspinatus; 5 – Triceps brachii, medial head; deep head; 6 – Triceps brachii, lateral head; 7 – Anconeus

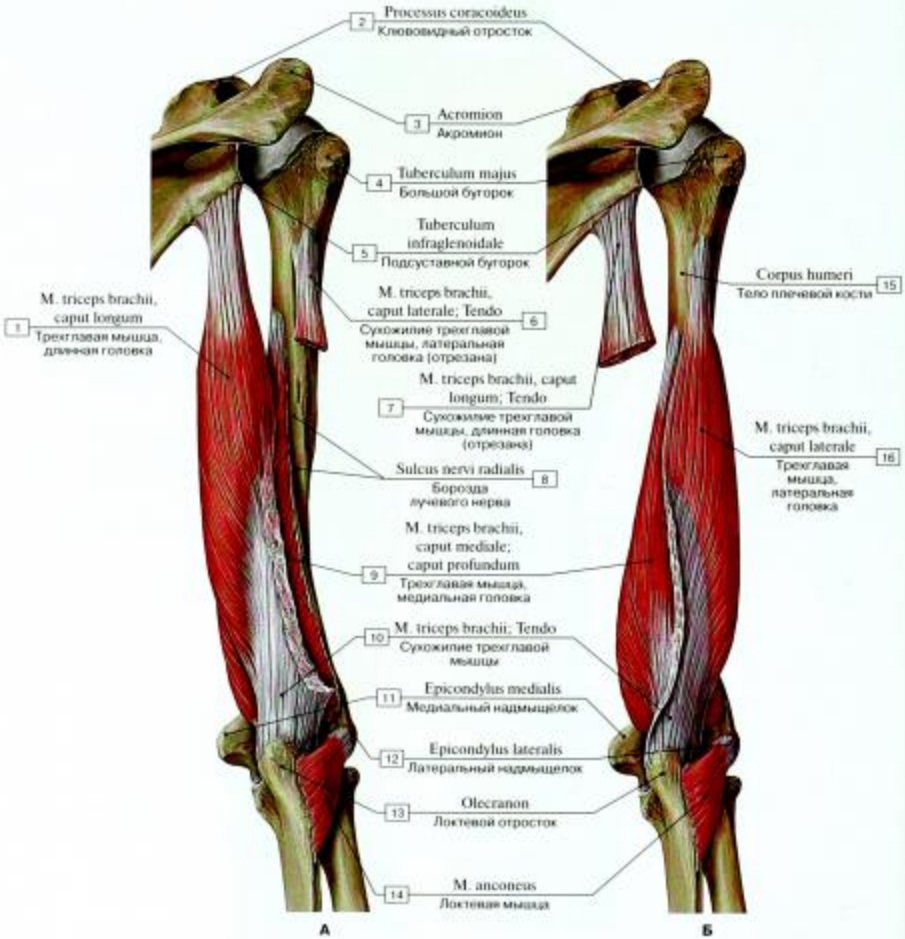

Рис. 632. Локтевая и трехглавая мышцы плеча, правого (все остальные мышцы удалены), вид сзади (А – латеральная головка частично удалена, Б – длинная головка частично удалена):

1 – Triceps brachii, long head; 2 – Coracoid process; 3 – Acromion; 4 – Greater tubercle; 5 – Infraglenoid tubercle; 6 – Triceps brachii, lateral head; Tendon; 7 – Triceps brachii, long head; Tendon; 8 – Radial groove; Groove for radial nerve; 9 – Triceps brachii, medial head; deep head; 10 – Triceps brachii; Tendon; 11 – Medial epicondyle; 12 – Lateral epicondyle; 13 – Olecranon; 14 – Anconeus; 15 – Shaft of humerus; Body of humerus; 16 – Triceps brachii, lateral head

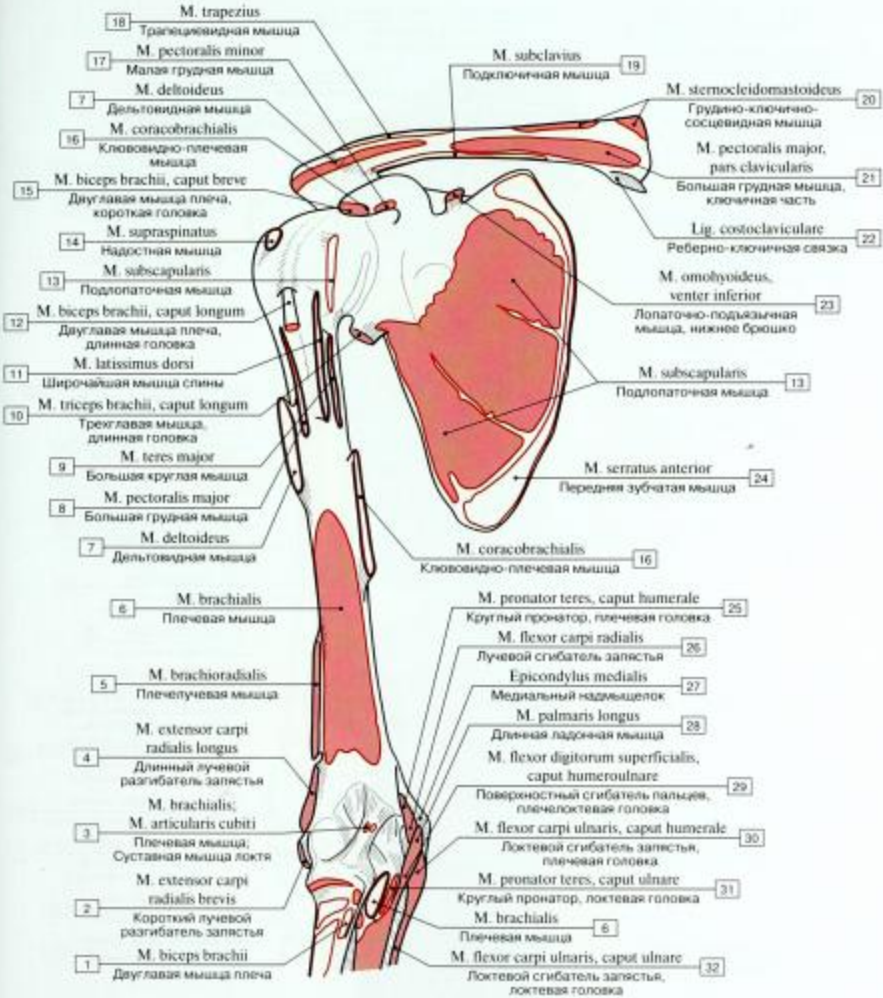

Рис. 633 Места начала и прикрепления мышц пояса и свободной верхней конечности, правой, вид спереди:

1 – Biceps brachii; 2 – Extensor carpi radialis brevis; 3 – Brachialis; Articularis cubiti; 4 – Extensor carpi radialis longus; 5 – Brachioradialis; 6 – Brachialis; 7 – Deltoid; 8 – Pectoralis major; 9 – Teres major; 10 – Triceps brachii, long head; 11 – Latissimus dorsi; 12 – Biceps brachii, long head; 13 – Subscapularis; 14 – Supraspinatus; 15 – Biceps brachii, short head; 16 – Coracobrachialis; 17 – Pectoralis minor; 18 – Trapezius; 19 – Subclavius; 20 – Sternocleidomastoid; 21 – Pectoralis major, clavicular head; 22 – Costoclavicular ligament; 23 – Omohyoid, inferior belly; 24 – Serratus anterior; 25 – Pronator teres, humeral head; 26 – Flexor carpi radialis; 27 – Medial epicondyle; 28 – Palmaris longus; 29 – Flexor digitorum superficialis, humero-ulnar head; 30 – Flexor carpi ulnaris, humeral head; 31 – Pronator teres, ulnar head; 32 – Flexor carpi ulnaris, ulnar head

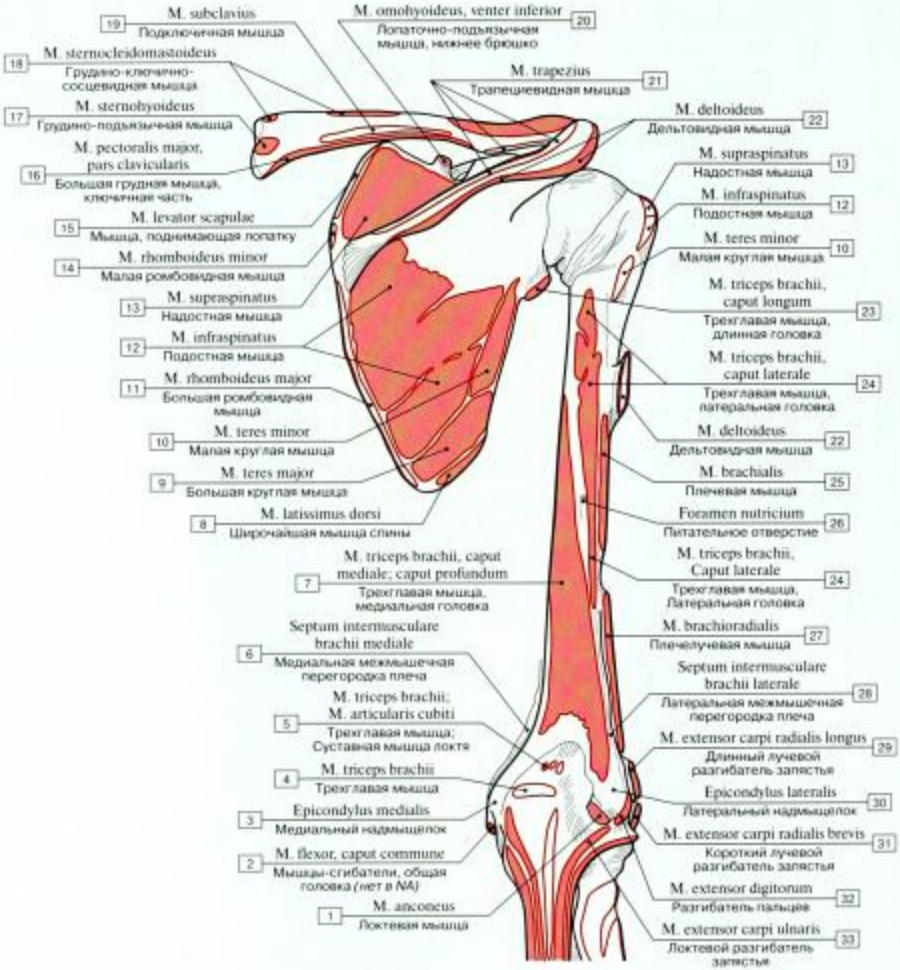

Рис. 634. Места начала и прикрепления мышц пояса и свободной верхней конечности, правой, вид сзади:

1 – Anconeus; 2 – Flexor muscle, common head; 3 – Medial epicondyle; 4 – Triceps brachii; 5 – Triceps brachii; Articularis cubiti; 6 – Medial intermuscular septum of arm; 7 – Triceps brachii, medial head; deep head; 8 – Latissimus dorsi; 9 – Teres major; 10 – Teres minor; 11 – Rhomboid major; 12 – Infraspinatus; 13 – Supraspinatus; 14 – Rhomboid minor; 15 – Levator scapulae; 16 – Pectoralis major, clavicular head; 17 – Sternohyoid; 18 – Sternocleidomastoid; 19 – Subclavius; 20 – Omohyoid, inferior belly; 21 – Trapezius; 22 – Deltoid; 23 – Triceps brachii, long head; 24 – Triceps brachii, lateral head; 25 – Brachialis; 26 – Nutrient foramen; 27 – Brachioradialis; 28 – Lateral intermuscular septum of arm; 29 – Extensor carpi radialis longus; 30 – Lateral epicondyle; 31– Extensor carpi radialis brevis; 32 – Extensor digitorum; 33 – Extensor carpi ulnaris

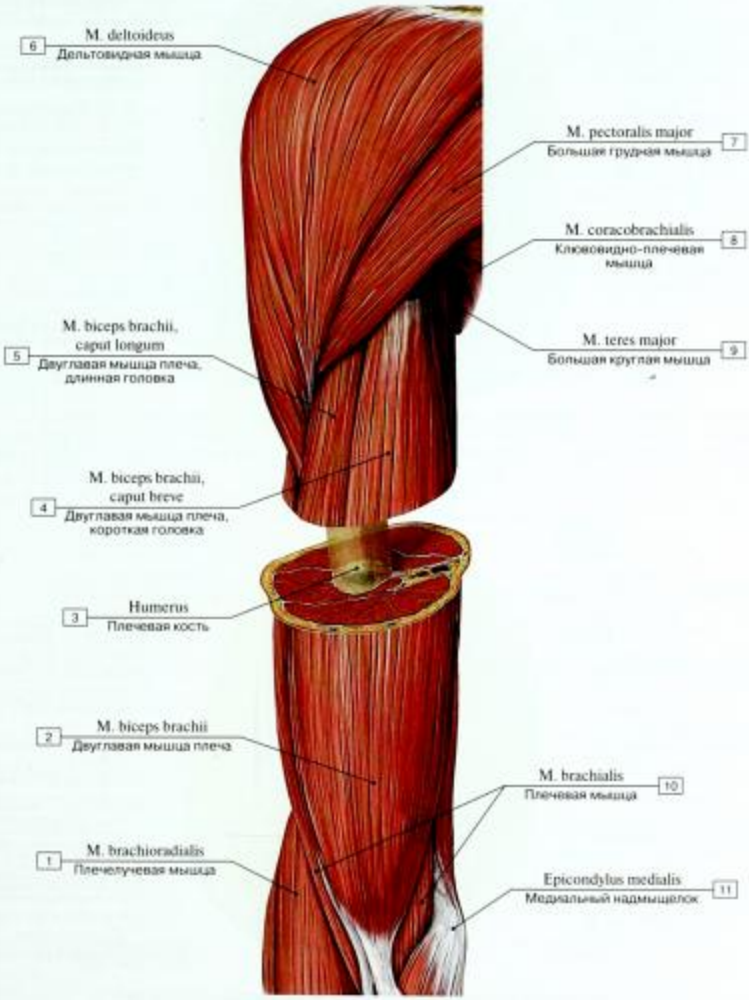

Рис. 635. Поперечный разрез мышц на уровне среднего отдела плеча, правого:

1 – Brachioradialis; 2 – Biceps brachii; 3 – Humerus; 4 – Biceps brachii, short head; 5 – Biceps brachii, long head; 6 – Deltoid; 7 – Pectoralis major; 8 – Coracobrachialis; 9 – Teres major; 10 – Brachialis; 11 – Medial epicondyle

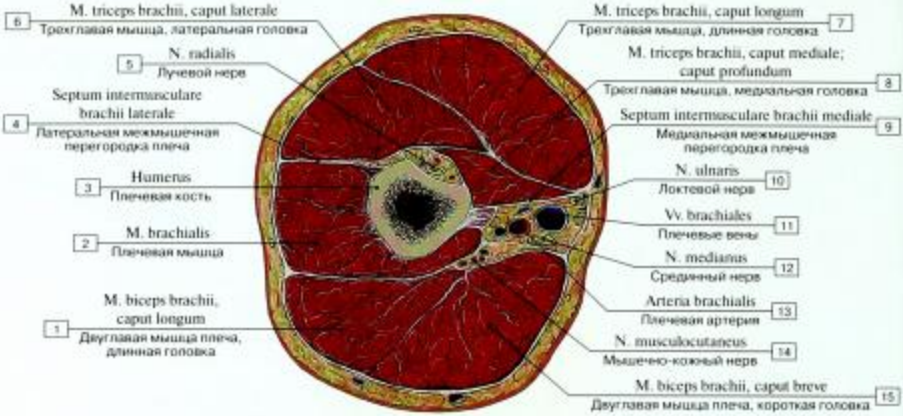

Рис. 636. Поперечный распил на уровне верхней четверти плеча:

1 – Biceps brachii, long head; 2 – Brachialis; 3 – Humerus; 4 – Lateral intermuscular septum of arm; 5 – Radial nerve; 6 – Triceps brachii, lateral head; 7 – Triceps brachii, long head; 8 – Triceps brachii, medial head; deep head; 9 – Medial intermuscular septum of arm; 10 – Ulnar nerve; 11 – Brachial veins; 12 – Median nerve; 13 – Brachial artery; 14 – Musculocutaneous nerve; 15 – Biceps brachii, short head

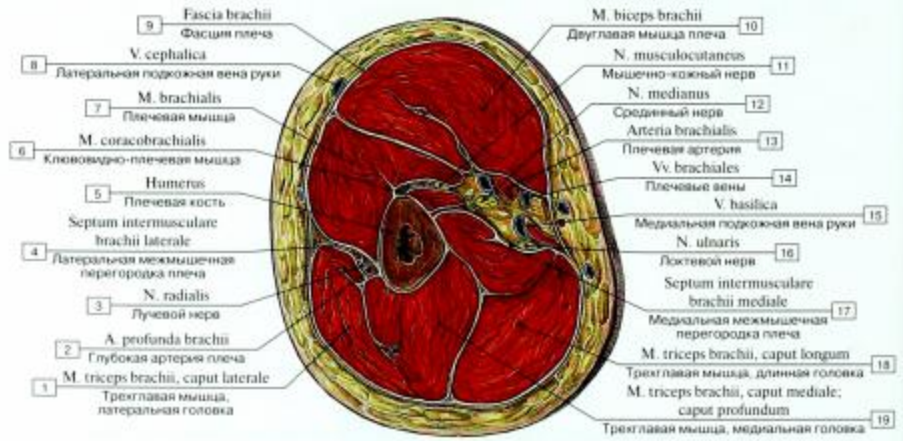

Рис. 637. Поперечный распил на уровне верхней трети плеча:

1 – Triceps brachii, lateral head; 2 – Profunda brachii artery; Deep artery of arm; 3 – Radial nerve; 4 – Lateral intermuscular septum of arm; 5 – Humerus; 6 – Coracobrachialis; 7 – Brachialis; 8 – Cephalic vein; 9 – Brachial fascia; 10 – Biceps brachii; 11 – Musculocutaneous nerve; 12 – Median nerve; 13 – Brachial artery; 14 – Brachial veins; 15 – Basilic vein; 16 – Ulnar nerve; 17 – Medial intermuscular septum of arm; 18 – Triceps brachii, long head; 19 – Triceps brachii, medial head; deep head

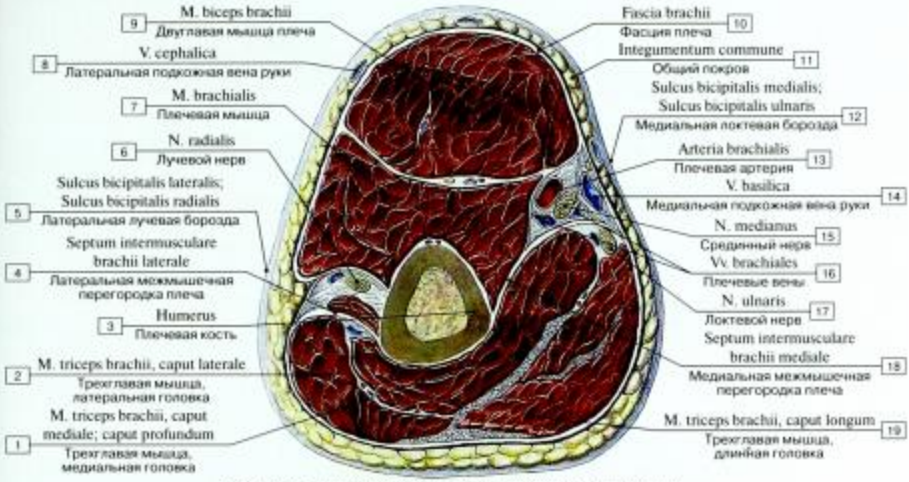

Рис. 638. Поперечный распил на уровне средней трети плеча:

1 – Triceps brachii, medial head; deep head; 2 – Triceps brachii, lateral head; 3 – Humerus; 4 – Lateral intermuscular septum of arm; 5 – Lateral bicipital groove; 6 – Radial nerve; 7 – Brachialis; 8 – Cephalic vein; 9 – Biceps brachii; 10 – Brachial fascia; 11 – The integument; 12 – Medial bicipital groove; 13 – Brachial artery; 14 – Basilic vein; 15 – Median nerve; 16 – Brachial veins; 17 – Ulnar nerve; 18 – Medial intermuscular septum of arm; 19 – Triceps brachii, long head

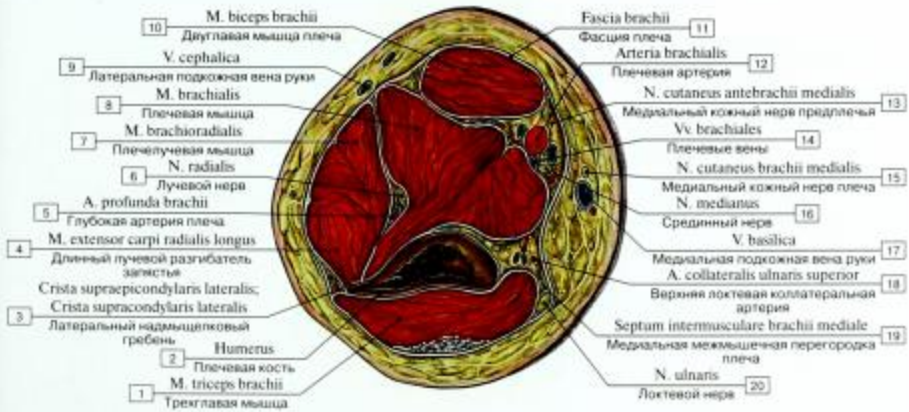

Рис. 639. Поперечный распил плеча на уровне нижней трети плеча:

1 – Triceps brachii; 2 – Humerus; 3 – Lateral supraepicondylar ridge; Lateral supracondylar ridge; 4 – Extensor carpi radialis longus; 5 – Profunda brachii artery; Deep artery of arm; 6 – Radial nerve; 7 – Brachioradialis; 8 – Brachialis; 9 – Cephalic vein; 10 – Biceps brachii; 11 – Brachial fascia; 12 – Brachial artery; 13 – Medial cutaneous nerve of forearm; Medial antebrachial cutaneous nerve; 14 – Brachial veins; 15 – Medial cutaneous nerve of arm; Medial brachial cutaneous nerve; 16 – Median nerve; 17 – Basilic vein; 18 – Superior ulnar collateral artery; 19 – Medial intermuscular septum of arm; 20 – Ulnar nerve

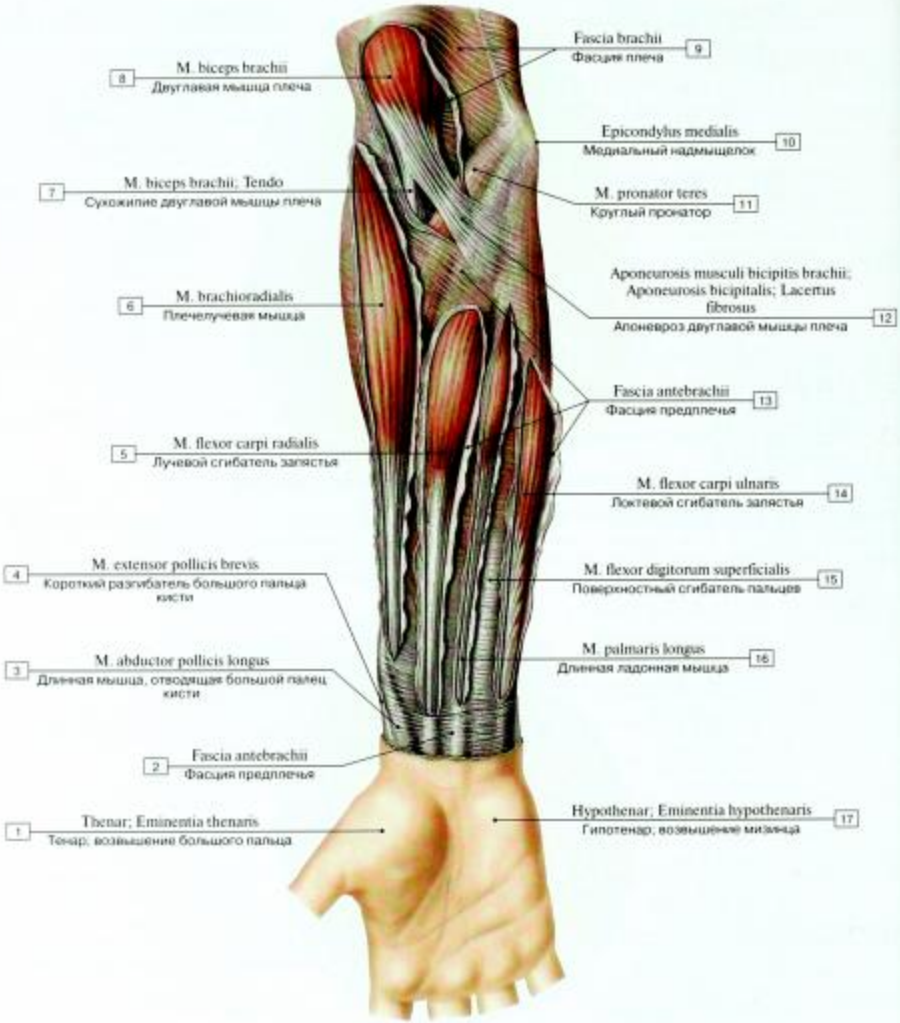

Рис. 640. Передняя группа мышц предплечья, правого (фасции частично вскрыты), вид спереди:

1 – Thenar eminence; 2 – Antebrachial fascia; 3 – Abductor pollicis longus; 4 – Extensor pollicis brevis; 5 – Flexor carpi radialis; 6 – Brachioradialis; 7 – Biceps brachii; Tendon; 8 – Biceps brachii; 9 – Brachial fascia; 10 – Medial epicondyle; 11 – Pronator teres; 12 – Bicipital aponeurosis; 13 – Antebrachial fascia; 14 – Flexor carpi ulnaris; 15 – Flexor digitorum superficialis; 16 – Palmaris longus; 17 – Hypothenar eminence

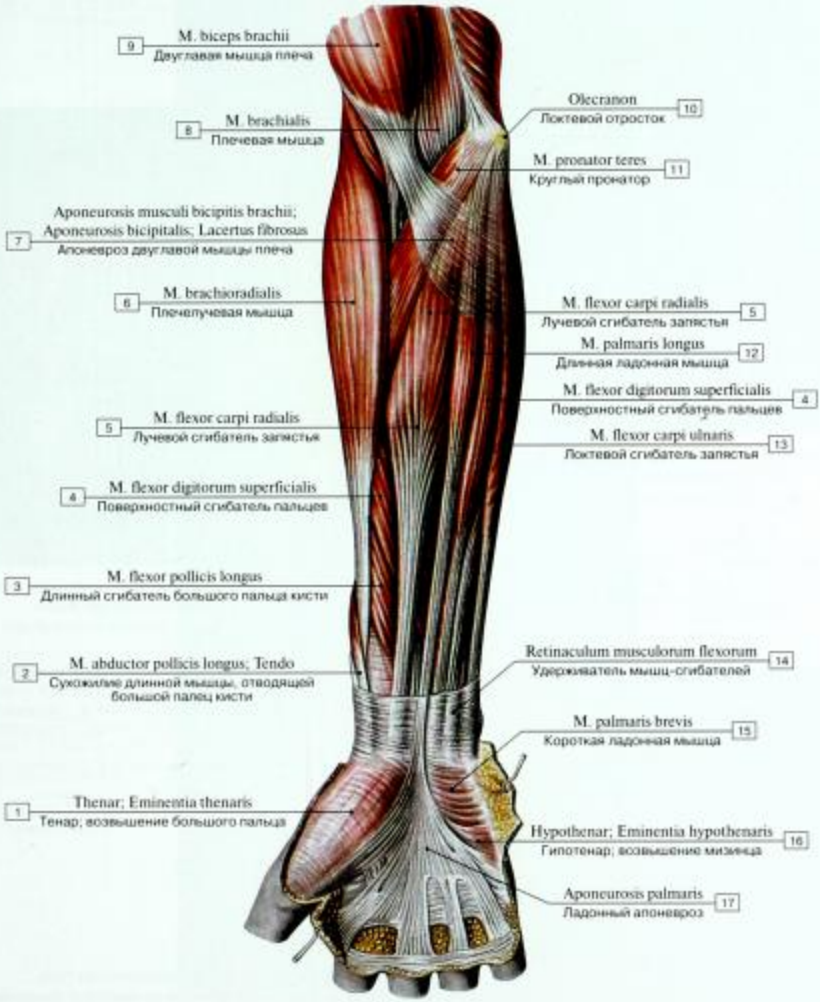

Рис. 641. Передняя группа мышц предплечья, правого, поверхностный слой, вид спереди:

1 – Thenar eminence; 2 – Abductor pollicis longus; Tendon; 3 – Flexor pollicis longus; 4 – Flexor digitorum superficialis; 5 – Flexor carpi radialis; 6 – Brachioradialis; 7 – Bicipital aponeurosis; 8 – Brachialis; 9 – Biceps brachii; 10 – Olecranon; 11 – Pronator teres; 12 – Palmaris longus; 13 – Flexor carpi ulnaris; 14 – Flexor retinaculum; 15 – Palmaris brevis; 16 – Hypothenar eminence; 17 – Palmar aponeurosis

Рис. 642. Сагиттальный срез локтевого сустава, Т1-взвешенное изображение (магнитно-резонансная томография):

1 – плечелучевая мышца; 2 – супинатор; 3 – плечевые артерия и вена; 4 – плечевая мышца; 5 – двуглавая мышца плеча; 6 – плечевая кость; 7 – трехглавая мышца плеча; 8 – головка мышелка плечевой кости; 9 – головка лучевой кости; 10 – шейка лучевой кости; 11 – лучевая кость (*по С.К. Терновому*)

Рис. 643. Сагиттальный срез локтевого сустава, Т1-взвешенное изображение (магнитно-резонансная томография):

1 – глубокий сгибатель пальцев; 2 – поверхностный сгибатель пальцев; 3 – локтевая кость; 4 – круглый пронатор; 5 – плечевая мышца; 6 – венечный отросток; 7 – блок плечевой кости; 8 – локтевой отросток; 9 – ямка локтевого отростка; 10 – трехглавая мышца плеча (*по С.К. Терновому*)

Рис. 644. Фронтальный срез локтевого сустава, Т1-взвешенное изображение (магнитно-резонансная томография):

1 – лучевые артерия и вена; 2 – лучевая кость; 3 – супинатор; 4 – шейка лучевой кости; 5 – головка лучевой кости; 6 – головка мышелка плечевой кости; 7 – плечелучевая мышца; 8 – плечевая кость; 9 – трехглавая мышца плеча; 10 – венечная ямка; 11 – медиальный надмышелок; 12 – блок плечевой кости; 13 – венечный отросток; 14 – поверхностный сгибатель пальцев; 15 – глубокий сгибатель пальцев; 16 – локтевые артерия и вена; 17 – круглый пронатор (*по С.К. Терновому*)

Рис. 645. Передняя группа мышц предплечья, правого, поверхностный слой (фотография натурального препарата):

1 – Thenar eminence; 2 – Median nerve; 3 – Radial artery; 4 – Flexor carpi radialis; Tendon; 5 – Brachioradialis; 6 – Brachial artery; 7 – Biceps brachii; 8 – Brachialis; 9 – Triceps brachii, medial head; deep head; 10 – Ulnar nerve; 11 – Olecranon; 12 – Medial epicondyle; 13 – Inferior ulnar collateral artery; 14 – Pronator teres; 15 – Flexor carpi radialis; 16 – Palmaris longus; 17 – Flexor carpi ulnaris; 18 – Flexor digitorum superficialis; 19 – Palmaris longus; Tendon; 20 – Ulnar artery; 21 – Ulnar nerve, palmar branch; 22 – Hypothenar eminence; 23 – Superficial palmar arch

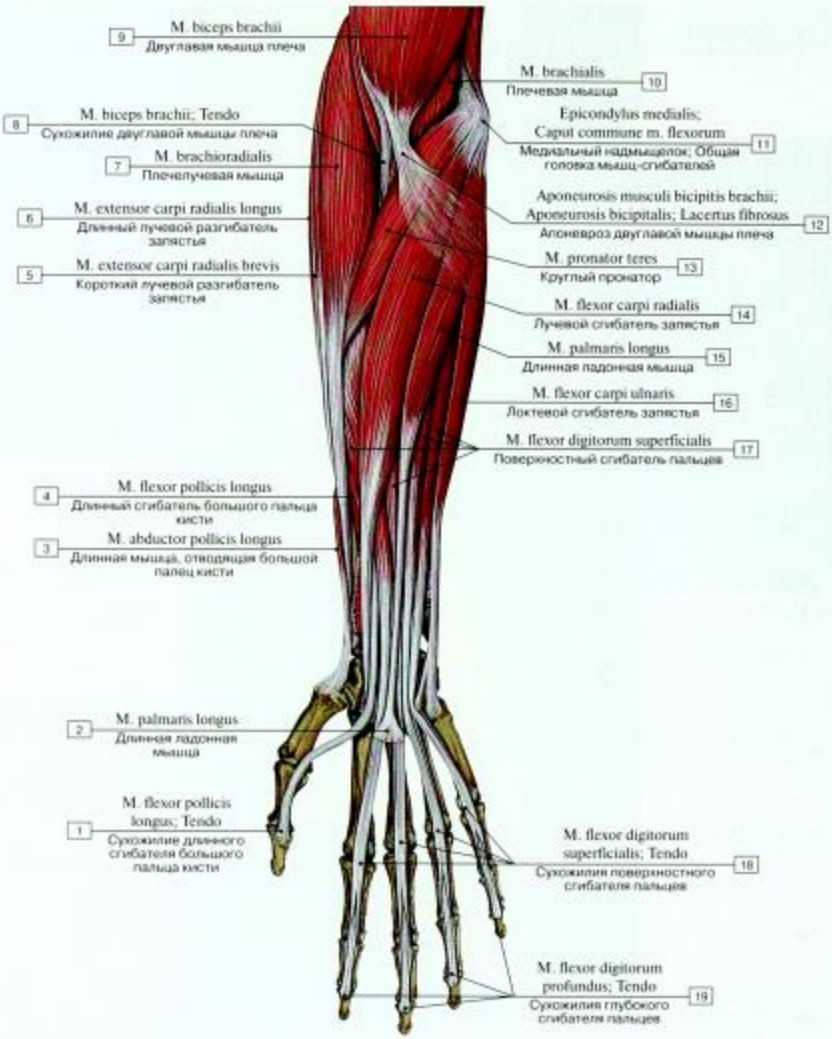

Рис. 646. Передняя группа мышц предплечья, правого, поверхностный слой, вид спереди:

1 – Flexor pollicis longus; Tendon; 2 – Palmaris longus; 3 – Abductor pollicis longus; 4 – Flexor pollicis longus; 5 – Extensor carpi radialis brevis; 6 – Extensor carpi radialis longus; 7 – Brachioradialis; 8 – Biceps brachii; Tendon; 9 – Biceps brachii; 10 – Brachialis; 11 – Medial epicondyle; Caput commune of flexors; 12 – Bicipital aponeurosis; 13 – Pronator teres; 14 – Flexor carpi radialis; 15 – Palmaris longus; 16 – Flexor carpi ulnaris; 17 – Flexor digitorum superficialis; 18 – Flexor digitorum superficialis; Tendon; 19 – Flexor digitorum profundus; Tendon

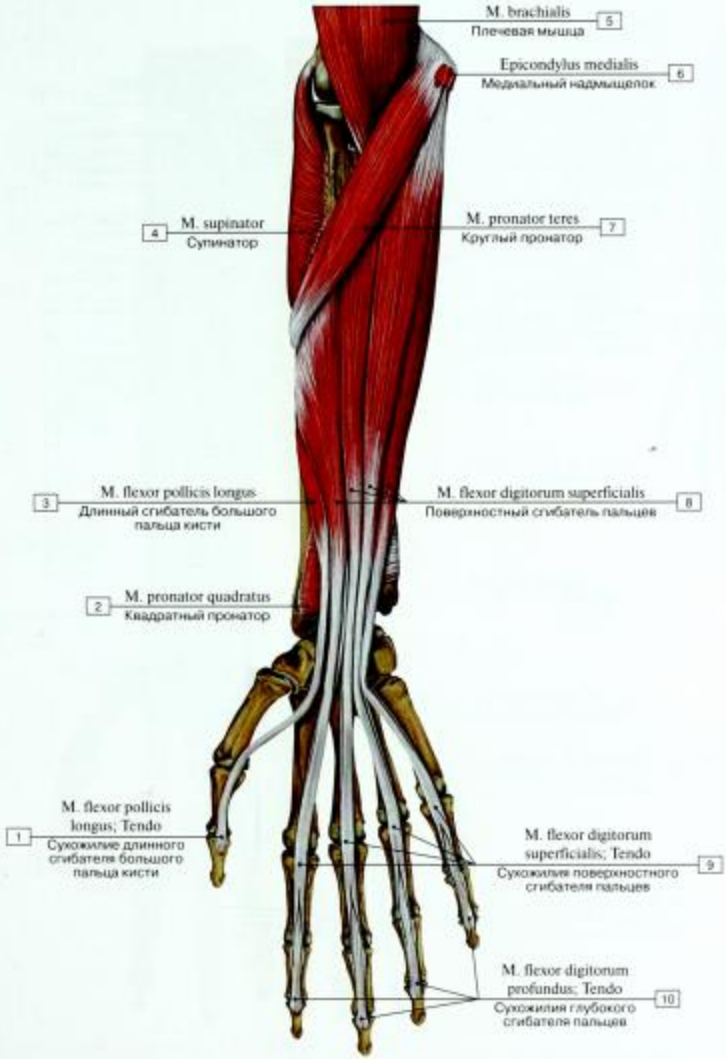

Рис. 647. Поверхностный и второй слои передней группы мышц предплечья, правого, вид спереди (плечелучевая и лучевые разгибатели запястья удалены):

1 – Flexor pollicis longus; Tendon; 2 – Pronator quadratus; 3 – Flexor pollicis longus; 4 – Supinator; 5 – Brachialis; 6 – Medial epicondyle; 7 – Pronator teres; 8 – Flexor digitorum superficialis; 9 – Flexor digitorum superficialis; Tendon; 10 – Flexor digitorum profundus; Tendon

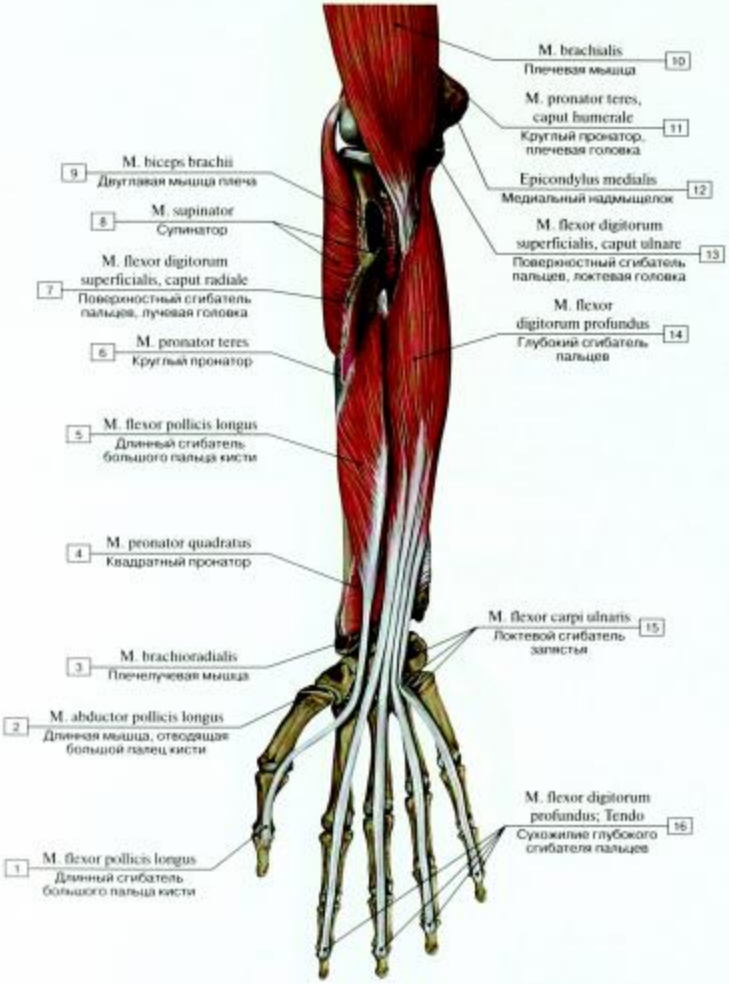

Рис. 648. Третий слой передней группы мышц предплечья, правого, вид спереди:

1 – Flexor pollicis longus; 2 – Abductor pollicis longus; 3 – Brachioradialis; 4 – Pronator quadratus; 5 – Flexor pollicis longus; 6 – Pronator teres; 7 – Flexor digitorum superficialis, radial head; 8 – Supinator; 9 – Biceps brachii; 10 – Brachialis; 11 – Pronator teres, humeral head; 12 – Medial epicondyle; 13 – Flexor digitorum superficialis, ulnar head; 14 – Flexor digitorum profundus; 15 – Flexor carpi ulnaris; 16 – Flexor digitorum profundus; Tendon

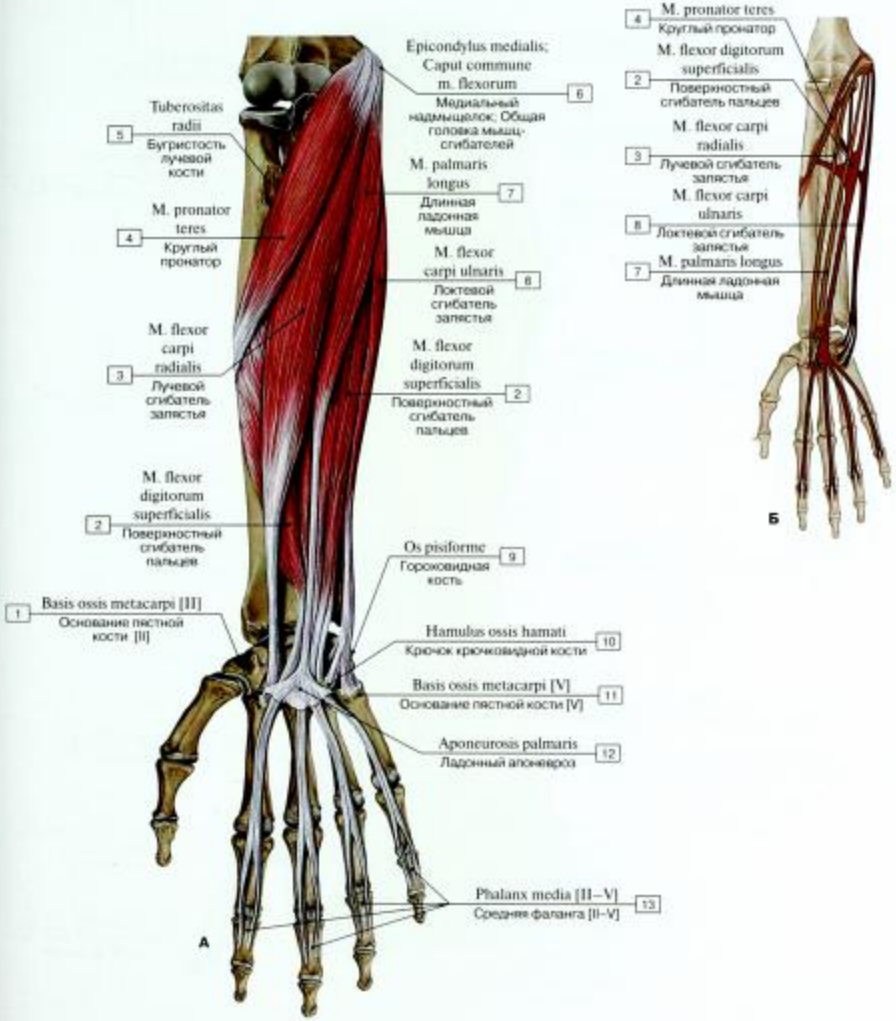

Рис. 649. Передняя группа мышц предплечья, правого, поверхностный слой (А – общий вид, Б – места начала и прикрепления):

1 – Base of metacarpal [II]; 2 – Flexor digitorum superficialis; 3 – Flexor carpi radialis; 4 – Pronator teres; 5 – Radial tuberosity; 6 – Medial epicondyle; Caput commune of flexors; 7 – Palmaris longus; 8 – Flexor carpi ulnaris; 9 – Pisiform; 10 – Hook of hamate; 11 – Base of metacarpal [V]; 12 – Palmar aponeurosis; 13 – Middle phalanx [II–V]

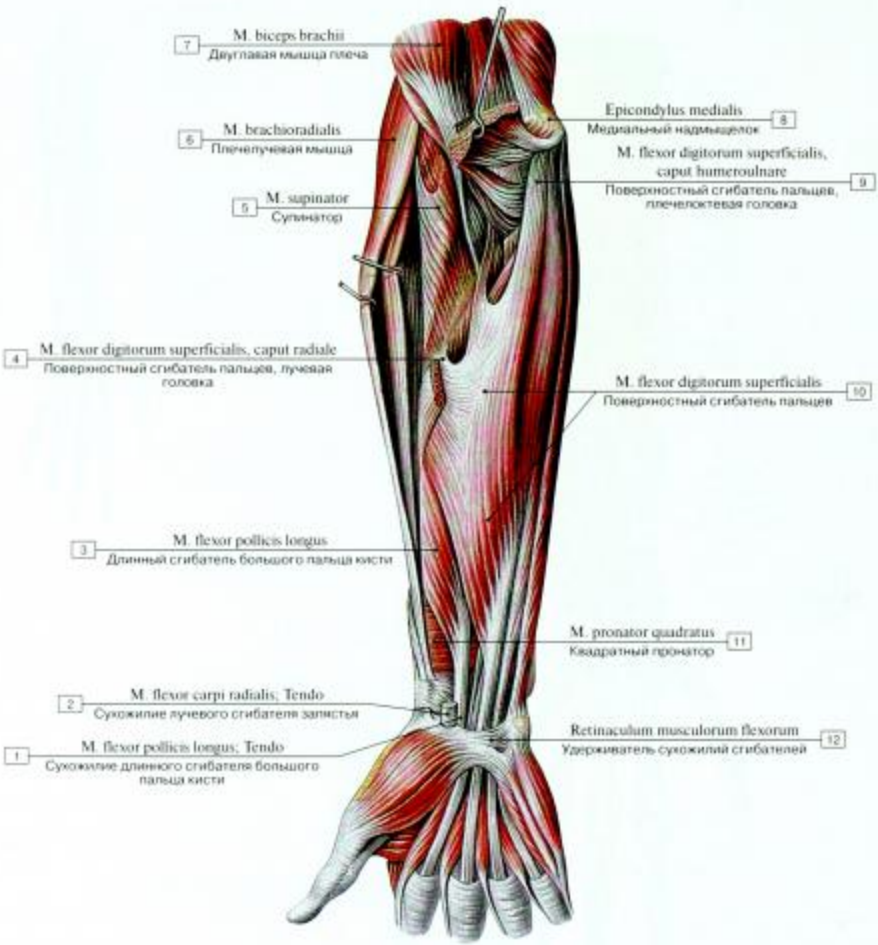

Рис. 650. Поверхностный сгибатель пальцев, правое предплечье, вид спереди (круглый пронатор, лучевой сгибатель запястья и длинная ладонная мышца удалены):

1 – Flexor pollicis longus; Tendon; 2 – Flexor carpi radialis; Tendon; 3 – Flexor pollicis longus; 4 – Flexor digitorum superficialis, radial head; 5 – Supinator; 6 – Brachioradialis; 7 – Biceps brachii; 8 – Medial epicondyle; 9 – Flexor digitorum superficialis, humero-ulnar head; 10 – Flexor digitorum superficialis; 11 – Pronator quadratus; 12 – Flexor retinaculum

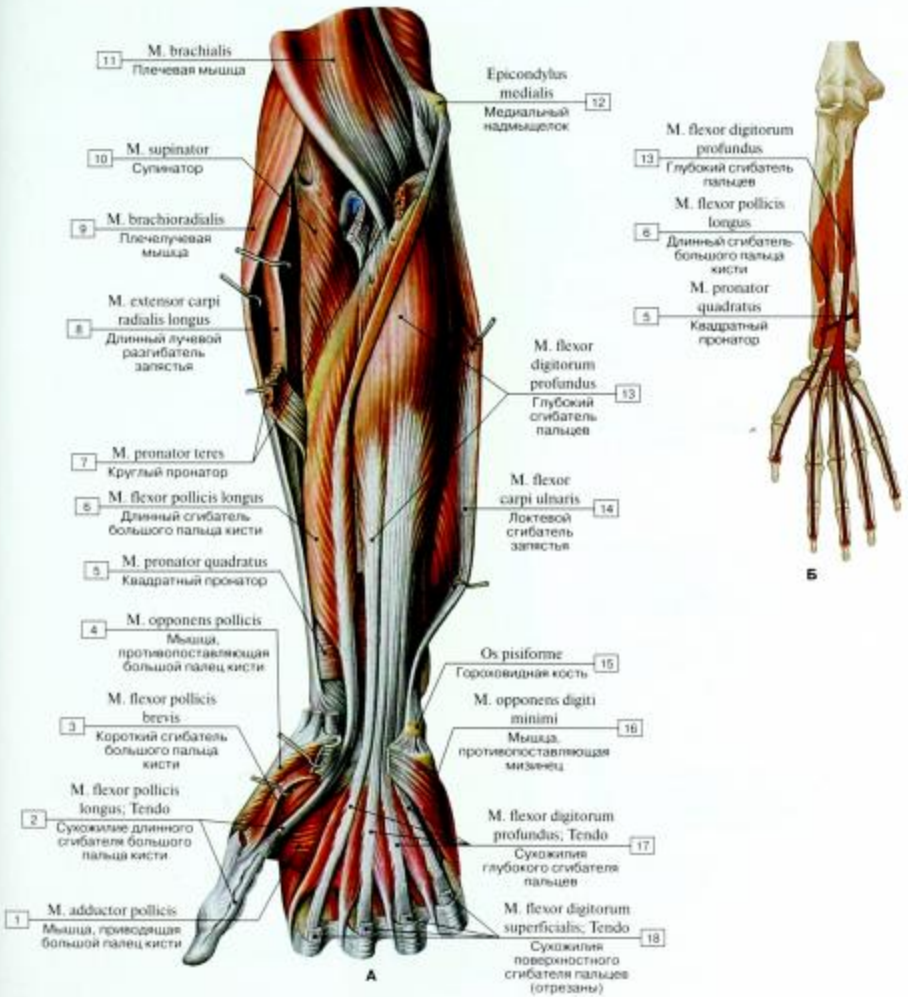

Рис. 651. Передняя группа мышц предплечья, правого, третий слой (А – глубокий сгибатель пальцев, вид спереди, поверхностные мышцы предплечья удалены, Б – места начала и прикрепления передней группы мышц предплечья – поверхностные сгибатели и круглый пронатор):

1 – Adductor pollicis; 2 – Flexor pollicis longus; Tendon; 3 – Flexor pollicis brevis; 4 – Opponens pollicis; 5 – Pronator quadratus; 6 – Flexor pollicis longus; 7 – Pronator teres; 8 – Extensor carpi radialis longus; 9 – Brachioradialis; 10 – Supinator; 11 – Brachialis; 12 – Medial epicondyle; 13 – Flexor digitorum profundus; 14 – Flexor carpi ulnaris; 15 – Pisiform; 16 – Opponens digiti minimi; 17 – Flexor digitorum profundus; Tendon; 18 – Flexor digitorum superficialis; Tendon

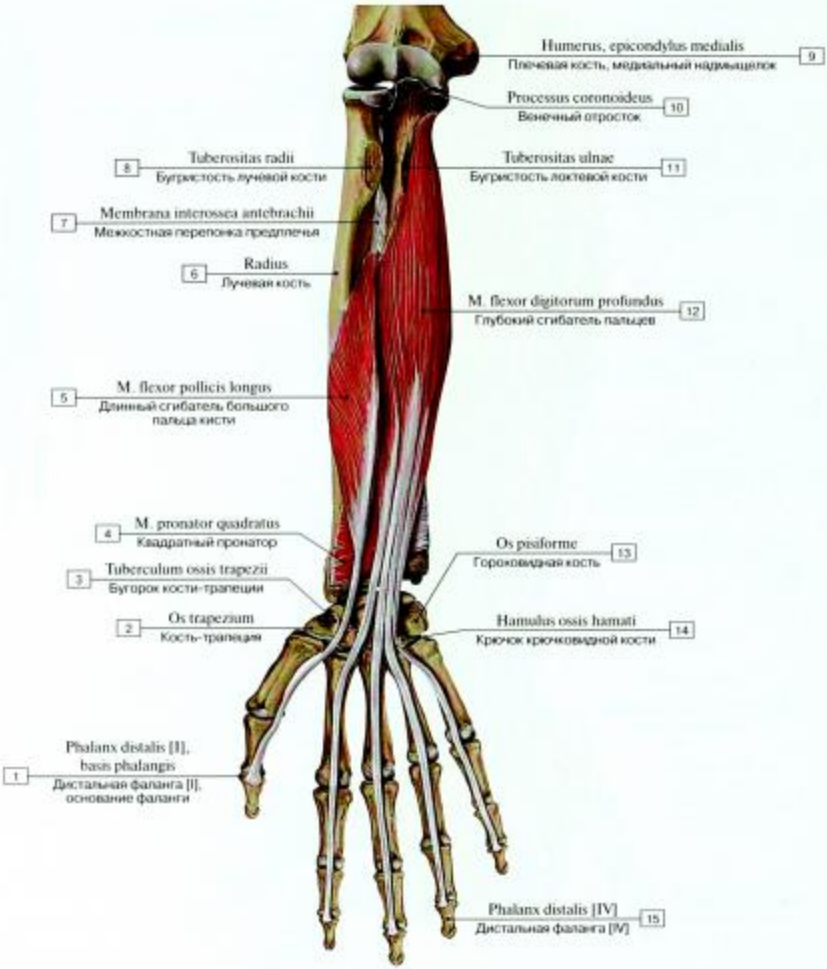

Рис. 652. Передняя группа мышц предплечья, правого, третий слой, вид спереди:

1 – Distal phalanx [I], base of phalanx; 2 – Trapezium; 3 – Tubercle; 4 – Pronator quadratus; 5 – Flexor pollicis longus; 6 – Radius; 7 – Interosseous membrane of forearm; 8 – Radial tuberosity; 9 – Humerus, medial epicondyle; 10 – Coronoid process; 11 – Tuberosity of ulna; 12 – Flexor digitorum profundus; 13 – Pisiform; 14 – Hook of hamate; 15 – Distal phalanx [IV]

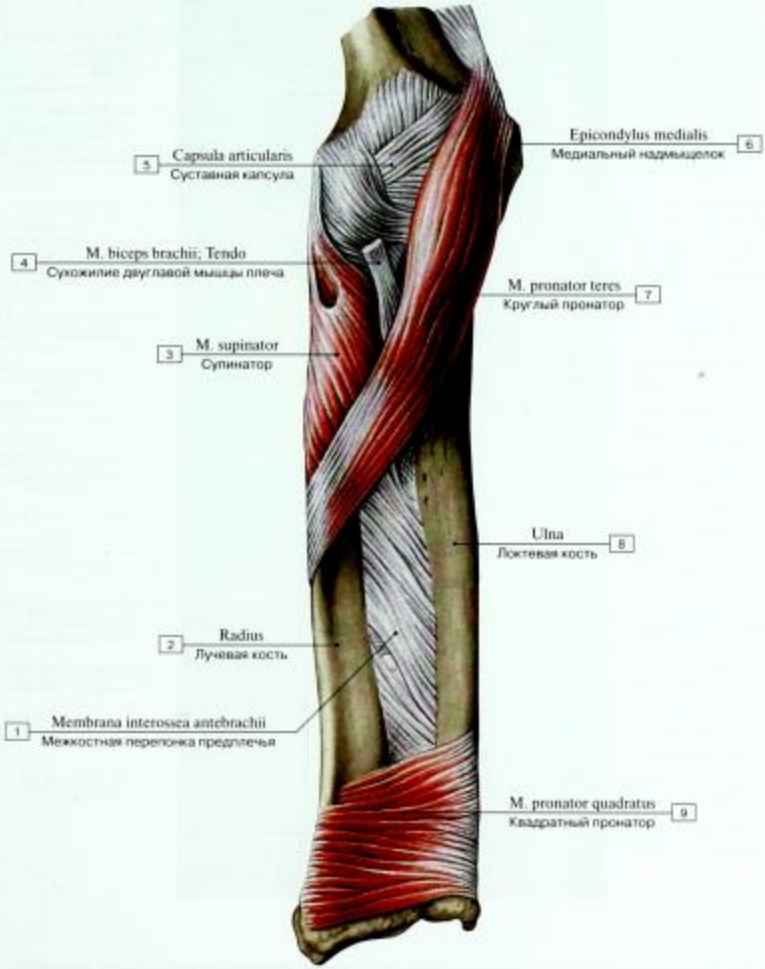

Рис. 653. Квадратный пронатор и круглый пронатор, правое предплечье, вид спереди (другие мышцы передней стороны предплечья удалены):

1 – Interosseous membrane of forearm; 2 – Radius; 3 – Supinator; 4 – Biceps brachii; Tendon; 5 – Joint capsule; Articular capsule; 6 – Medial epicondyle; 7 – Pronator teres; 8 – Ulna; 9 – Pronator quadratus

Рис. 654. Квадратный пронатор и ладонные мышцы кисти, правой (фотография натурального препарата):

1 – Anterior interosseous artery; 2 – Anterior interosseous nerve; 3 – Ulna; 4 – Brachioradialis; 5 – Palmar radiocarpal ligament; 6 – Flexor carpi ulnaris; Tendon; 7 – Joint capsule; Articular capsule; 8 – Carpal tunnel; 9 – Opponens digiti minimi; 10 – Palmar interossei; 11 – Abductor digiti minimi; 12 – Flexor digiti minimi brevis; 13 – Dorsal interossei; 14 – Cruciform part of fibrous sheath; 15 – Flexor pollicis longus; Tendon; 16 – Anular part of fibrous sheath; 17 – Flexor digitorum profundus; Tendon; 18 – Flexor digitorum superficialis; Tendon; 19 – Adductor pollicis; 20 – Flexor pollicis brevis; 21 – Abductor pollicis brevis; 22 – Opponens pollicis; 23 – Flexor retinaculum; 24 – Abductor pollicis longus; Tendon; 25 – Flexor carpi radialis; Tendon; 26 – Pronator quadratus; 27 – Interosseous membrane; 28 – Radius



Рис. 655. Передняя группа мышц предплечья, правого (поперечный разрез в средней трети предплечья), вид спереди:

1 – Abductor pollicis longus; 2 – Flexor pollicis longus; 3 – Radius; 4 – Extensor carpi radialis brevis; 5 – Extensor carpi radialis longus; 6 – Brachioradialis; 7 – Biceps brachii; Tendon; 8 – Brachialis; 9 – Biceps brachii; 10 – Triceps brachii; 11 – Medial epicondyle, caput commune of flexors; 12 – Bicipital aponeurosis; 13 – Pronator teres; 14 – Flexor carpi radialis; 15 – Palmaris longus; 16 – Ulna; 17 – Flexor carpi ulnaris; 18 – Flexor digitorum superficialis; 19 – Flexor retinaculum

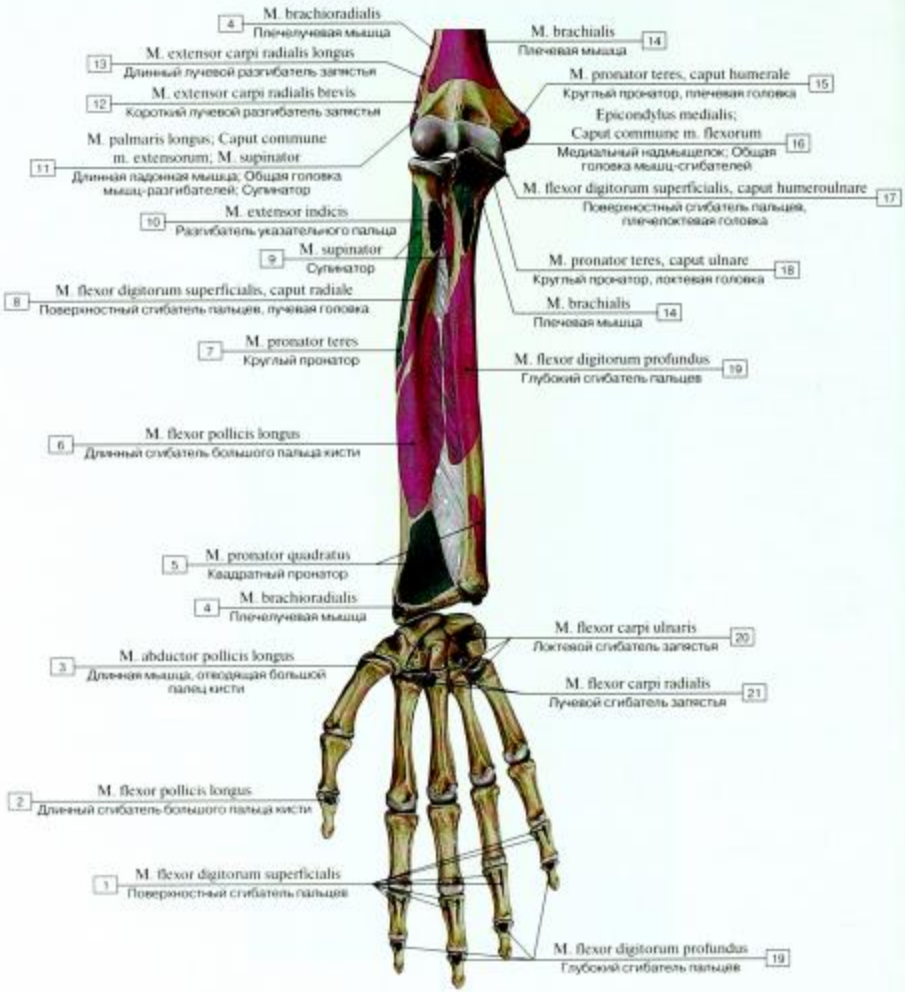

Рис. 656. Места начала и прикрепления передней группы мышц предплечья, правого:

1 – Flexor digitorum superficialis; 2 – Flexor pollicis longus; 3 – Abductor pollicis longus; 4 – Brachioradialis; 5 – Pronator quadratus; 6 – Flexor pollicis longus; 7 – Pronator teres; 8 – Flexor digitorum superficialis, radial head; 9 – Supinator; 10 – Extensor indicis; 11 – Palmaris longus; Caput commune of extensors; Supinator; 12 – Extensor carpi radialis brevis, ulnar head; 13 – Extensor carpi radialis longus; 14 – Brachialis; 15 – Pronator teres, humeral head; 16 – Medial epicondyle, caput commune of flexors; 17 – Flexor digitorum superficialis, humero-ulnar head; 18 – Pronator teres, ulnar head; 19 – Flexor digitorum profundus; 20 – Flexor carpi ulnaris; 21 – Flexor carpi radialis

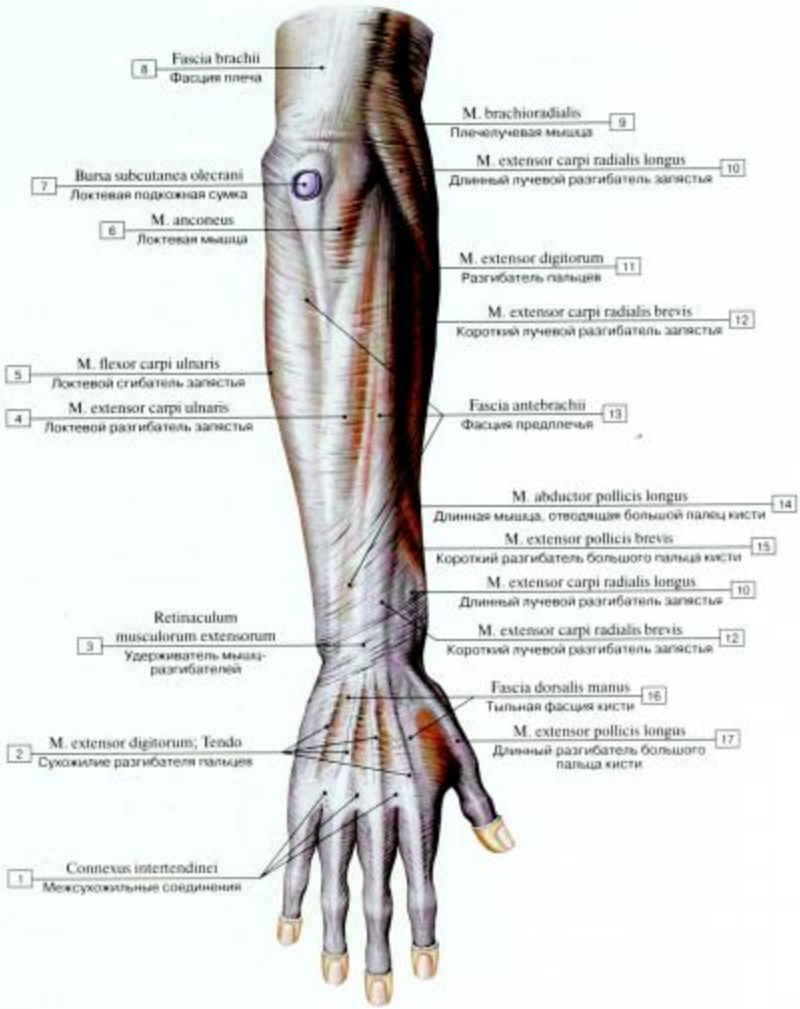

Рис. 657. Мышцы и фасции предплечья, правого, вид сзади:

1 – Intertendinous connections; 2 – Extensor digitorum; Tendon; 3 – Extensor retinaculum; 4 – Extensor carpi ulnaris; 5 – Flexor carpi ulnaris; 6 – Anconeus; 7 – Subcutaneous olecranon bursa; 8 – Brachial fascia; 9 – Brachioradialis; 10 – Extensor carpi radialis longus; 11 – Extensor digitorum; 12 – Extensor carpi radialis brevis; 13 – Antebrachial fascia; 14 – Abductor pollicis longus; 15 – Extensor pollicis brevis; 16 – Dorsal fascia of hand; 17 – Extensor pollicis longus

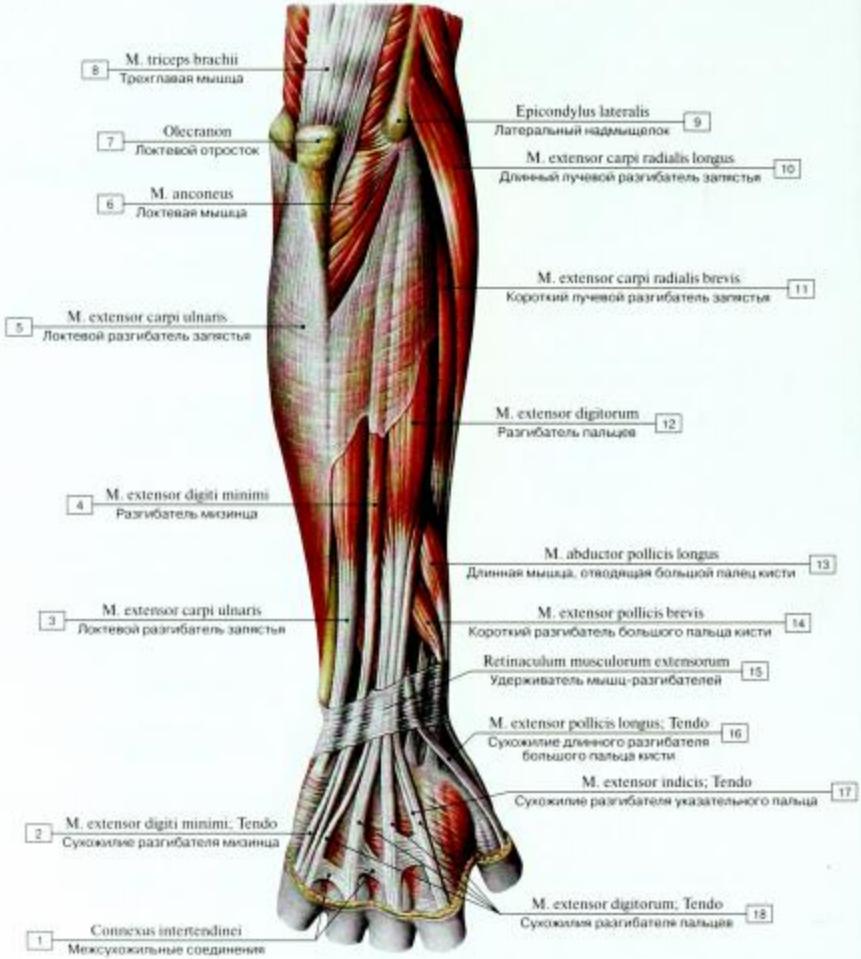

Рис. 658. Задняя группа мышц предплечья, правого, поверхностный слой, вид сзади:

1 – Intertendinous connections; 2 – Extensor digiti minimi; Tendon; 3 – Extensor carpi ulnaris; 4 – Extensor digiti minimi; 5 – Extensor carpi ulnaris; 6 – Anconeus; 7 – Olecranon; 8 – Triceps brachii; 9 – Lateral epicondyle; 10 – Extensor carpi radialis longus; 11 – Extensor carpi radialis brevis; 12 – Extensor digitorum; 13 – Abductor pollicis longus; 14 – Extensor pollicis brevis; 15 – Extensor retinaculum; 16 – Extensor pollicis longus; Tendon; 17 – Extensor indicis; Tendon; 18 – Extensor digitorum; Tendon

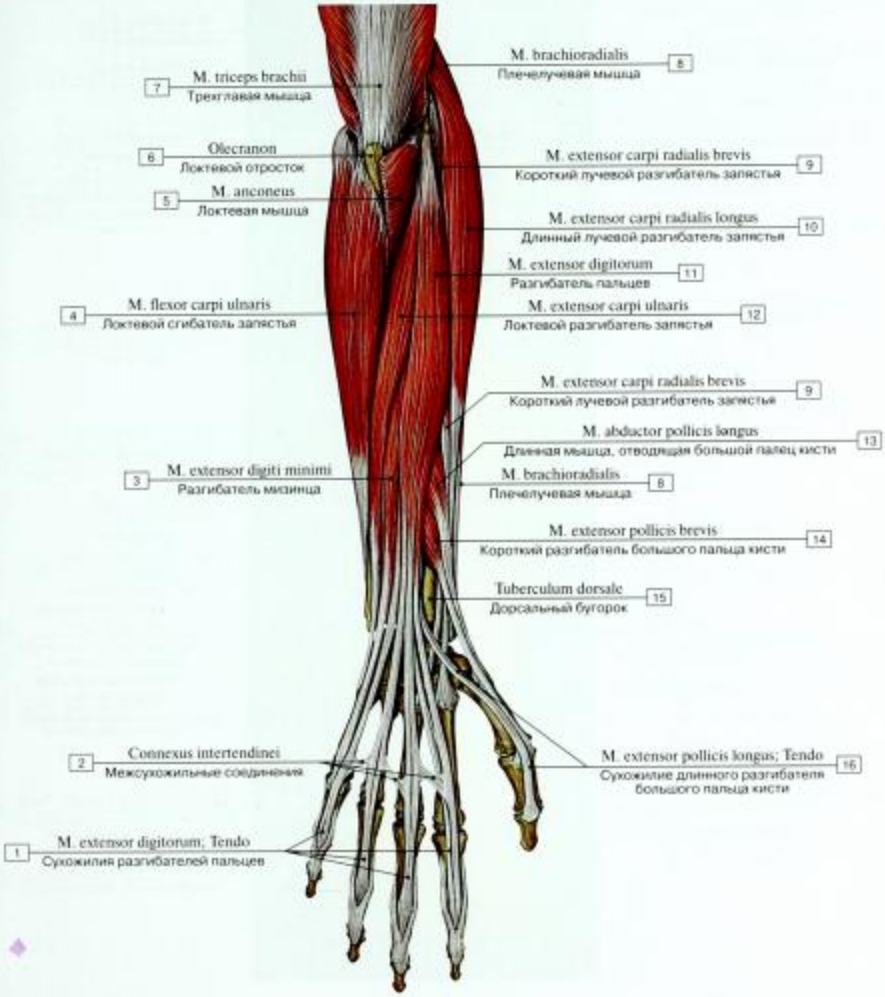

Рис. 659. Задняя группа мышц предплечья, правого, поверхностный слой, вид сзади:

1 – Extensor digitorum; Tendon; 2 – Intertendinous connections; 3 – Extensor digiti minimi; 4 – Flexor carpi ulnaris; 5 – Anconeus; 6 – Olecranon; 7 – Triceps brachii; 8 – Brachioradialis; 9 – Extensor carpi radialis brevis; 10 – Extensor carpi radialis longus; 11 – Extensor digitorum; 12 – Extensor carpi ulnaris; 13 – Abductor pollicis longus; 14 – Extensor pollicis brevis; 15 – Dorsal tubercle; 16 – Extensor pollicis longus; Tendon

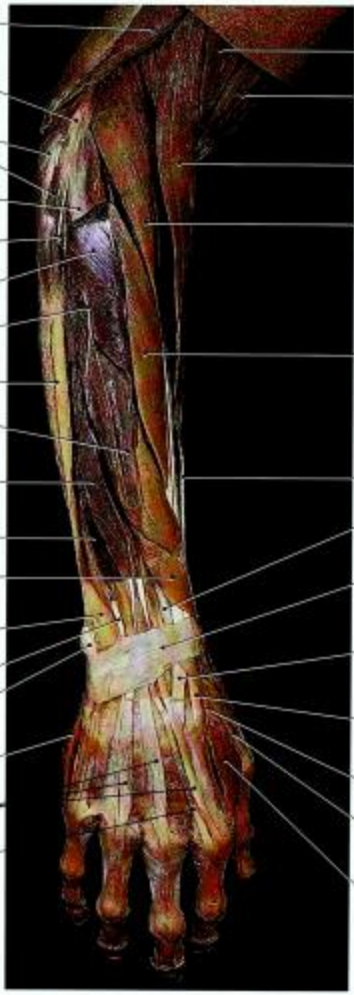

Рис. 660. Задняя группа мышц предплечья, правого (фотография натурального препарата):

1 – Extensor indicis; Tendon; 2 – Extensor digitorum; Tendon; 3 – Abductor digiti minimi; 4 – Extensor carpi ulnaris; Tendon; 5 – Extensor digiti minimi; Tendon; 6 – Ulna; 7 – Extensor pollicis brevis; 8 – Extensor indicis; 9 – Extensor pollicis longus; 10 – Abductor pollicis longus; 11 – Shaft of ulna; Body of ulna; 12 – Posterior interosseous nerve; 13 – Supinator; 14 – Extensor digiti minimi; 15 – Extensor digitorum; 16 – Extensor carpi ulnaris; 17 – Anconeus; 18 – Lateral epicondyle; 19 – Triceps brachii, lateral head; 20 – Brachialis; 21 – Biceps brachii; 22 – Brachioradialis; 23 – Extensor carpi radialis longus; 24 – Extensor carpi radialis brevis; 25 – Brachioradialis; Tendon; 26 – Radius; 27 – Extensor retinaculum; 28 – Extensor carpi radialis brevis; Tendon; 29 – Extensor carpi radialis longus; Tendon; 30 – Radial artery; 31 – Extensor pollicis longus; Tendon; 32 – Dorsal interosseus [I]

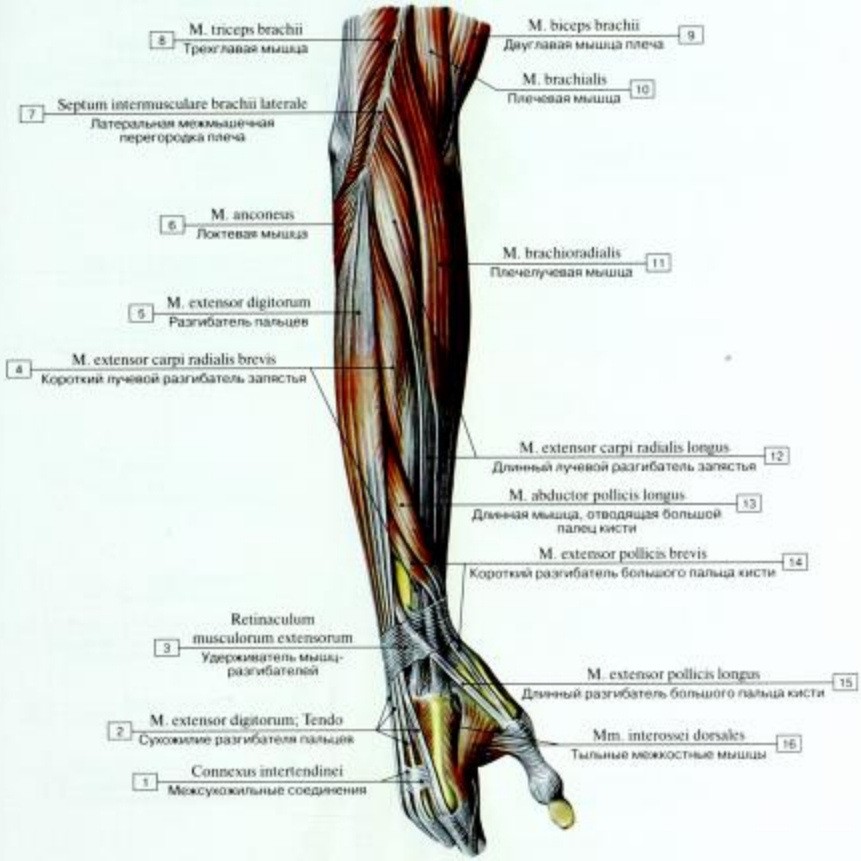

Рис. 661. Мышцы предплечья, правого, вид сбоку:

1 – Intertendinous connections; 2 – Extensor digitorum; Tendon; 3 – Extensor retinaculum; 4 – Extensor carpi radialis brevis; 5 – Extensor digitorum; 6 – Anconeus; 7 – Lateral intermuscular septum of arm; 8 – Triceps brachii; 9 – Biceps brachii; 10 – Brachialis; 11 – Brachioradialis; 12 – Extensor carpi radialis longus; 13 – Abductor pollicis longus; 14 – Extensor pollicis brevis; 15 – Extensor pollicis longus; 16 – Dorsal interossei

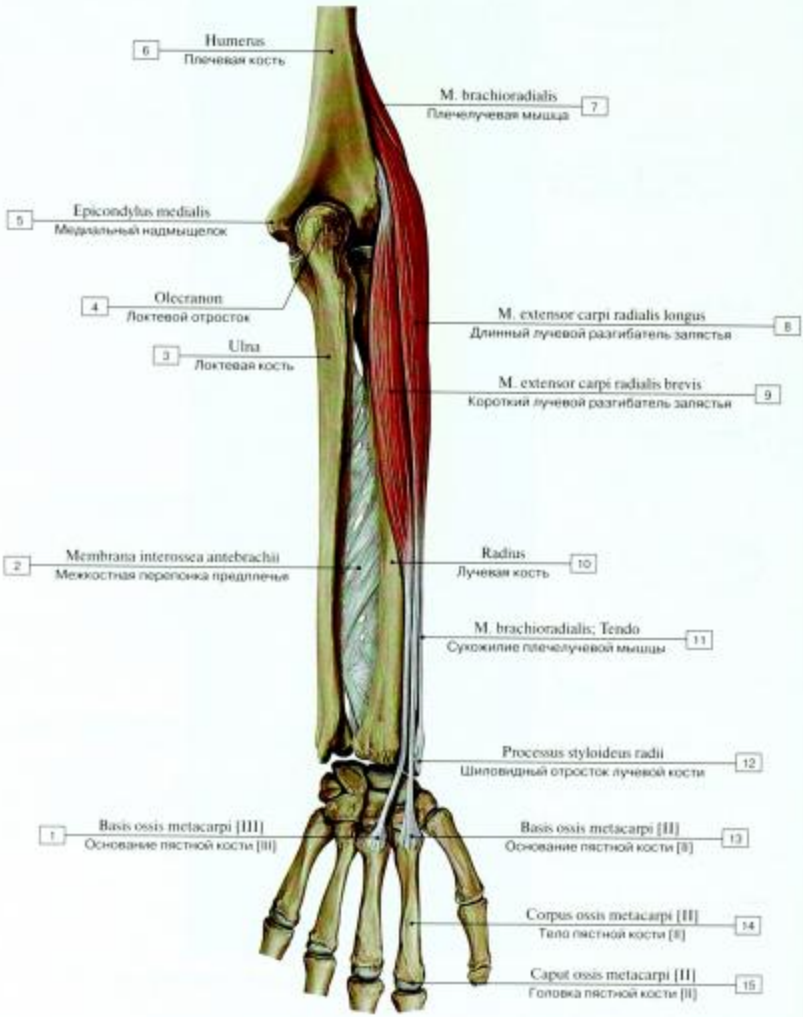

Рис. 662. Плечелучевая мышца, длинный и короткий лучевые разгибатели запястья, правого, вид сзади:

1 – Base of metacarpal [III]; 2 – Interosseous membrane of forearm; 3 – Ulna; 4 – Olecranon; 5 – Medial epicondyle; 6 – Humerus; 7 – Brachioradialis; 8 – Extensor carpi radialis longus; 9 – Extensor carpi radialis brevis; 10 – Radius; 11 – Brachioradialis; Tendon; 12 – Radial styloid process; 13 – Base of metacarpal [II]; 14 – Shaft of metacarpal; Body of metacarpal [II]; 15 – Head of metacarpal [II]

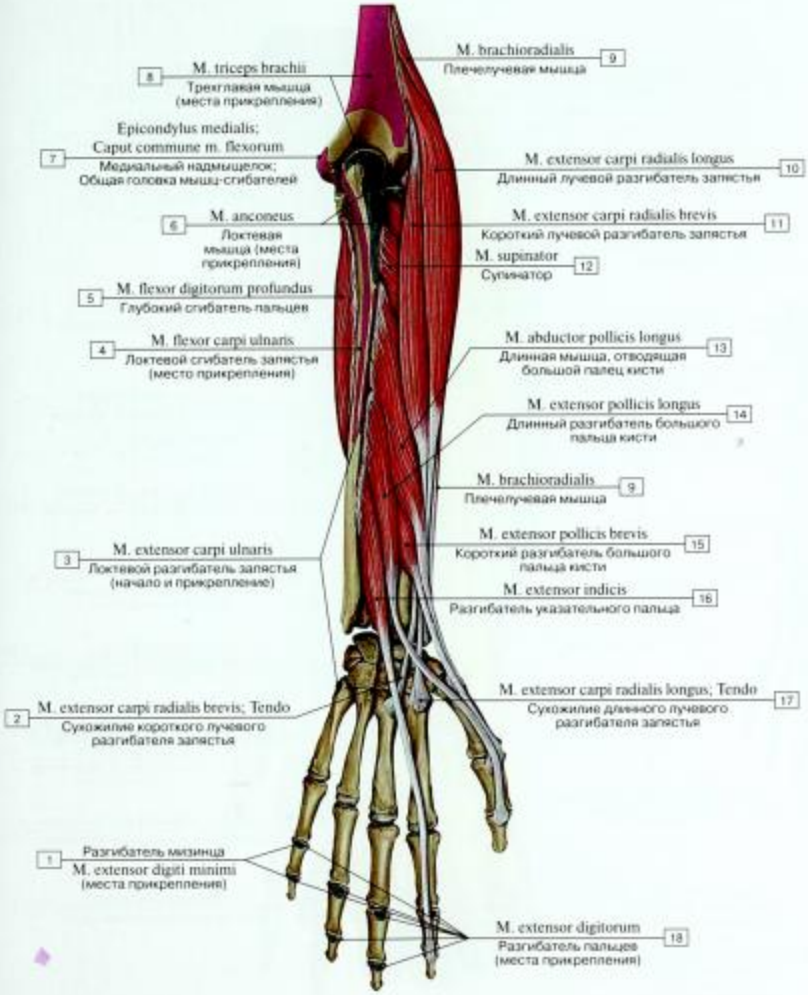

Рис. 663. Задняя группа мышц предплечья, правого, глубокий слой:

1 – Extensor digiti minimi; 2 – Extensor carpi radialis brevis; Tendon; 3 – Extensor carpi ulnaris; 4 – Flexor carpi ulnaris; 5 – Flexor digitorum profundus; 6 – Anconeus; 7 – Medial epicondyle; Caput commune of flexors; 8 – Triceps brachii; 9 – Brachioradialis; 10 – Extensor carpi radialis longus; 11 – Extensor carpi radialis brevis; 12 – Supinator; 13 – Abductor pollicis longus; 14 – Extensor pollicis longus; 15 – Extensor pollicis brevis; 16 – Extensor indicis; 17 – Extensor carpi radialis longus; Tendon; 18 – Extensor digitorum

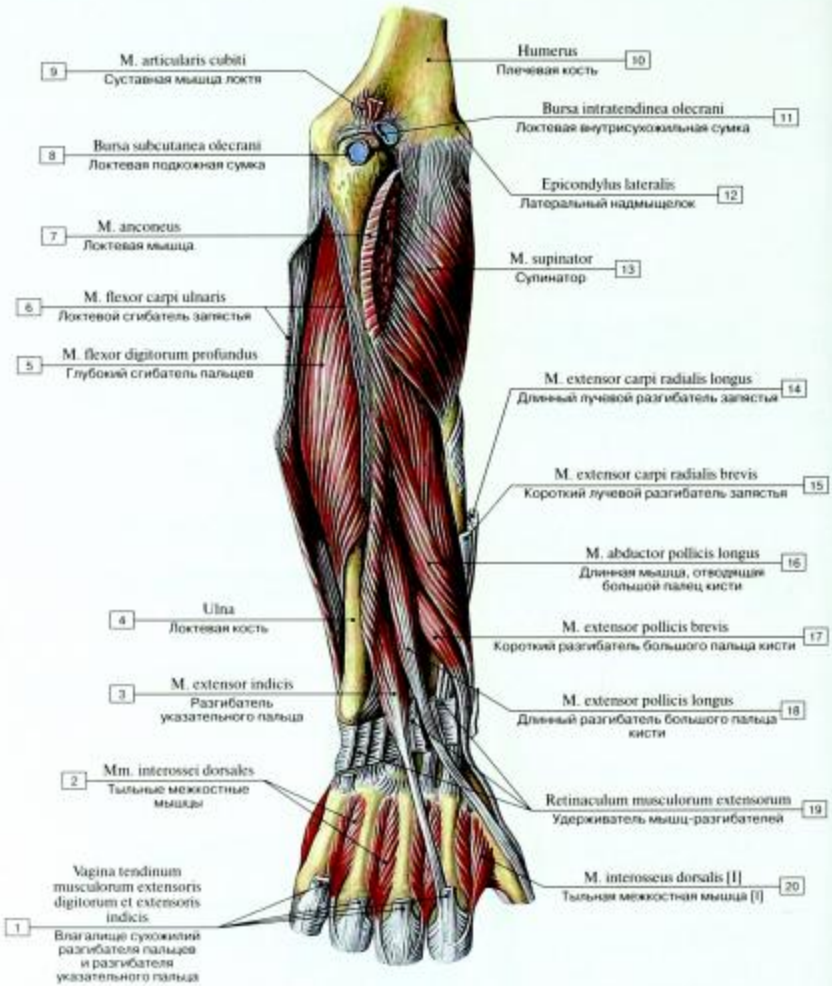

Рис. 664. Задняя группа мышц предплечья, правого, глубокий слой, вид сзади:

1 – Tendinous sheath of extensor digitorum and extensor indicis; 2 – Dorsal interossei; 3 – Extensor indicis; 4 – Ulna; 5 – Flexor digitorum profundus; 6 – Flexor carpi ulnaris; 7 – Anconeus; 8 – Subcutaneous olecranon bursa; 9 – Articularis cubiti; 10 – Humerus; 11 – Intratendinous olecranon bursa; 12 – Lateral epicondyle; 13 – Supinator; 14 – Extensor carpi radialis longus; 15 – Extensor carpi radialis brevis; 16 – Abductor pollicis longus; 17 – Extensor pollicis brevis; 18 – Extensor pollicis longus; 19 – Extensor retinaculum; 20 – Dorsal interosseus [I]

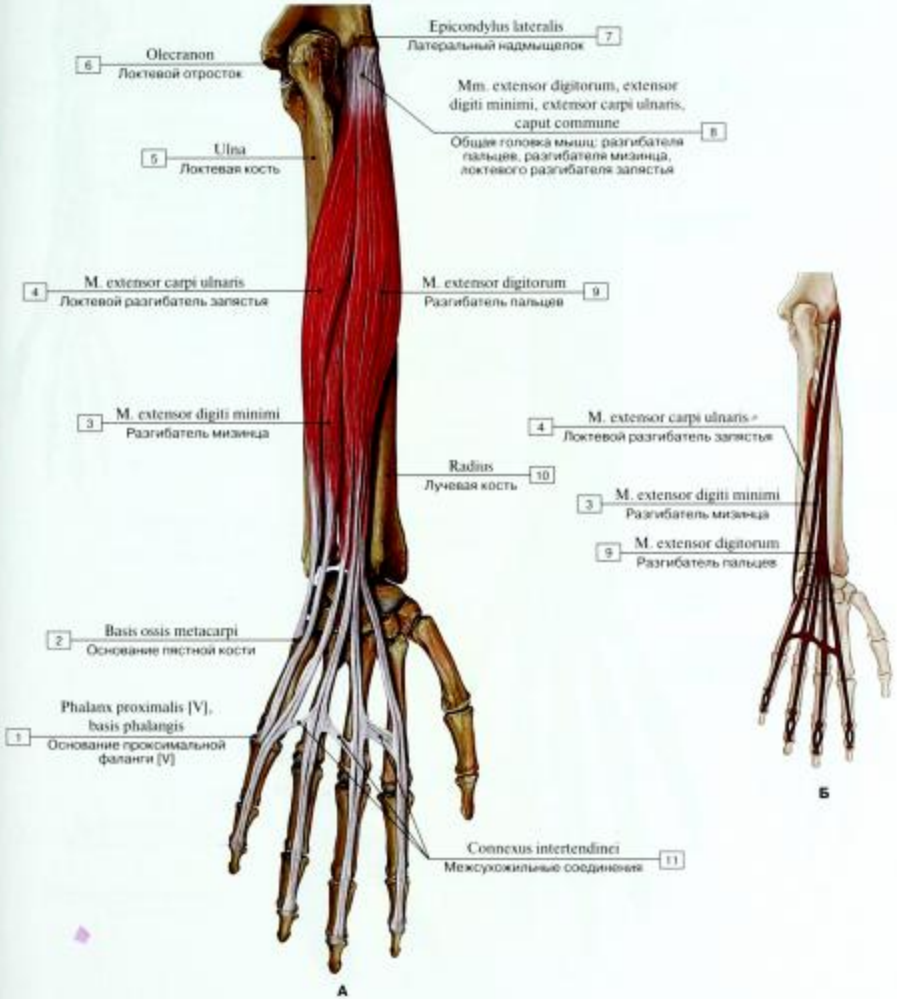

Рис. 665. Мышцы-разгибатели пальцев и локтевой разгибатель запястья (А – общий вид, Б – места начала и прикрепления):

1 – Proximal phalanx [V], base of phalanx; 2 – Base of metacarpal; 3 – Extensor digiti minimi; 4 – Extensor carpi ulnaris; 5 – Ulna; 6 – Olecranon; 7 – Lateral epicondyle; 8 – Extensor digitorum, Extensor digiti minimi, Extensor carpi ulnaris; Common head; 9 – Extensor digitorum; 10 – Radius; 11– Intertendinous connections

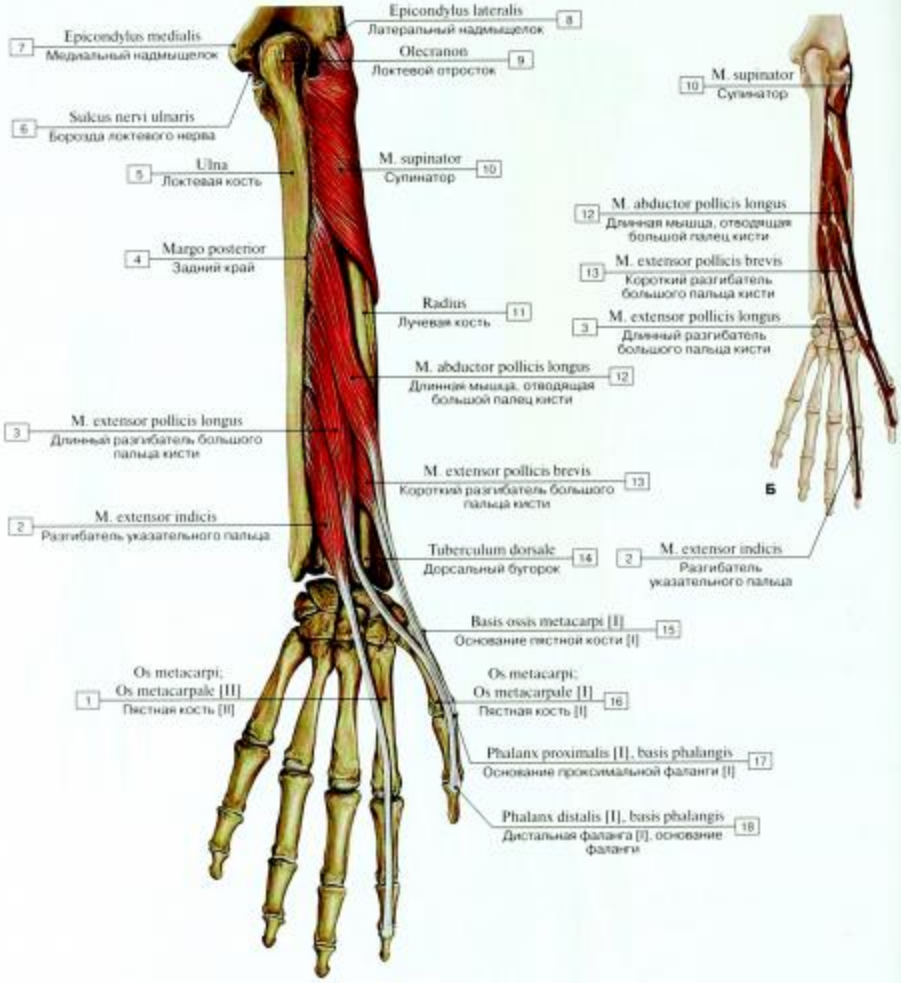

Рис. 666. Супинатор, длинная мышца, отводящая большой палец, короткий и длинный разгибатель большого пальца и разгибатель указательного пальца (А – общий вид, Б – места начала и прикрепления):

1 – Metacarpal [II]; 2 – Extensor indicis; 3 – Extensor pollicis longus; 4 – Posterior border; 5 – Ulna; 6 – Groove for ulnar nerve; 7 – Medial epicondyle; 8 – Lateral epicondyle; 9 – Olecranon; 10 – Supinator; 11 – Radius; 12 – Abductor pollicis longus; 13 – Extensor pollicis brevis; 14 – Dorsal tubercle; 15 – Base of metacarpal [I]; 16 – Metacarpal [I]; 17 – Proximal phalanx [I], base of phalanx; 18 – Distal phalanx [I], base of phalanx

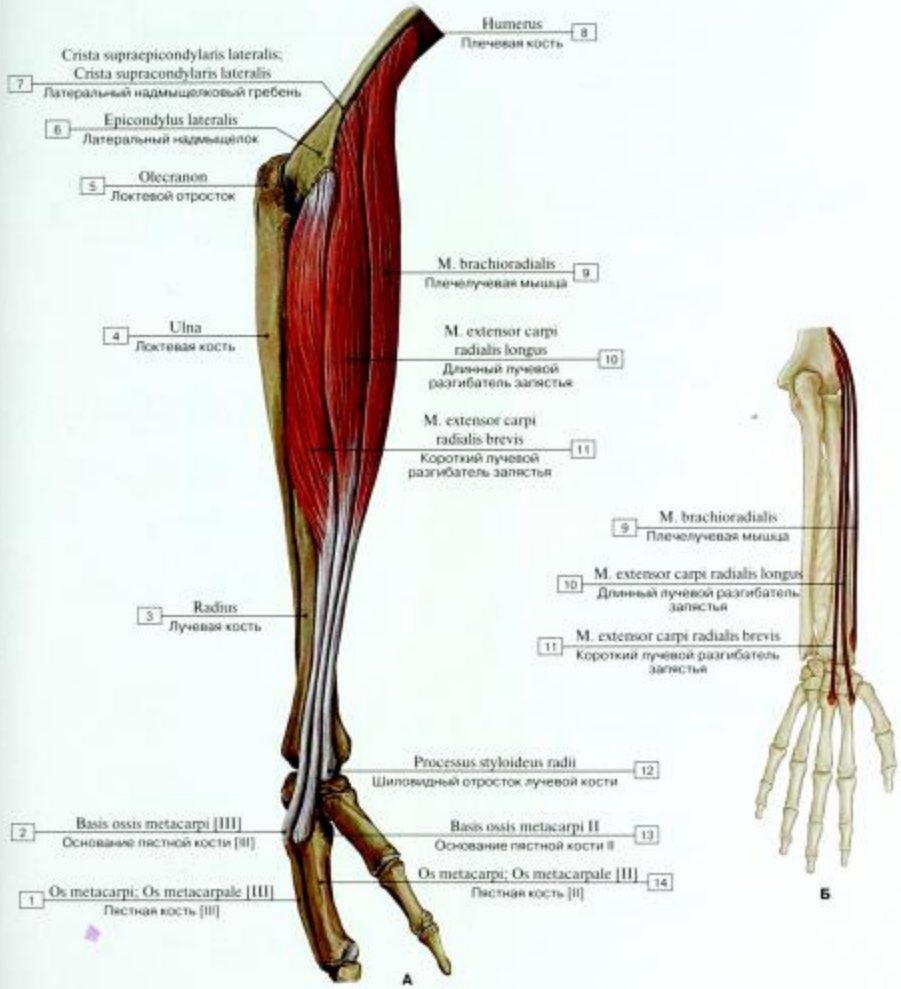

Рис. 667. Плечелучевая мышца, длинный и короткий лучевые разгибатели запястья, вид сбоку (А – общий вид, Б – места начала и прикрепления):

1 – Metacarpal [III]; 2 – Base of metacarpal [III]; 3 – Radius; 4 – Ulna; 5 – Olecranon; 6 – Lateral epicondyle; 7 – Lateral supraepicondylar ridge; Lateral supracondylar ridge; 8 – Humerus; 9 – Brachioradialis; 10 – Extensor carpi radialis longus; 11 – Extensor carpi radialis brevis; 12 – Radial styloid process; 13 – Base of metacarpal [II]; 14 – Metacarpal [II]

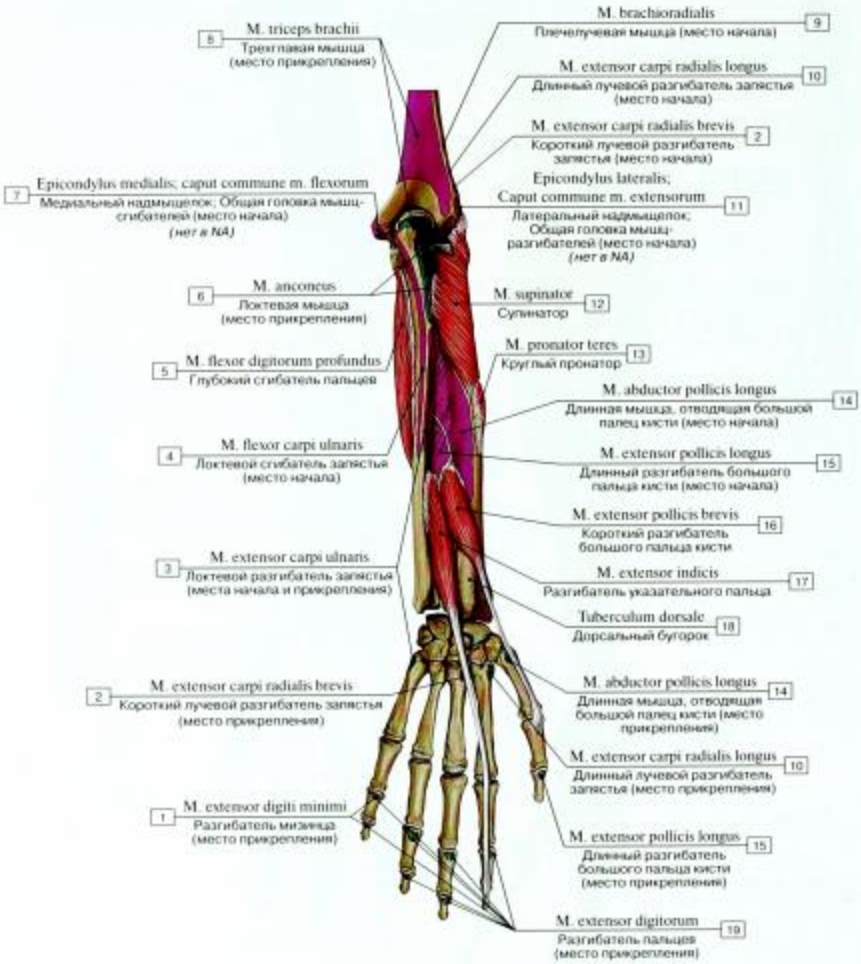

Рис. 668. Супинатор, короткий разгибатель большого пальца, разгибатель указательного пальца:

1 – Extensor digiti minimi; 2 – Extensor carpi radialis brevis; 3 – Extensor carpi ulnaris; 4 – Flexor carpi ulnaris; 5 – Flexor digitorum profundus; 6 – Anconeus; 7 – Medial epicondyle; Caput commune of flexors; 8 – Triceps brachii; 9 – Brachioradialis; 10 – Extensor carpi radialis longus; 11 – Lateral epicondyle; Caput commune of extensors; 12 – Supinator; 13 – Pronator teres; 14 – Abductor pollicis longus; 15 – Extensor pollicis longus; 16 – Extensor pollicis brevis; 17 – Extensor indicis; 18 – Dorsal tubercle; 19 – Extensor digitorum

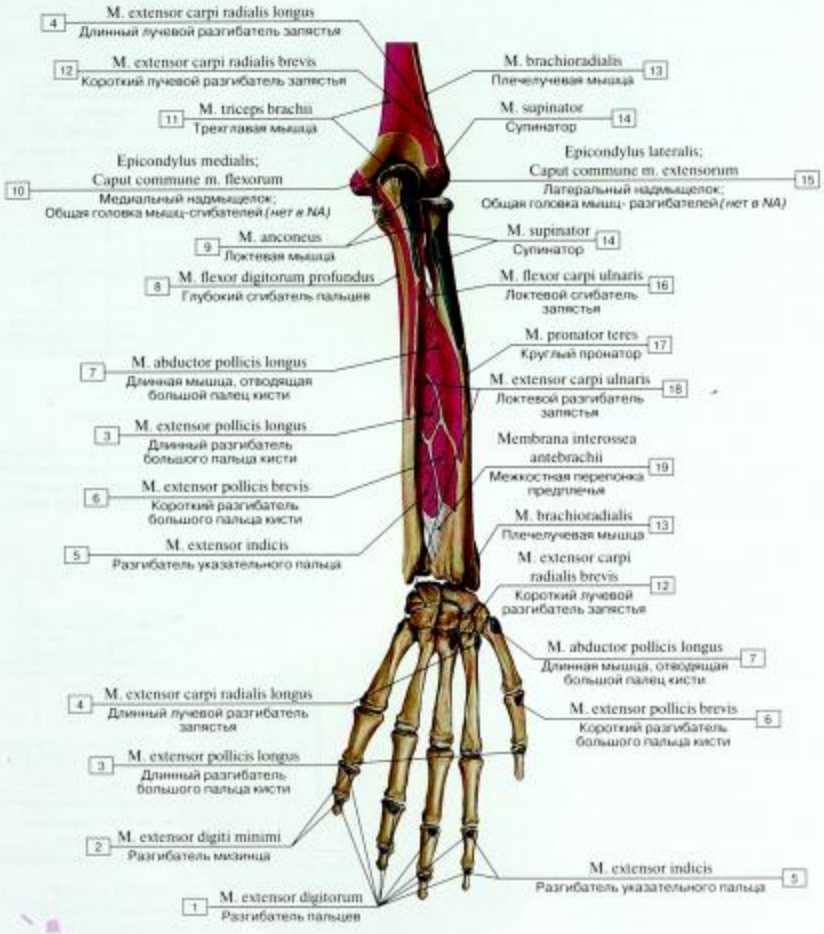

Рис. 669. Места начала и прикрепления задней группы мышц правого предплечья:

1 – Extensor digitorum; 2 – Extensor digiti minimi; 3 – Extensor pollicis longus; 4 – Extensor carpi radialis longus; 5 – Extensor indicis; 6 – Extensor pollicis brevis; 7 – Abductor pollicis longus; 8 – Flexor digitorum profundus; 9 – Anconeus; 10 – Medial epicondyle; caput commune of flexors; 11 – Triceps brachii; 12 – Extensor carpi radialis brevis; 13 – Brachioradialis; 14 – Supinator; 15 – Lateral epicondyle; Caput commune of extensors; 16 – Flexor carpi ulnaris; 17 – Pronator teres; 18 – Extensor carpi ulnaris; 19 – Interosseous membrane of forearm

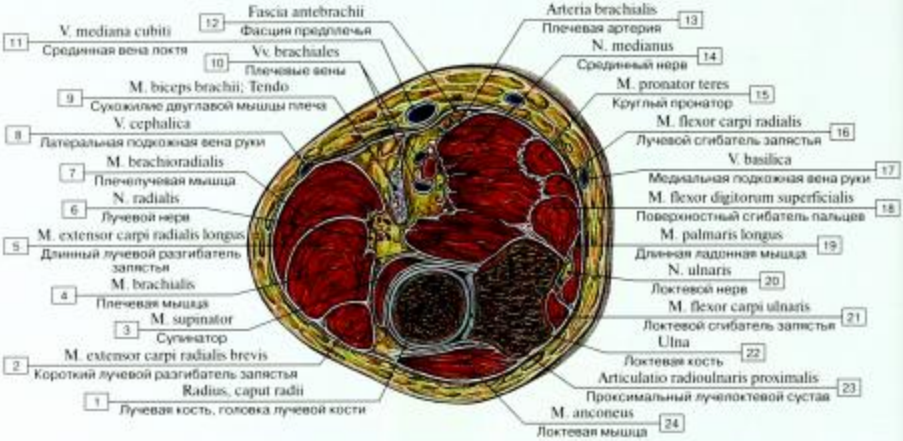

Рис. 670. Поперечный распил предплечья на уровне проксимального лучелоктевого сочленения:

1 – Head of radius; 2 – Extensor carpi radialis brevis; 3 – Supinator; 4 – Brachialis; 5 – Extensor carpi radialis longus; 6 – Radial nerve; 7 – Brachioradialis; 8 – Cephalic vein; 9 – Biceps brachii; Tendon; 10 – Brachial veins; 11 – Median cubital vein; 12 – Antebrachial fascia; 13 – Brachial artery; 14 – Median nerve; 15 – Pronator teres; 16 – Flexor carpi radialis; 17 – Basilic vein; 18 – Flexor digitorum superficialis; 19 – Palmaris longus; 20 – Ulnar nerve; 21 – Flexor carpi ulnaris; 22 – Ulna; 23 – Proximal radio-ulnar joint; 24 – Anconeus

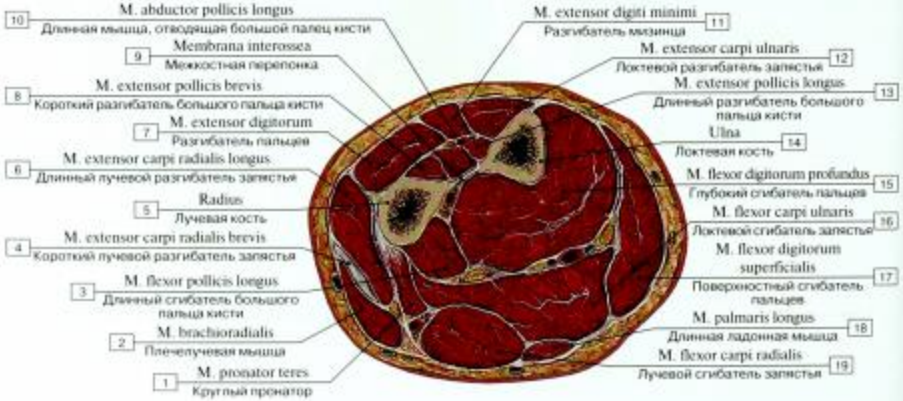

Рис. 671. Поперечный распил предплечья на уровне верхней трети:

1 – Pronator teres; 2 – Brachioradialis; 3 – Flexor pollicis longus; 4 – Extensor carpi radialis brevis; 5 – Radius; 6 – Extensor carpi radialis longus; 7 – Extensor digitorum; 8 – Extensor pollicis brevis; 9 – Interosseous membrane; 10 – Abductor pollicis longus; 11 – Extensor digiti minimi; 12 – Extensor carpi ulnaris; 13 – Extensor pollicis longus; 14 – Ulna; 15 – Flexor digitorum profundus; 16 – Flexor carpi ulnaris; 17 – Flexor digitorum superficialis; 18 – Palmaris longus; 19 – Flexor carpi radialis

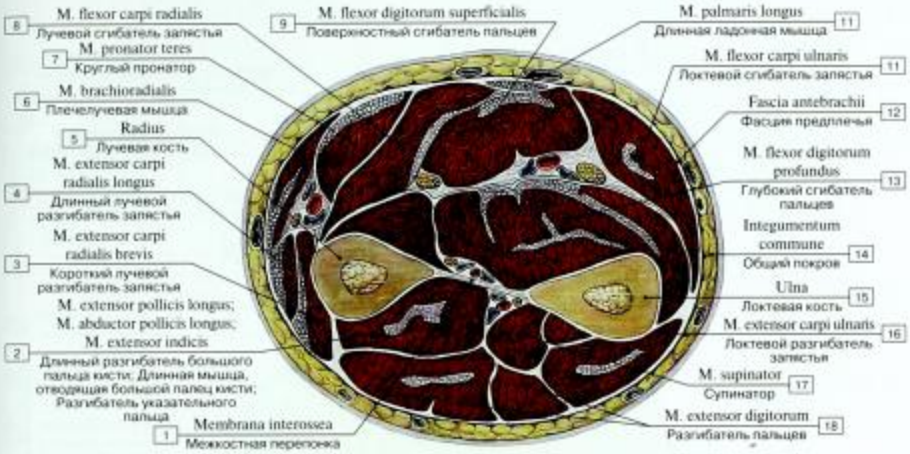

Рис. 672. Поперечный распил предплечья на уровне средней трети:

1 – Interosseous membrane; 2 – Extensor pollicis longus; Abductor pollicis longus; Extensor indicis; 3 – Extensor carpi radialis brevis; 4 – Extensor carpi radialis longus; 5 – Radius; 6 – Brachioradialis; 7 – Pronator teres; 8 – Flexor carpi radialis; 9 – Flexor digitorum superficialis; 10 – Palmaris longus; 11 – Flexor carpi ulnaris; 12 – Antebrachial fascia; 13 – Flexor digitorum profundus; 14 – The integument; 15 – Ulna; 16 – Extensor carpi ulnaris; 17 – Supinator; 18 – Extensor digitorum

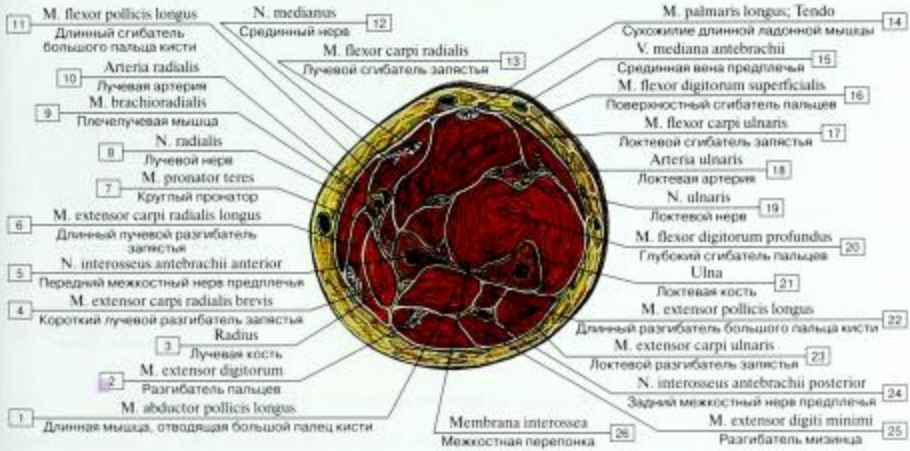

Рис. 673. Поперечный распил предплечья на уровне нижней трети:

1 – Abductor pollicis longus; 2 – Extensor digitorum; 3 – Radius; 4 – Extensor carpi radialis brevis; 5 – Anterior interosseous nerve; 6 – Extensor carpi radialis longus; 7 – Pronator teres; 8 – Radial nerve; 9 – Brachioradialis; 10 – Radial artery; 11 – Flexor pollicis longus; 12 – Median nerve; 13 – Flexor carpi radialis; 14 – Palmaris longus; Tendon; 15 – Median antebrachial vein; Median vein of forearm; 16 – Flexor digitorum superficialis; 17 – Flexor carpi ulnaris; 18 – Ulnar artery; 19 – Ulnar nerve; 20 – Flexor digitorum profundus; 21 – Ulna; 22 – Extensor pollicis longus; 23 – Extensor carpi ulnaris; 24 – Posterior interosseous nerve; 25 – Extensor digiti minimi; 26 – Interosseous membrane

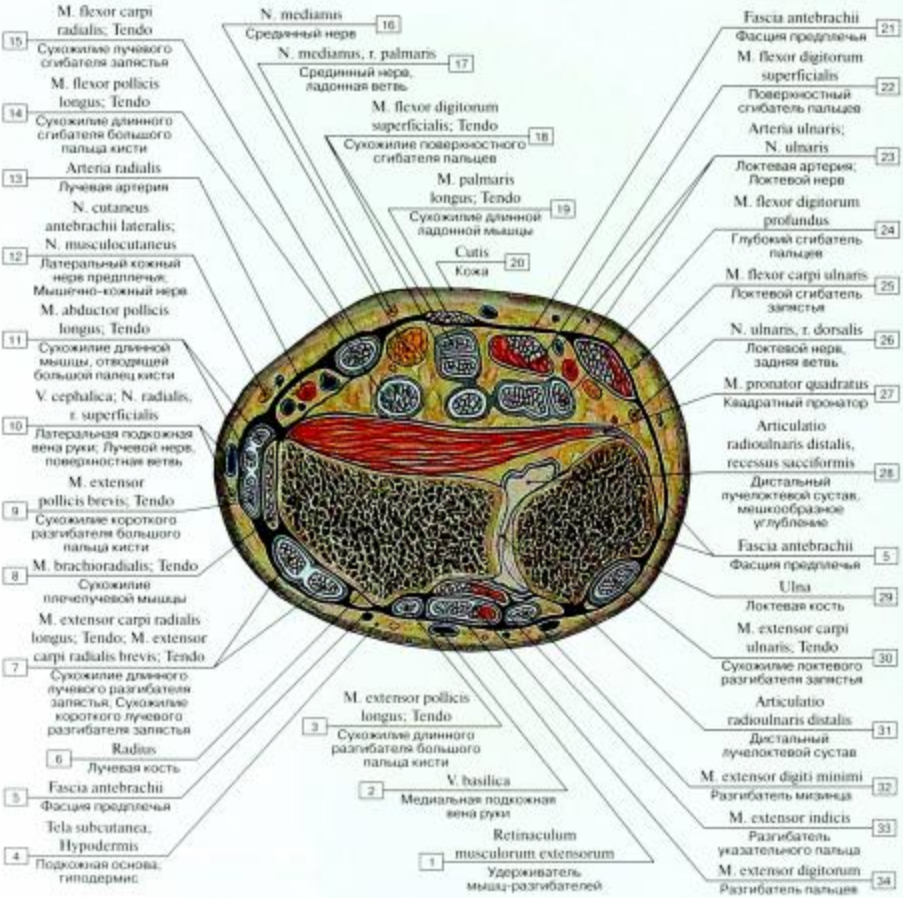

Рис. 674. Поперечный распил предплечья на уровне дистального лучелоктевого сочленения:

1 – Extensor retinaculum; 2 – Basilic vein; 3 – Extensor pollicis longus; Tendon; 4 – Subcutaneous tissue; 5 – Antebrachial fascia; 6 – Radius; 7 – Extensor carpi radialis longus; Tendon; Extensor carpi radialis brevis; Tendon; 8 – Brachioradialis; Tendon; 9 – Extensor pollicis brevis; Tendon; 10 – Cephalic vein; Radial nerve, superficial branch; 11 – Abductor pollicis longus; Tendon; 12 – Lateral cutaneous nerve of forearm; Lateral antebrachial cutaneous nerve; Musculocutaneous nerve; 13 – Radial artery; 14 – Flexor pollicis longus; Tendon; 15 – Flexor carpi radialis; Tendon; 16 – Median nerve; 17 – Median nerve, palmar branch; 18 – Flexor digitorum superficialis; Tendon; 19 – Palmaris longus; Tendon; 20 – Skin; 21 – Antebrachial fascia; 22 – Flexor digitorum superficialis; 23 – Ulnar artery; Ulnar nerve; 24 – Flexor digitorum profundus; 25 – Flexor carpi ulnaris; 26 – Ulnar nerve, dorsal branch; 27 – Pronator quadratus; 28 – Distal radio-ulnar joint, sacciform recess; 29 – Ulna; 30 – Extensor carpi ulnaris; Tendon; 31 – Distal radio-ulnar joint; 32 – Extensor digiti minimi; 33 – Extensor indicis; 34 – Extensor digitorum

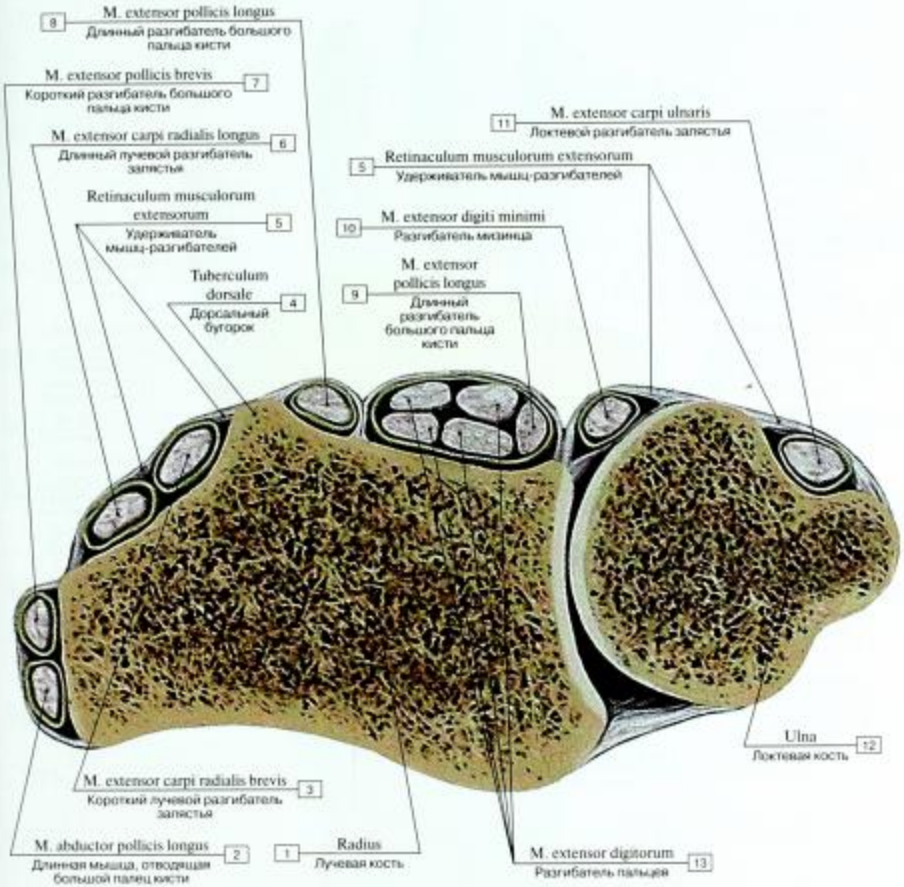

Рис. 675. Схема поперечного распила предплечья на уровне дистального лучелоктевого сочленения:

1 – Radius; 2 – Abductor pollicis longus; 3 – Extensor carpi radialis brevis; 4 – Dorsal tubercle; 5 – Extensor retinaculum; 6 – Extensor carpi radialis longus; 7 – Extensor pollicis brevis; 8 – Extensor pollicis longus; 9 – Extensor pollicis longus; 10 – Extensor digiti minimi; 11 – Extensor carpi ulnaris; 12 – Ulna; 13 – Extensor digitorum

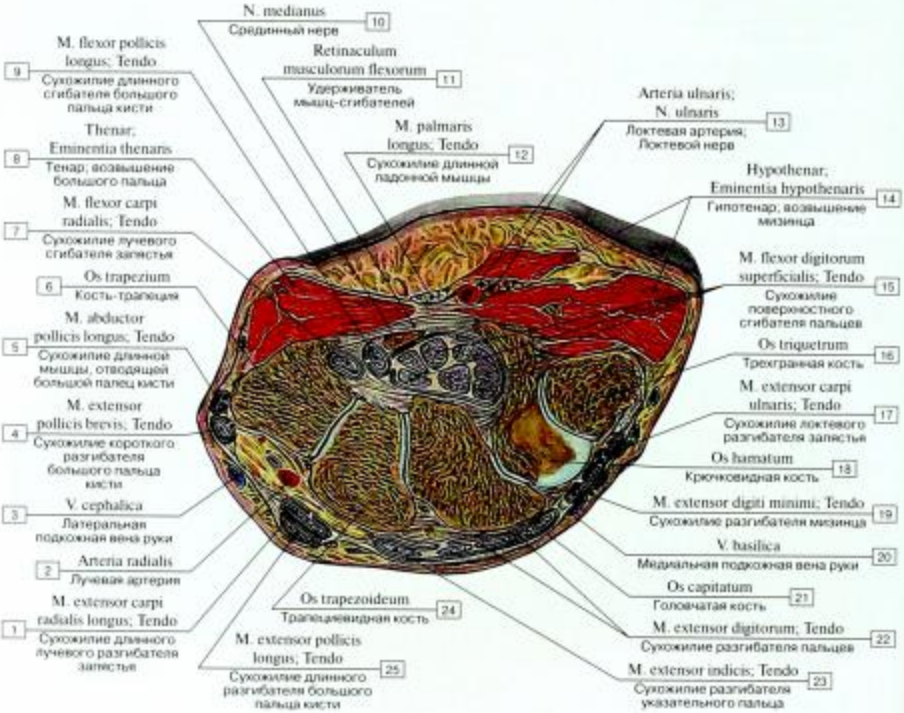

Рис. 676. Поперечный распил кисти на уровне дистального ряда костей запястья:

1 – Extensor carpi radialis longus; Tendon; 2 – Radial artery; 3 – Cephalic vein; 4 – Extensor pollicis brevis; Tendon; 5 – Abductor pollicis longus; Tendon; 6 – Trapezium; 7 – Flexor carpi radialis; Tendon; 8 – Thenar eminence; 9 – Flexor pollicis longus; Tendon; 10 – Median nerve; 11 – Flexor retinaculum; 12 – Palmaris longus; Tendon; 13 – Ulnar artery; Ulnar nerve; 14 – Hypothenar eminence; 15 – Flexor digitorum superficialis; Tendon; 16 – Triquetrum; 17 – Extensor carpi ulnaris; Tendon; 18 – Hamate; 19 – Extensor digiti minimi; Tendon; 20 – Basilic vein; 21 – Capitate; 22 – Extensor digitorum; Tendon; 23 – Extensor indicis; Tendon; 24 – Trapezoid; 25 – Extensor pollicis longus; Tendon

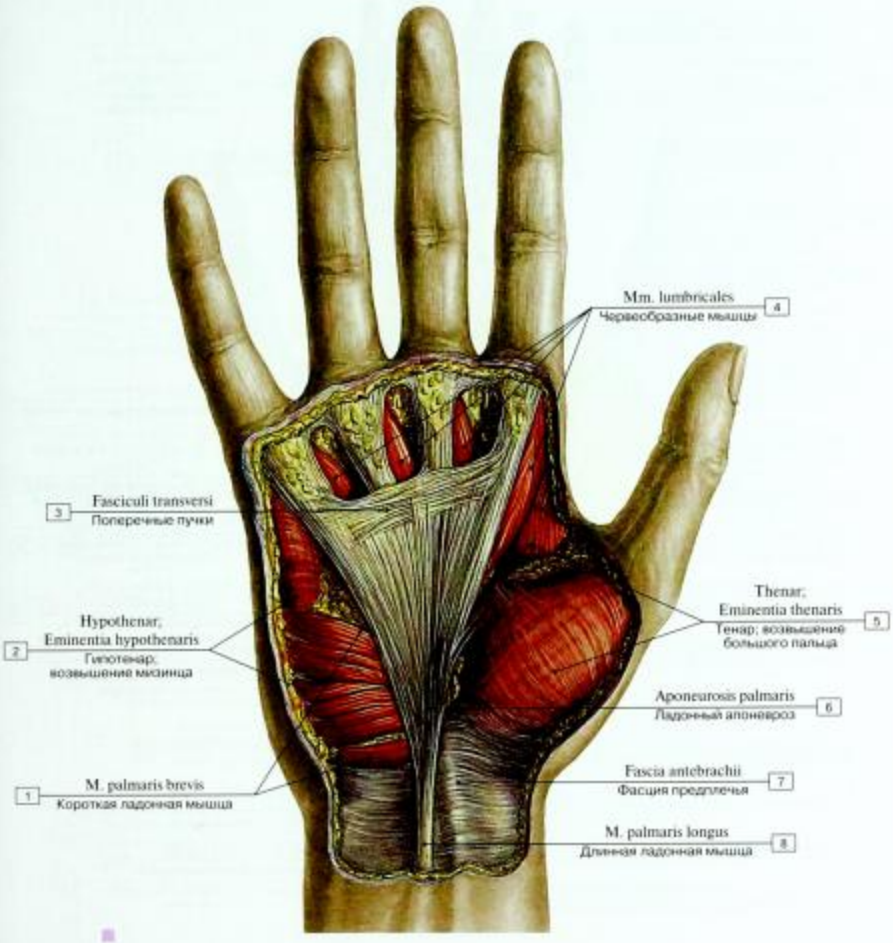

Рис. 677. Ладонный апоневроз, фасция предплечья, правого:

1 – Palmaris brevis; 2 – Hypothenar eminence; 3 – Transversal cord; 4 – Lumbricals; 5 – Thenar eminence; 6 – Palmar aponeurosis; 7 – Antebrachial fascia; 8 – Palmaris longus

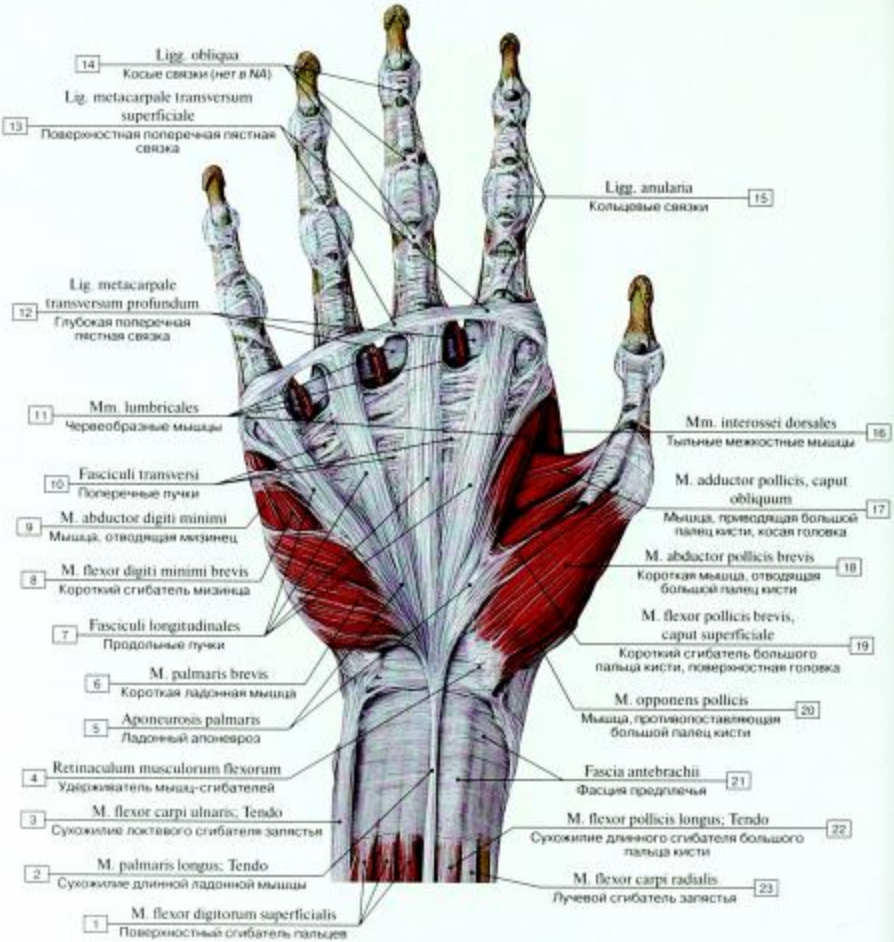

Рис. 678. Ладонный апоневроз, правая кисть:

1 – Flexor digitorum superficialis; 2 – Palmaris longus; Tendon; 3 – Flexor carpi ulnaris; Tendon; 4 – Flexor retinaculum; 5 – Palmar aponeurosis; 6 – Palmaris brevis; 7 – Longitudinal bands; 8 – Flexor digiti minimi brevis; 9 – Abductor digiti minimi; 10 – Transversal cord; 11 – Lumbricals; 12 – Deep transverse metacarpal ligament; 13 – Superficial transverse metacarpal ligament; 14 – Oblique ligaments; 15 – Anular ligaments; 16 – Dorsal interossei; 17 – Adductor pollicis, oblique head; 18 – Abductor pollicis brevis; 19 – Flexor pollicis brevis, superficial head; 20 – Opponens pollicis; 21 – Antebrachial fascia; 22 – Flexor pollicis longus; Tendon; 23 – Flexor carpi radialis

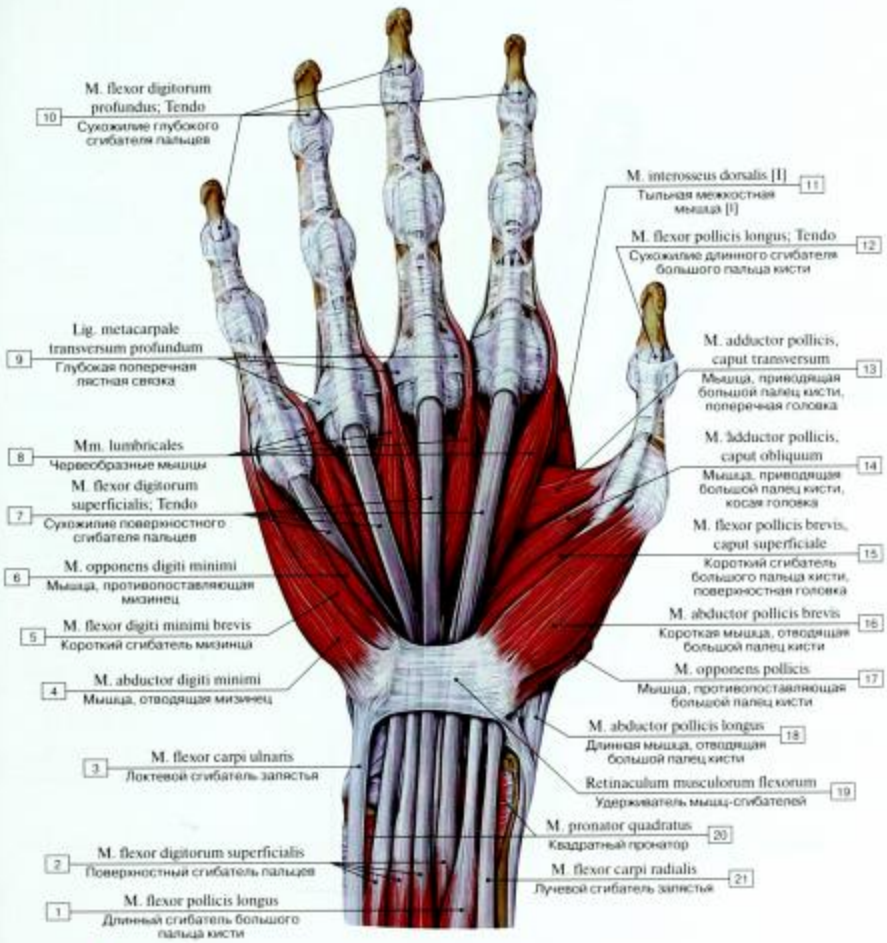

Рис. 679. Мышцы ладонной поверхности кисти, правой:

1 – Flexor pollicis longus; 2 – Flexor digitorum superficialis; 3 – Flexor carpi ulnaris; 4 – Abductor digiti minimi; 5 – Flexor digiti minimi brevis; 6 – Opponens digiti minimi; 7 – Flexor digitorum superficialis; Tendon; 8 – Lumbricals; 9 – Deep transverse metacarpal ligament; 10 – Flexor digitorum profundus; Tendon; 11 – Dorsal interosseus [I]; 12 – Flexor pollicis longus; Tendon; 13 – Adductor pollicis, transverse head; 14 – Adductor pollicis, oblique head; 15 – Flexor pollicis brevis, superficial head; 16 – Abductor pollicis brevis; 17 – Opponens pollicis; 18 – Abductor pollicis longus; 19 – Flexor retinaculum; 20 – Pronator quadratus; 21 – Flexor carpi radialis

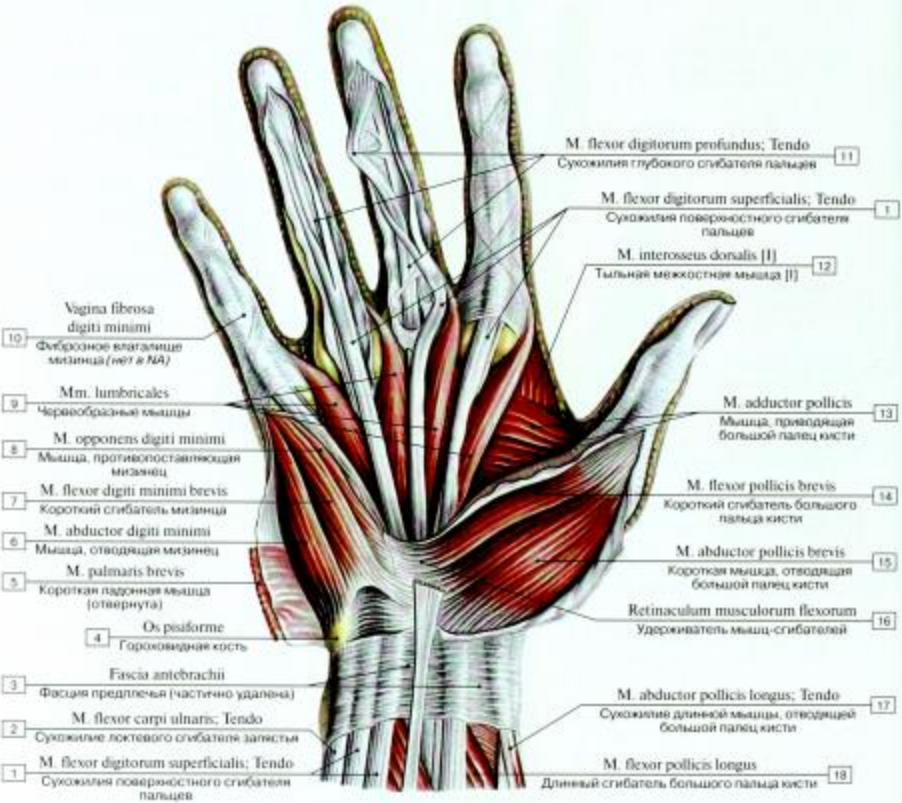

Рис. 680. Поверхностные мышцы кисти, правой, ладонная сторона:

1 – Flexor digitorum superficialis; 2 – Flexor carpi ulnaris; Tendon; 3 – Antebrachial fascia; 4 – Pisiform; 5 – Palmaris brevis; 6 – Abductor digiti minimi; 7 – Flexor digiti minimi brevis; 8 – Opponens digiti minimi; 9 – Lumbricals; 10 – Fibrous sheath digiti minimi; 11 – Flexor digitorum profundus; Tendon; 12 – Dorsal interosseus [I]; 13 – Adductor pollicis; 14 – Flexor pollicis brevis; 15 – Abductor pollicis brevis; 16 – Flexor retinaculum; 17 – Abductor pollicis longus; Tendon; 18 – Flexor pollicis longus

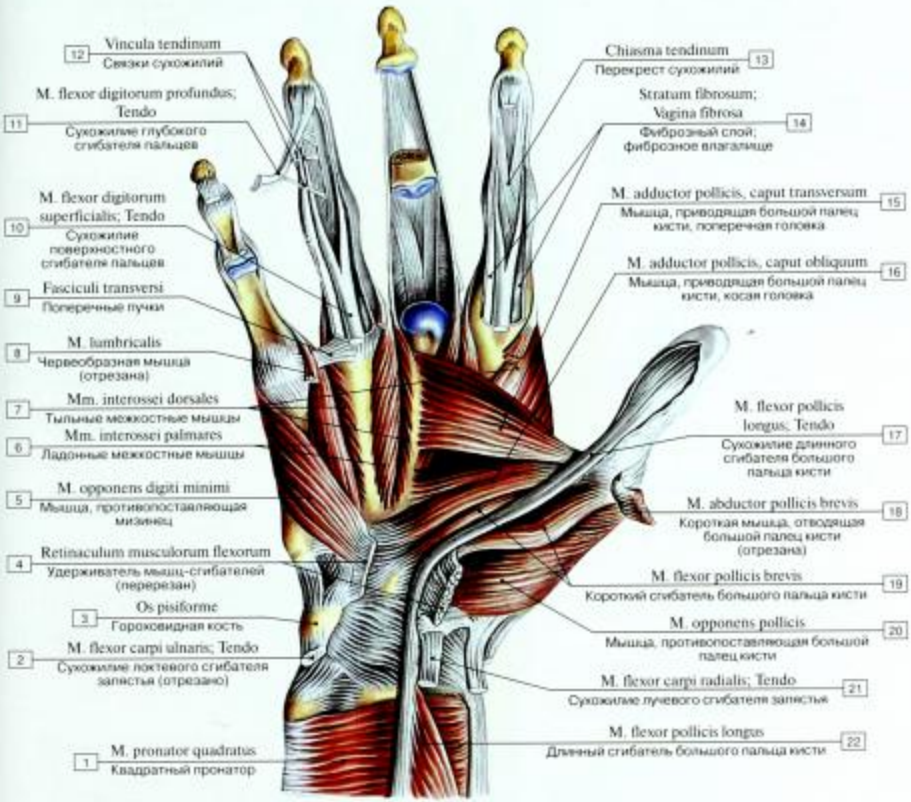

Рис. 681. Мышцы кисти, правой, ладонная сторона:

1 – Pronator quadratus; 2 – Flexor carpi ulnaris; Tendon; 3 – Pisiform; 4 – Flexor retinaculum; 5 – Opponens digiti minimi; 6 – Palmar interossei; 7 – Dorsal interossei; 8 – Lumbrical; 9 – Transverse fascicles; 10 – Flexor digitorum superficialis; Tendon; 11 – Flexor digitorum profundus; Tendon; 12 – Vincula tendinum; 13 – Tendinous chiasm; 14 – Fibrous sheath; 15 – Adductor pollicis, transverse head; 16 – Adductor pollicis, oblique head; 17 – Flexor pollicis longus; Tendon; 18 – Abductor pollicis brevis; 19 – Flexor pollicis brevis; 20 – Opponens pollicis; 21 – Flexor carpi radialis; Tendon; 22 – Flexor pollicis longus

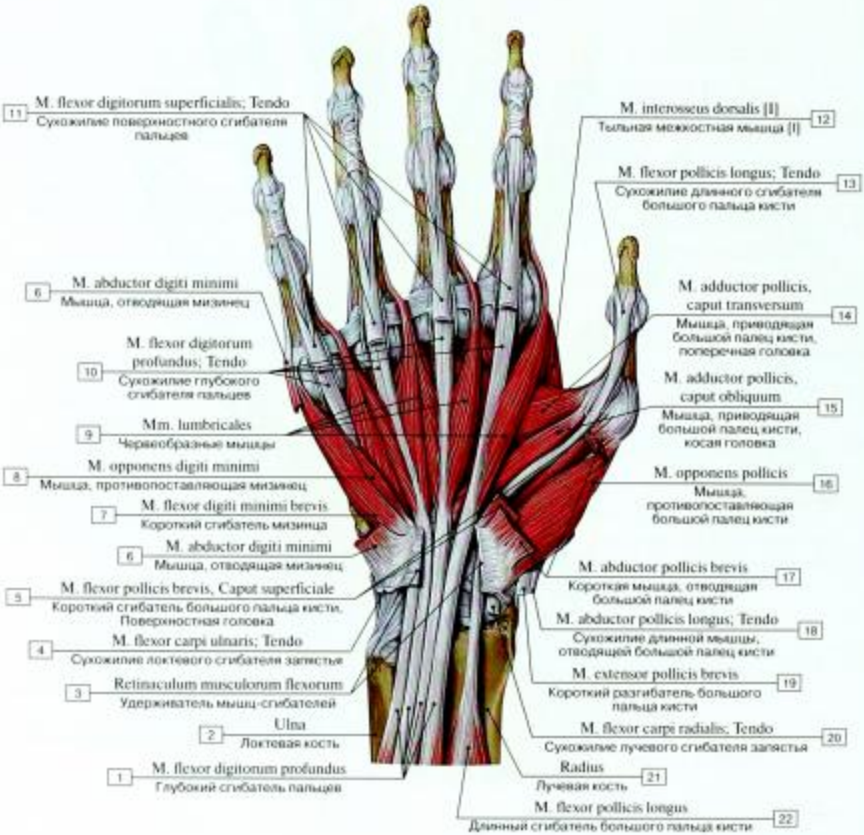

Рис. 682. Мышцы ладонной поверхности кисти, правой (удерживатель сгибателей частично удален):

1 – Flexor digitorum profundus; 2 – Ulna; 3 – Flexor retinaculum; 4 – Flexor carpi ulnaris; Tendon; 5 – Flexor pollicis brevis, superficial head; 6 – Abductor digiti minimi; 7 – Flexor digiti minimi brevis; 8 – Opponens digiti minimi; 9 – Lumbricals; 10 – Flexor digitorum profundus; Tendon; 11 – Flexor digitorum superficialis; Tendon; 12 – Dorsal interosseus [I]; 13 – Flexor pollicis longus; Tendon; 14 – Adductor pollicis, transverse head; 15 – Adductor pollicis, obliquae head; 16 – Opponens pollicis; 17 – Abductor pollicis brevis; 18 – Abductor pollicis longus; Tendon; 19 – Extensor pollicis brevis; 20 – Flexor carpi radialis; Tendon; 21 – Radius; 22 – Flexor pollicis longus

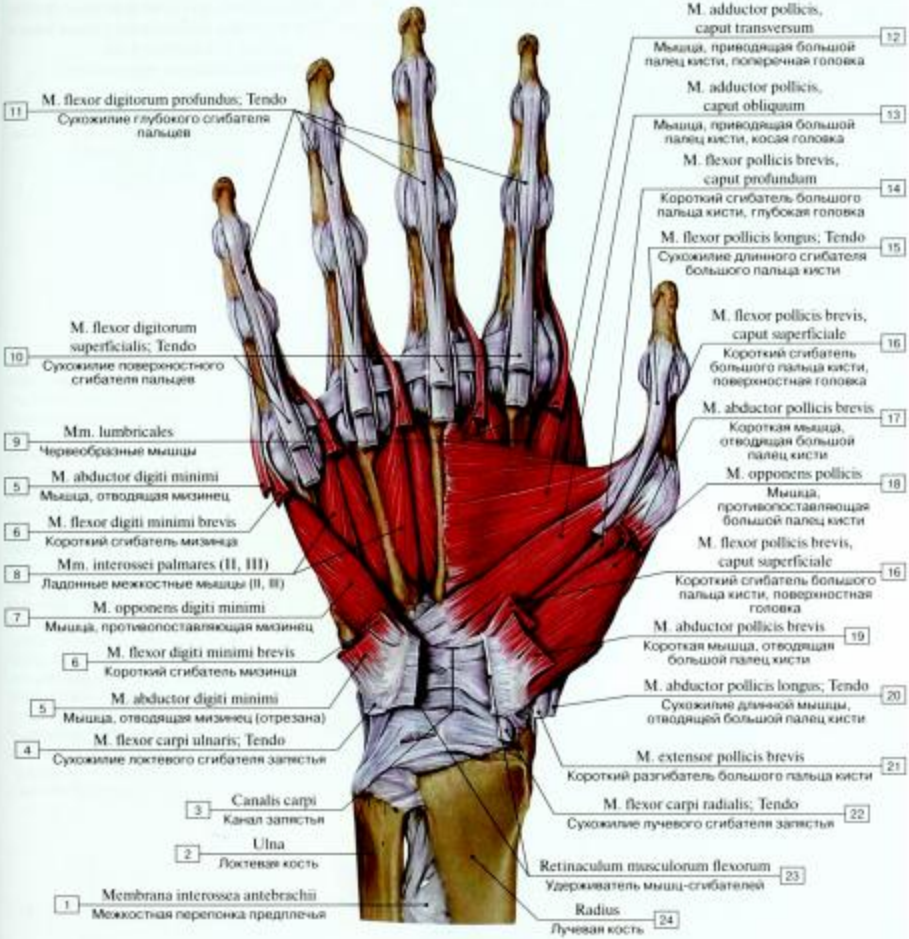

Рис. 683. Мышцы возвышения большого пальца и межкостные мышцы кисти, правой:

1 – Interosseous membrane of forearm; 2 – Ulna; 3 – Carpal tunnel; 4 – Flexor carpi ulnaris; Tendon; 5 – Abductor digiti minimi; 6 – Flexor digiti minimi brevis; 7 – Opponens digiti minimi; 8 – Palmar interossei [II, III]; 9 – Lumbricals; 10 – Flexor digitorum superficialis; Tendon; 11 – Flexor digitorum profundus; Tendon; 12 – Adductor pollicis, transverse head; 13 – Adductor pollicis, oblique head; 14 – Flexor pollicis brevis, deep head; 15 – Flexor pollicis longus; Tendon; 16 – Flexor pollicis brevis, superficial head; 17 – Abductor pollicis brevis; 18 – Opponens pollicis; 19 – Abductor pollicis brevis; 20 – Abductor pollicis longus; Tendon; 21 – Extensor pollicis brevis; 22 – Flexor carpi radialis; Tendon; 23 – Flexor retinaculum; 24 – Radius

Рис. 684. Фронтальный срез лучезапястного сустава и кисти, Т2-взвешенное изображение с подавлением сигнала от жировой ткани (магнитно-резонансная томография):

1 – мышцы возвышения большого пальца кисти; 2 – канал запястья; 3 – глубокий сгибатель пальцев; 4 – гороховидная кость (*по С.К. Терновому*)

Кости запястья образуют вогнутую на ладонной поверхности борозду запястья, которая вместе с удерживателем мышц сгибателей образует костно-фиброзный канал запястья. Наиболее узкая часть канала расположена примерно на 1 см выше средней линии дистального ряда костей запястья. Площадь поперечного сечения около 1,6 см^2. Через канал запястья переходят 8 сухожилий сгибателей пальцев, сухожилие длинного сгибателя большого пальца кисти (заключенные в синовиальные влагалища) и срединный нерв. Близкое соседство сосудисто-нервных структур с движущимися сухожилиями в этом тесном пространстве часто вызывает отек или дегенерацию, приводящую к «синдрому запястного канала». Сужение запястного канала в результате прямого механического воздействия или из-за ограничения кровотока во влагалище срединного нерва может приводить к сдавлению срединного нерва, что нарушает его функцию. При хроническом сдавлении срединный нерв начинает дегенерировать дистальнее места сдавления, вызывает боль и парестезию и, в конечном счете, денервацию мышц, в особенности короткой мышцы, отводящей большой палец.

Рис. 685. Фронтальный срез лучезапястного сустава и кисти, Т1-взвешенное изображение (магнитно-резонансная томография):

1 – мышцы возвышения большого пальца кисти; 2 – канал запястья; 3 – глубокий сгибатель пальцев; 4 – гороховидная кость; 5 – мышцы возвышения мизинца кисти (*по С.К. Терновому*)

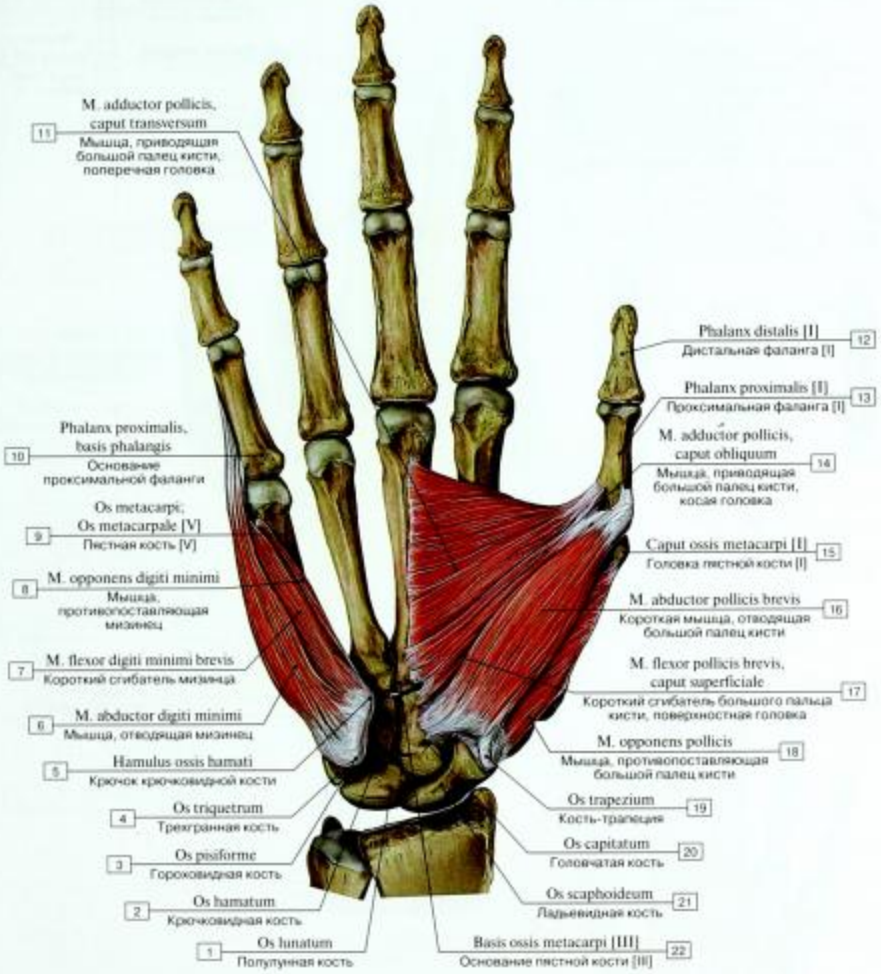

Рис. 686. Мышцы возвышений большого пальца и мизинца правой кисти:

1 – Lunate; 2 – Hamate; 3 – Pisiform; 4 – Triquetrum; 5 – Hook of hamate; 6 – Abductor digiti minimi; 7 – Flexor digiti minimi brevis; 8 – Opponens digiti minimi; 9 – Metacarpal [V]; 10 – Proximal phalanx, base of phalanx; 11 – Adductor pollicis, transverse head; 12 – Distal phalanx [I]; 13 – Proximal phalanx [I]; 14 – Adductor pollicis, oblique head; 15 – Head of metacarpal [I]; 16 – Abductor pollicis brevis; 17 – Flexor pollicis brevis, superficial head; 18 – Opponens pollicis; 19 – Trapezium; 20 – Capitate; 21 – Scaphoid; 22 – Base of metacarpal [III]

Рис. 687. Червеобразные мышцы кисти, правой:

1 – Ulna; 2 – Pisiform; 3 – Hook of hamate; 4 – Head of phalanx; 5 – Shaft of phalanx; Body of phalanx; 6 – Base of phalanx; 7 = 4 + 5 + 6 – Distal phalanx [II]; 8 – Middle phalanx [II]; 9 – Proximal phalanx [II]; 10 – Metacarpal [II]; 11 – Lumbricals; 12 – Trapezoid; 13 – Radius; 14 – Flexor digitorum profundus; Tendon

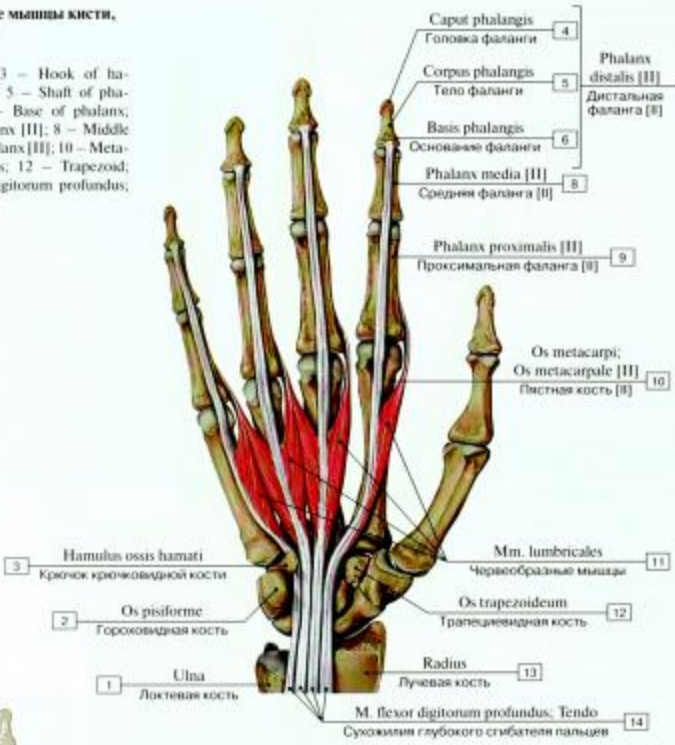

Рис. 688. Места начала и прикрепления червеобразных и межкостных мышц кисти, правой:

1 – Flexor digitorum profundus; Tendon; 2 – Lumbricals; 3 – Dorsal interossei; 4 – Palmar interossei

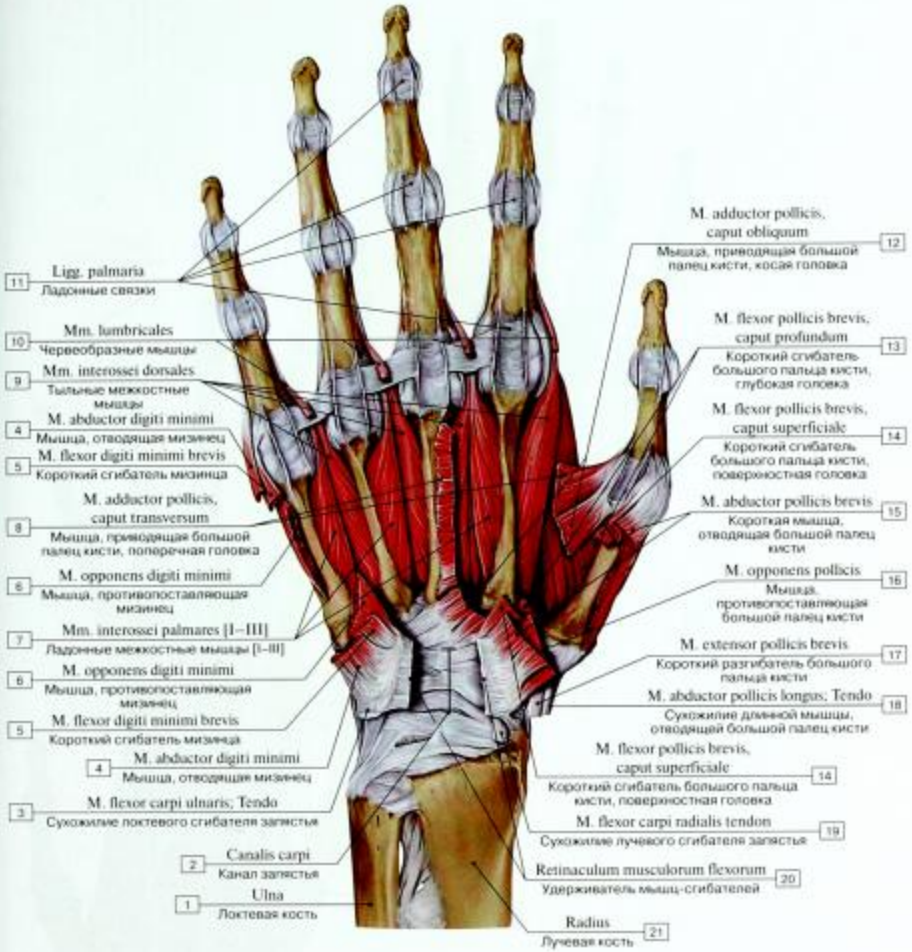

Рис. 689. Межкостные мышцы ладонной поверхности кисти, правой:

1 – Ulna; 2 – Carpal tunnel; 3 – Flexor carpi ulnaris; Tendon; 4 – Abductor digiti minimi; 5 – Flexor digiti minimi brevis; 6 – Opponens digiti minimi; 7 – Palmar interossei [I–III]; 8 – Adductor pollicis, transverse head; 9 – Dorsal interossei; 10 – Lumbricals; 11 – Palmar ligaments; 12 – Adductor pollicis, oblique head; 13 – Flexor pollicis brevis, deep head; 14 – Flexor pollicis brevis, superficial head; 15 – Abductor pollicis brevis; 16 – Opponens pollicis; 17 – Extensor pollicis brevis; 18 – Abductor pollicis longus; Tendon; 19 – Flexor carpi radialis; Tendon; 20 – Flexor retinaculum; 21 – Radius

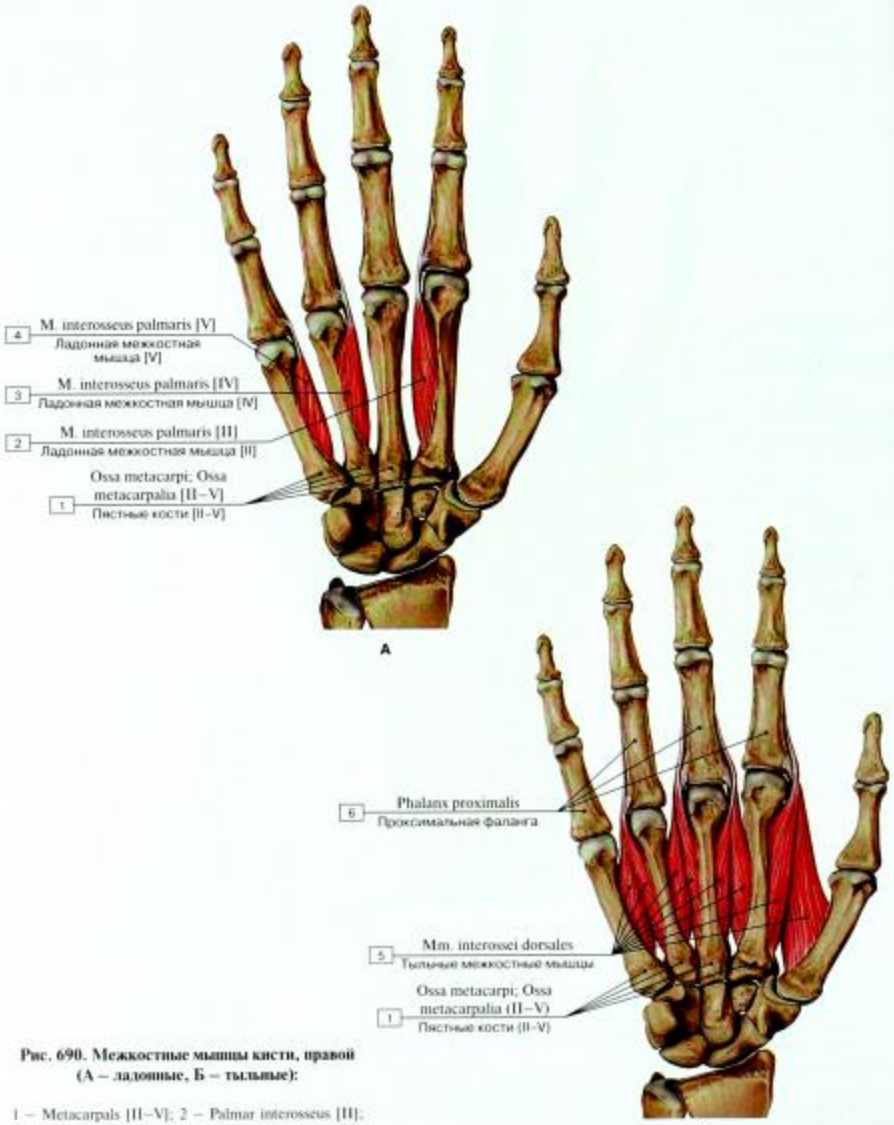

Рис. 690. Межкостные мышцы кисти, правой (А – ладонные, Б – тыльные):

1 – Metacarpals [II–V]; 2 – Palmar interosseus [II]; 3 – Palmar interosseus [IV]; 4 – Palmar interosseus [V]; 5 – Dorsal interossei; 6 – Proximal phalanx

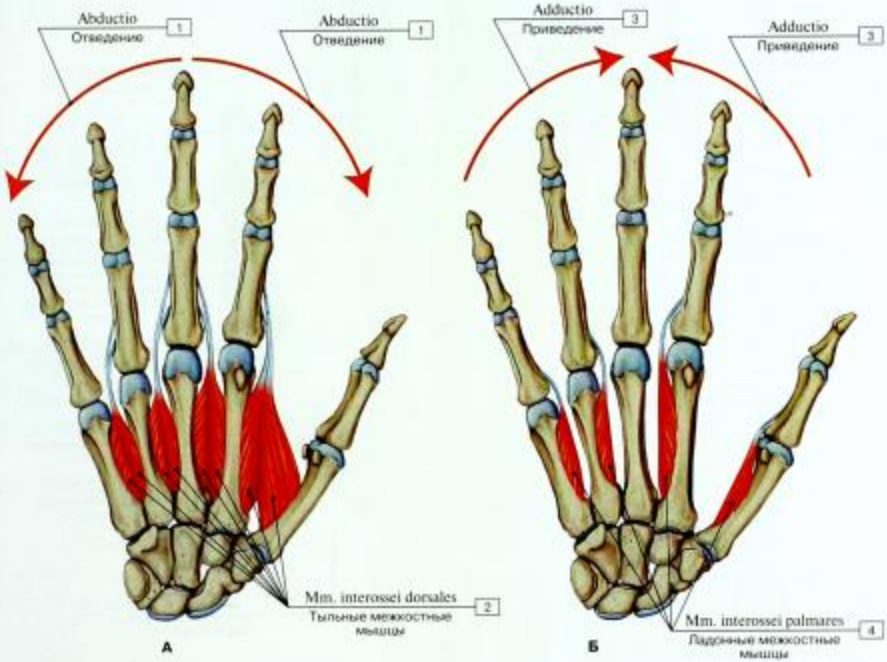

Рис. 691. Тыльные (А) и ладонные (Б) межкостные мышцы кисти, правой:

1 – Abduction; 2 – Dorsal interossei; 3 – Adduction; 4 – Palmar interossei

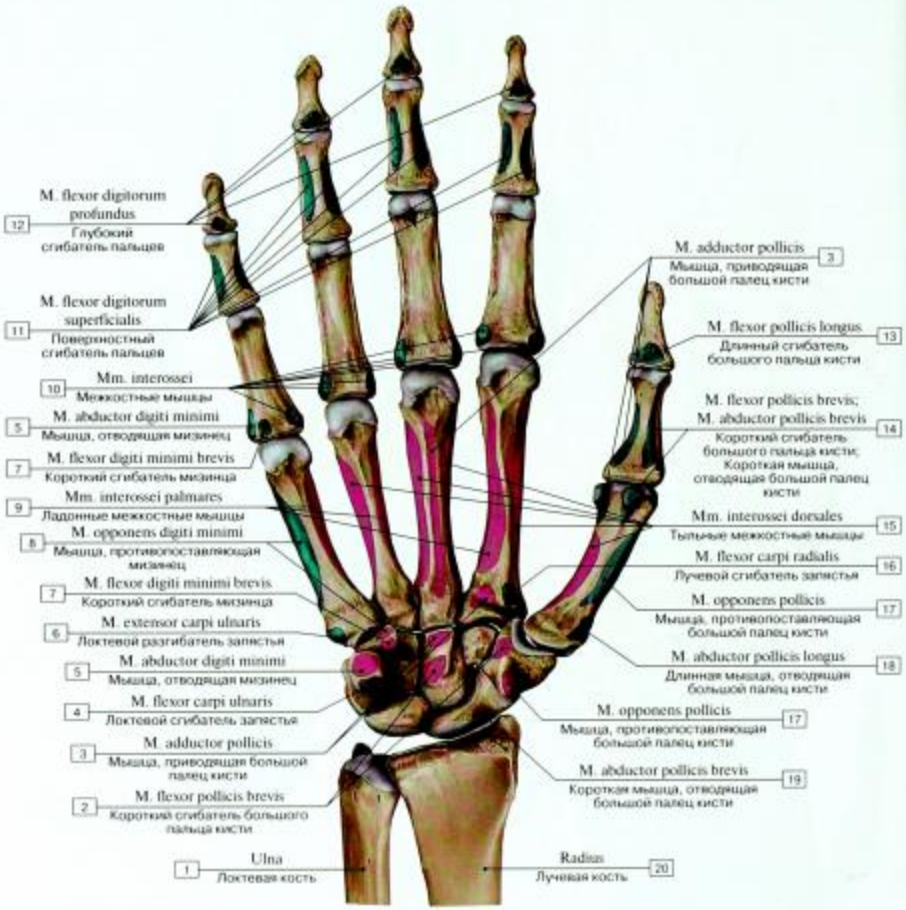

Рис. 692. Места начала и прикрепления мышц ладонной поверхности кисти, правой:

1 – Ulna; 2 – Flexor pollicis brevis; 3 – Adductor pollicis; 4 – Flexor carpi ulnaris; 5 – Abductor digiti minimi; 6 – Extensor carpi ulnaris; 7 – Flexor digiti minimi brevis; 8 – Opponens digiti minimi; 9 – Palmar interossei; 10 – Interossei; 11 – Flexor digitorum superficialis; 12 – Flexor digitorum profundus; 13 – Flexor pollicis longus; 14 – Flexor pollicis brevis; Abductor pollicis brevis; 15 – Dorsal interossei; 16 – Flexor carpi radialis; 17 – Opponens pollicis; 18 – Abductor pollicis longus; 19 – Abductor pollicis brevis; 20 – Radius

Рис. 693 Места начала и прикрепления мышц возвышений большого и малого пальцев:

1 – Abductor digiti minimi; 2 – Flexor digiti minimi brevis; 3 – Opponens digiti minimi; 4 – Adductor pollicis; 5 – Flexor pollicis brevis; 6 – Opponens pollicis; 7 – Abductor pollicis brevis

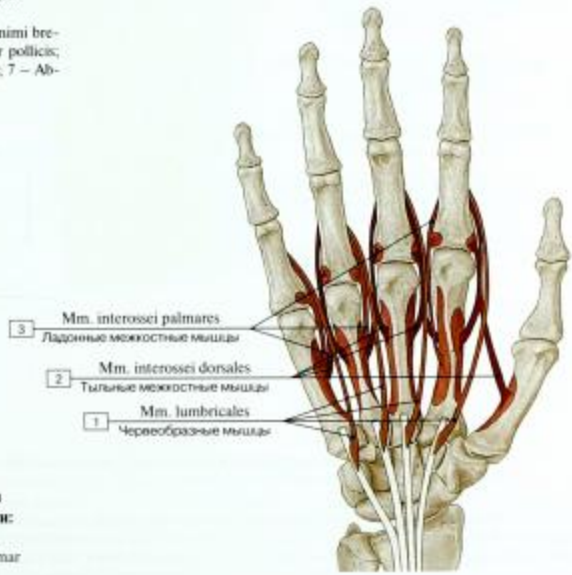

Рис. 694. Места начала и прикрепления червеобразных и межкостных мышц кисти:

1 – Lumbricals; 2 – Dorsal interossei; 3 – Palmar interossei

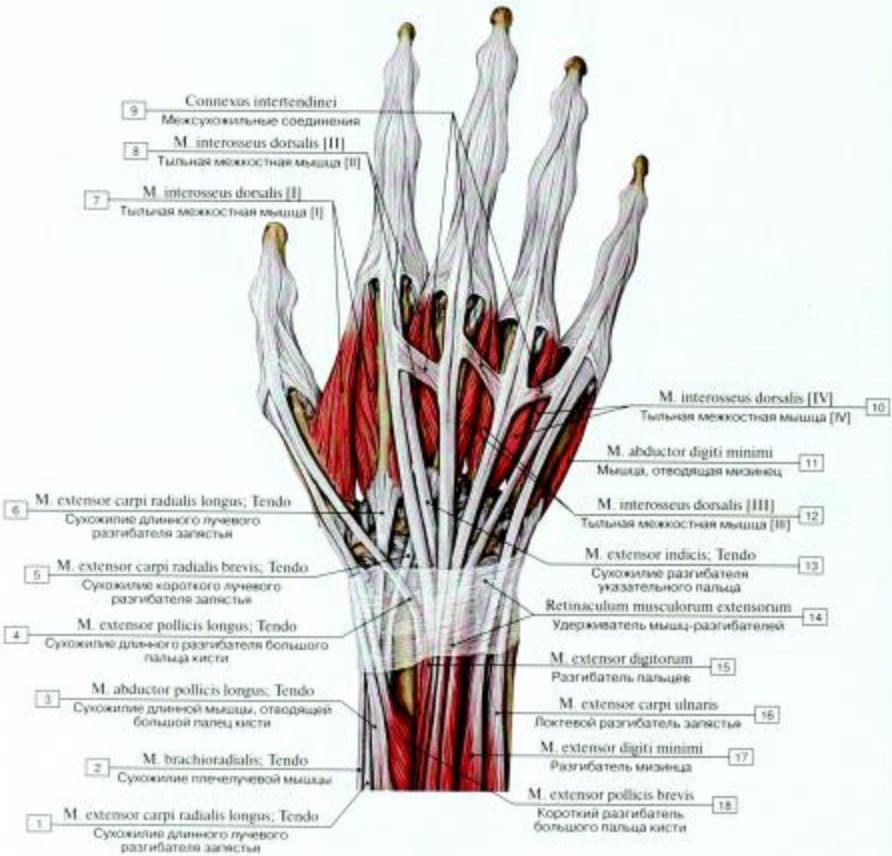

Рис. 695. Удерживатель разгибателей и сухожилия мышц-разгибателей кисти, правой, вид сзади:

1 – Extensor carpi radialis longus; Tendon; 2 – Brachioradialis; Tendon; 3 – Abductor pollicis longus; Tendon; 4 – Extensor pollicis longus; Tendon; 5 – Extensor carpi radialis brevis; Tendon; 6 – Extensor carpi radialis longus; Tendon; 7 – Dorsal interosseus [I]; 8 – Dorsal interosseus [II]; 9 – Intertendinous connections; 10 – Dorsal interosseus [IV]; 11 – Abductor digiti minimi; 12 – Dorsal interosseus [III]; 13 – Extensor indicis; Tendon; 14 – Extensor retinaculum; 15 – Extensor digitorum; 16 – Extensor carpi ulnaris; 17 – Extensor digiti minimi; 18 – Extensor pollicis brevis

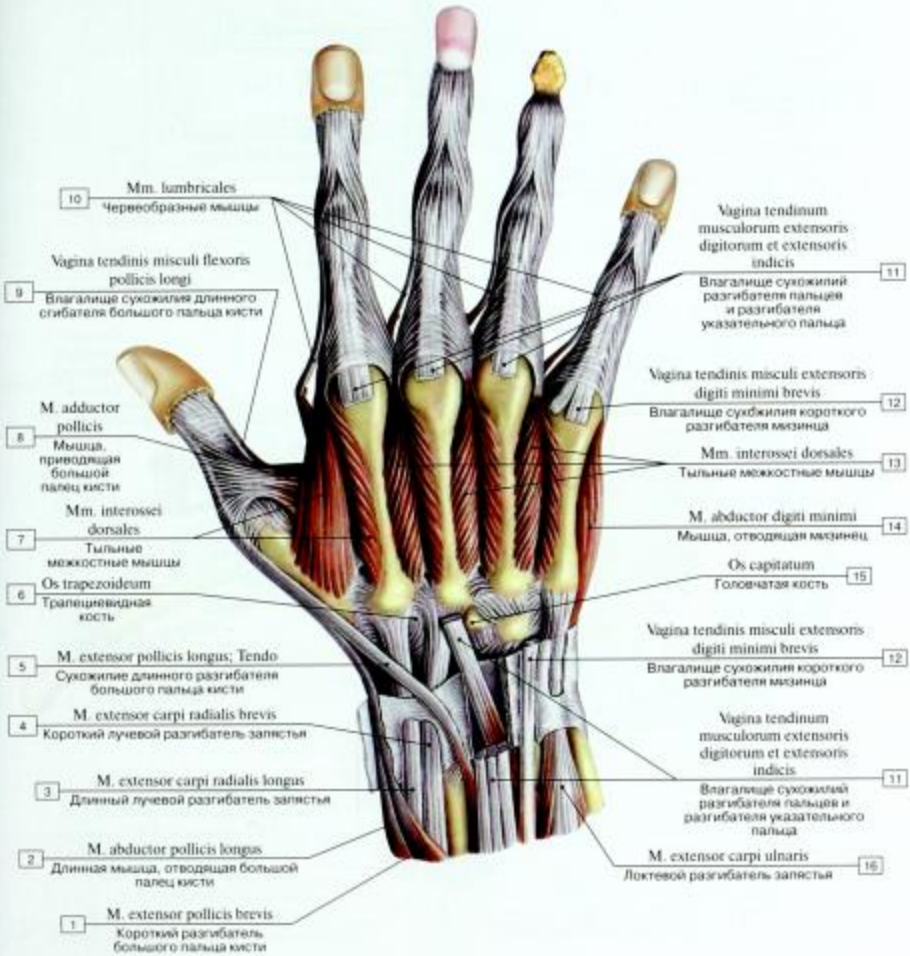

Рис. 696. Тыльные межкостные мышцы кисти, правой, вид сзади, сухожилия разгибателей удалены:

1 – Extensor pollicis brevis; 2 – Abductor pollicis longus; 3 – Extensor carpi radialis longus; 4 – Extensor carpi radialis brevis; 5 – Extensor pollicis longus; Tendon; 6 – Trapezoid; 7 – Dorsal interossei; 8 – Adductor pollicis; 9 – Tendinous sheath of flexor pollicis longus; 10 – Lumbricals; 11 – Tendinous sheath of extensor digitorum and extensor indicis; 12 – Tendinous sheath of extensor digiti minimi brevis; 13 – Dorsal interossei; 14 – Abductor digiti minimi; 15 – Capitate; 16 – Extensor carpi ulnaris

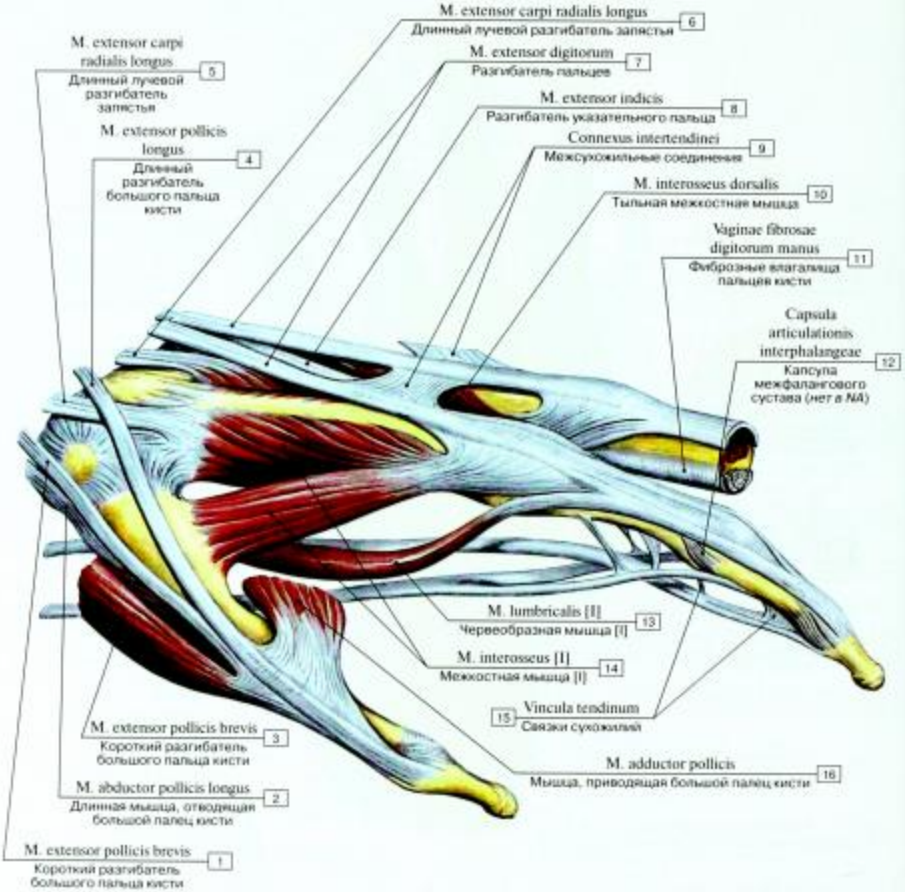

Рис. 697. Сухожилия сгибателей и разгибателей пальцев кисти, левой:

1 – Extensor pollicis brevis; 2 – Abductor pollicis longus; 3 – Extensor pollicis brevis; 4 – Extensor pollicis longus; 5 – Extensor carpi radialis longus; 6 – Extensor carpi radialis longus; 7 – Extensor digitorum; 8 – Extensor indicis; 9 – Intertendinous connections; 10 – Dorsal interosseus; 11 – Fibrous sheaths of digits of hand; 12 – Capsule of interphalangeal joint; 13 – Lumbrical [I]; 14 – Interosseus [I]; 15 – Vincula tendinum; 16 – Adductor pollicis

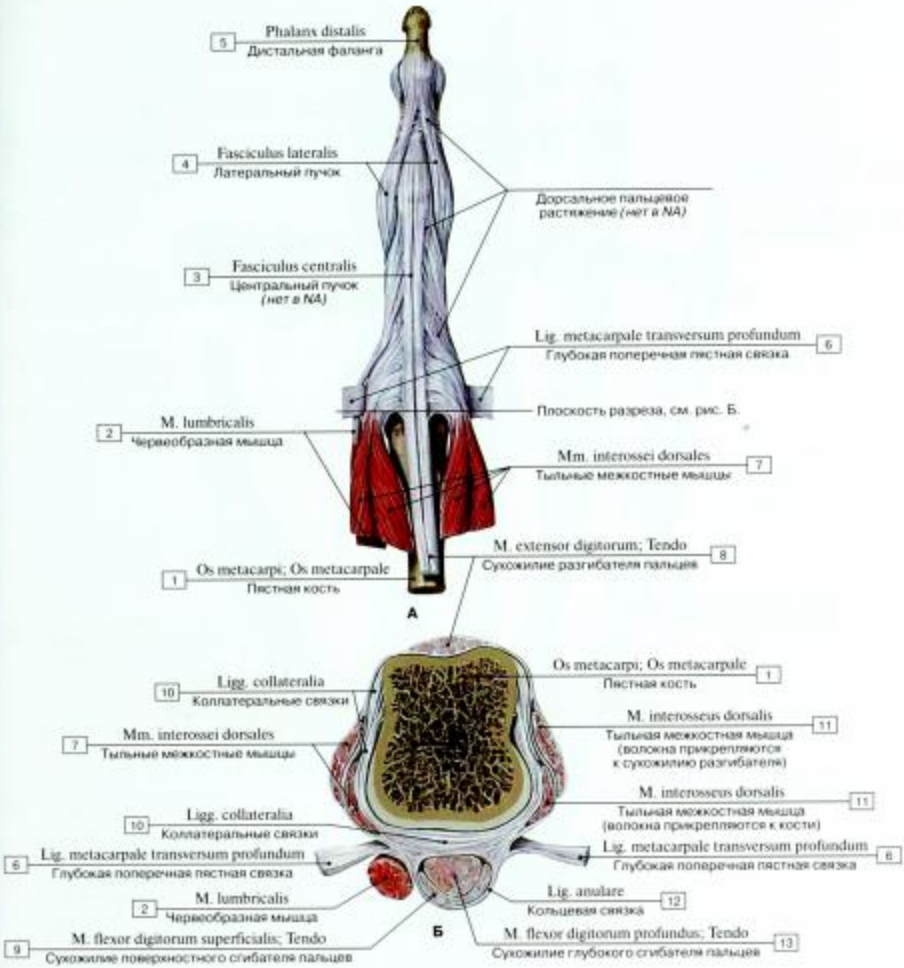

Рис. 698. Места прикрепления сухожилий на фалангах пальцев (А – вид сверху, Б – поперечный распил на уровне головки пястной кости):

1 – Metacarpal; 2 – Lumbricals; 3 – Central cord; 4 – Lateral cord; 5 – Distal phalanx; 6 – Deep transverse metacarpal ligament; 7 – Dorsal interossei; 8 – Extensor digitorum; Tendon; 9 – Flexor digitorum superficialis; Tendon; 10 – Collateral ligaments; 11 – Dorsal interosseus; 12 – Anular ligament; 13 – Flexor digitorum profundus; Tendon

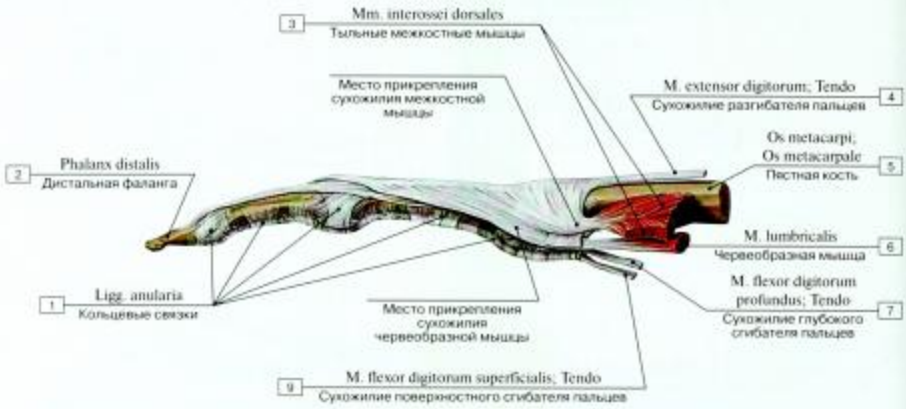

А

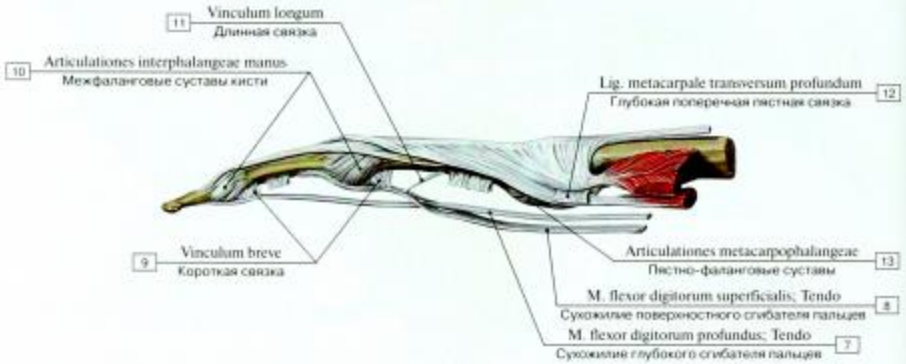

Б

Рис. 699. Места прикрепления сухожилий на фалангах пальцев (А – лучевая сторона, Б – то же, после удаления синовиального влагалища мышц-сгибателей пальцев):

1 – Anular ligaments; 2 – Distal phalanx; 3 – Dorsal interossei; 4 – Extensor digitorum; Tendon; 5 – Metacarpal; 6 – Lumbrical; 7 – Flexor digitorum profundus; Tendon; 8 – Flexor digitorum superficialis; Tendon; 9 – Vinculum breve; 10 – Interphalangeal joints of hand; 11 – Vinculum longum; 12 – Deep transverse metacarpal ligament; 13 – Metacarpophalangeal joints

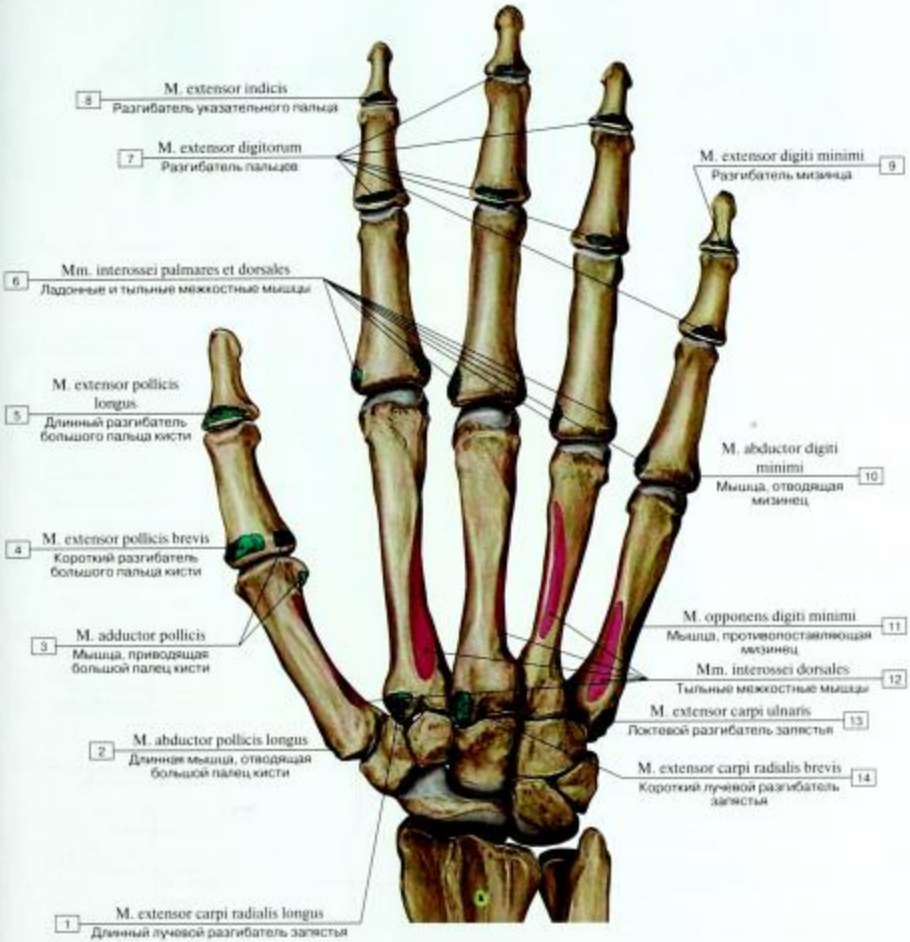

Рис. 700. Места начала и прикрепления мышц на тыльной стороне кисти, правой:

1 – Extensor carpi radialis longus; 2 – Abductor pollicis longus; 3 – Adductor pollicis; 4 – Extensor pollicis brevis; 5 – Extensor pollicis longus; 6 – Dorsal and Palmar interossei; 7 – Extensor digitorum; 8 – Extensor indicis; 9 – Extensor digiti minimi; 10 – Abductor digiti minimi; 11 – Opponens digiti minimi; 12 – Dorsal interossei; 13 – Extensor carpi ulnaris; 14 – Extensor carpi radialis brevis

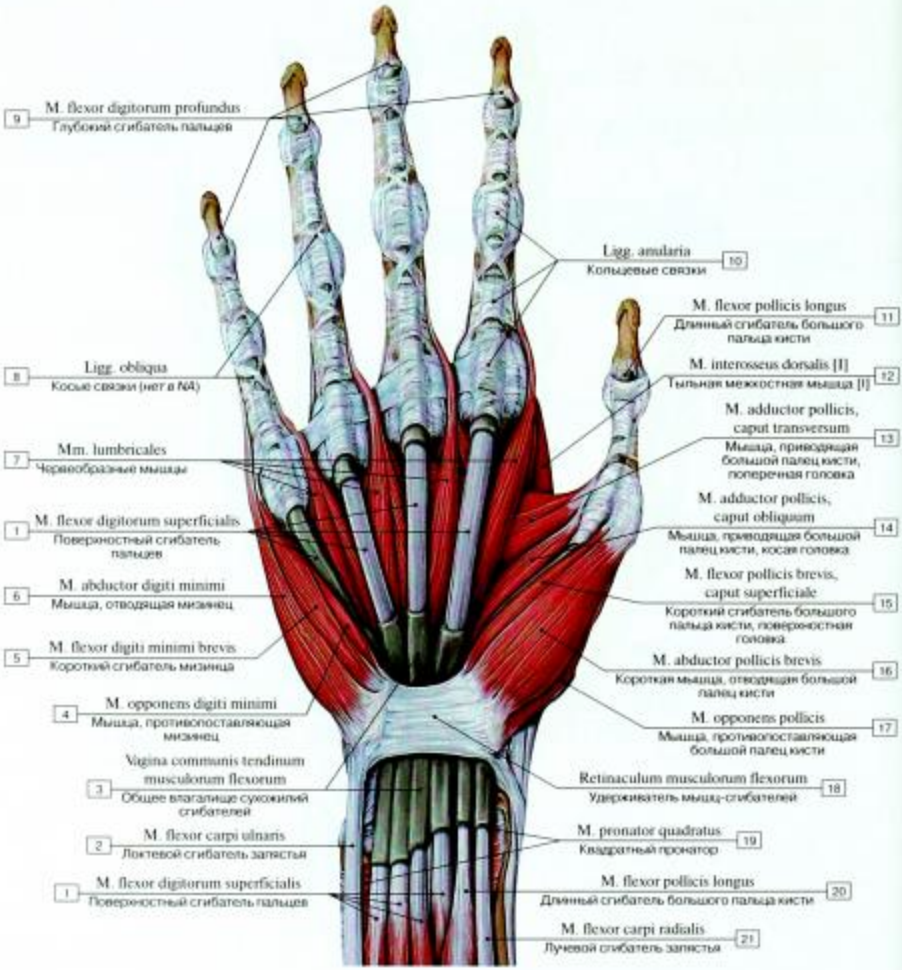

Рис. 701. Запястный канал и синовиальные влагалища мышц-сгибателей кисти, правой:

1 – Flexor digitorum superficialis; 2 – Flexor carpi ulnaris; 3 – Common flexor sheath; 4 – Opponens digiti minimi; 5 – Flexor digiti minimi brevis; 6 – Abductor digiti minimi; 7 – Lumbricals; 8 – Oblique ligaments; 9 – Flexor digitorum profundus; 10 – Anular ligaments; 11 – Flexor pollicis longus; 12 – Dorsal interosseus [I]; 13 – Adductor pollicis, transverse head; 14 – Adductor pollicis, oblique head; 15 – Flexor pollicis brevis, superficial head; 16 – Abductor pollicis brevis; 17 – Opponens pollicis; 18 – Flexor retinaculum; 19 – Pronator quadratus; 20 – Flexor pollicis longus; 21 – Flexor carpi radialis

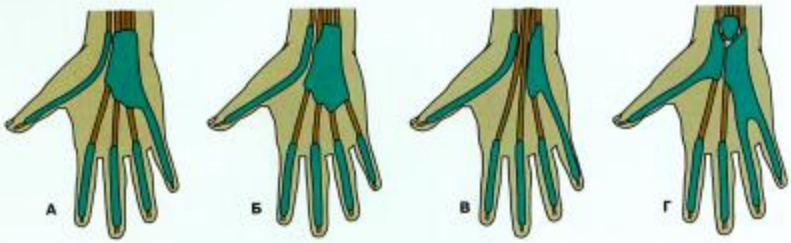

Рис. 702. Варианты строения синовиальных влагалищ мышц-сгибателей (А – 90%; Б – 5%; В – <1%, Г – <1%)

Рис. 703. Синовиальные влагалища сухожилий сгибателей кисти, правой, вид спереди:

1 – Pronator quadratus; 2 – Flexor digitorum profundus; 3 – Flexor digitorum superficialis; 4 – Flexor retinaculum; 5 – Common flexor sheath; 6 – Tendinous sheaths of digits of hand; 7 – Tendinous sheath of flexor pollicis longus; 8 – Flexor pollicis brevis; 9 – Tendinous sheath of flexor carpi radialis

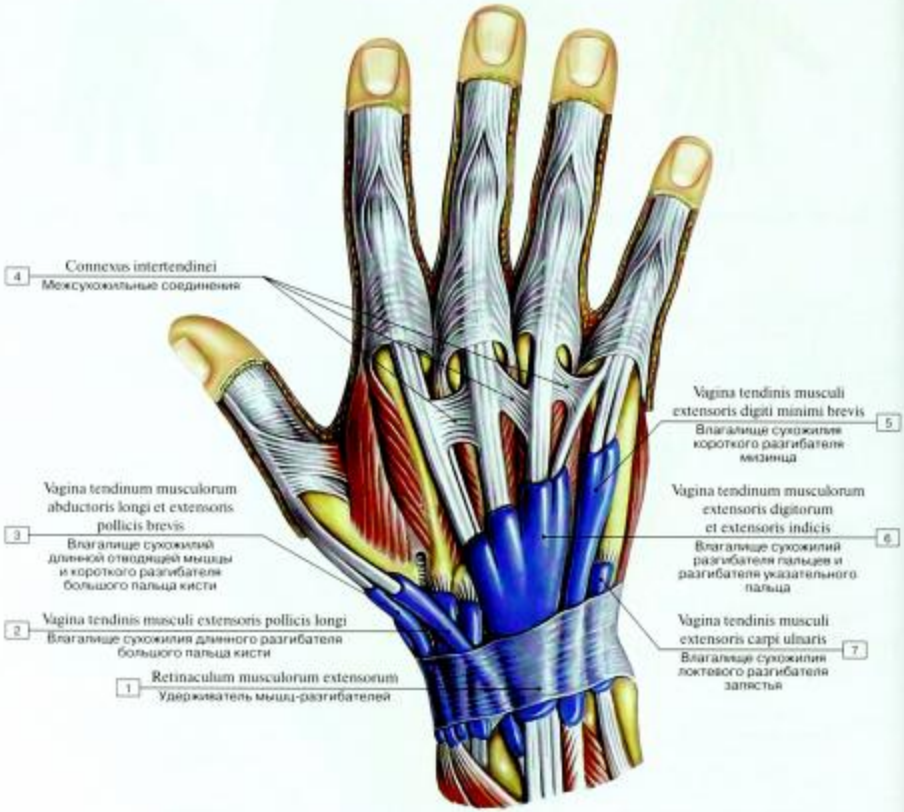

Рис. 704. Синовиальные влагалища сухожилий мышц-разгибателей пальцев кисти, правой, вид сзади:

1 – Extensor retinaculum; 2 – Tendinous sheath of extensor pollicis longus; 3 – Tendinous sheath of abductor longus and extensor pollicis brevis; 4 – Intertendinous connections; 5 – Tendinous sheath of extensor digiti minimi brevis; 6 – Tendinous sheath of extensor digitorum and extensor indicis; 7 – Tendinous sheath of extensor carpi ulnaris

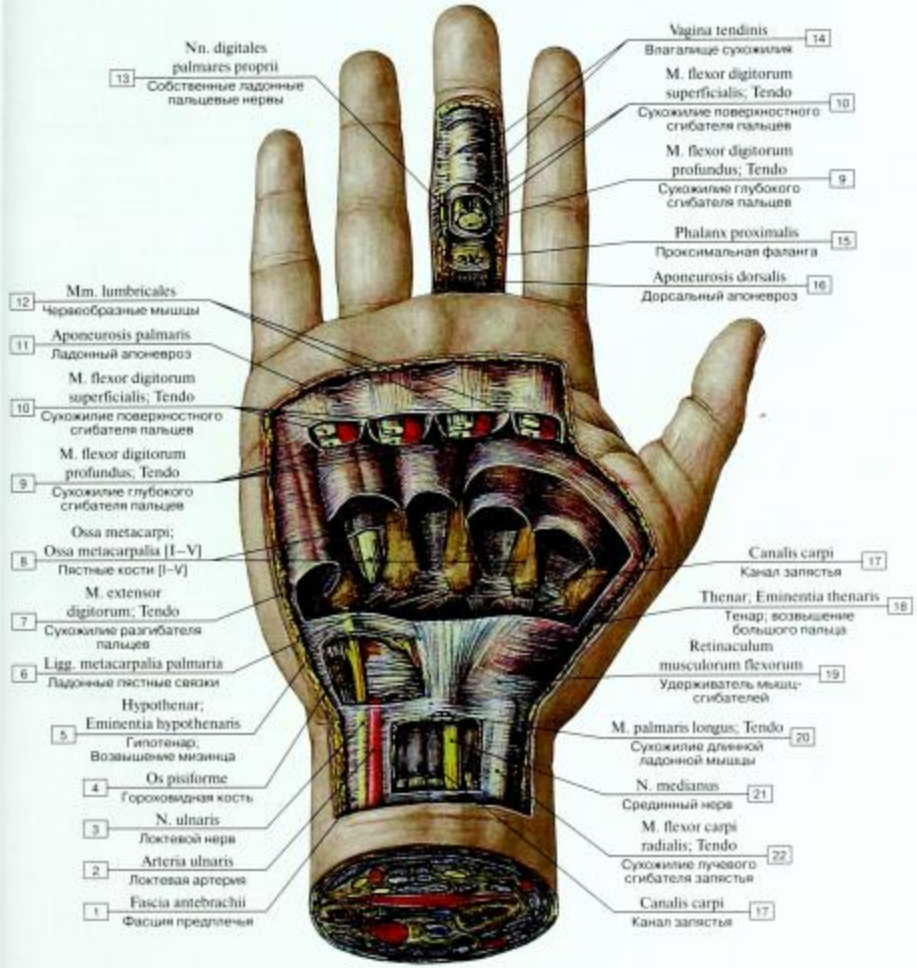

Рис. 705. Фасциальные образования кисти, правой:

1 – Antebrachial fascia; 2 – Ulnar artery; 3 – Ulnar nerve; 4 – Pisiform; 5 – Hypothenar eminence; 6 – Palmar metacarpal ligaments; 7 – Extensor digitorum; Tendon; 8 – Metacarpals [I–V]; 9 – Flexor digitorum profundus; Tendon; 10 – Flexor digitorum superficialis; Tendon; 11 – Palmar aponeurosis; 12 – Lumbricals; 13 – Proper palmar digital nerves; 14 – Tendon sheath; 15 – Proximal phalanx; 16 – Aponeurosis dorsalis; 17 – Carpal tunnel; 18 – Thenar eminence; 19 – Flexor retinaculum; 20 – Palmaris longus; Tendon; 21 – Median nerve; 22 – Flexor carpi radialis; Tendon

Рис. 706. Поперечный распил кисти, правой, на уровне запястья:

1 – Extensor indicis; 2 – Extensor digitorum; Tendon; 3 – Extensor digiti minimi; Tendon; 4 – Basilic vein; 5 – Extensor carpi ulnaris; Tendon; 6 – Flexor digitorum profundus; Tendon; 7 – Flexor digitorum superficialis; Tendon; 8 – Ulnar nerve; 9 – Ulnar artery; 10 – Palmaris longus; Tendon; 11 – Little finger; 12 – Ring finger; 13 – Middle finger; 14 – Index finger; 15 – Flexor retinaculum; 16 – Median nerve; 17 – Thumb; 18 – Thenar eminence; 19 – Flexor carpi radialis; Tendon; 20 – Flexor pollicis longus; Tendon; 21 – Abductor pollicis longus; Tendon; 22 – Extensor pollicis brevis; Tendon; 23 – Cephalic vein; 24 – Radial artery; 25 – Extensor pollicis longus; Tendon; 26 – Extensor carpi radialis longus; Tendon; 27 – Extensor carpi radialis brevis; Tendon

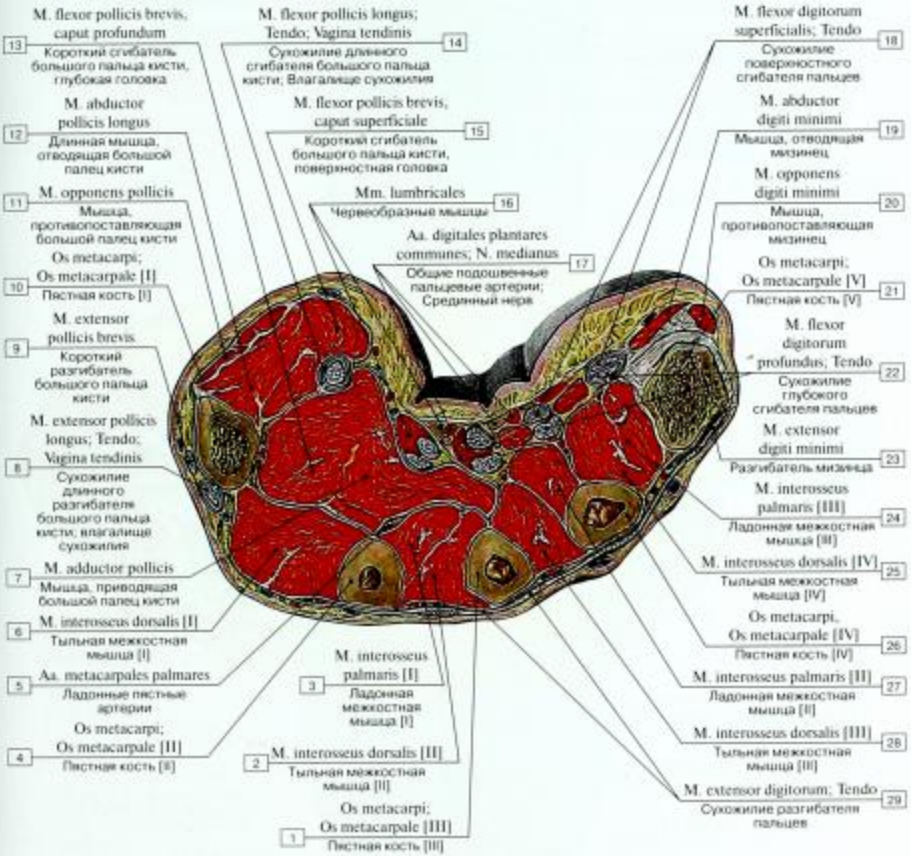

Рис. 707. Поперечный распил кисти, правой, на уровне начала пясти:

1 – Metacarpal [III]; 2 – Dorsal interosseus [II]; 3 – Palmar interosseus [I]; 4 – Metacarpal [II]; 5 – Palmar metacarpal arteries; 6 – Dorsal interosseus [I]; 7 – Adductor pollicis; 8 – Extensor pollicis longus; Tendon; Tendon sheath; 9 – Extensor pollicis brevis; 10 – Metacarpal [I]; 11 – Opponens pollicis; 12 – Abductor pollicis longus; 13 – Flexor pollicis brevis, deep head; 14 – Flexor pollicis longus; Tendon; Tendon sheath; 15 – Flexor pollicis brevis, superficial head; 16 – Lumbricals; 17 – Common plantar digital arteries; Median nerve; 18 – Flexor digitorum superficialis; Tendon; 19 – Abductor digiti minimi; 20 – Opponens digiti minimi; 21 – Metacarpal [V]; 22 – Flexor digitorum profundus; Tendon; 23 – Extensor digiti minimi; 24 – Palmar interosseus [III]; 25 – Dorsal interosseus [IV]; 26 – Metacarpal [IV]; 27 – Palmar interosseus [II]; 28 – Dorsal interosseus [III]; 29 – Extensor digitorum; Tendon

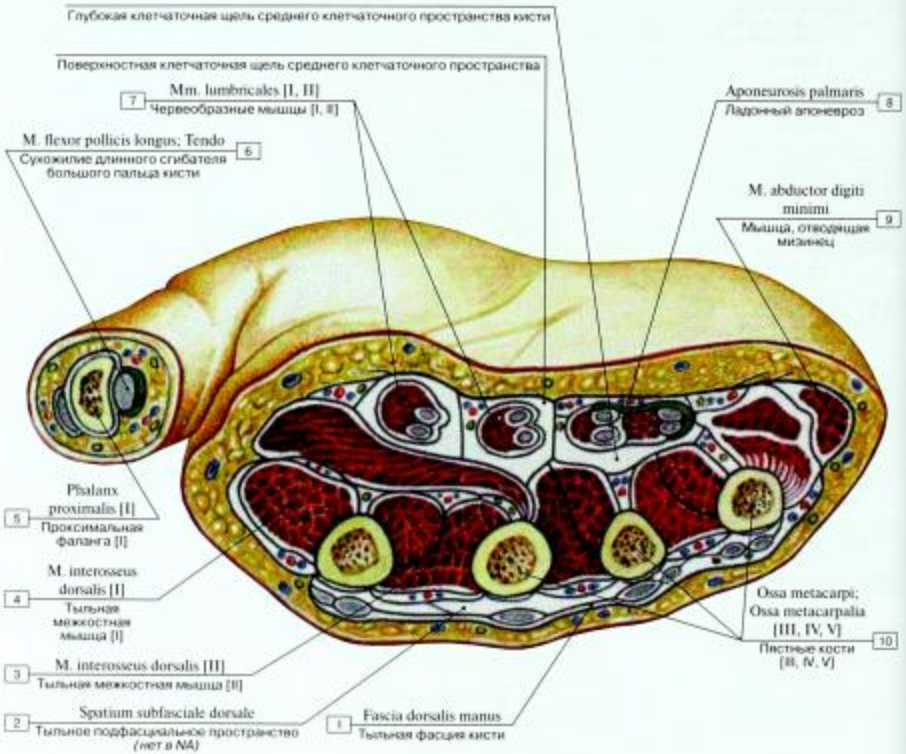

Рис. 708. Поперечный распил кисти, правой, на уровне середины пясти, фасции и фасциальные влагалища кисти:

1 – Dorsal fascia of hand; 2 – Dorsal subfascial space; 3 – Dorsal interosseus [II]; 4 – Dorsal interosseus [I]; 5 – Proximal phalanx [I]; 6 – Flexor pollicis longus; Tendon; 7 – Lumbricals [I, II]; 8 – Palmar aponeurosis; 9 – Abductor digiti minimi; 10 – Metacarpals [III, IV, V]

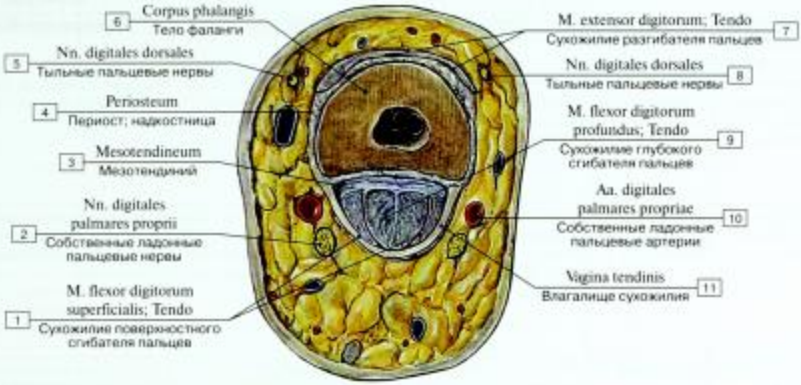

Рис. 709. Поперечный распил пальца на уровне проксимальной фаланги:

1 – Flexor digitorum superficialis; Tendon; 2 – Proper palmar digital nerves; 3 – Mesotendon; 4 – Periosteum; 5 – Dorsal digital branches; 6 – Shaft of phalanx; Body of phalanx; 7 – Extensor digitorum; Tendon; 8 – Dorsal digital branches; 9 – Flexor digitorum profundus; Tendon; 10 – Proper palmar digital arteries; 11 – Tendon sheath

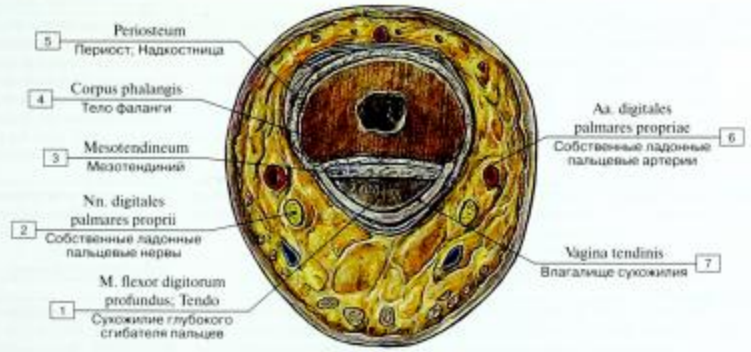

Рис. 710. Поперечный распил пальца на уровне средней фаланги:

1 – Flexor digitorum profundus; Tendon; 2 – Proper palmar digital nerves; 3 – Mesotendon; 4 – Shaft of phalanx; Body of phalanx; 5 – Periosteum; 6 – Proper palmar digital arteries; 7 – Tendon sheath

Таблица 44. Мышцы

Название	Форма	Расположение	Начало	Ход (направление)
Мышцы таза. Внутренние мышцы таза				
Подвздошно-поясничная мышца. Состоит из двух мышц:		Формирует мышечную основу задней стенки брюшной полости, рядом с позвоночником		Выходит из полости таза на бедро через мышечную лакуну
Большая поясничная мышца	Толстая длинная веретенообразная	Задняя брюшная стенка, передняя поверхность квадратной мышцы поясницы, прилежит к телам позвонков	Боковая поверхность тел и межпозвоночных дисков XII грудного, I–V поясничных позвонков, их поперечные отростки	Сверху вниз; пересекает пограничную линию таза спереди и соединяется с подвздошной мышцей
Подвздошная мышца	Треугольная плоская	Подвздошная ямка, прилежит с латеральной стороны к большой поясничной мышце. Между мышцей и сумкой тазобедренного сустава имеется подвздошно-гребенчатая сумка	Подвздошная ямка одноименной кости	Сверху вниз и соединяется с большой поясничной мышцей
Малая поясничная мышца (непостоянная)	Плоская удлиненная, брюшко короткое	Передняя поверхность большой поясничной мышцы, сращена с покрывающей ее фасцией	Боковая поверхность XII грудного, I поясничного позвонков, межпозвоночный диск между ними	
Внутренняя запирательная мышца	Плоская треугольной формы (суженная книзу), между пучками мышцы расположено внутреннее отверстие запирательного канала	На внутренней поверхности запирательной перепонки	Края запирательного отверстия, внутренняя поверхность запирательной перепонки, тазовая поверхность подвздошной кости над запирательным отверстием, запирательная фасция	Выходит из полости малого таза через малое седалищное отверстие, плоское сухожилие изменяет направление под острым углом, перекидываясь через края малой седалищной вырезки, где под мышцей имеется синовиальная сумка
Грушевидная мышца	Веретенообразная	Начальный отдел – в малом тазу, средний и концевой отделы – на наружной поверхности таза	Тазовая поверхность крестца латеральнее крестцовых отверстий	Выходит из полости малого таза через большое седалищное отверстие, позади шейки бедра переходит в круглое сухожилие
Наружные мышцы таза				
Большая ягодичная мышца	Четырехугольная толстая, массивная, крупноперистая	Ягодичная область (большая часть) формирует рельеф ягодицы	Наружная поверхность подвздошной кости, дорсальная поверхность крестца и копчика, крестцово-бугорная связка	Сверху вниз и кпереди

нижней конечности

Прикрепление	Функция	Кровоснабжение	Аномалии и вариации
	Сгибает бедро в тазобедренном суставе. При фиксированной нижней конечности наклоняет таз вместе с туловищем вперед	Мышечные ветви поясничного сплетения (L_1–L_{IV}). Аа.: подвздошно-поясничная; глубокая, огибающая подвздошную кость	Высота слияния обеих мышц широко варьирует
Малый вертел бедренной кости; между сухожилием и малым вертелом имеется подвздошно-подвертельная сумка; между сухожилием и гребенчатой мышцей имеется сумка гребенчатой мышцы			
			Встречаются добавочные пучки
Длинным сухожилием к дугообразной линии подвздошной кости, подвздошно-лобковому возвышению; часть сухожильных пучков продолжается в подвздошную фасцию и в подвздошно-гребенчатую дугу	Натягивает фасцию, сгибает поясничный отдел позвоночника	Мышечные ветви поясничного сплетения (L_1–L_{IV}). Аа.: поясничные	Описано удвоение; иногда прикрепляется к малому вертелу бедренной кости или к самой кости
Медиальная поверхность большого вертела	Поворачивает бедро кнаружи	Мышечные ветви поясничного и крестцового сплетений (L_{III}–L_V, S_1–S_{II}). Аа.: нижняя ягодичная; запирательная; внутренняя половая	Описаны добавочные головки, слияние с грушевидной мышцей
Верхушка большого вертела	Поворачивает бедро кнаружи и незначительно отводит его	Мышечные ветви крестцового сплетения (S_1–S_{II}). Аа.: верхняя и нижняя ягодичные	Варьирует размер площадки, от которой мышца начинается. Иногда отсутствует или разделена на 2–3 части
Ягодичная бугристость бедренной кости, подвздошно-большеберцовый тракт. Между сухожилием мышцы и большим вертелом имеется вертельная сумка большой ягодичной мышцы	Разгибает бедро в тазобедренном суставе, поворачивая его кнаружи; при укрепленной ноге разгибает туловище, поддерживает равновесие таза и туловища. Передневерхние пучки отводят бедро, напрягают подвздошно-большеберцовый тракт, удерживают коленный сустав в разогнутом положении. Заднениижние пучки приводят бедро, поворачивая его кнаружи	Нижний ягодичный нерв (L_5–S_2). Аа.: верхняя и нижняя ягодичные; медиальная, огибающая бедренную кость	Иногда начинается от остистых отростков поясничных позвонков; описано слияние с мышцей, напрягающей широкую фасцию бедра в одну мышцу

Название	Форма	Расположение	Начало	Ход (направление)
Средняя ягодичная мышца	Толстая треугольная	Под большой ягодичной мышцей	Наружная поверхность подвздошной кости. Между передней и задней ягодичными линиями. Широкая фасция бедра	Веерообразно, суживаясь вниз
Малая ягодичная мышца	Плоская треугольная	Под средней ягодичной мышцей	Наружная поверхность подвздошной кости. Между средней и нижней ягодичными линиями. Край большой седалищной вырезки	Веерообразно, суживаясь вниз
Квадратная мышца бедра	Плоская четырехугольная	Между нижней близнецовой и верхним краем большой приводящей мышцы	Коротким сухожилием от латерального края седалищного бугра	Почти горизонтально, латерально
Наружная запирательная мышца	Плоская треугольная	Наружная поверхность запирательной перепонки	Наружная поверхность лобковой и ветви седалищной костей, возле запирательного отверстия, запирательная перепонка	Конвергируя назад, латерально и кверху, продолжается в сухожилие, которое проходит позади шейки бедра и капсулы тазобедренного сустава
Напрягатель широкой фасции	Плоская удлиненная, ленточная, суженная книзу	Ягодичная область и боковая поверхность бедра, лежит между поверхностной и глубокой пластинками широкой фасции	Верхняя передняя подвздошная ость подвздошной кости и прилежащий участок подвздошного гребня	На уровне границы между верхней и средней третями бедра переходит в подвздошно-берцовый тракт широкой фасции бедра, который продолжается вниз
Верхняя и нижняя близнецовые мышцы	Плоские короткие	Сверху (верхняя) и снизу (нижняя) от внутренней запирательной мышцы по выходе ее из полости малого таза через малое седалищное отверстие	Седалищная ость, седалищный бугор	Латерально вниз
Мышцы свободной нижней конечности. ***Мышцы бедра.*** ***Передняя группа мышц бедра***				
Портняжная мышца	Узкая ленточная, длиной до 50 см	Передняя поверхность бедра в борозде между четырехглавой и приводящими мышцами бедра	Верхняя передняя подвздошная ость подвздошной кости	Косо сверху вниз и медиально

Прикрепление	Функция	Кровоснабжение	Аномалии и вариации
Толстым плоским сухожилием к верхушке и наружной поверхности большого вертела, имеется синовиальная сумка	Отводит бедро, передние пучки поворачивают бедро кнутри, задние – кнаружи. При фиксированной нижней конечности вместе с малой ягодичной мышцей удерживает таз и туловище в вертикальном положении	Верхний ягодичный нерв (L_{IV}–S_I). Аа.: верхняя ягодичная; латеральная, огибающая бедренную кость	Описано слияние с грушевидной или малой ягодичной мышцами. Встречаются добавочные пучки
Коротким сухожилием к передней латеральной поверхности большого вертела. Между сухожилием мышцы и большим вертелом имеется синовиальная сумка	Отводит бедро, передние пучки поворачивают бедро кнаружи, задние – кнутри	Верхний ягодичный нерв (L_{IV}–S_I). Аа.: верхняя ягодичная; латеральная, огибающая бедренную кость	Описано слияние с грушевидной мышцей или мышцей, напрягающей широкую фасцию бедра. Встречается 4-я ягодичная мышца, прикрепляющаяся к капсуле тазобедренного сустава
Верхняя часть межвертельного гребня бедренной кости	Поворачивает бедро кнаружи	Седалищный нерв (L_{IV}–S_I). Аа.: нижняя ягодичная; запирательная; медиальная, огибающая бедренную кость	Изредка отсутствует. Описано слияние с близнецовыми мышцами
Вертельная ямка бедренной кости	Поворачивает бедро кнаружи	Запирательный нерв (L_{II}–L_{IV}). Аа.: запирательная; латеральная, огибающая бедренную кость	Варьируют форма и величина мышцы. Описаны слияние с грушевидной мышцей, добавочные головки
Переходит в широкую фасцию бедра (подвздошно-берцовый тракт), латеральный мыщелок большеберцовой кости	Натягивает широкую фасцию бедра, укрепляет коленный сустав, в разогнутом положении сгибает бедро	Верхний ягодичный нерв (L_{IV}–S_I). Аа.: верхняя ягодичная; латеральная, огибающая бедренную кость	Описаны отсутствие или удвоение мышцы, разделение на несколько пучков, слияние со средней ягодичной мышцей
Вертельная ямка бедренной кости	Поворачивают бедро кнаружи	Мышечные ветви крестцового сплетения (L_{IV}–L_V), S_I–S_{II}). Аа.: нижняя ягодичная; запирательная; внутренняя половая	Описано отсутствие одной или обеих мышц

Сухожильным растяжением к бугристости большеберцовой кости, фасции голени. У места прикрепления сухожилие портняжной мышцы срастается с сухожилием тонкой и полусухожильной мышц, образуя треугольную фиброзную пластинку – поверхностную «гусиную лапку», под которой имеется сумка «гусиной лапки»	Сгибает бедро и голень, отводит и поворачивает бедро кнаружи	Бедренный нерв (L_{II}–L_{IV}). Аа.: мышечные ветви бедренной; латеральная, огибающая бедренную кость	Описано полное или частичное расщепление мышцы, редко отсутствует. Иногда встречаются поперечные сухожильные перемычки

Название	Форма	Расположение	Начало	Ход (направление)
Четырехглавая мышца бедра. Состоит из четырех частей:		Передняя поверхность бедра		
Латеральная широкая мышца бедра	Наиболее крупная часть – одноперистая плоская	Заднелатеральная поверхность бедра	Сухожильными и мышечными пучками от межвертельной линии, от большого вертела (нижней части), латеральной губы шероховатой линии бедренной кости, латеральной межмышечной перегородки бедра	Косо сверху вниз и медиально к надколеннику
Медиальная широкая мышца бедра	Одноперистая толстая плоская	Переднемедиальная поверхность бедра	Обширное начало: нижняя половина межвертельной линии, медиальная губа шероховатой линии бедренной кости, медиальная межмышечная перегородка бедра	Косо сверху вниз
Промежуточная широкая мышца бедра	Плоская пластинка	Между латеральной и медиальной широкими мышцами бедра, покрыта их краями	Мышечными пучками от передней и латеральной поверхности тела бедренной кости, нижней части латеральной губы шероховатой линии бедра, латеральной межмышечной перегородки бедра	Сверху вниз
Прямая мышца бедра	Наиболее длинная веретенообразная двуперистая	В фасциальном ложе между медиальной и латеральной широкими мышцами	Нижняя передняя подвздошная ость над вертлужной впадиной, между костью и началом мышцы имеется синовиальная сумка	Сверху вниз спереди от тазобедренного сустава. Выходит на поверхность бедра между напрягателем широкой фасции и портняжной мышцей и располагается впереди промежуточной широкой мышцы бедра
Задняя группа мышц бедра				
Двуглавая мышца бедра	Длиннаверетенообразная	Задняя область бедра		Косо латерально сверху вниз. На границе между средней и нижней третями бедра обе головки соединяются между собой. Сухожилие направляется вниз по заднелатеральной стороне коленного сустава. Между сухожилием мышцы и малоберцовой коллатеральной связкой имеется нижняя полусухожильная сумка двуглавой мышцы бедра
Длинная головка			Толстым коротким сухожилием от верхнемедиальной поверхности седалищного бугра, крестцово-бугорной ямки	

Прикрепление	Функция	Кровоснабжение	Аномалии и вариации
Общим сухожилием к основанию и боковым краям надколенника, бугристости большеберцовой кости. Дистально от верхушки надколенника средняя часть сухожилия продолжается в связку надколенника. Часть пучков сухожилия продолжается в латеральную поддерживающую связку надколенника. Сухожилие медиальной широкой мышцы бедра участвует в образовании медиальной поддерживающей связки надколенника	Разгибает голень в коленном суставе. Позади сухожилия четырехглавой мышцы бедра над надколенником имеется надколенниковая сумка, сообщающаяся с полостью коленного сустава	Бедренный нерв (L_3–L_4). Аа.: бедренная; глубокая а. бедра	
Общим сухожилием к основанию и боковым краям надколенника, бугристости большеберцовой кости. Дистально от верхушки надколенника средняя часть сухожилия продолжается в связку надколенника. Часть пучков сухожилия продолжается в латеральную поддерживающую связку надколенника. Сухожилие медиальной широкой мышцы бедра участвует в образовании медиальной поддерживающей связки надколенника			
	Сгибает бедро в тазобедренном суставе, разгибает голень в коленном суставе		

Головка малоберцовой кости, латеральный мыщелок большеберцовой кости, фасция голени	Разгибает бедро, сгибает голень, при согнутой голени поворачивает ее кнаружи	Большеберцовый нерв (S_1–S_3) – длинная головка; общий малоберцовый нерв (L_4–S_1) – короткая головка. Аа.: медиальная, огибающая бедро; прободающие	Число головок варьирует до 4. Описано отсутствие короткой головки; добавочные пучки к короткой головке от соседних мышц. Короткая головка часто бывает разделена на несколько головок

Название	Форма	Расположение	Начало	Ход (направление)
Короткая головка			Латеральная губа шероховатой линии, латеральный надмыщелок бедренной кости, латеральная межмышечная перегородка бедра	
Полусухожильная мышца	Длинная плоская, суживающаяся книзу	Заднемедиальная поверхность бедра	Седалищный бугор	Сверху вниз. На уровне средней трети бедра переходит в длинное сухожилие, которое направляется вниз по заднемедиальной стороне коленного сустава
Полуперепончатая мышца	Длинная плоская	Заднемедиальная поверхность бедра. Брюшко расположено кпереди от полусухожильной мышцы и длинной головки двуглавой мышцы бедра	Седалищный бугор	Сухожилие идет сверху вниз, суживаясь; на уровне середины бедра переходит в мышечное брюшко
Медиальная группа мышц бедра				
Тонкая мышца	Тонкая длинная лентовидная	Поверхностно на всем протяжении медиальной поверхности бедра. В нижней трети бедра брюшко мышцы находится между портняжной и полуперепончатой мышцами, а на уровне коленного сустава – между портняжной и полусухожильной мышцами	Нижняя ветвь лобковой кости	Сверху вниз
Гребенчатая мышца	Плоская	Прилежит к передней поверхности наружной запирательной и к короткой приводящей мышцам	Верхняя ветвь и гребень лобковой кости	Сверху вниз и латерально
Длинная приводящая мышца	Плоская толстая	Медиально и книзу от гребенчатой мышцы, прикрывает спереди короткую приводящую мышцу и верхние пучки большой приводящей мышцы	Верхняя ветвь лобковой кости	Сверху вниз и латерально
Короткая приводящая мышца	Плоская, расширяющаяся медиально и книзу	Позади гребенчатой и длинной приводящей мышц	Наружная поверхность тела и нижняя ветвь лобковой кости	Вниз и латерально, постепенно расширяясь
Большая приводящая мышца	Плоская массивная, расширяющаясьмедиально и книзу	Позади короткой и длинной приводящих мышц. Сзади к ней прилежат полусухожильная, полуперепончатая мышцы и длинная головка двуглавой мышцы бедра	Ветвь седалищной кости, седалищный бугор и нижняя ветвь лобковой кости	Пучки проксимального отдела идут почти горизонтально, пучки дистальной части направляются отвесно вниз

Прикрепление	Функция	Кровоснабжение	Аномалии и вариации
Медиальная поверхность бугристости большеберцовой кости, фасция голени	Разгибает бедро, сгибает голень, при согнутом коленном суставе поворачивает голень кнутри	Большеберцовый нерв (L_4–S_2). Аа.: прободающие; медиальная, огибающая бедренную кость; подколенная	Описаны добавочные пучки, сухожильные перемычки
Тремя пучками к заднелатеральной поверхности медиального мыщелка большеберцовой кости. Пучки образуют глубокую «гусиную лапку». Один пучок идет вниз и присоединяется к большеберцовой коллатеральной связке, второй – вниз и латерально переходит на фасцию подколенной мышцы и заканчивается на линии камбаловидной мышцы большеберцовой кости; мощный третий идет вверх и латерально к задней поверхности латерального мыщелка бедра, образуя косую подколенную связку. Между сухожилием и медиальным мыщелком бедра залегают синовиальные сумки	Разгибает бедро, сгибает голень, поворачивает ее кнутри (при согнутой голени)	Большеберцовый нерв (L_4–S_2). Аа.: медиальная, огибающая бедренную кость; прободающие; подколенная	Изредка отсутствует. Описаны добавочные пучки, раздвоение на всем протяжении. Иногда от мышцы отходит к задней части фасции голени мышца, натягивающая фасцию голени
Медиальная поверхность верхней трети тела большеберцовой кости	Приводит бедро, сгибает голень в коленном суставе, поворачивает ее кнутри	Запирательный нерв (L_2–L_4). Аа.: запирательная; наружная половая; бедренная	Иногда отсутствует или сращена с портняжной или медиальной широкой мышцей бедра. Может иметь добавочные пучки. Варьируют места начала и прикрепления
Плоским тонким сухожилием к медиальной губе гребенчатой линии бедренной кости	Приводит и сгибает бедро	Запирательный нерв (L_2–L_4). Аа.: наружная половая; глубокая бедренная	Описаны отсутствие мышцы, добавочные пучки. Варьируют места начала и прикрепления (к малому вертелу бедренной кости)
Тонким сухожилием к медиальной губе шероховатой линии бедренной кости	Приводит бедро, сгибает, поворачивает его кнаружи	Запирательный нерв (L_2–L_4). Аа.: запирательная; прободающие	Описаны добавочные пучки
Короткими сухожильными пучками к верхней части медиальной губы шероховатой линии бедренной кости	Приводит и сгибает бедро, участвует в сгибании бедра	Запирательный нерв (L_2–L_4). Аа.: запирательная; прободающие	Может быть разделена промежуточным сухожилием на два брюшка
Медиальная губа шероховатой линии бедренной кости. У места прикрепления к приводящему бугорку бедра сухожилие ограничивает сухожильную щель, через которую бедренная артерия из приводящего канала на бедре проходит в подколенную ямку	Приводит бедро и поворачивает его кнаружи. Медиальные пучки участвуют в разгибании бедра	Запирательный нерв (L_2–L_4); седалищный нерв (L_4–S_3). Аа.: запирательная; прободающие	Описано сращение с другими приводящими, а также с двуглавой, полуперепончатой или квадратной мышцами. Иногда вначале от мышцы отделяется малая приводящая мышца. Варьируют места прикрепления на шероховатой линии

Название	Форма	Расположение	Начало	Ход (направление)
Мышцы голени. Задняя группа мышц голени. Поверхностный слой				
Трехглавая мышца голени. Состоит из двух мышц:				
Икроножная мышца	Выпуклая кзади, уплощенная спереди, суживающаяся книзу	Поверхностно, на задней поверхности голени		Сверху вниз
Латеральная головка			Бедренная кость над латеральным мыщелком. Между головкой и капсулой коленного сустава – латеральная подсухожильная сумка икроножной мышцы	
Медиальная головка			Бедренная кость над медиальным мыщелком. Между головкой и капсулой сустава – медиальная подсухожильная сумка икроножной мышцы	
Камбаловидная мышца	Плоская толстая перистая	Под (впереди) икроножной мышцей	Задняя поверхность большеберцовой кости и сухожильная дуга, натянутая между большеберцовой и малоберцовой костями	Сверху вниз
Подошвенная мышца	Тонкая с небольшим брюшком и длинным тонким сухожилием	Задняя поверхность верхней трети голени	Латеральный надмыщелок бедренной кости, капсула коленного сустава	Сверху вниз. Сухожилие проходит между икроножной и камбаловидной мышцами, прилежит к медиальному краю пяточного сухожилия
Глубокий слой				
Подколенная мышца	Плоская короткая	В подколенной ямке, непосредственно на задней поверхности суставной капсулы коленного сустава	Толстым сухожилием от латерального мыщелка бедренной кости, капсулы коленного сустава	Проходит под дугообразной подколенной связкой
Длинный сгибатель пальцев	Длинная, верхняя часть – двуперистая, нижняя – одноперистая	Задняя поверхность большеберцовой кости, позади и медиальнее задней большеберцовой кости	Задняя поверхность большеберцовой кости, ниже линии камбаловидной мышцы. Фасция голени и от задней межмышечной перегородки голени	Сверху вниз, сухожилие пересекает сзади и с латеральной стороны сухожилие задней большеберцовой мышцы; проходит к подошве стопы позади медиальной лодыжки под удерживателем сухожилий-сгибателей в отдельном влагалище (между сухожилиями задней большеберцовой кости медиально и длинного сгибателя большого пальца латерально), огибает сзади и снизу опору таранной кости, располагаясь над коротким сгибателем пальцев и разделяясь на четыре сухожилия

Прикрепление	Функция	Кровоснабжение	Аномалии и вариации
Общее сухожилие (ахиллово) – к бугру пяточной кости. Между сухожилием и костью синовиальная сумка пяточного (ахиллова) сухожилия	Сгибает голень и стопу (подошвенное сгибание), при фиксированной стопе удерживает голень, не давая ей опрокинуться вперед	Большеберцовый нерв (L_{IV}–S_3). Аа.: задняя большеберцовая	
			Широко варьируют форма и величина головок, иногда отсутствует латеральная головка, описано полное расщепление обеих головок до ахиллова сухожилия, иногда встречается третья головка, которая начинается на подколенной поверхности бедренной кости и сливается с одной из головок
Общее сухожилие (ахиллово) – к бугру пяточной кости. Между сухожилием и костью имеется синовиальная сумка – сумка пяточного (ахиллова) сухожилия	Сгибает стопу		Широко варьирует степень развития мышцы. Иногда ее сухожилие самостоятельно прикрепляется к пяточному бугру. Описано расщепление мышцы на две головки
Вплетается в пяточное (ахиллово) сухожилие	Сгибает стопу, натягивает капсулу коленного сустава	Большеберцовый нерв (L_{IV}–S_3). Аа.: подколенная	Варьируют форма и величина, иногда отсутствует; описано удвоение брюшка. Может начинаться на костях голени, от трехглавой мышцы голени
Задняя поверхность большеберцовой кости над линией камбаловидной мышцы	Сгибает голень, поворачивая ее кнутри, натягивает капсулу коленного сустава	Большеберцовый нерв (L_{IV}–S_3). Аа.: подколенная	Величина варьирует; иногда отсутствует
Подошвенная поверхность дистальных фаланг II–V пальцев, предварительно прободая сухожилия короткого сгибателя пальцев	Сгибает дистальные фаланги II–V пальцев, поворачивая стопу кнаружи	Большеберцовый нерв (L_{IV}–S_3). Аа.: задняя большеберцовая	Часто встречается добавочная головка, которая начинается на малоберцовой кости; добавочные пучки, идущие к соседним мышцам

Название	Форма	Расположение	Начало	Ход (направление)
Задняя большеберцовая мышца	Верхняя часть двуперистая, нижняя – одноперистая	Глубоко на задней поверхности голени, между длинным сгибателем пальцев (медиально) и длинным сгибателем большого пальца стопы (латерально)	Нижняя поверхность латерального мыщелка и верхних двух третей задней поверхности тела большеберцовой кости, медиальная поверхность малоберцовой кости, межкостная перепонка голени	Сверху вниз. Мышца продолжается в мощное сухожилие, которое залегает в борозде на задней поверхности медиальной лодыжки впереди сухожилия длинного сгибателя пальцев. Под удерживателем сухожилий-сгибателей переходит на подошвенную поверхность стопы
Длинный сгибатель большого пальца стопы	Крупная двуперистая	Сзади и латерально от задней большеберцовой мышцы	Задняя поверхность тела малоберцовой кости (нижние две трети), межкостная перепонка, задняя межмышечная перегородка голени	Сверху вниз. Сухожилие проходит под удерживателем сухожилий-сгибателей, позади медиальной лодыжки и латеральнее сухожилия длинного сгибателя пальцев в отдельном синовиальном влагалище, затем в одноименной борозде таранной кости и в борозде на заднем отростке таранной кости
Передняя группа мышц голени				
Передняя большеберцовая мышца	Длинная, сужается книзу	Латеральная поверхность большеберцовой кости	Латеральный мыщелок, верхняя половина латеральной поверхности большеберцовой кости, межкостная перепонка и фасция голени	Сверху вниз; на уровне дистальной трети голени переходит в сухожилие, которое проходит под верхним и нижним удерживателями сухожилий-разгибателей кпереди от голеностопного сустава, огибает медиальный край стопы
Длинный разгибатель пальцев	Плоская, в начальном отделе одноперистая	Латеральнее передней большеберцовой мышцы	Латеральный мыщелок большеберцовой кости, медиальная поверхность малоберцовой кости, межкостная перепонка голени	Сверху вниз, сухожилие проходит позади верхнего и нижнего удерживателей сухожилий-разгибателей; на уровне голеностопного сустава разделяется на четыре сухожилия, лежащих в общем синовиальном влагалище
Третья малоберцовая мышца	Небольшой пучок, отходящий от нижней части длинного разгибателя пальца			
Длинный разгибатель большого пальца	Плоская, в начальном отделе одноперистая	Между передней большеберцовой мышцей (медиально) и длинным разгибателем пальцев (латерально), частично прикрыта ими спереди	Медиальная поверхность малоберцовой кости, межкостная перепонка голени	Сверху вниз. Сухожилие переходит на тыл стопы под верхним и нижним удерживателями сухожилий-разгибателей в отдельном синовиальном влагалище

Прикрепление	Функция	Кровоснабжение	Аномалии и вариации
Бугристость ладьевидной кости, подошвенная поверхность клиновидных костей, IV плюсневой кости. Между сухожилием, ладьевидной костью и подошвенной поверхностью IV плюсневой кости имеется сумка задней большеберцовой мышцы	Сгибает, приводит и супинирует стопу	Большеберцовый нерв (L_{IV}–S_{II}). Аа.: малоберцовая; задняя большеберцовая	Варьирует степень развития мышцы, встречаются добавочные пучки к соседним мышцам
Подошвенная поверхность дистальной фаланги I пальца	Сгибает I палец стопы, сгибает и приводит стопу, укрепляет ее продольный свод	Большеберцовый нерв (L_{IV}–S_{II}). Аа.: малоберцовая; задняя большеберцовая	Описаны добавочные сухожилия к дистальным фалангам II, III и IV пальцев стопы
Подошвенная поверхность медиальной клиновидной кости, основание I плюсневой кости. Между сухожилием I клиновидной и I плюсневой костями имеется подсухожильная сумка передней большеберцовой мышцы	Разгибает и супинирует стопу, укрепляет свод стопы, при фиксированной стопе наклоняет голень вперед	Глубокий малоберцовый нерв (L_{IV}–S_{I}). Аа.: передняя большеберцовая	Описано удвоение мышцы, расщепление сухожилия на несколько пучков, которые самостоятельно прикрепляются к II, III, IV плюсневым костям. Редко мышца недоразвита
Сухожильное растяжение тыла II–V пальцев	Разгибает II–V пальцы в плюснефаланговых суставах и стопу в голеностопном суставе. При укрепленной стопе удерживает голень в вертикальном положении	Глубокий малоберцовый нерв (L_{IV}–S_{I}). Аа.: передняя большеберцовая	Форма и величина мышцы варьируют. Часто встречаются дополнительные пучки, идущие от соседних мышц, добавочная головка, которая начинается на малоберцовой кости
Сухожилие прикрепляется к основанию V плюсневой кости	Поднимает латеральный край стопы		
Сухожильное растяжение тыла I пальца. Между сухожилием и головкой плюсневой кости имеется сумка	Разгибает I палец и стопу	Глубокий малоберцовый нерв (L_{IV}–S_{I}). Аа.: передняя большеберцовая	Описано раздвоение сухожилия, редко – всей мышцы, слияние ее с длинным разгибателем пальцев. Крайне редко отсутствует

Название	Форма	Расположение	Начало	Ход (направление)
Латеральная группа мышц голени				
Длинная малоберцовая мышца	Плоская двуперистая	Поверхностно, по латеральной стороне голени	Головка и латеральная поверхность (верхних двух третей) малоберцовой кости, латеральный мыщелок большеберцовой кости, фасция и межмышечные перегородки голени	Сверху вниз. На уровне голеностопного сустава сухожилие мышцы огибает латеральную лодыжку сзади, проходит вначале под верхним удерживателем сухожилий малоберцовых мышц в общем синовиальном влагалище с сухожилием короткой малоберцовой мышцы, а затем под нижним удерживателем сухожилий малоберцовых мышц в борозде на пяточной кости. На подошве направляется косо вперед и медиально, затем в одноименной бороздке кубовидной кости в отдельном (собственном) синовиальном влагалище
Короткая малоберцовая мышца	Плоская двуперистая	Под длинной малоберцовой мышцей	Нижние две трети латеральной поверхности малоберцовой кости, межмышечные перегородки голени	Сверху вниз. Сухожилие переходит на стопу позади латеральной лодыжки под удерживателем сухожилий малоберцовых мышц, залегая в общем синовиальном влагалище вместе с сухожилием длинной малоберцовой мышцы
Мышцы стопы. Тыльные мышцы				
Короткий разгибатель пальцев	Уплощенная тонкая	Тыльная поверхность стопы	Тыльная поверхность пяточной кости	Косо вперед и медиально
Короткий разгибатель большого пальца стопы	Уплощенная	Медиальнее короткого разгибателя пальцев	Передняя и латеральная поверхности пяточной кости	Косо вперед и медиально
Подошвенные мышцы. Медиальная группа				
Мышца, отводящая большой палец стопы	Уплощенная двуперистая	Поверхностно, вдоль медиального края стопы	Медиальный отросток бугра пяточной кости, нижний удерживатель сухожилий-сгибателей и подошвенный апоневроз	
Короткий сгибатель большого пальца стопы	Уплощенная	На подошвенной поверхности I плюсневой кости. С латеральной стороны сращена с мышцей, приводящей большой палец стопы, с медиальной – с мышцей, отводящей большой палец стопы	Подошвенная поверхность клиновидных и кубовидной костей	Разделена на две части: медиальную и латеральную

Прикрепление	Функция	Кровоснабжение	Аномалии и вариации
Подошвенная поверхность медиальной клиновидной кости, основание I–II плюсневых костей	Сгибает стопу, поднимает ее латеральный край, укрепляет своды стопы	Поверхностный малоберцовый нерв (L_5–S_1). Аа.: малоберцовая	От сухожилия иногда отходят отдельные пучки, прикрепляющиеся к основанию III–V плюсневых костей
Бугристость V плюсневой кости	Сгибает стопу, поднимает ее латеральный край	Поверхностный малоберцовый нерв (L_5–S_1). Аа.: малоберцовая	Величина и форма мышцы варьируют. Встречаются дополнительные пучки сухожилия, отходящие к различным участкам плюсневой кости; отдельный пучок, отходящий от нижнего конца малоберцовой кости (IV малоберцовая мышца), прикрепляется к тыльной поверхности фаланг V пальца
Тыльное сухожильное растяжение II–IV пальцев	Разгибает II–IV пальцы	Глубокий малоберцовый нерв (L_5–S_1). Аа.: тыльная а. стопы	Количество сухожилий колеблется от 2 до 5, часто отсутствует сухожилие к IV пальцу, описано добавочное сухожилие к V пальцу. Описано отсутствие сухожилия
Тыльное сухожильное растяжение I пальца	Разгибает большой палец	Глубокий малоберцовый нерв (L_5–S_1). Аа.: тыльная а. стопы	Встречается слияние с коротким разгибателем пальцев. Крайне редко отсутствует
Медиальная сторона основания проксимальной фаланги I пальца	Отводит большой палец в медиальном направлении	Медиальный подошвенный нерв Аа.: медиальная подошвенная	Описано добавочное сухожилие к основной фаланге II пальца. Довольно часто встречается раздвоение мышцы
Проксимальная фаланга I пальца, сесамовидная кость, расположенная на уровне первого плюснефалангового сустава	Сгибает большой палец	Медиальная часть мышцы: медиальный подошвенный нерв. Латеральная часть: латеральный подошвенный нерв (S_1–S_2). Аа.: медиальная подошвенная	Варьирует место начала

Название	Форма	Расположение	Начало	Ход (направление)
Мышца, приводящая большой палец стопы	Двуглавая	Непосредственно на подошвенной поверхности плюсневых костей		
Косая головка	Более крупная		Кубовидная кость, латеральная клиновидная кость, основание II–V плюсневых костей. Сухожилие длинной малоберцовой мышцы	
Поперечная головка	Узкая плоская		Капсула III–V плюснефаланговых суставов	
Латеральная группа				
Мышца, отводящая мизинец стопы	Узкая веретенообразная	У латерального края стопы под подошвенным апоневрозом	Сухожильными и мышечными пучками от подошвенной поверхности пяточного бугра, бугристости V плюсневой кости и от подошвенного апоневроза	Сухожилие проходит по латеральному краю стопы
Короткий сгибатель мизинца стопы	Тонкая, слабо выраженная	Начало – глубже, дистальная часть – рядом с мышцей, отводящей мизинец	Подошвенная поверхность V плюсневой кости	
Мышцы срединного возвышения (средняя группа)				
Короткий сгибатель пальцев	Плоская тонкая	Под подошвенным апоневрозом. Между мышцей, отводящей мизинец, и мышцей, отводящей большой палец стопы	Подошвенная поверхность бугра пяточной кости, подошвенный апоневроз	
Квадратная мышца подошвы	Плоская тонкая	Глубже короткого сгибателя пальцев		Вперед
Червеобразные мышцы	Тонкие веретенообразные	Между дистальными сухожилиями длинного сгибателя пальцев	Каждая из трех латерально лежащих мышц начинается двумя головками от обращенных друг к другу поверхностей сухожилий длинного сгибателя пальцев, медиальная – одной головкой от медиальной стороны прилежащего сухожилия длинного сгибателя пальцев	
Межкостные подошвенные (3), тыльные (4) мышцы	Тонкие веретенообразные (подошвенные) и перистые – тыльные	Наиболее глубоко в промежутках между плюсневыми костями со стороны подошвы (подошвенные) и тыла стопы (тыльные)	Основание и медиальная поверхность тел III–V плюсневых костей (подошвенные); двумя головками от обращенных друг к другу поверхностей соседних плюсневых костей (тыльные)	

Прикрепление	Функция	Кровоснабжение	Аномалии и вариации
Основание проксимальной фаланги большого пальца, латеральная сесамовидная кость	Приводит и сгибает большой палец, укрепляет поперечный свод стопы (поперечная головка)	Латеральный подошвенный нерв (S_1–S_2). Аа.: подошвенная дуга; подошвенные плюсневые	Часто отсутствует поперечная головка, между обеими головками описаны добавочные пучки

Латеральная сторона проксимальной фаланги V пальца	Отводит и сгибает проксимальную фалангу V пальца	Латеральный подошвенный нерв (S_1–S_2). Аа.: латеральная подошвенная	Форма и величина варьируют, часто имеются добавочные пучки от соседних мышц
Основание проксимальной фаланги мизинца	Сгибает V палец	Латеральный подошвенный нерв (S_1–S_2). Аа.: латеральная подошвенная	Иногда отсутствует

Четыре сухожилия к средней фаланге II–V пальцев. Каждое сухожилие на уровне проксимальной фаланги расщепляется на два пучка, между которыми проходит сухожилие длинного сгибателя пальцев. Часть вплетается непосредственно в фиброзные влагалища пальцев стопы	Сгибает II–V пальцы	Медиальный подошвенный нерв. Аа.: латеральная и медиальная подошвенные	Чаще всего варьируют длина и степень развития сухожилий, описано отсутствие сухожилий к V пальцу
Латеральный край сухожилий длинного сгибателя пальцев (II–V)	Сгибает пальцы стопы	Латеральный подошвенный нерв (S_1–S_2). Аа.: латеральная и медиальная подошвенные	Описано отсутствие одной из головок, крайне редко обеих. Иногда мышца начинается на одной из костей голени
Сухожилие каждой мышцы – к медиальному краю проксимальной фаланги и тыльному апоневрозу II–V пальцев	Сгибают проксимальную и разгибают среднюю и дистальную фаланги II–V пальцев стопы, отводя их в сторону большого пальца стопы	Медиальный и латеральный подошвенные нервы (L_5–S_2). Аа.: медиальная и латеральная подошвенные	Описано отсутствие или удвоение одной или нескольких мышц
Медиальная поверхность основания проксимальной фаланги III–IV пальцев (подошвенные); основаниепроксимальнойфаланги и сухожилия длинного разгибателя пальцев (тыльные): I межкостная мышца – к медиальной стороне II пальца, II–IV – к латеральной стороне II–IV пальцев	Приводят III–V пальцы к II, сгибают проксимальные фаланги (подошвенные). Отводят II–IV пальцы, сгибают проксимальные фаланги (тыльные)	Латеральный подошвенный нерв (S_1–S_2). Аа.: подошвенная дуга; подошвенные плюсневые	Варьирует степень развития, иногда отсутствует одна из мышц

Рис. 711. Мужчина, вид сзади

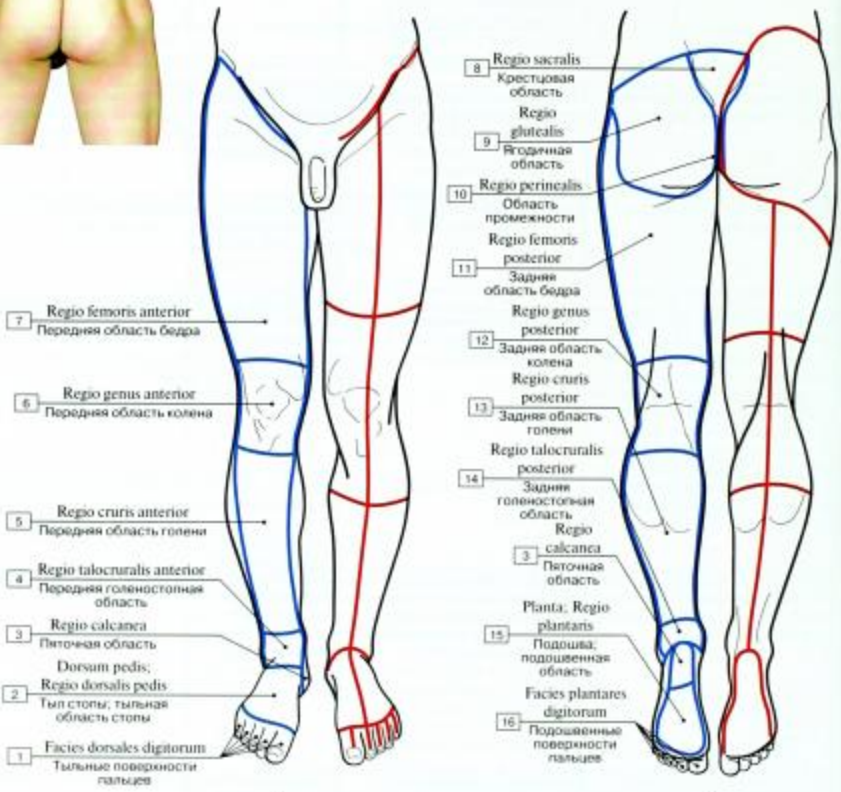

Рис. 712. Области и линии разрезов кожи нижних конечностей (синяя линия очерчивает границы областей, красная линия очерчивает разрезы кожи, наиболее удобные для обнаружения препарируемых мышц) (А – вид спереди, Б – вид сзади):

1 – Dorsal surfaces of toes; 2 – Dorsum of foot; Dorsal region of foot; 3 – Heel region; 4 – Anterior talocrural region; Anterior ankle region; 5 – Anterior region of leg; 6 – Anterior region of knee; 7 – Anterior region of thigh; 8 – Sacral region; 9 – Gluteal region; 10 – Perineal region; 11 – Posterior region of thigh; 12 – Posterior region of knee; 13 – Posterior region of leg; 14 – Posterior talocrural region; Posterior ankle region; 15 – Sole; Plantar region; 16 – Plantar surfaces of toes

Рис. 713. Мышцы и фасции нижней конечности, правой (А – вид спереди, Б – вид сзади):

1 – Extensor digitorum longus; Tendon; 2 – Inferior extensor retinaculum; 3 – Superior extensor retinaculum; 4 – Deep fascia of leg; 5 – Head of fibula; 6 – Lateral patellar retinaculum; 7 – Quadriceps femoris; Tendon; 8 – Fascia lata; 9 – Iliotibial tract; 10 – Inferior horn; 11 – Superior horn; 12 = 10 + 11 – Falciform margin; 13 – Tensor fasciae latae; Tensor of fascia lata; 14 – Anterior superior iliac spine; 15 – Inguinal ligament; 16 – Spermatic cord; 17 – Saphenous opening; Cribriform fascia; 18 – Great saphenous vein; Long saphenous vein; 19 – Patella; 20 – Subcutaneous prepatellar bursa; 21 – Patellar ligament; 22 – Subcutaneous infrapatellar bursa; 23 – Tibia, anterior border; 24 – Tibia, medial surface; 25 – Tibialis anterior; Tendon; 26 – Extensor hallucis brevis; 27 – Extensor hallucis longus; Tendon; 28 – Dorsal fascia of foot; 29 – Iliac crest; 30 – Gluteal surface; 31 – Gluteal fold; 32 – Popliteal surface; 33 – Popliteal fossa; 34 – Gastrocnemius; 35 – Gastrocnemius; Tendon; 36 – Medial malleolus; 37 – Calcaneal tendon

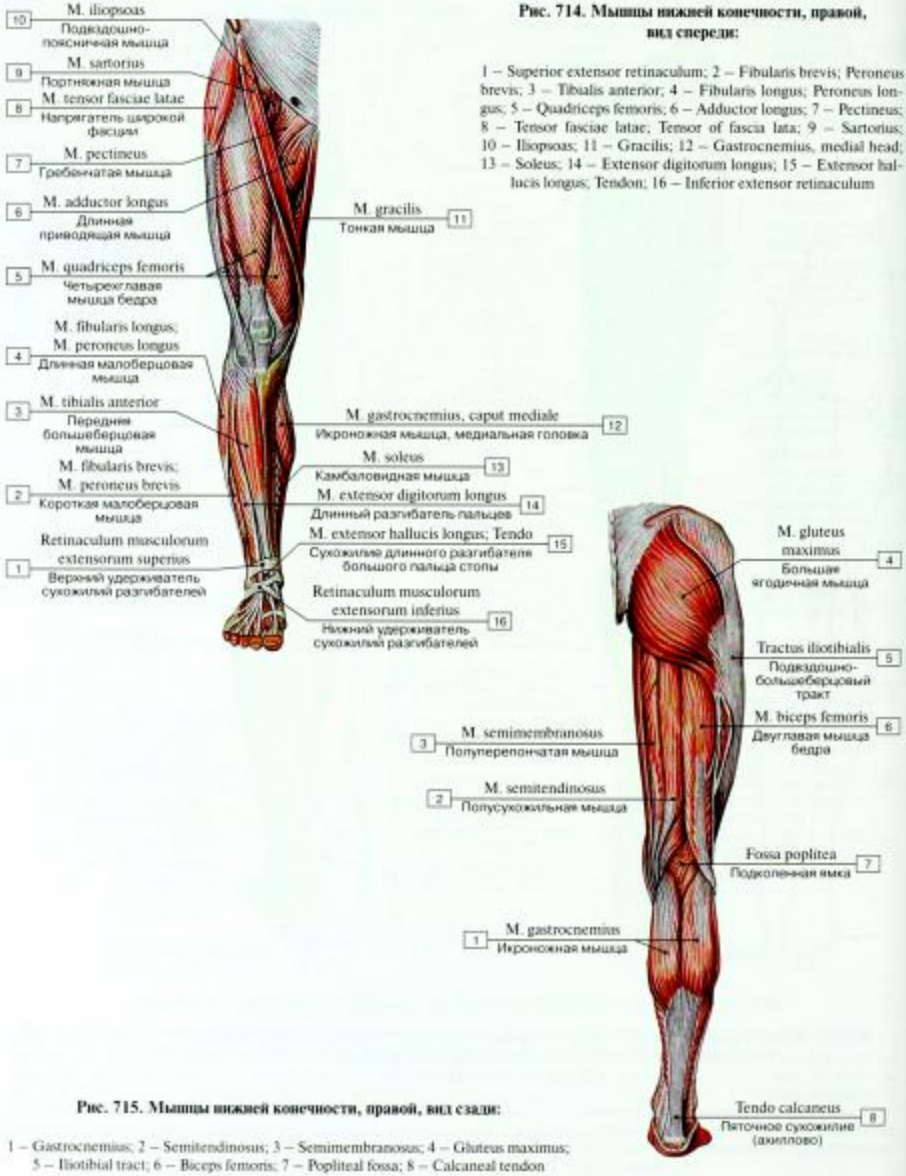

Рис. 714. Мышцы нижней конечности, правой, вид спереди:

1 – Superior extensor retinaculum; 2 – Fibularis brevis; Peroneus brevis; 3 – Tibialis anterior; 4 – Fibularis longus; Peroneus longus; 5 – Quadriceps femoris; 6 – Adductor longus; 7 – Pectineus; 8 – Tensor fasciae latae; Tensor of fascia lata; 9 – Sartorius; 10 – Iliopsoas; 11 – Gracilis; 12 – Gastrocnemius, medial head; 13 – Soleus; 14 – Extensor digitorum longus; 15 – Extensor hallucis longus; Tendon; 16 – Inferior extensor retinaculum

Рис. 715. Мышцы нижней конечности, правой, вид сзади:

1 – Gastrocnemius; 2 – Semitendinosus; 3 – Semimembranosus; 4 – Gluteus maximus; 5 – Iliotibial tract; 6 – Biceps femoris; 7 – Popliteal fossa; 8 – Calcaneal tendon

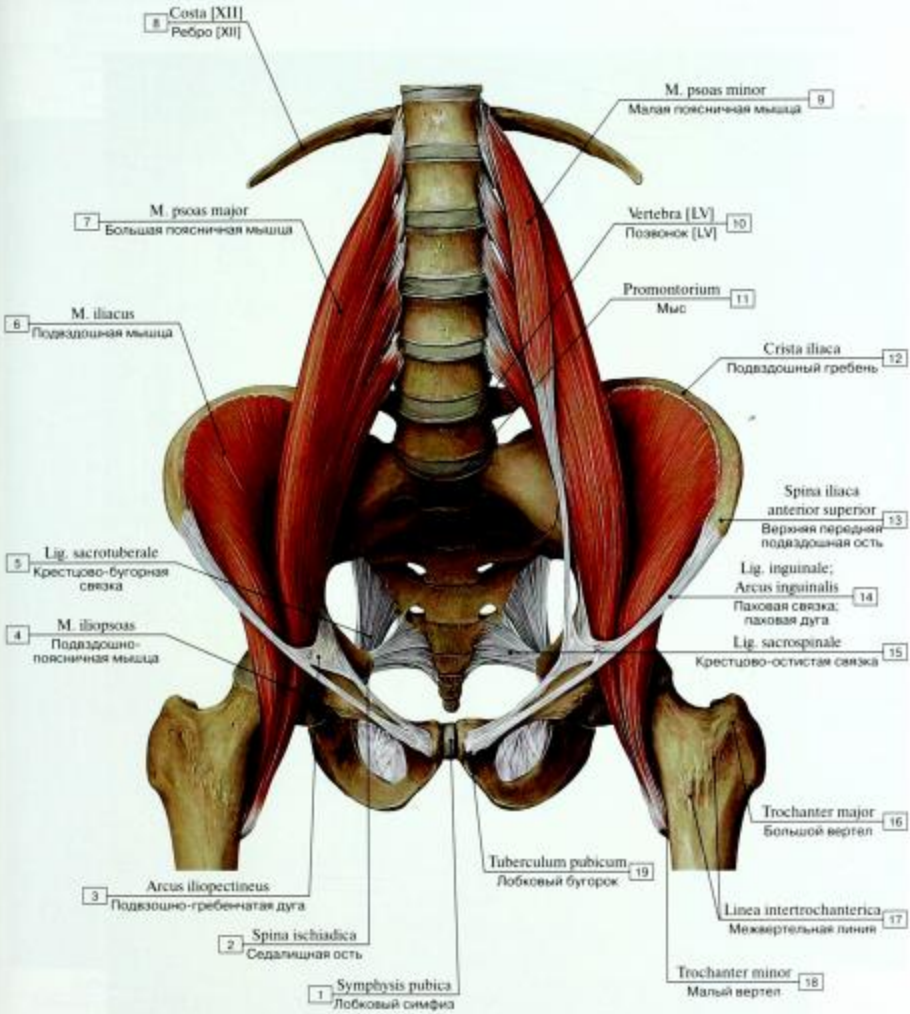

Рис. 716. Подвздошно-поясничная мышца, вид спереди:

1 – Pubic symphysis; 2 – Ischial spine; 3 – Iliopectineal arch; 4 – Iliopsoas; 5 – Sacrotuberous ligament; 6 – Iliacus; 7 – Psoas major; 8 – Rib [XII]; 9 – Psoas minor; 10 – Vertebra [LV]; 11 – Promontory; 12 – Iliac crest; 13 – Anterior superior iliac spine; 14 – Inguinal ligament; 15 – Sacrospinous ligament; 16 – Greater trochanter; 17 – Intertrochanteric line; 18 – Lesser trochanter; 19 – Pubic tubercle

© 2007 University of Cagliari, from:
A Riva. Flesh & Wax, Ilisso Publisher

Рис. 717. Подвздошно-поясничная мышца, вид спереди (восковая модель)

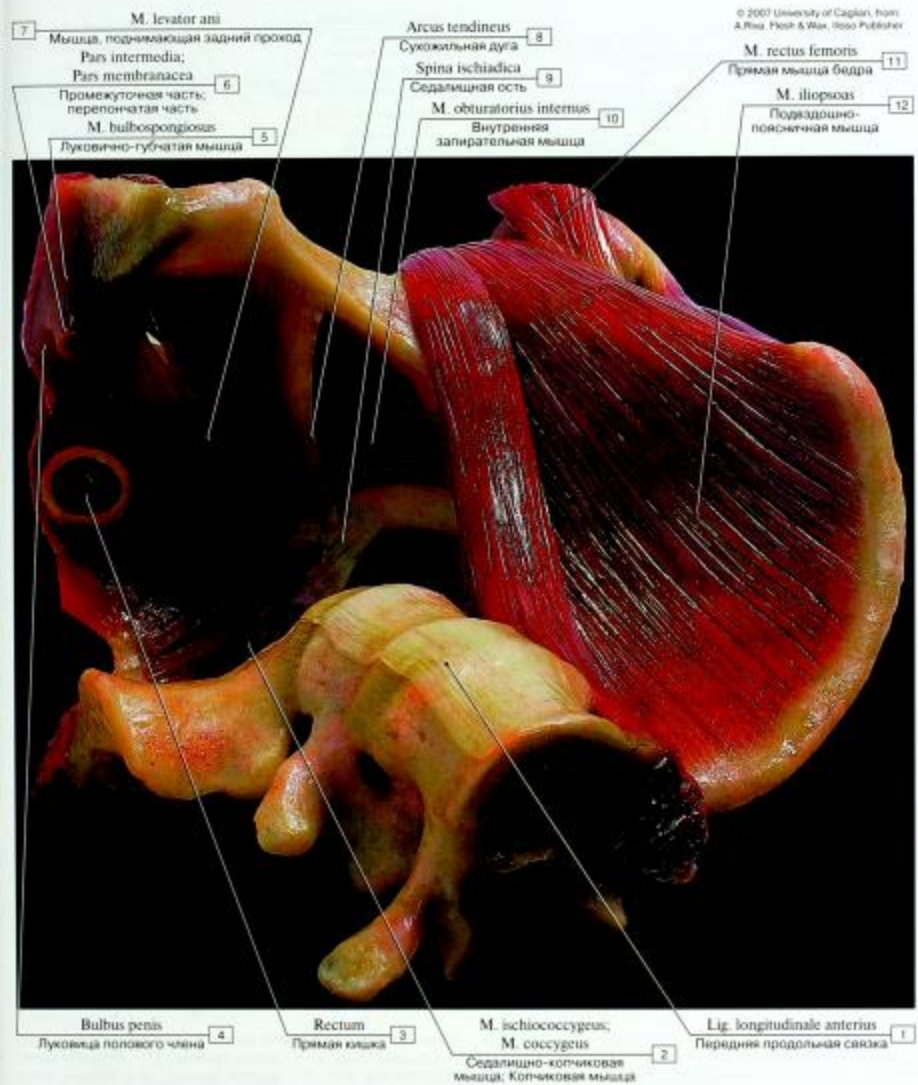

Рис. 718. Подвздошная мышца и некоторые мышцы таза, вид сверху (восковая модель):

1 – Anterior longitudinal ligament; 2 – Ischiococcygeus; Coccygeus; 3 – Rectum; 4 – Bulb of penis; 5 – Bulbospongiosus; 6 – Bulbospongiosus; Intermediate part of urethra; Membranous urethra; 7 – Levator ani; 8 – Tendinous arch; 9 – Ischial spine; 10 – Obturator internus; 11 – Rectus femoris; 12 – Iliopsoas

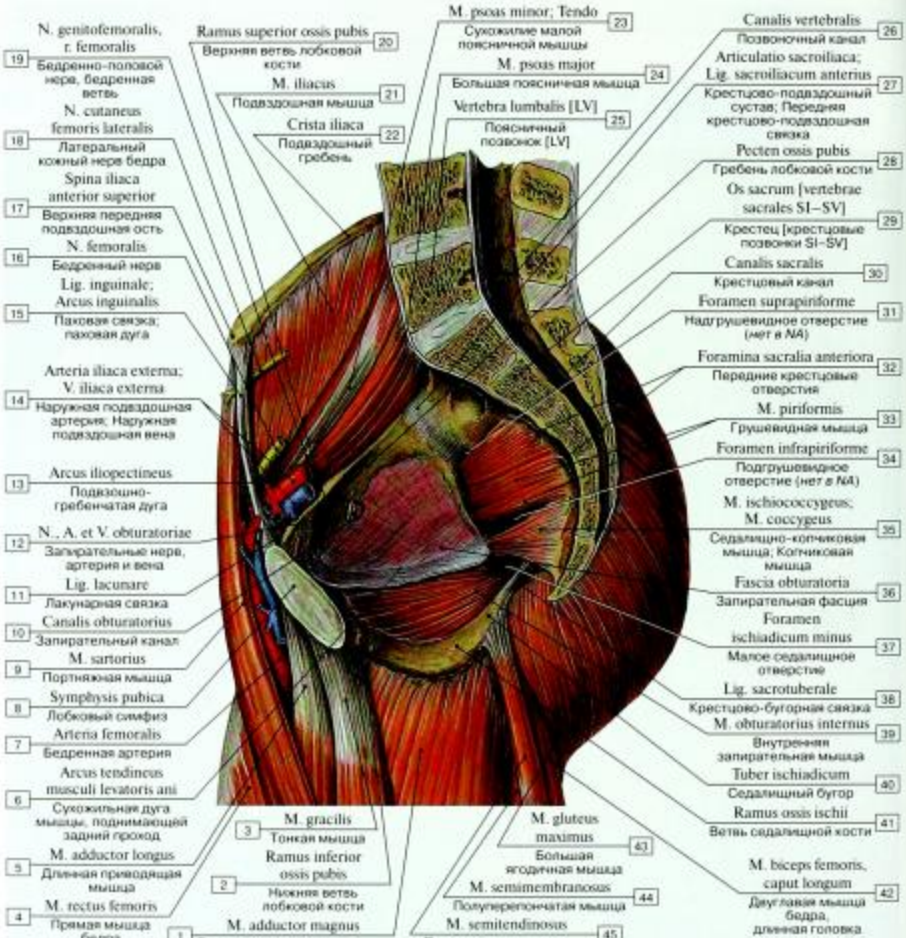

Рис. 719. Внутренние мышцы таза, вид изнутри, слева:

1 – Adductor magnus; 2 – Inferior pubic ramus; 3 – Gracilis; 4 – Rectus femoris; 5 – Adductor longus; 6 – Tendinous arch of levator ani; 7 – Femoral artery; 8 – Pubic symphysis; 9 – Sartorius; 10 – Obturator canal; 11 – Lacunar ligament; 12 – Obturator nerve, artery and veins; 13 – Iliopectineal arch; 14 – External iliac artery; External iliac vein; 15 – Inguinal ligament; 16 – Femoral nerve; 17 – Anterior superior iliac spine; 18 – Lateral cutaneous nerve of thigh; Lateral femoral cutaneous nerve; 19 – Genitofemoral nerve, femoral branch; 20 – Superior pubic ramus; 21 – Iliacus; 22 – Iliac crest; 23 – Psoas minor; Tendon; 24 – Psoas major; 25 – Lumbar vertebra [LV]; 26 – Vertebral canal; 27 – Sacro-iliac joint; Anterior sacro-iliac ligament; 28 – Pecten pubis; Pectineal line; 29 – Sacrum [sacral vertebrae SI–SV]; 30 – Sacral canal; 31 – Suprapiriform foramen; 32 – Anterior sacral foramina; 33 – Piriformis; 34 – Infrapiriform foramen; 35 – Ischiococcygeus; Coccygeus; 36 – Obturator fascia; 37 – Lesser sciatic foramen; 38 – Sacrotuberous ligament; 39 – Obturator internus; 40 – Ischial tuberosity; 41 – Ramus; 42 – Biceps femoris, long head; 43 – Gluteus maximus; 44 – Semimembranosus; 45 – Semitendinosus

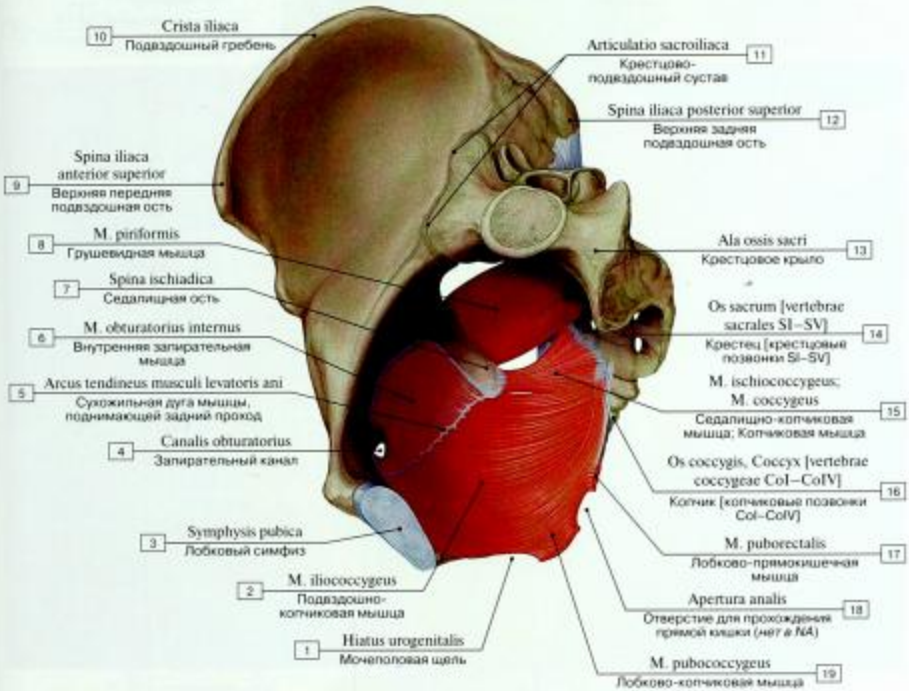

Рис. 720. Внутренние мышцы таза и некоторые мышцы диафрагмы таза, вид изнутри, слева:

1 – Urogenital hiatus; 2 – Iliococcygeus; 3 – Pubic symphysis; 4 – Obturator canal; 5 – Tendinous arch of levator ani; 6 – Obturator internus; 7 – Ischial spine; 8 – Piriformis; 9 – Anterior superior iliac spine; 10 – Iliac crest; 11 – Sacro-iliac joint; 12 – Posterior superior iliac spine; 13 – Ala; Wing; 14 – Sacrum [sacral vertebrae SI–SV]; 15 – Ischiococcygeus; Coccygeus; 16 – Coccyx [coccygeal vertebrae CoI–CoIV];17 – Puborectalis; 18 – Anal aperture; 19 – Pubococcygeus

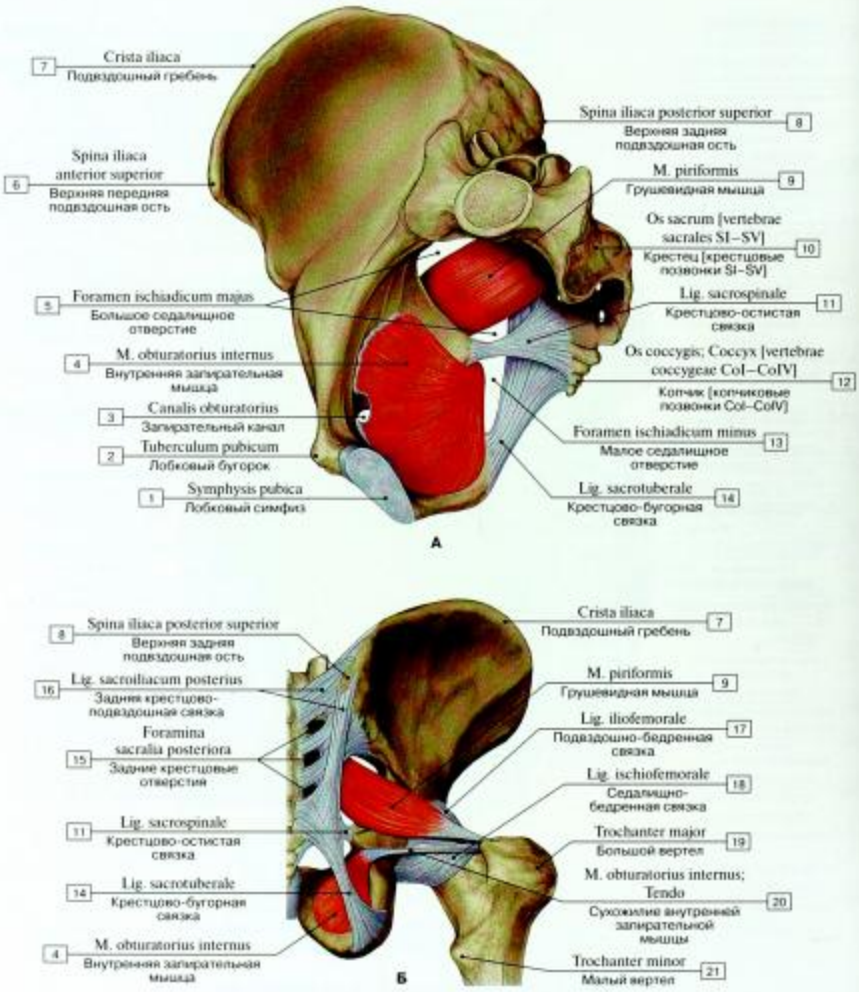

Рис. 721. Внутренняя запирательная и грушевидная мышцы (А – вид изнутри, слева, Б – вид сзади):

1 – Pubic symphysis; 2 – Pubic tubercle; 3 – Obturator canal; 4 – Obturator internus; 5 – Greater sciatic foramen; 6 – Anterior superior iliac spine; 7 – Iliac crest; 8 – Posterior superior iliac spine; 9 – Piriformis; 10 – Sacrum [sacral vertebrae SI–SV]; 11 – Sacrospinous ligament; 12 – Coccyx [coccygeal vertebrae CoI–CoIV]; 13 – Lesser sciatic foramen; 14 – Sacrotuberous ligament; 15 – Posterior sacral foramina; 16 – Posterior sacro-iliac ligament; 17 – Iliofemoral ligament; 18 – Ischiofemoral ligament; 19 – Greater trochanter; 20 – Obturator internus; Tendon; 21 – Lesser trochanter

© 2007 University of Cagliari, from
A.Riva, Flesh & Wax, Ilisso Publisher

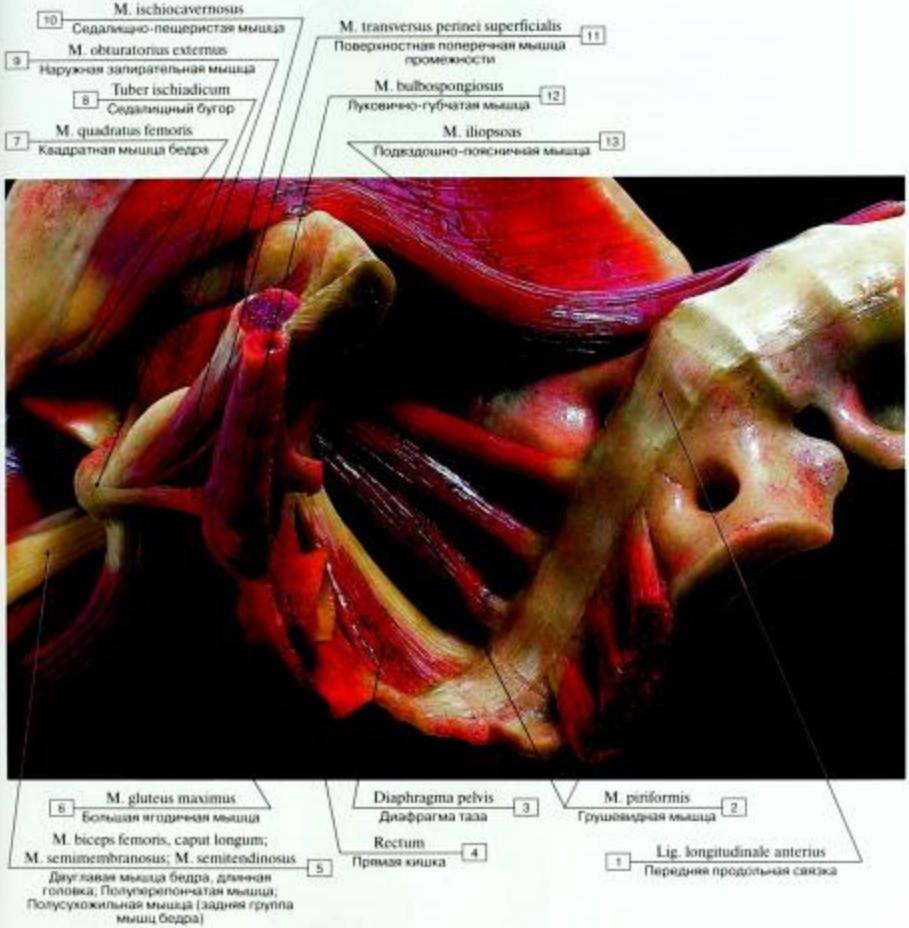

Рис. 722. Внутренние мышцы таза, вид изнутри, слева (восковая модель):

1 – Anterior longitudinal ligament; 2 – Piriformis; 3 – Pelvic diaphragm; Pelvic floor; 4 – Rectum; 5 – Biceps femoris, long head; Semimembranosus; Semitendinosus; 6 – Gluteus maximus; 7 – Quadratus femoris; 8 – Ischial tuberosity; 9 – Obturator externus; 10 – Ischiocavernosus; 11 – Superficial transverse perineal muscle; 12 – Bulbospongiosus; 13 – Iliopsoas

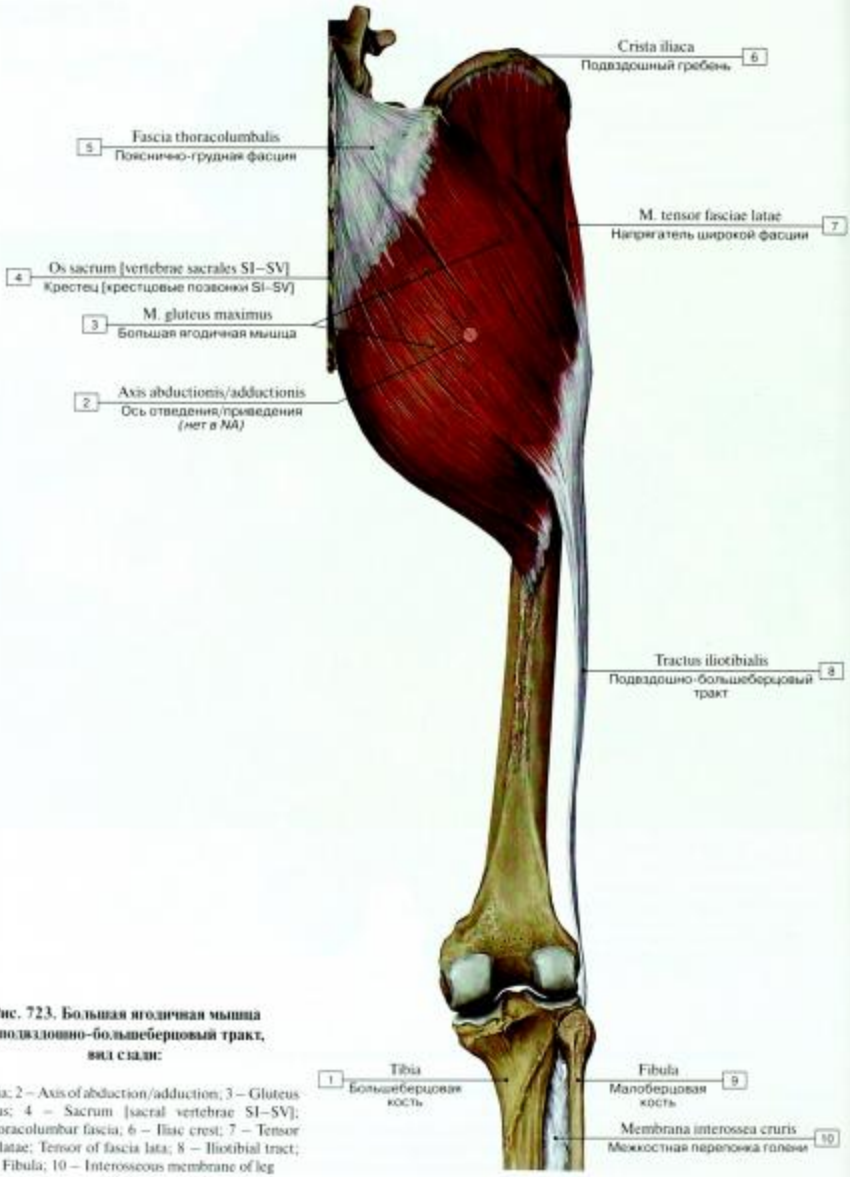

Рис. 723. Большая ягодичная мышца и подвздошно-большеберцовый тракт, вид сзади:

1 – Tibia; 2 – Axis of abduction/adduction; 3 – Gluteus maximus; 4 – Sacrum [sacral vertebrae SI–SV]; 5 – Thoracolumbar fascia; 6 – Iliac crest; 7 – Tensor fasciae latae; Tensor of fascia lata; 8 – Iliotibial tract; 9 – Fibula; 10 – Interosseous membrane of leg

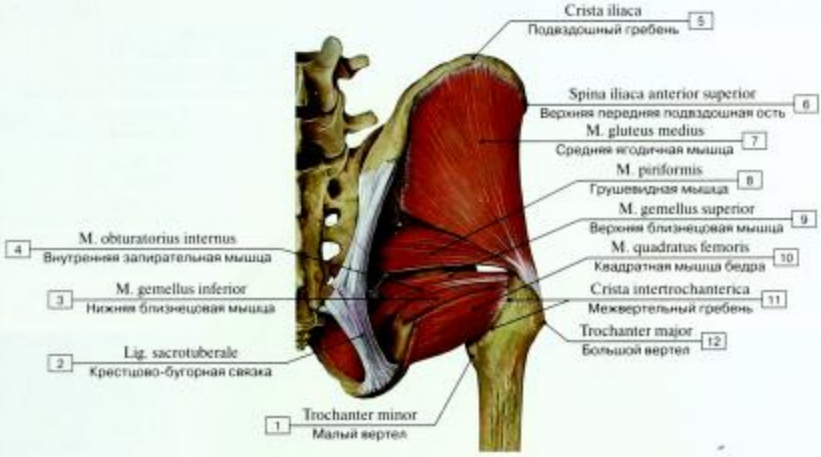

А

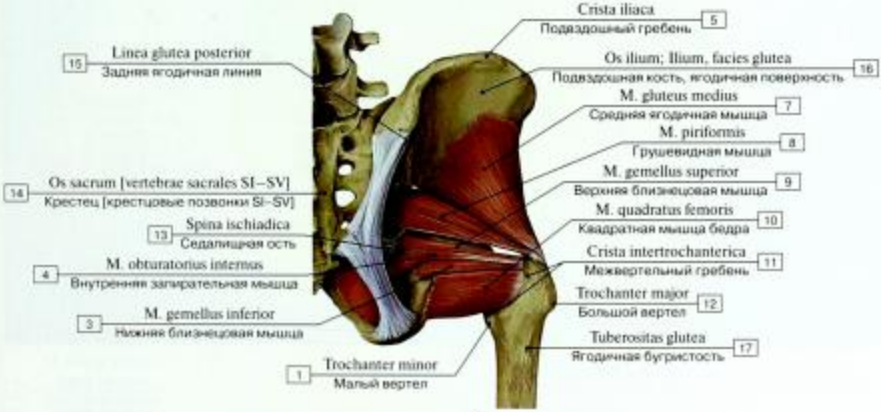

Б

Рис. 724. Внутренние мышцы тазового пояса, вид сзади (А – большая ягодичная мышца удалена, Б – большая и средняя ягодичные мышцы удалены):

1 – Lesser trochanter; 2 – Sacrotuberous ligament; 3 – Gemellus inferior; Inferior gemellus; 4 – Obturator internus; 5 – Iliac crest; 6 – Anterior superior iliac spine; 7 – Gluteus medius; 8 – Piriformis; 9 – Gemellus superior; Superior gemellus; 10 – Quadratus femoris; 11 – Intertrochanteric crest; 12 – Greater trochanter; 13 – Ischial spine; 14 – Sacrum [sacral vertebrae SI–SV]; 15 – Posterior gluteal line; 16 – Ilium, gluteal surface; 17 – Gluteal tuberosity

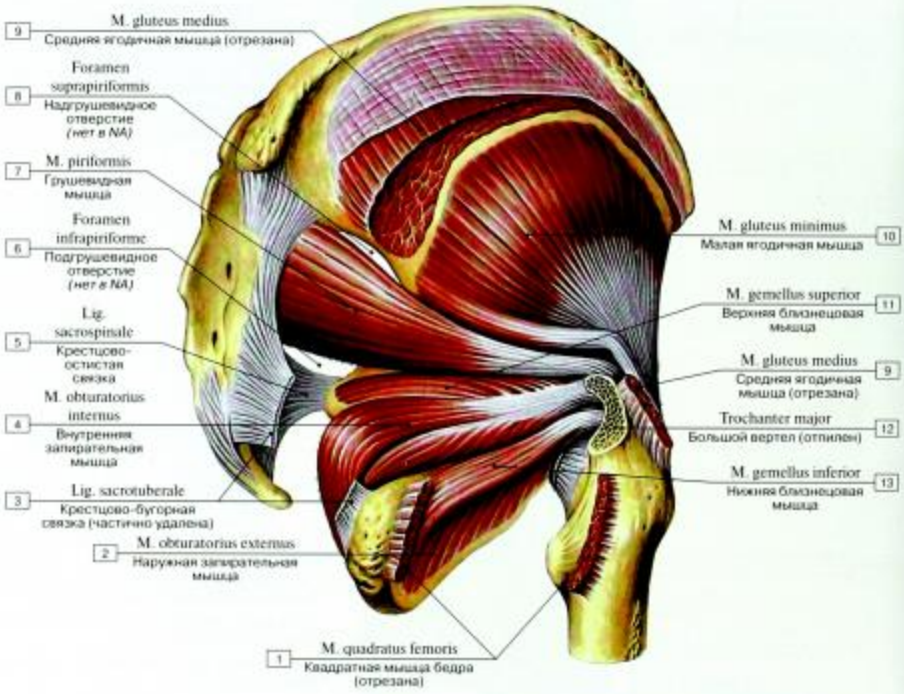

Рис. 725. Наружные мышцы таза, вид справа (большая и средняя ягодичные и квадратная мышцы бедра удалены):

1 – Quadratus femoris; 2 – Obturator externus; 3 – Sacrotuberous ligament; 4 – Obturator internus; 5 – Sacrospinous ligament; 6 – Infrapiriform foramen; 7 – Piriformis; 8 – Suprapiriform foramen; 9 – Gluteus medius; 10 – Gluteus minimus; 11 – Gemellus superior; Superior gemellus; 12 – Greater trochanter; 13 – Gemellus inferior; Inferior gemellus

© 2007 University of Cagliari, from:
A Riva: Flesh & Wax, Inso Publisher

Рис. 726. Мышцы таза, вид изнутри (восковая модель):

1 – Ischial tuberosity; 2 – Gluteus maximus; 3 – Semitendinosus; 4 – Semimembranosus; 5 – Biceps femoris, long head; 6 – Quadratus femoris; 7 – Rectus femoris; 8 – Iliopsoas; 9 – Pelvic diaphragm; Pelvic floor; 10 – Obturator externus; 11 – Superficial transverse perineal muscle; 12 – Ischiocavernosus; 13 – Bulbospongiosus; 14 – Rectum; 15 – Piriformis

© 2007 University of Cagliari, from:
A Riva, Flesh & Wax, Ilisso Publisher

Рис. 727. Мышцы таза, вид сзади (восковая модель)

Рис. 728. Фронтальный срез тазобедренного сустава и таза, Т1-взвешенное изображение (магнитно-резонансная томография):

1 – промежуточная широкая мышца бедра; 2 – латеральная широкая мышца бедра; 3 – длинная приводящая мышца; 4 – тонкая мышца; 5 – короткая приводящая мышца; 6 – большая приводящая мышца; 7 – гребенчатая мышца; 8 – подвздошно-поясничная мышца; 9 – наружная запирательная мышца; 10 – внутренняя запирательная мышца; 11 – лобковый симфиз; 12 – верхняя ветвь лобковой кости; 13 – лобковая кость; 14 – головка бедренной кости; 15 – подвздошная кость; 16 – крыло подвздошной кости; 17 – малая ягодичная мышца; 18 – средняя ягодичная мышца; 19 – подвздошная мышца; 20 – большая поясничная мышца (*по С.К. Терновому*)

Топографическая анатомия тазобедренного сустава.

Знание топографической анатомии очень важно для чтения магнитно-резонансных томограмм тазобедренного сустава. Так как кости тазобедренного сустава не доступны при пальпации, при осмотре важно знать мышцы, окружающие тазобедренный сустав.

Кости, образующие тазовый пояс, соединяются между собой посредством лобкового симфиза и с крестцом крестцово-подвздошным сустовом. Это создает прочное костное тазовое кольцо, имеющее очень малую подвижность. Устойчивость тазового кольца – важное условие при перемещении тяжести туловища по отношению к нижним конечностям и для нормальной походки.

Кости, образующие тазовую кость, сходятся в вертлужной впадине, при этом подвздошная и седалищная кости занимают две пятых вертлужной впадины, а лобковая – одну пятую. Окончательное соединение Y-образной формы костной пластины происходит между 14 и 16 годами жизни.

Когда головка бедра расположена в вертлужной впадине, а шейка бедра находится в нормальном положении (смещена вперед), надколенник находится впереди.

Суставная капсула разделена на уровне губы вертлужной впадины, а головка бедренной кости смещена, чтобы показать разделенную связку головки бедренной кости. Через эту связку проходят важные кровеносные сосуды, кровоснабжающие головку бедренной кости.

Рис. 729. Поперечный срез тазобедренного сустава и таза, Т2-взвешенное изображение (магнитно-резонансная томография):

1 – внутренняя запирательная мышца; 2 – квадратная мышца бедра; 3 – большая ягодичная мышца; 4 – большой вертел; 5 – шейка бедренной кости; 6 – малая ягодичная мышца; 7 – напрягатель широкой фасции; 8 – прямая мышца бедра; 9 – портняжная мышца; 10 – подвздошно-поясничная мышца; 11 – бедренные артерия и вена; 12 – гребенчатая мышца; 13 – прямая мышца живота; 14 – верхняя ветвь лобковой кости; 15 – головка бедренной кости (*по С.К. Терновому*)

Рис. 730. Места начала и прикрепления подвздошно-поясничной мышцы:

1 – Psoas minor; 2 – Iliacus; 3 – Psoas major

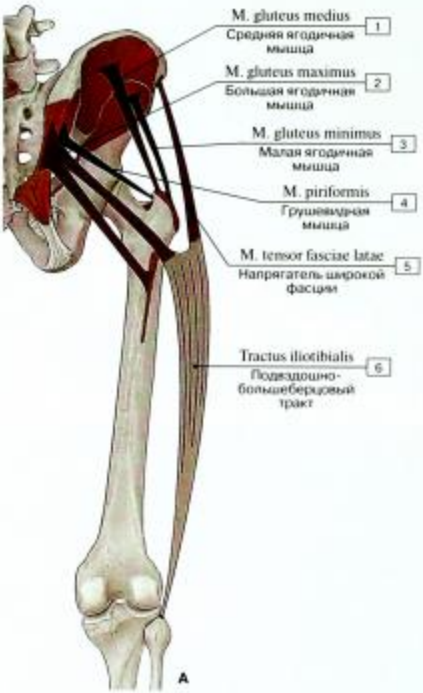

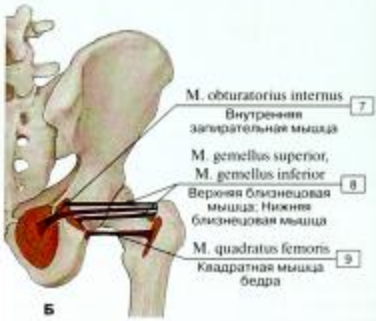

Рис. 731. Места начала и прикрепления (А – ягодичных и других мышц таза, Б – внутренних мышц таза):

1 – Gluteus medius; 2 – Gluteus maximus; 3 – Gluteus minimus; 4 – Piriformis; 5 – Tensor fasciae latae; Tensor of fascia lata; 6 – Iliotibial tract; 7 – Obturator internus; 8 – Gemellus superior; Superior gemellus; Gemellus inferior; Inferior gemellus; 9 – Quadratus femoris

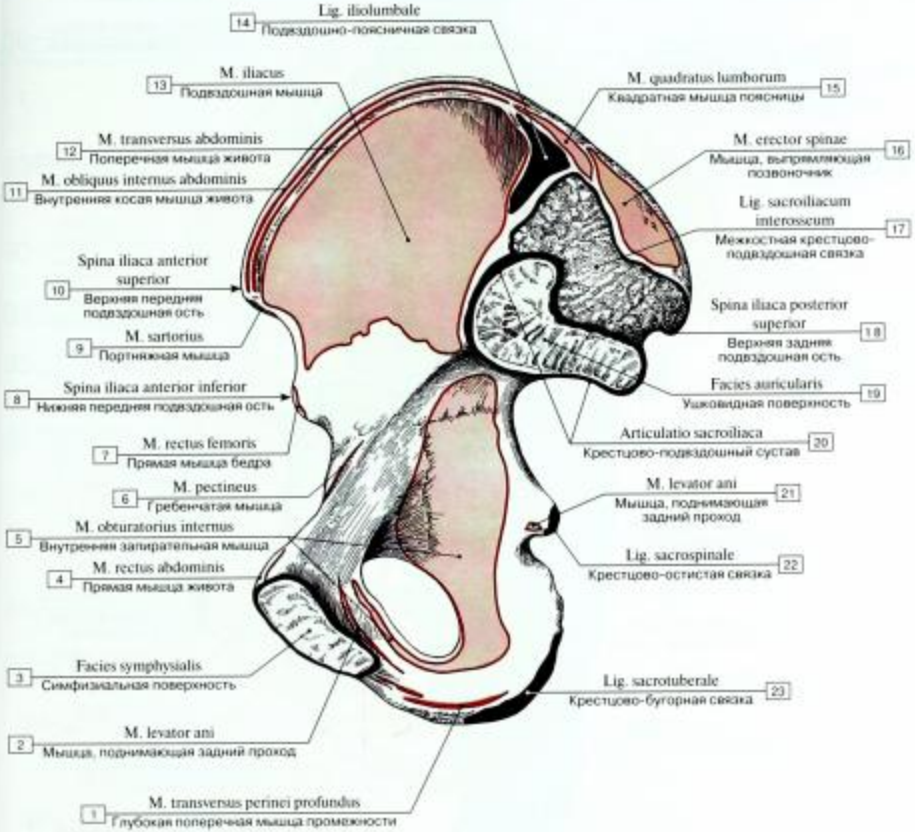

Рис. 732. Места начала и прикрепления мышц и связок на внутренней поверхности тазовой кости, правой:

1 – Deep transverse perineal muscle; 2 – Levator ani; 3 – Symphysial surface; 4 – Rectus abdominis; 5 – Obturator internus; 6 – Pectineus; 7 – Rectus femoris; 8 – Anterior inferior iliac spine; 9 – Sartorius; 10 – Anterior superior iliac spine; 11 – Internal oblique; 12 – Transversus abdominis; Transverse abdominal; 13 – Iliacus; 14 – Iliolumbar ligament; 15 – Quadratus lumborum; 16 – Erector spinae; 17 – Interosseous sacro-iliac ligament; 18 – Posterior superior iliac spine; 19 – Auricular surface; 20 – Sacro-iliac joint; 21 – Levator ani; 22 – Sacrospinous ligament; 23 – Sacrotuberous ligament

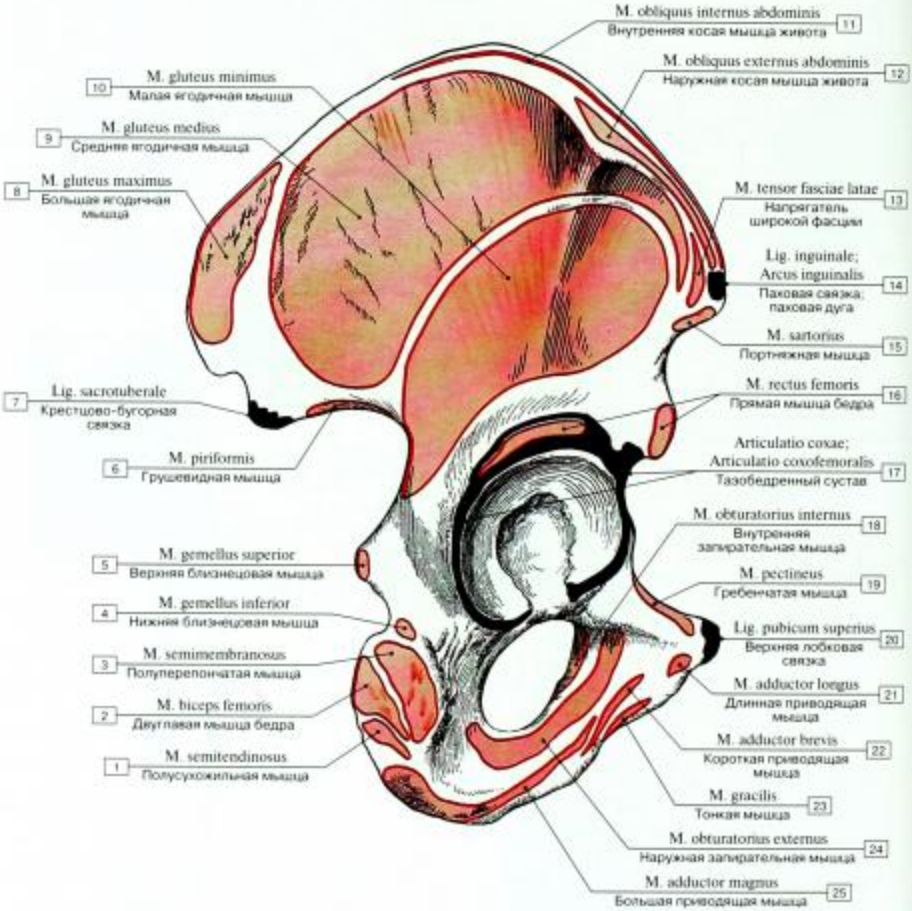

Рис. 733. Места начала и прикрепления мышц и связок на наружной поверхности тазовой кости, правой:

1 – Semitendinosus; 2 – Biceps femoris; 3 – Semimembranosus; 4 – Gemellus inferior; Inferior gemellus; 5 – Gemellus superior; Superior gemellus; 6 – Piriformis; 7 – Sacrotuberous ligament; 8 – Gluteus maximus; 9 – Gluteus medius; 10 – Gluteus minimus; 11 – Internal oblique; 12 – External oblique; 13 – Tensor fasciae latae; Tensor of fascia lata; 14 – Inguinal ligament; 15 – Sartorius; 16 – Rectus femoris; 17 – Hip joint; 18 – Obturator internus; 19 – Pectineus; 20 – Superior pubic ligament; 21 – Adductor longus; 22 – Adductor brevis; 23 – Gracilis; 24 – Obturator externus; 25 – Adductor magnus

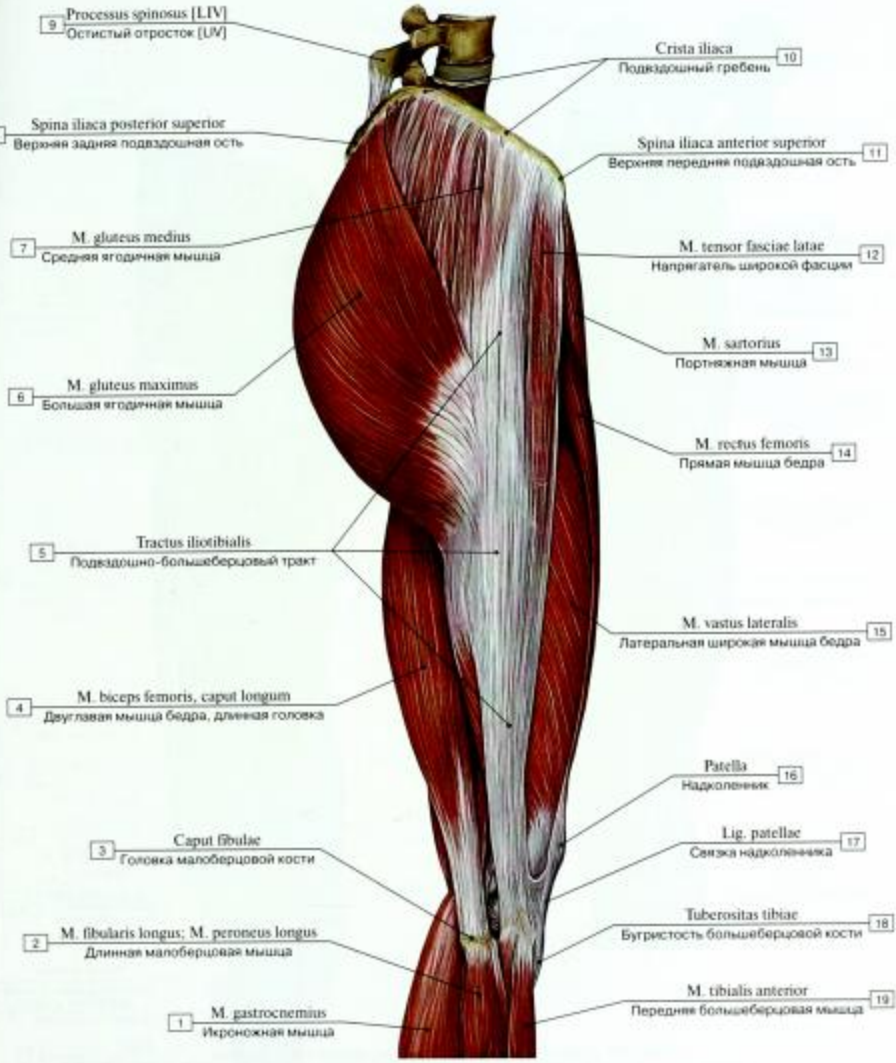

Рис. 734. Мышцы бедра, правого, вид сбоку:

1 – Gastrocnemius; 2 – Fibularis longus; Peroneus longus; 3 – Head of fibula; 4 – Biceps femoris, long head; 5 – Iliotibial tract; 6 – Gluteus maximus; 7 – Gluteus medius; 8 – Posterior superior iliac spine; 9 – Spinous process [LIV]; 10 – Iliac crest; 11 – Anterior superior iliac spine; 12 – Tensor fasciae latae; Tensor of fascia lata; 13 – Sartorius; 14 – Rectus femoris; 15 – Vastus lateralis; 16 – Patella; 17 – Patellar ligament; 18 – Tibial tuberosity; 19 – Tibialis anterior

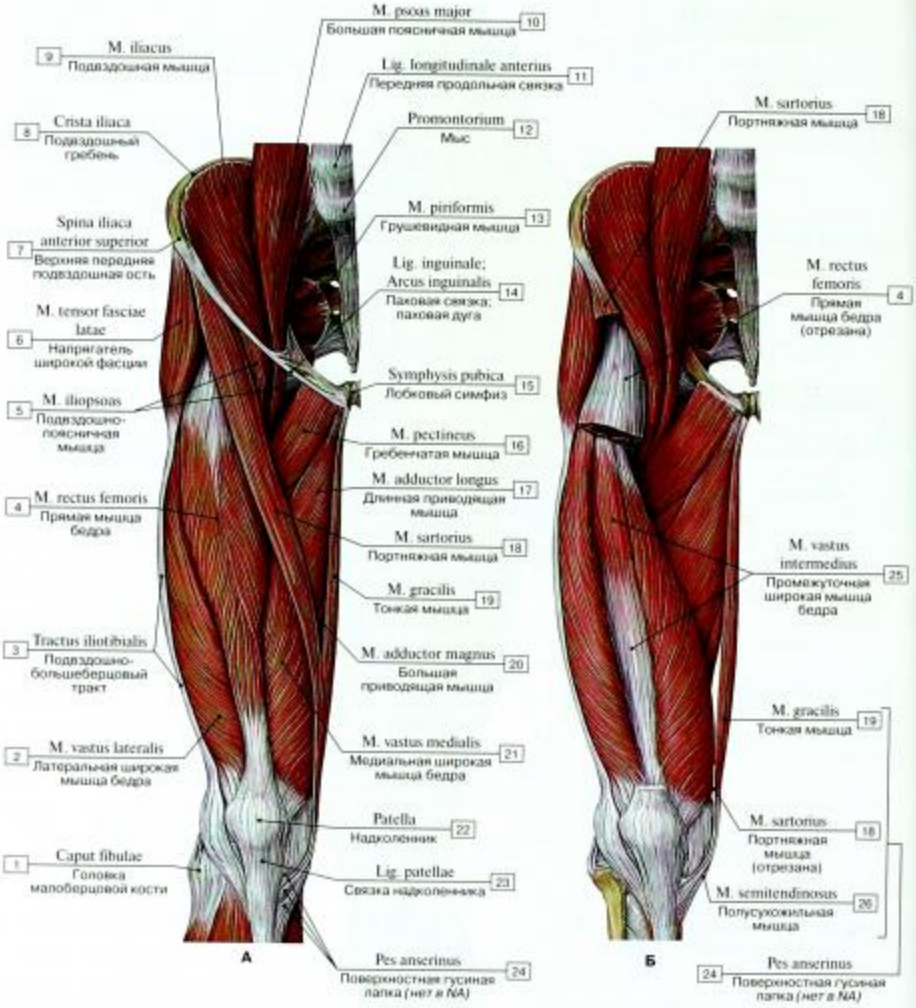

Рис. 735. Передняя группа мышц бедра, правого, вид спереди
(А – общий вид, Б – прямая мышца бедра и портняжная мышца удалены):

1 – Head of fibula; 2 – Vastus lateralis; 3 – Iliotibial tract; 4 – Rectus femoris; 5 – Iliopsoas; 6 – Tensor fasciae latae; Tensor of fascia lata; 7 – Anterior superior iliac spine; 8 – Iliac crest; 9 – Iliacus; 10 – Psoas major; 11 – Anterior longitudinal ligament; 12 – Promontory; 13 – Piriformis; 14 – Inguinal ligament; 15 – Pubic symphysis; 16 – Pectineus; 17 – Adductor longus; 18 – Sartorius; 19 – Gracilis; 20 – Adductor magnus; 21 – Vastus medialis; 22 – Patella; 23 – Patellar ligament; 24 = 18 + 19 + 26 – Pes anserinus; 25 – Vastus intermedius; 26 – Semitendinosus

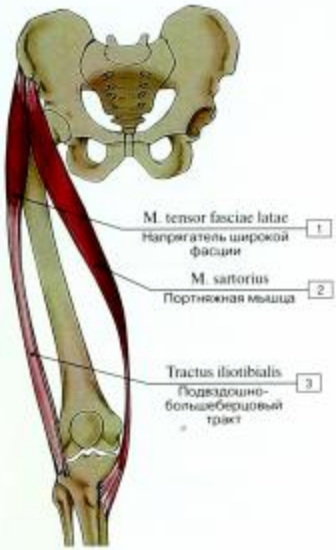

Рис. 736. Мышца-напрягатель широкой фасции бедра и портняжная мышца:

1 – Tensor fasciae latae; Tensor of fascia lata; 2 – Sartorius; 3 – Iliotibial tract

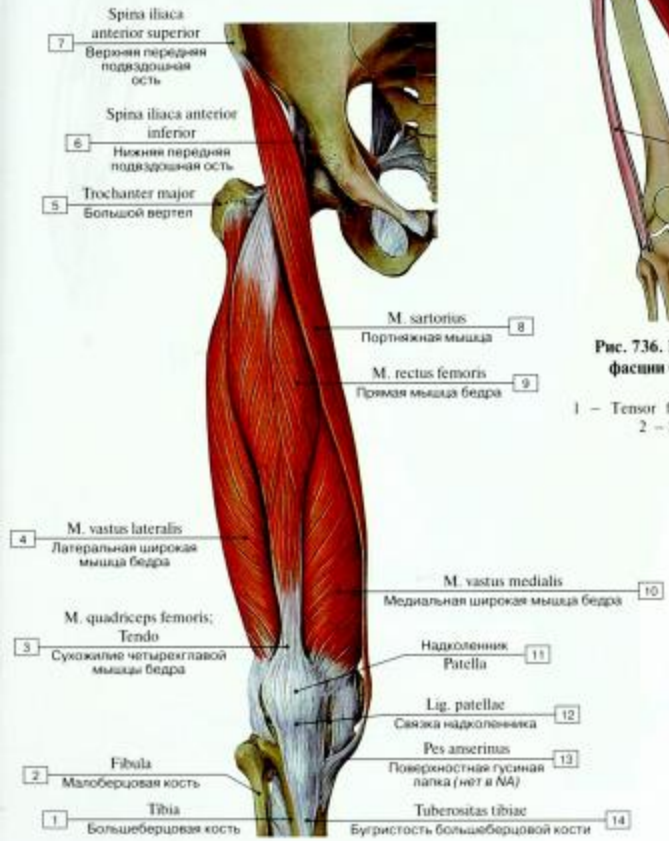

Рис. 737. Портняжная и четырехглавая мышца бедра, правого, вид спереди (остальные мышцы удалены):

1 – Tibia; 2 – Fibula; 3 – Quadriceps femoris; Tendon; 4 – Vastus lateralis; 5 – Greater trochanter; 6 – Anterior inferior iliac spine; 7 – Anterior superior iliac spine; 8 – Sartorius; 9 – Rectus femoris; 10 – Vastus medialis; 11 – Patella; 12 – Patellar ligament; 13 – Pes anserinus; 14 – Tibial tuberosity

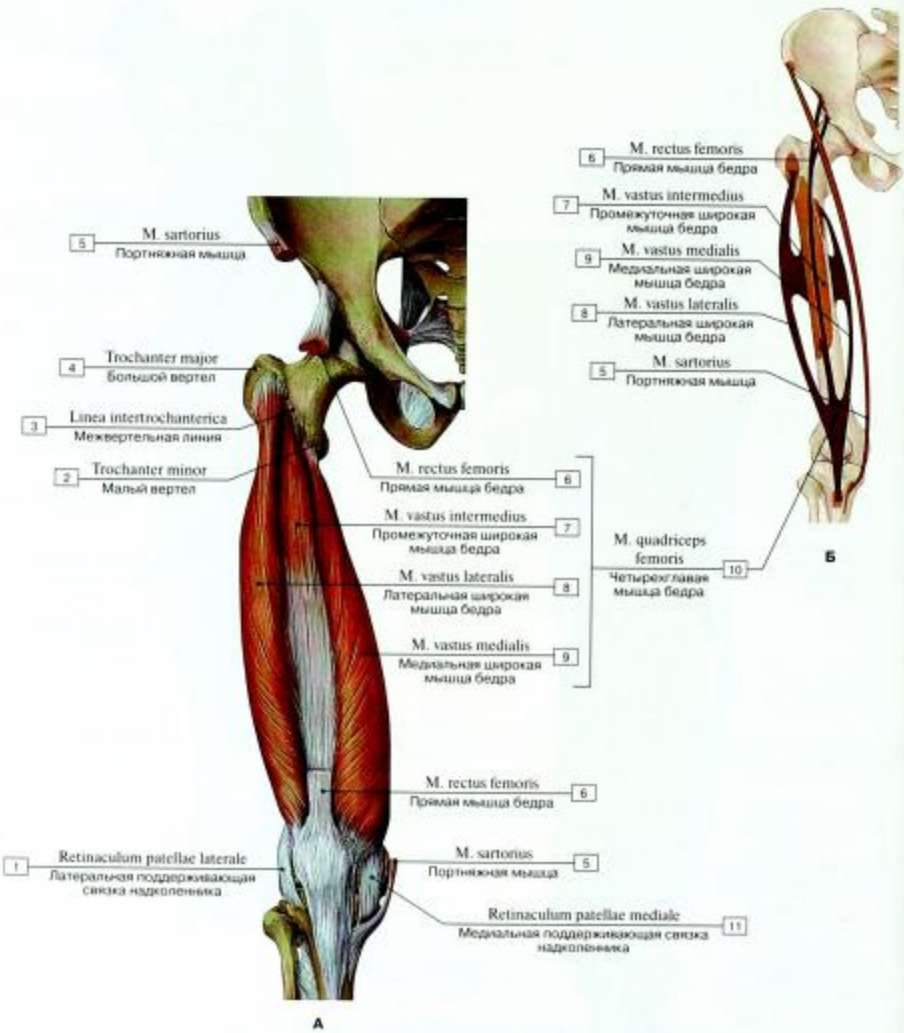

Рис. 738. Четырехглавая мышца бедра, правого, вид спереди, прямая мышца бедра и все остальные мышцы удалены (А – общий вид, Б – места начала и прикрепления мышц):

1 – Lateral patellar retinaculum; 2 – Lesser trochanter; 3 – Intertrochanteric line; 4 – Greater trochanter; 5 – Sartorius; 6 – Rectus femoris; 7 – Vastus intermedius; 8 – Vastus lateralis; 9 – Vastus medialis; 10 = 6 + 7 + 8 + 9 – Quadriceps femoris; 11 – Medial patellar retinaculum

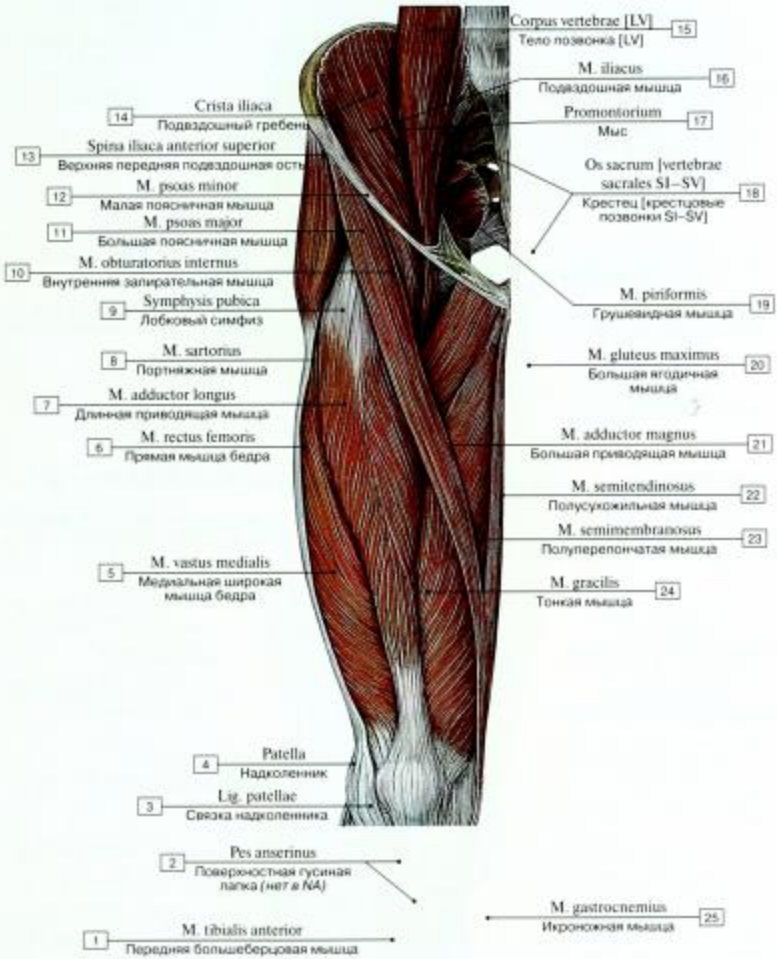

Рис. 739. Медиальная группа мышц бедра, правого (вид с медиальной стороны):

1 – Tibialis anterior; 2 – Pes anserinus; 3 – Patellar ligament; 4 – Patella; 5 – Vastus medialis; 6 – Rectus femoris; 7 – Adductor longus; 8 – Sartorius; 9 – Pubic symphysis; 10 – Obturator internus; 11 – Psoas major; 12 – Psoas minor; 13 – Anterior superior iliac spine; 14 – Iliac crest; 15 – Vertebral body [LV]; 16 – Iliacus; 17 – Promontory; 18 – Sacrum [sacral vertebrae SI–SV]; 19 – Piriformis; 20 – Gluteus maximus; 21 – Adductor magnus; 22 – Semitendinosus; 23 – Semimembranosus; 24 – Gracilis; 25 – Gastrocnemius

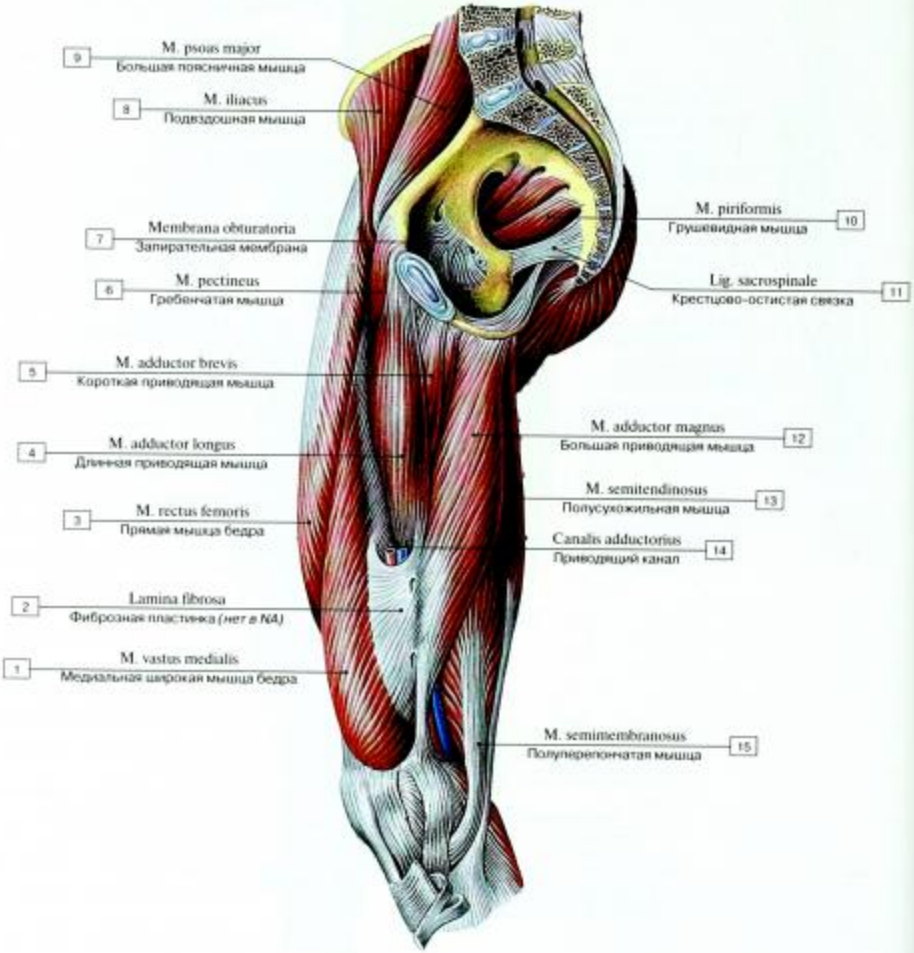

Рис. 740. Приводящая мышца бедра, правого, вид с медиальной стороны:

1 – Vastus medialis; 2 – Fibrous lamina; 3 – Rectus femoris; 4 – Adductor longus; 5 – Adductor brevis; 6 – Pectineus; 7 – Obturator membrane; 8 – Iliacus; 9 – Psoas major; 10 – Piriformis; 11 – Sacrospinous ligament; 12 – Adductor magnus; 13 – Semitendinosus; 14 – Adductor canal; 15 – Semimembranosus

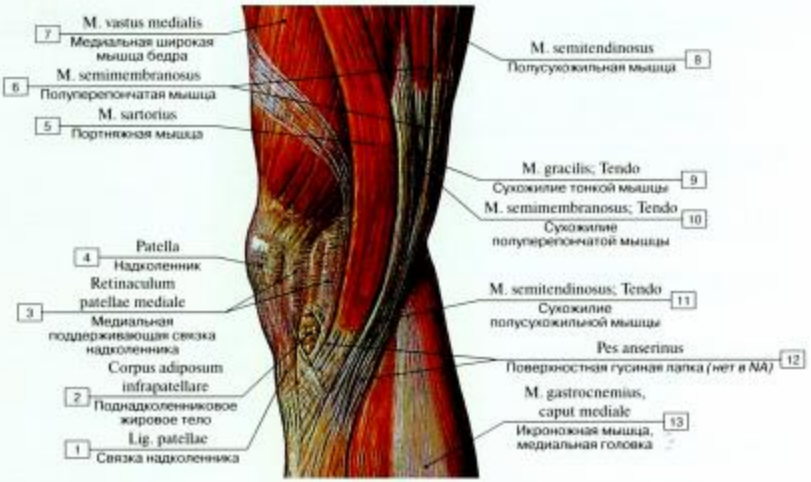

Рис. 741. Поверхностная гусиная лапка, правая нижняя конечность, вид с медиальной стороны:

1 – Patellar ligament; 2 – Infrapatellar fat pad; 3 – Medial patellar retinaculum; 4 – Patella; 5 – Sartorius; 6 – Semimembranosus; 7 – Vastus medialis; 8 – Semitendinosus; 9 – Gracilis; Tendon; 10 – Semimembranosus; Tendon; 11 – Semitendinosus; Tendon; 12 – Pes anserinus; 13 – Gastrocnemius, medial head

Рис. 742. Мышцы подколенной области правой нижней конечности, вид сзади:

1 – Semitendinosus; Tendon; 2 – Gracilis; Tendon; 3 – Semimembranosus; Tendon; 4 – Sartorius; 5 – Semimembranosus; 6 – Adductor magnus; Tendon; 7 – Vastus medialis; 8 – Adductor hiatus; 9 – Gracilis; 10 – Adductor magnus; 11 – Vastus lateralis; 12 – Biceps femoris, short head; 13 – Femur; Thigh bone, linea aspera; 14 – Biceps femoris, long head; 15 – Femur; Thigh bone, popliteal surface; 16 – Plantaris; 17 – Knee joint; Joint capsule; Articular capsule; 18 – Biceps femoris; Tendon; 19 – Gastrocnemius; Medial head; 20 – Gastrocnemius, lateral head

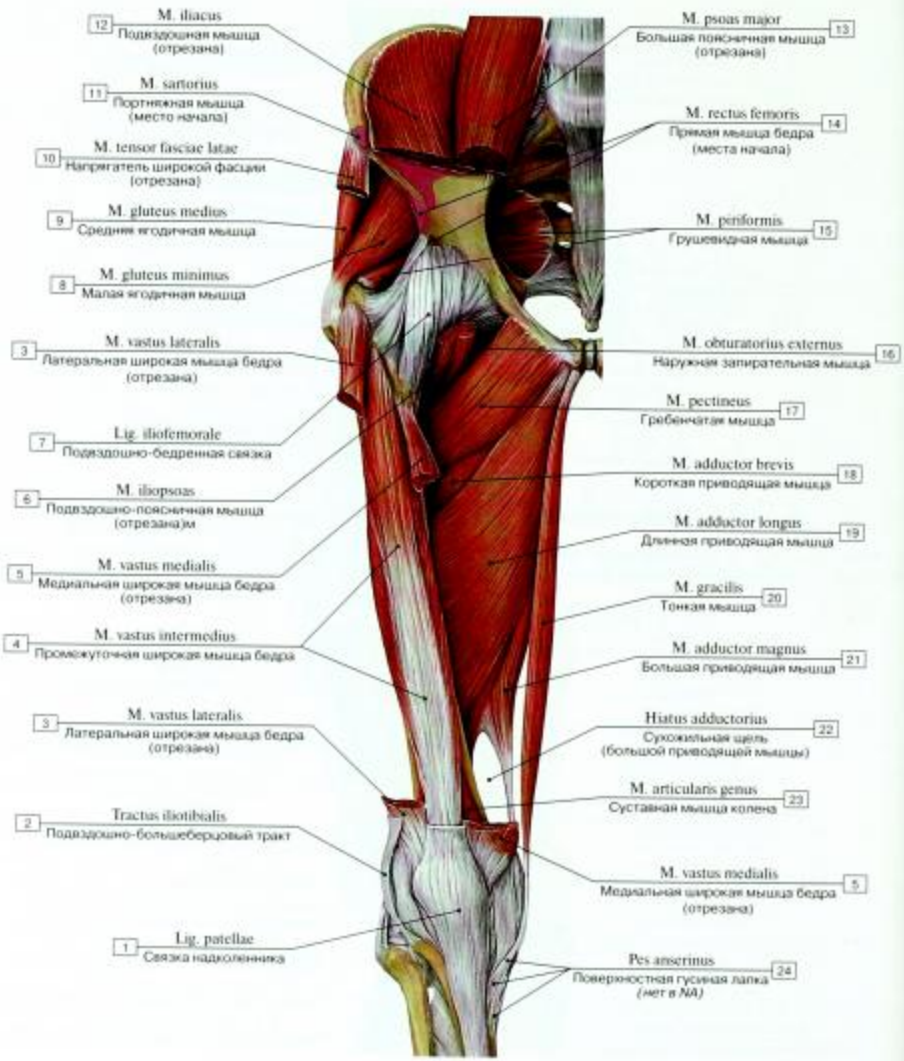

Рис. 743. Медиальная группа мышц бедра, правого, общий вид спереди:

1 – Patellar ligament; 2 – Iliotibial tract; 3 – Vastus lateralis; 4 – Vastus intermedius; 5 – Vastus medialis; 6 – Iliopsoas; 7 – Iliofemoral ligament; 8 – Gluteus minimus; 9 – Gluteus medius; 10 – Tensor fasciae latae; Tensor of fascia lata; 11 – Sartorius; 12 – Iliacus; 13 – Psoas major; 14 – Rectus femoris; 15 – Piriformis; 16 – Obturator externus; 17 – Pectineus; 18 – Adductor brevis; 19 – Adductor longus; 20 – Gracilis; 21 – Adductor magnus; 22 – Adductor hiatus; 23 – Articularis genus; Articular muscle of knee; 24 – Pes anserinus

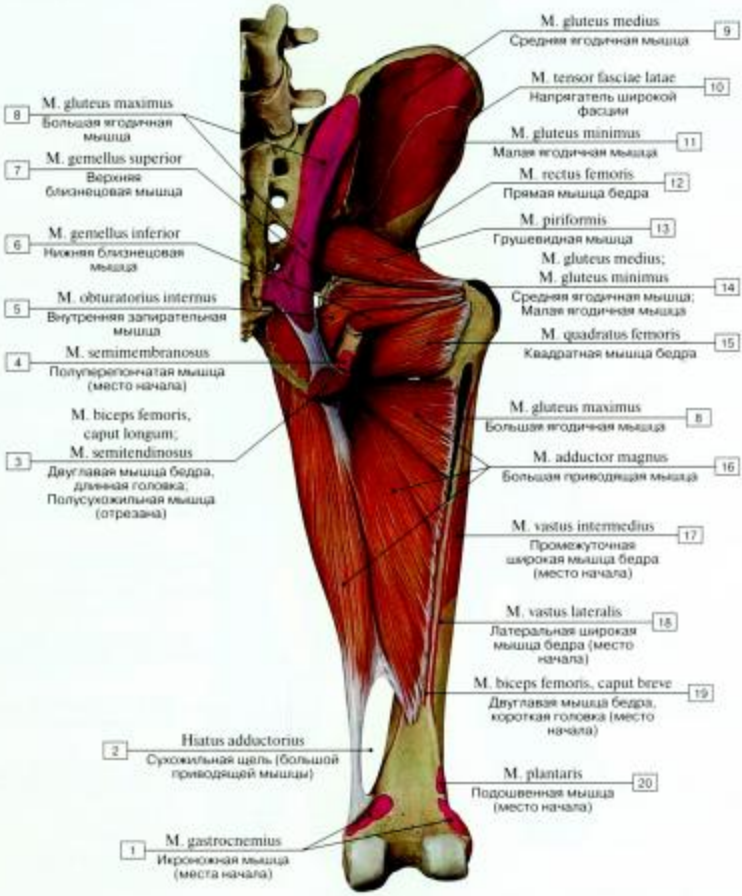

Рис. 744. Большая приводящая мышца бедра, правого, вид сзади:

1 – Gastrocnemius; 2 – Adductor hiatus; 3 – Biceps femoris, long head; Semitendinosus; 4 – Semimembranosus; 5 – Obturator internus; 6 – Gemellus inferior; Inferior gemellus; 7 – Gemellus superior; Superior gemellus; 8 – Gluteus maximus; 9 – Gluteus medius; 10 – Tensor fasciae latae; Tensor of fascia lata; 11 – Gluteus minimus; 12 – Rectus femoris; 13 – Piriformis; 14 – Gluteus medius; Gluteus minimus; 15 – Quadratus femoris; 16 – Adductor magnus; 17 – Vastus intermedius; 18 – Vastus lateralis; 19 – Biceps femoris, short head; 20 – Plantaris

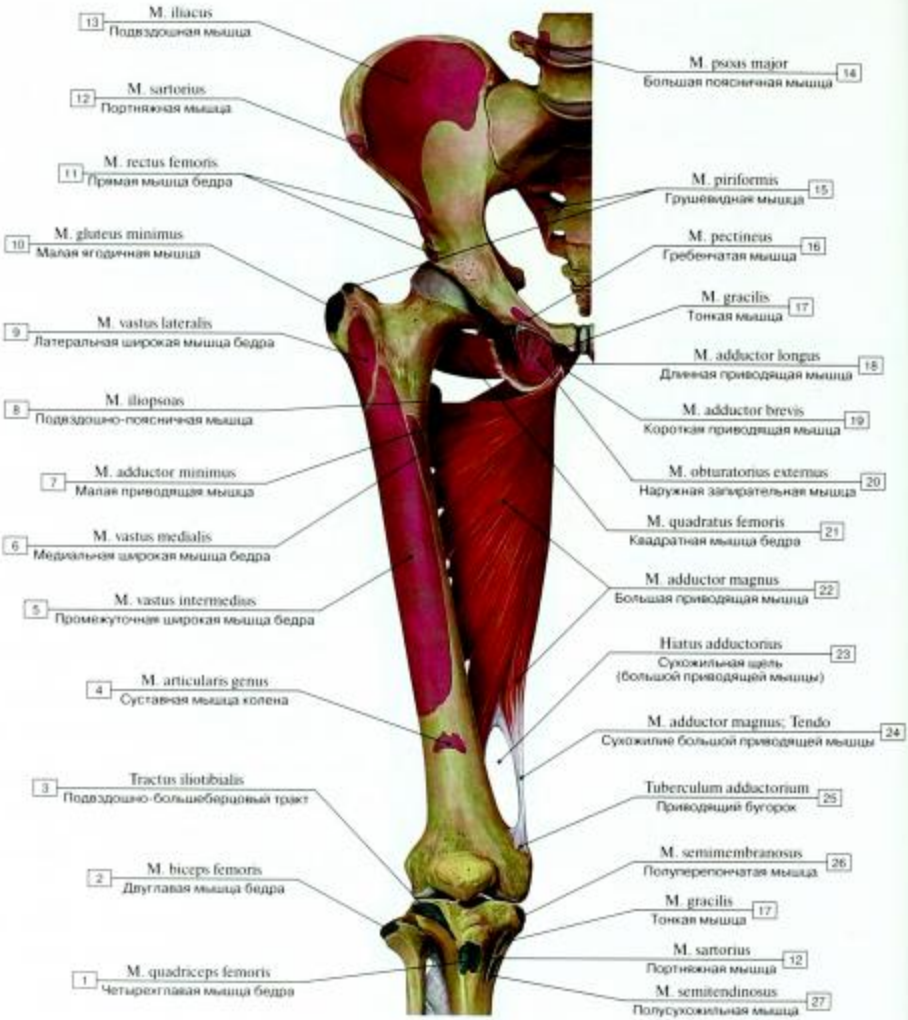

Рис. 745. Большая приводящая и квадратная мышцы бедра, правого (цветом обозначены места начала и прикрепления мышц):

1 – Quadriceps femoris; 2 – Biceps femoris; 3 – Iliotibial tract; 4 – Articularis genus; Articular muscle of knee; 5 – Vastus intermedius; 6 – Vastus medialis; 7 – Adductor minimus; 8 – Iliopsoas; 9 – Vastus lateralis; 10 – Gluteus minimus; 11 – Rectus femoris; 12 – Sartorius; 13 – Iliacus; 14 – Psoas major; 15 – Piriformis; 16 – Pectineus; 17 – Gracilis; 18 – Adductor longus; 19 – Adductor brevis; 20 – Obturator externus; 21 – Quadratus femoris; 22 – Adductor magnus; 23 – Adductor hiatus; 24 – Adductor magnus; Tendon; 25 – Adductor tubercle; 26 – Semimembranosus; 27 – Semitendinosus

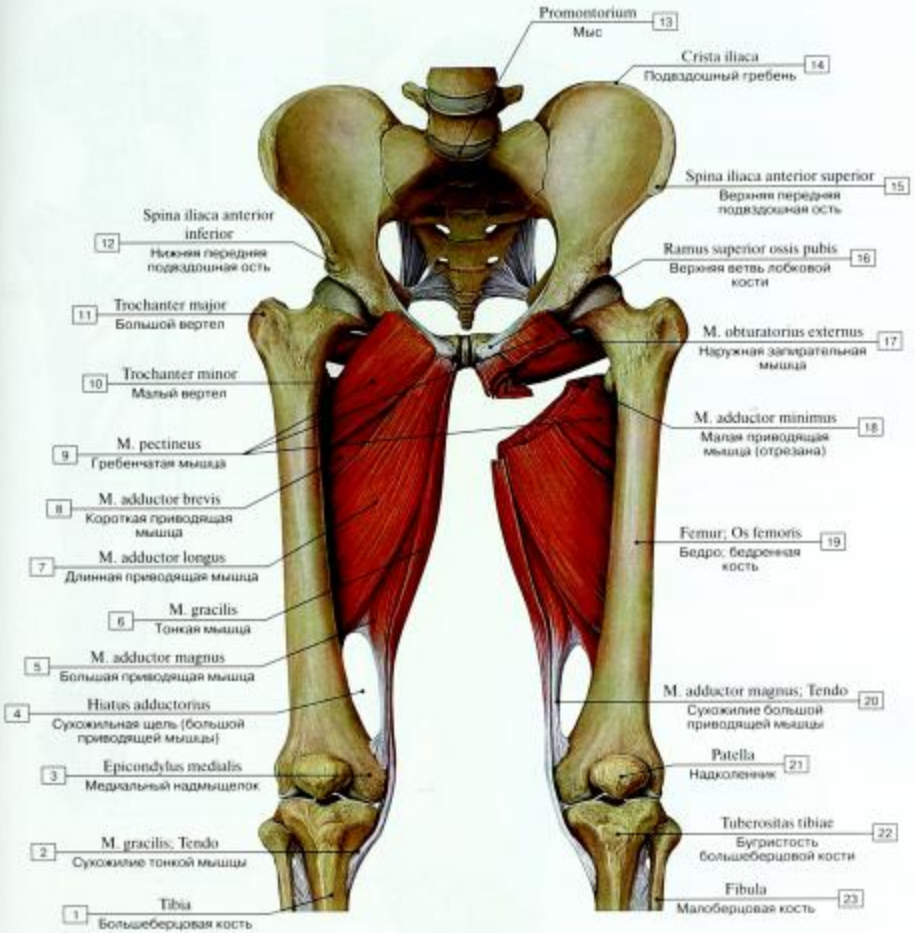

Рис. 746. Мышцы медиальной группы бедра, вид спереди:

1 – Tibia; 2 – Gracilis; Tendon; 3 – Medial epicondyle; 4 – Adductor hiatus; 5 – Adductor magnus; 6 – Gracilis; 7 – Adductor longus; 8 – Adductor brevis; 9 – Pectineus; 10 – Lesser trochanter; 11 – Greater trochanter; 12 – Anterior inferior iliac spine; 13 – Promontory; 14 – Iliac crest; 15 – Anterior superior iliac spine; 16 – Superior pubic ramus; 17 – Obturator externus; 18 – Adductor minimus; 19 – Femur; Thigh bone; 20 – Adductor magnus; Tendon; 21 – Patella; 22 – Tibial tuberosity; 23 – Fibula

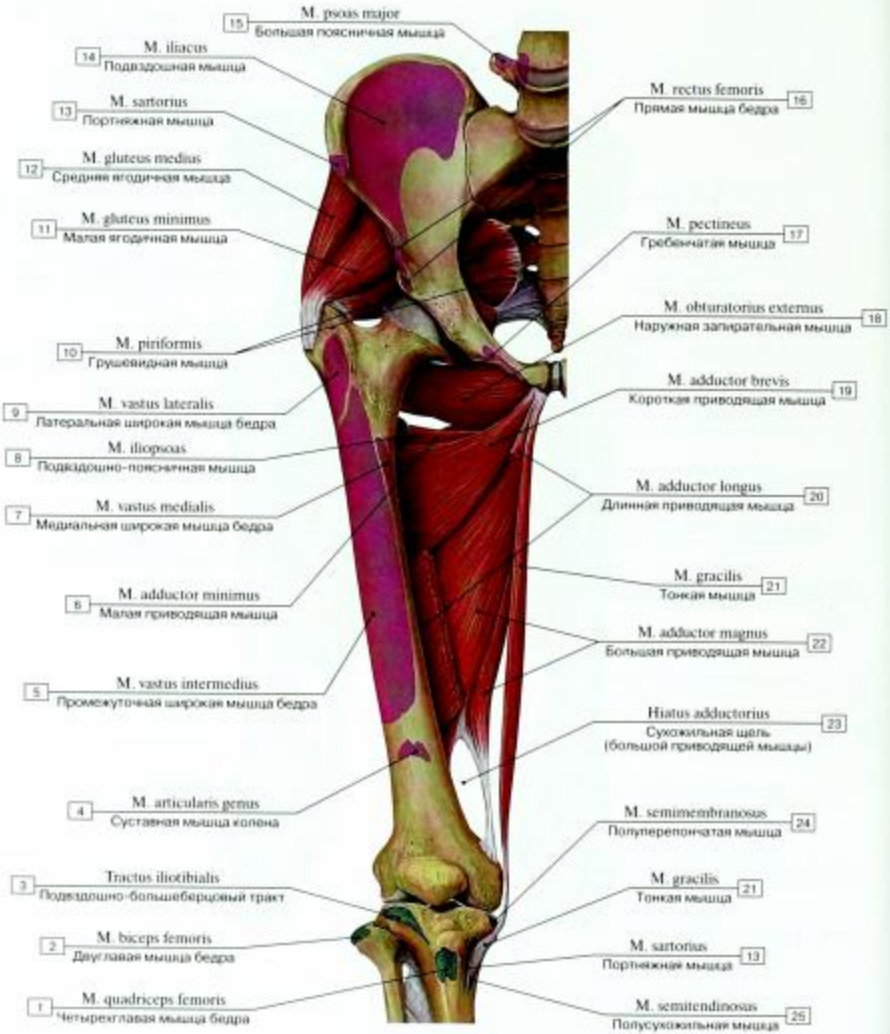

Рис. 747. Медиальная группа мышц бедра, правого, вид спереди (длинная приводящая мышца бедра удалена, цветом обозначены места начала и прикрепления мышц):

1 – Quadriceps femoris; 2 – Biceps femoris; 3 – Iliotibial tract; 4 – Articularis genus; Articular muscle of knee; 5 – Vastus intermedius; 6 – Adductor minimus; 7 – Vastus medialis; 8 – Iliopsoas; 9 – Vastus lateralis; 10 – Piriformis; 11 – Gluteus minimus; 12 – Gluteus medius; 13 – Sartorius; 14 – Iliacus; 15 – Psoas major; 16 – Rectus femoris; 17 – Pectineus; 18 – Obturator externus; 19 – Adductor brevis; 20 – Adductor longus; 21 – Gracilis; 22 – Adductor magnus; 23 – Adductor hiatus; 24 – Semimembranosus; 25 – Semitendinosus

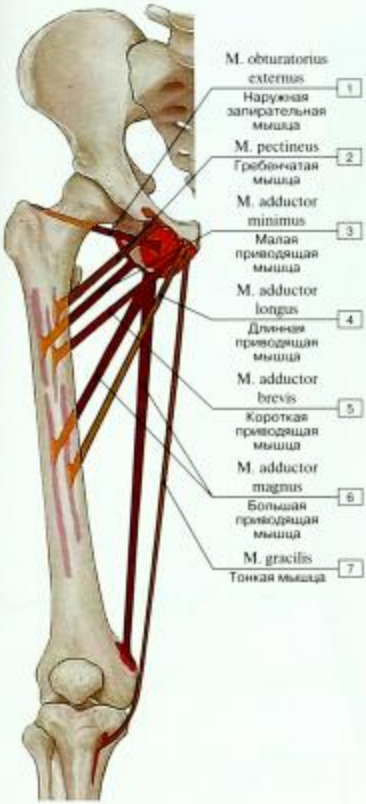

Рис. 748. Места начала и прикрепления медиальной группы мышц бедра:

1 – Obturator externus; 2 – Pectineus; 3 – Adductor minimus; 4 – Adductor longus; 5 – Adductor brevis; 6 – Adductor magnus; 7 – Gracilis

Изменение действий длинной и короткой приводящих мышц бедра (рис. 758).

Правый тазобедренный сустав, вид с латеральной стороны. Бедро, согнутое под углом в 80° показано более слабой штриховкой. Кроме основного действия как приводящих мышц, обе мышцы могут также участвовать в сгибании и разгибании в зависимости от положения костей тазобедренного сустава. Они помогают в сгибании от нейтрального положения (0°) приблизительно до 70°. Изменение воздействия на кости зависит от положения – при сгибании около 80°, мышцы становятся активными разгибателями бедра. Сгибающие компоненты обеих мышц преобразуются в разгибающие, как только место их прикрепления (шероховатая линия бедренной кости) перемещается выше, чем места начала (нижняя или верхняя лобковая ветвь).

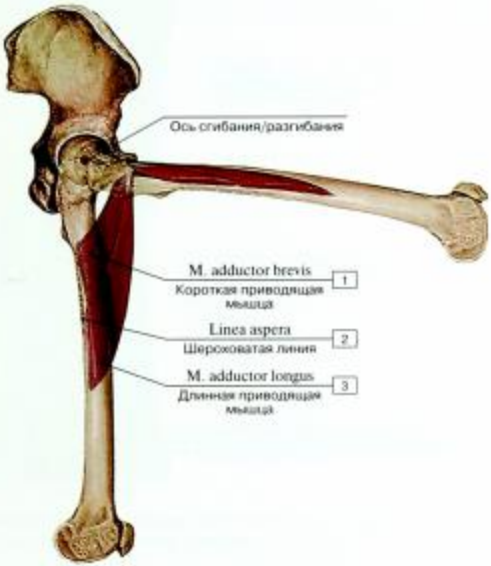

Рис. 749. Движение бедра, осуществляемое длинной и короткой приводящими мышцами:

1 – Adductor brevis; 2 – Linea aspera; 3 – Adductor longus

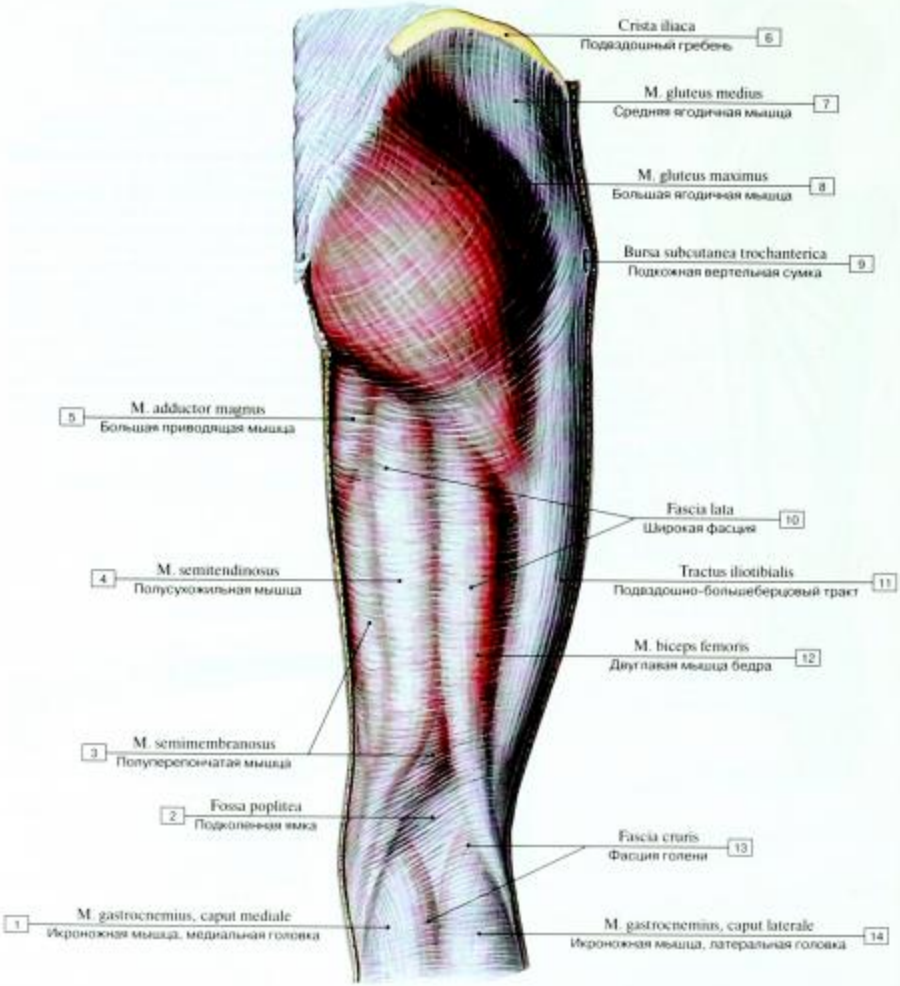

Рис. 750. Задняя группа мышц и фасций бедра, правого, вид сзади:

1 – Gastrocnemius, medial head; 2 – Popliteal fossa; 3 – Semimembranosus; 4 – Semitendinosus; 5 – Addactor magnus; 6 – Iliac crest; 7 – Gluteus medius; 8 – Gluteus maximus; 9 – Subcutaneous trochanteric bursa; 10 – Fascia lata; 11 – Iliotibial tract; 12 – Biceps femoris; 13 – Deep fascia of leg; 14 – Gastrocnemius, lateral head

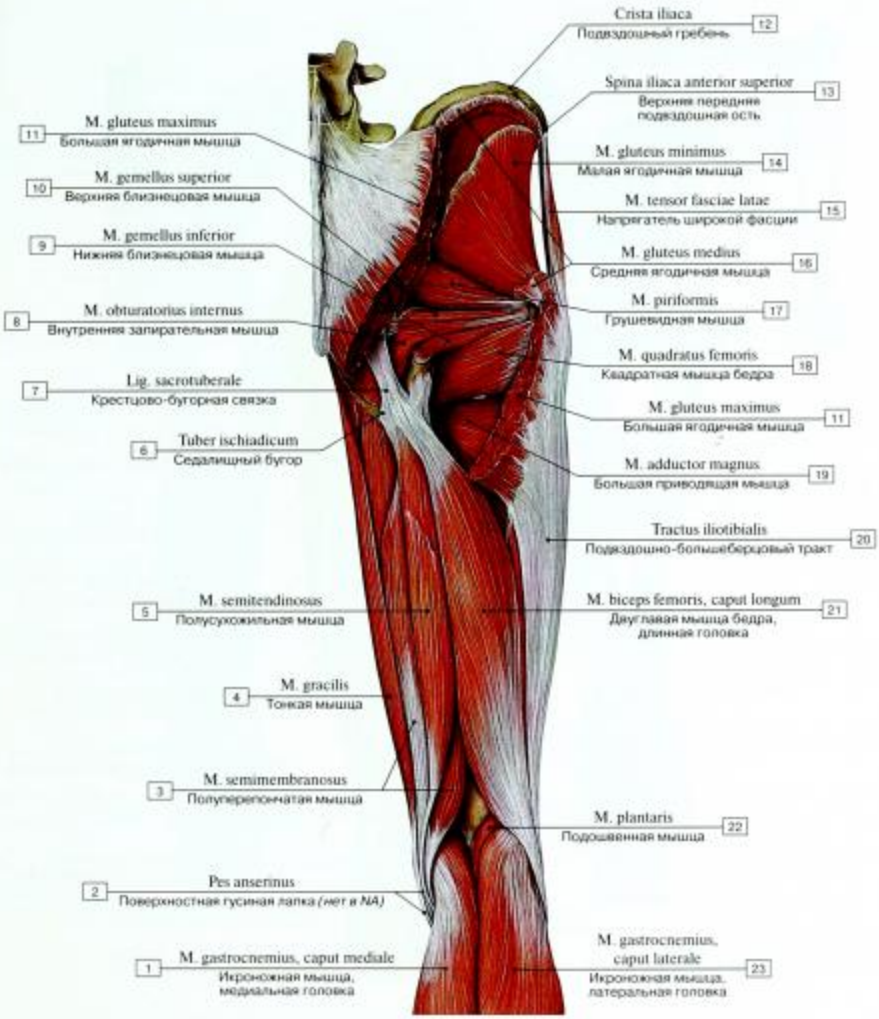

Рис. 751. Задняя группа мышц бедра и таза, правого, вид сзади (большая и средняя ягодичные мышцы частично удалены):

1 – Gastrocnemius, medial head; 2 – Pes anserinus; 3 – Semimembranosus; 4 – Gracilis; 5 – Semitendinosus; 6 – Ischial tuberosity; 7 – Sacrotuberous ligament; 8 – Obturator internus; 9 – Gemellus inferior; Inferior gemellus; 10 – Gemellus superior; Superior gemellus; 11 – Gluteus maximus; 12 – Iliac crest; 13 – Anterior superior iliac spine; 14 – Gluteus minimus; 15 – Tensor fasciae latae; Tensor of fascia lata; 16 – Gluteus medius; 17 – Piriformis; 18 – Quadratus femoris; 19 – Adductor magnus; 20 – Iliotibial tract; 21 – Biceps femoris, long head; 22 – Plantaris; 23 – Gastrocnemius, lateral head

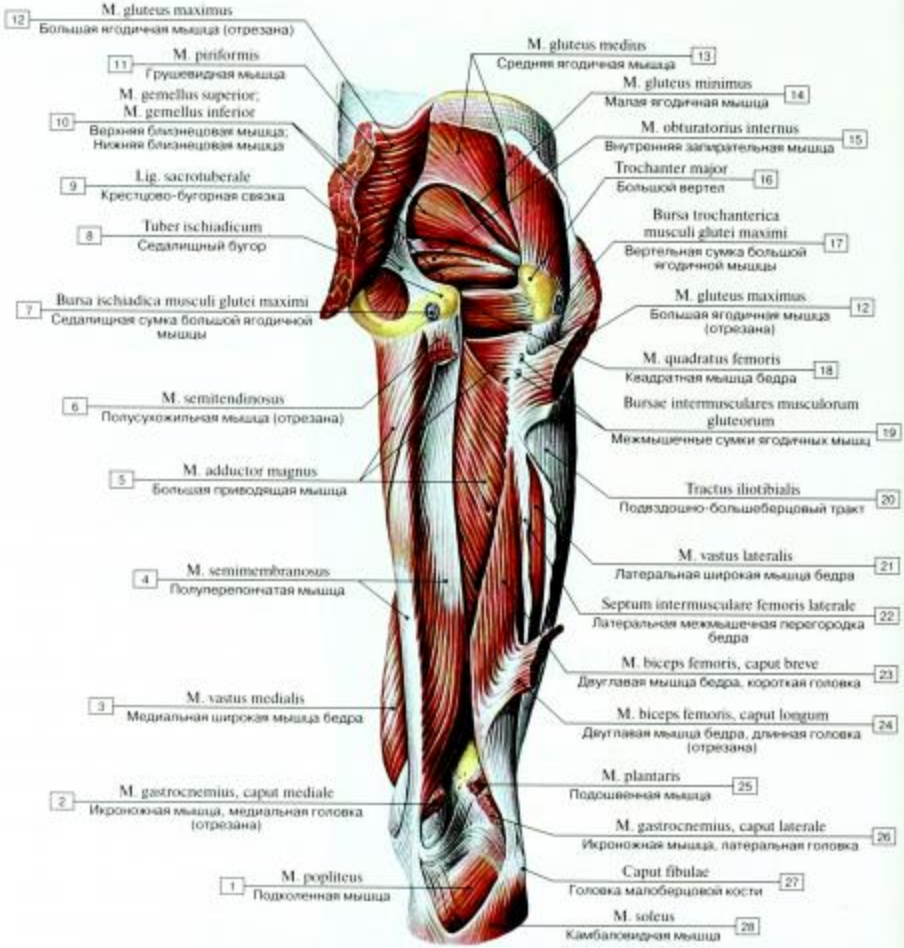

Рис. 752. Мышцы таза и бедра, правого, вид сзади (часть мышц отрезана):

1 – Popliteus; 2 – Gastrocnemius, medial head; 3 – Vastus medialis; 4 – Semimembranosus; 5 – Adductor magnus; 6 – Semitendinosus; 7 – Sciatic bursa of gluteus maximus; 8 – Ischial tuberosity; 9 – Sacrotuberous ligament; 10 – Gemellus superior; Superior gemellus; Gemellus inferior; Inferior gemellus; 11 – Piriformis; 12 – Gluteus maximus; 13 – Gluteus medius; 14 – Gluteus minimus; 15 – Obturator internus; 16 – Greater trochanter; 17 – Trochanteric bursa of gluteus maximus; 18 – Quadratus femoris; 19 – Intermuscular gluteal bursae; 20 – Iliotibial tract; 21 – Vastus lateralis; 22 – Lateral femoral intermuscular septum; 23 – Biceps femoris, short head; 24 – Biceps femoris, long head; 25 – Plantaris; 26 – Gastrocnemius, lateral head; 27 – Head of fibula; 28 – Soleus

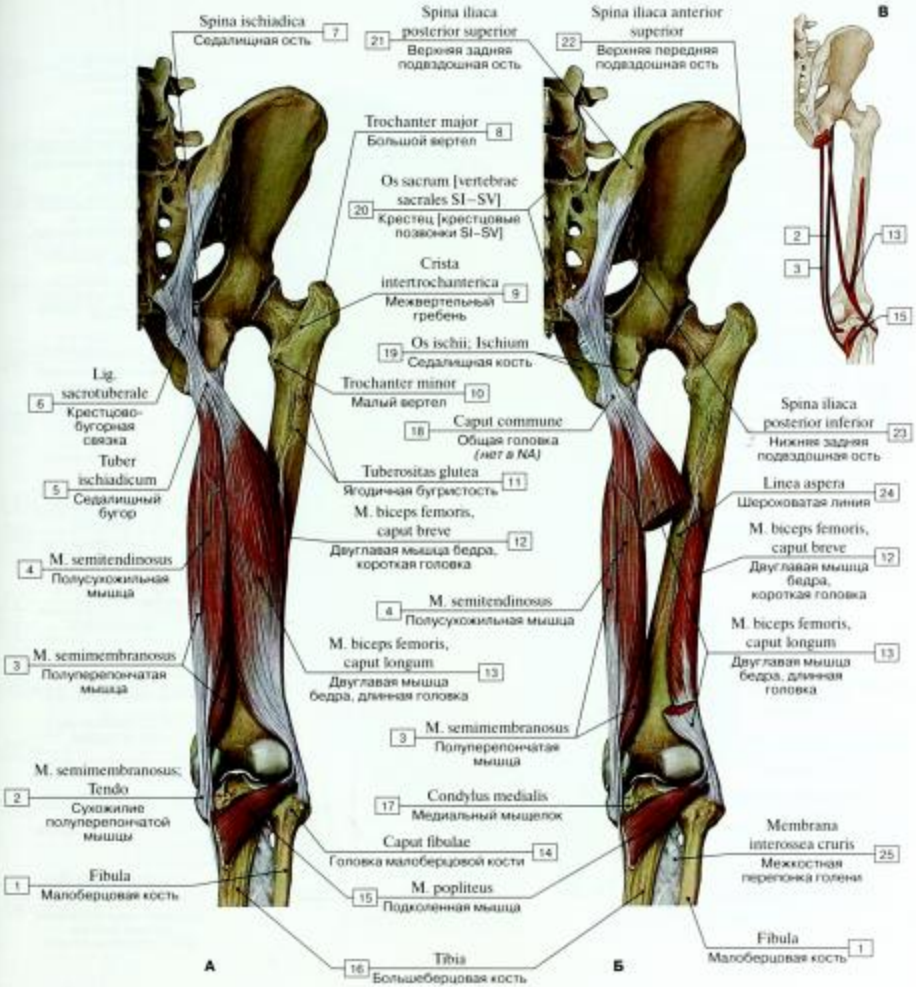

Рис. 753. Мышцы, осуществляющие сгибание голени, вид сзади (А – общий вид, Б – длинная головка двуглавой мышцы бедра частично отрезана, В – места начала и прикрепления мышц-сгибателей голени):

1 – Fibula; 2 – Semimembranosus; Tendon; 3 – Semimembranosus; 4 – Semitendinosus; 5 – Ischial tuberosity; 6 – Sacrotuberous ligament; 7 – Ischial spine; 8 – Greater trochanter; 9 – Intertrochanteric crest; 10 – Lesser trochanter; 11 – Gluteal tuberosity; 12 – Biceps femoris, short head; 13 – Biceps femoris, long head; 14 – Head of fibula; 15 – Popliteus; 16 – Tibia; 17 – Medial condyle; 18 – Common head; 19 – Ischium; 20 – Sacrum [sacral vertebrae SI–SV]; 21 – Posterior superior iliac spine; 22 – Anterior superior iliac spine; 23 – Posterior inferior iliac spine; 24 – Linea aspera; 25 – Interosseous membrane of leg

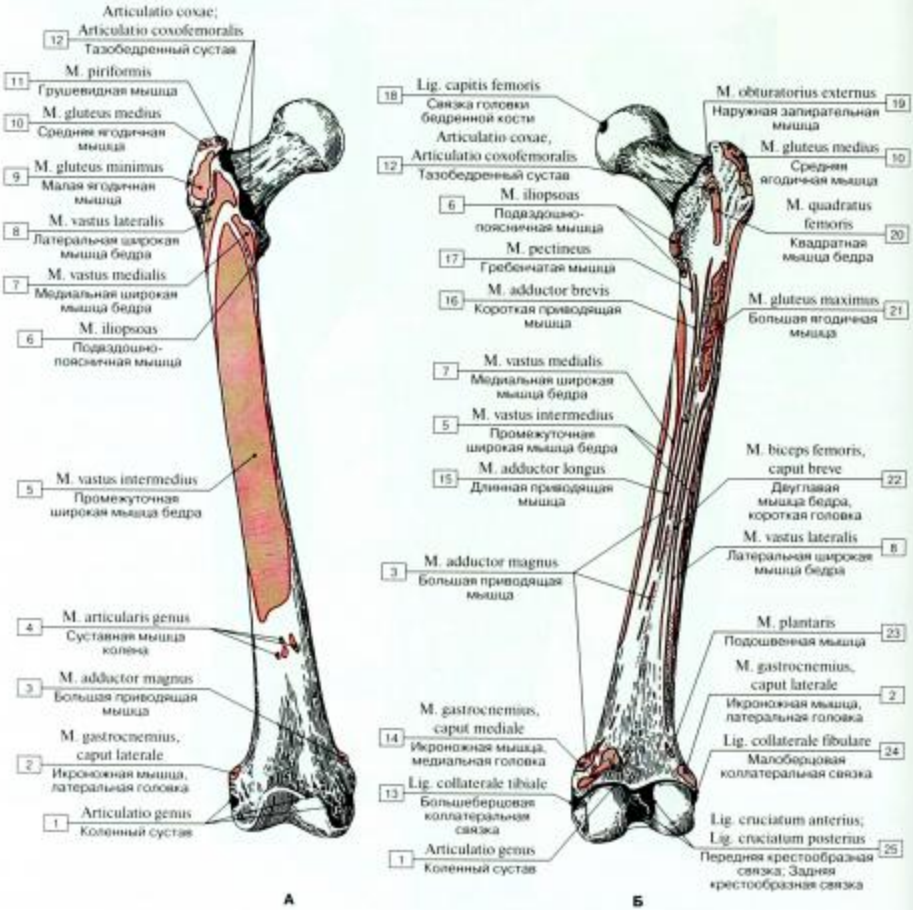

Рис. 754. Места начала и прикрепления мышц на бедренной кости, правой (А – передняя поверхность, Б – задняя поверхность):

1 – Knee joint; 2 – Gastrocnemius, lateral head; 3 – Adductor magnus; 4 – Articularis genus; Articular muscle of knee; 5 – Vastus intermedius; 6 – Iliopsoas; 7 – Vastus medialis; 8 – Vastus lateralis; 9 – Gluteus minimus; 10 – Gluteus medius; 11 – Piriformis; 12 – Hip joint; 13 – Tibial collateral ligament; 14 – Gastrocnemius, medial head; 15 – Adductor longus; 16 – Adductor brevis; 17 – Pectineus; 18 – Ligament of head of femur; 19 – Obturator externus; 20 – Quadratus femoris; 21 – Gluteus maximus; 22 – Biceps femoris, short head; 23 – Plantaris; 24 – Fibular collateral ligament; 25 – Anterior cruciate ligament; Posterior cruciate ligament

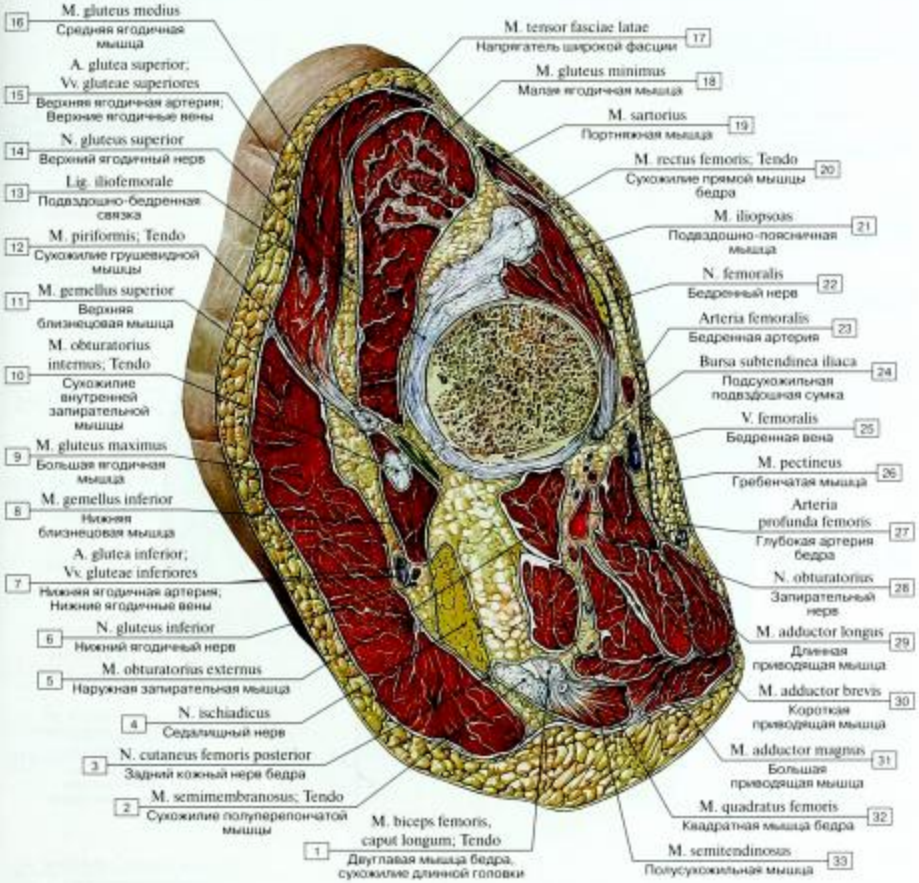

Рис. 755. Косой распил через тазобедренный сустав:

1 – Biceps femoris, long head; Tendon; 2 – Semimembranosus; Tendon; 3 – Posterior cutaneous nerve of thigh; Posterior femoral cutaneous nerve; 4 – Sciatic nerve; 5 – Obturator externus; 6 – Inferior gluteal nerve; 7 – Inferior gluteal artery; Inferior gluteal veins; 8 – Gemellus inferior; Inferior gemellus; 9 – Gluteus maximus; 10 – Obturator internus; Tendon; 11 – Gemellus superior; Superior gemellus; 12 – Piriformis; Tendon; 13 – Iliofemoral ligament; 14 – Superior gluteal nerve; 15 – Superior gluteal artery; Superior gluteal veins; 16 – Gluteus medius; 17 – Tensor fasciae latae; Tensor of fascia lata; 18 – Gluteus minimus; 19 – Sartorius; 20 – Rectus femoris; Tendon; 21 – Iliopsoas; 22 – Femoral nerve; 23 – Femoral artery; 24 – Subtendinous bursa of iliacus; 25 – Femoral vein; 26 – Pectineus; 27 – Deep artery of thigh; 28 – Obturator nerve; 29 – Adductor longus; 30 – Adductor brevis; 31 – Adductor magnus; 32 – Quadratus femoris; 33 – Semitendinosus

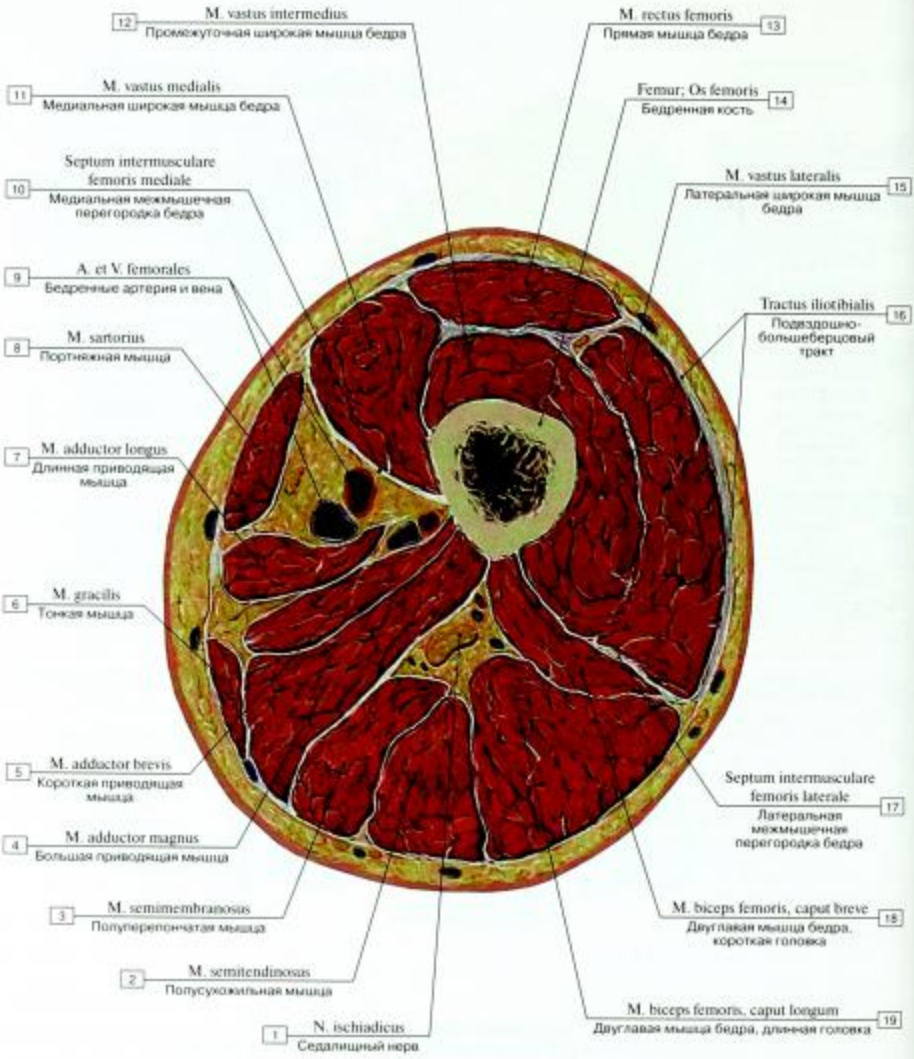

Рис. 756. Поперечный распил бедра на уровне верхней трети:

1 – Sciatic nerve; 2 – Semitendinosus; 3 – Semimembranosus; 4 – Adductor magnus; 5 – Adductor brevis; 6 – Gracilis; 7 – Adductor longus; 8 – Sartorius; 9 – Femoral artery and vein; 10 – Medial femoral intermuscular septum; 11 – Vastus medialis; 12 – Vastus intermedius; 13 – Rectus femoris; 14 – Femur; Thigh bone; 15 – Vastus lateralis; 16 – Iliotibial tract; 17 – Lateral femoral intermuscular septum; 18 – Biceps femoris, short head; 19 – Biceps femoris, long head

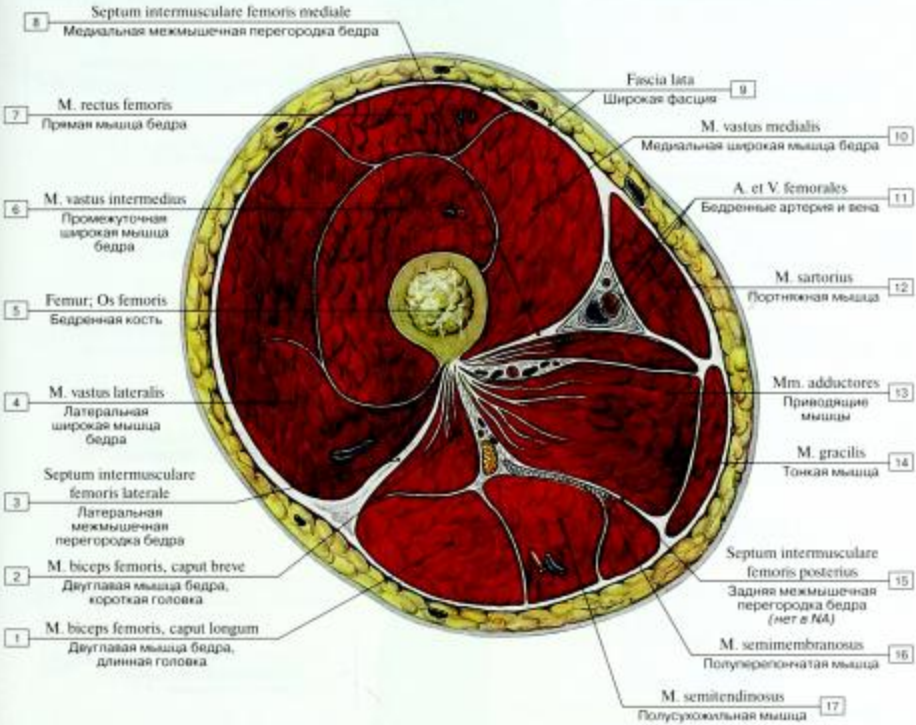

Рис. 757. Поперечный распил бедра на уровне средней трети:

1 – Biceps femoris, long head; 2 – Biceps femoris, short head; 3 – Lateral femoral intermuscular septum; 4 – Vastus lateralis; 5 – Femur; Thigh bone; 6 – Vastus intermedius; 7 – Rectus femoris; 8 – Medial femoral intermuscular septum; 9 – Fascia lata; 10 – Vastus medialis; 11 – Femoral artery and vein; 12 – Sartorius; 13 – Adductores; 14 – Gracilis; 15 – Posterior femoral intermuscular septum; 16 – Semimembranosus; 17 – Semitendinosus

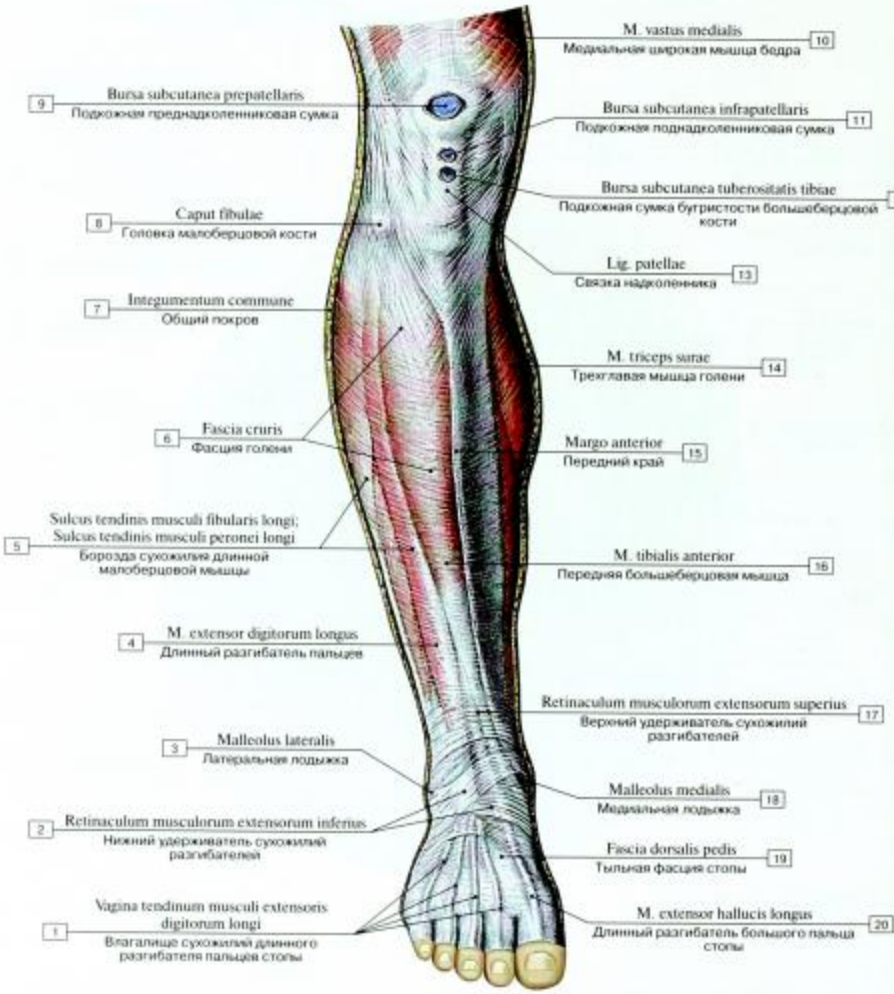

Рис. 758. Передняя группа мышц и фасций голени и стопы, правых, вид спереди:

1 – Tendinous sheath of extensor digitorum longus; 2 – Inferior extensor retinaculum; 3 – Lateral malleolus; 4 – Extensor digitorum longus; 5 – Groove for tendon of fibularis longus; Groove for tendon of peroneus longus; 6 – Deep fascia of leg; 7 – The integument; 8 – Head of fibula; 9 – Subcutaneous prepatellar bursa; 10 – Vastus medialis; 11 – Subcutaneous infrapatellar bursa; 12 – Subcutaneous bursa of tuberosity of tibia; 13 – Patellar ligament; 14 – Triceps surae; 15 – Anterior border; 16 – Tibialis anterior; 17 – Superior extensor retinaculum; 18 – Medial malleolus; 19 – Dorsal fascia of foot; 20 – Extensor hallucis longus

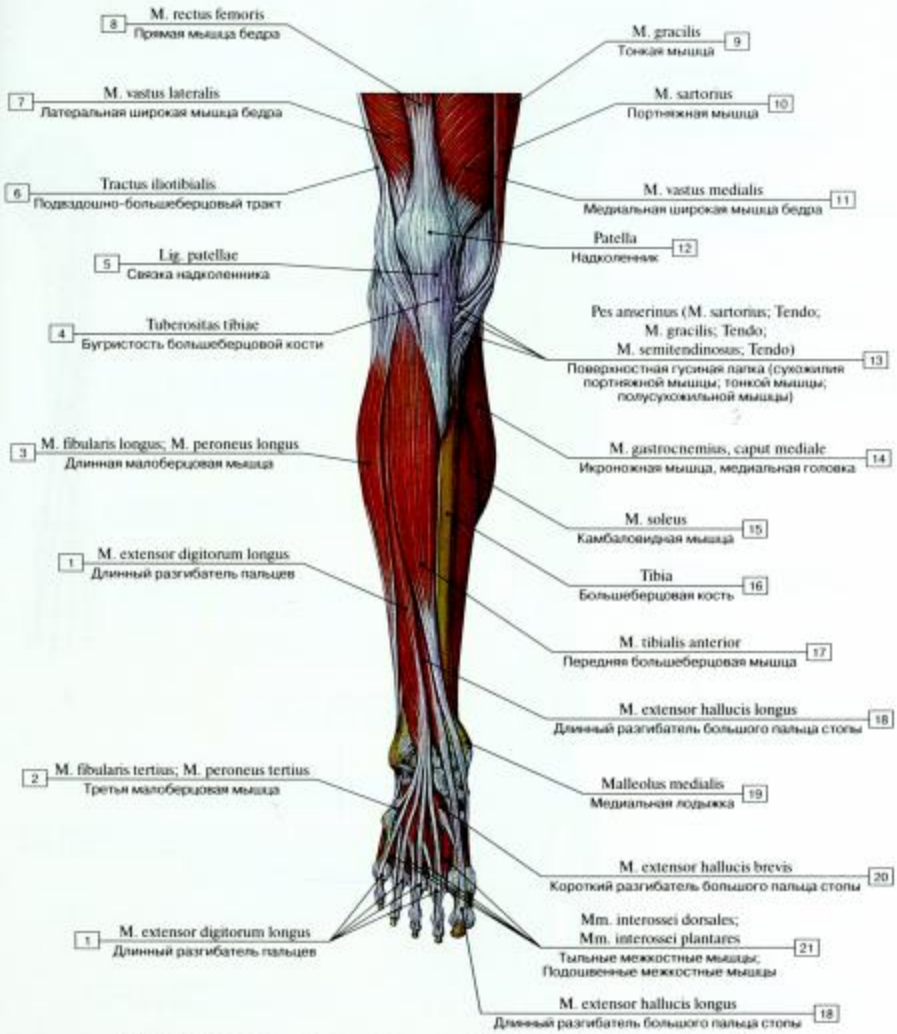

Рис. 759. Передняя группа мышц голени, правой (удерживатель разгибателя удален):

1 – Extensor digitorum longus; 2 – Fibularis tertius; Peroneus tertius; 3 – Fibularis longus; Peroneus longus; 4 – Tibial tuberosity; 5 – Patellar ligament; 6 – Iliotibial tract; 7 – Vastus lateralis; 8 – Rectus femoris; 9 – Gracilis; 10 – Sartorius; 11 – Vastus medialis; 12 – Patella; 13 – Pes anserinus (Sartorius; Tendon; Gracilis; Tendon; Semitendinosus; Tendon); 14 – Gastrocnemius, medial head; 15 – Soleus; 16 – Tibia; 17 – Tibialis anterior; 18 – Extensor hallucis longus; 19 – Medial malleolus; 20 – Extensor hallucis brevis; 21 – Dorsal interossei; Plantar interossei

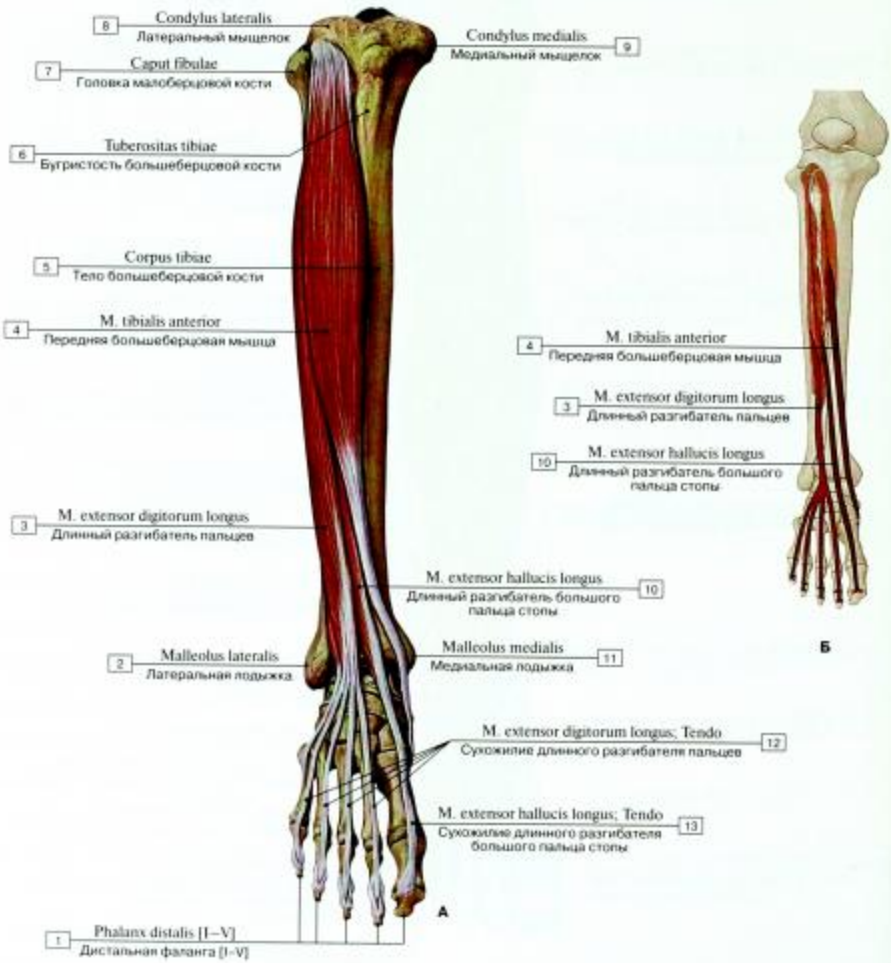

Рис. 760. Передняя большеберцовая мышца, длинный разгибатель большого пальца и пальцев стопы, правой (А – общий вид спереди, Б – места начала и прикрепления) (остальные мышцы удалены) :

1 – Distal phalanx [I–V]; 2 – Lateral malleolus; 3 – Extensor digitorum longus; 4 – Tibialis anterior; 5 – Shaft of tibia; Body of tibia; 6 – Tibial tuberosity; 7 – Head of fibula; 8 – Lateral condyle; 9 – Medial condyle; 10 – Extensor hallucis longus; 11 – Medial malleolus; 12 – Extensor digitorum longus; Tendon; 13 – Extensor hallucis longus; Tendon

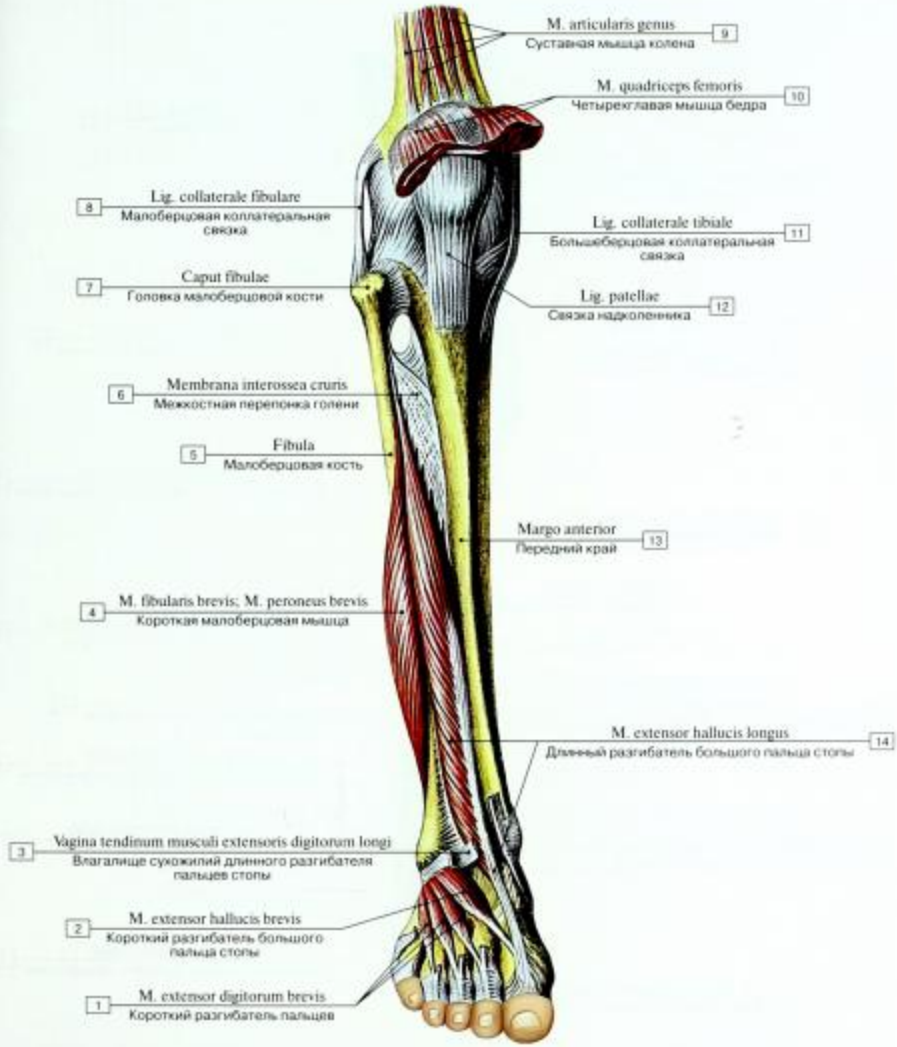

Рис. 761. Мышцы голени и стопы, правой, вид спереди (поверхностные мышцы удалены):

1 – Extensor digitorum brevis; 2 – Extensor hallucis brevis; 3 – Tendinous sheath of extensor digitorum longus; 4 – Fibularis brevis; Peroneus brevis; 5 – Fibula; 6 – Interosseous membrane of leg; 7 – Head of fibula; 8 – Fibular collateral ligament; 9 – Articularis genus; Articular muscle of knee; 10 – Quadriceps femoris; 11 – Tibial collateral ligament; 12 – Patellar ligament; 13 – Anterior border; 14 – Extensor hallucis longus

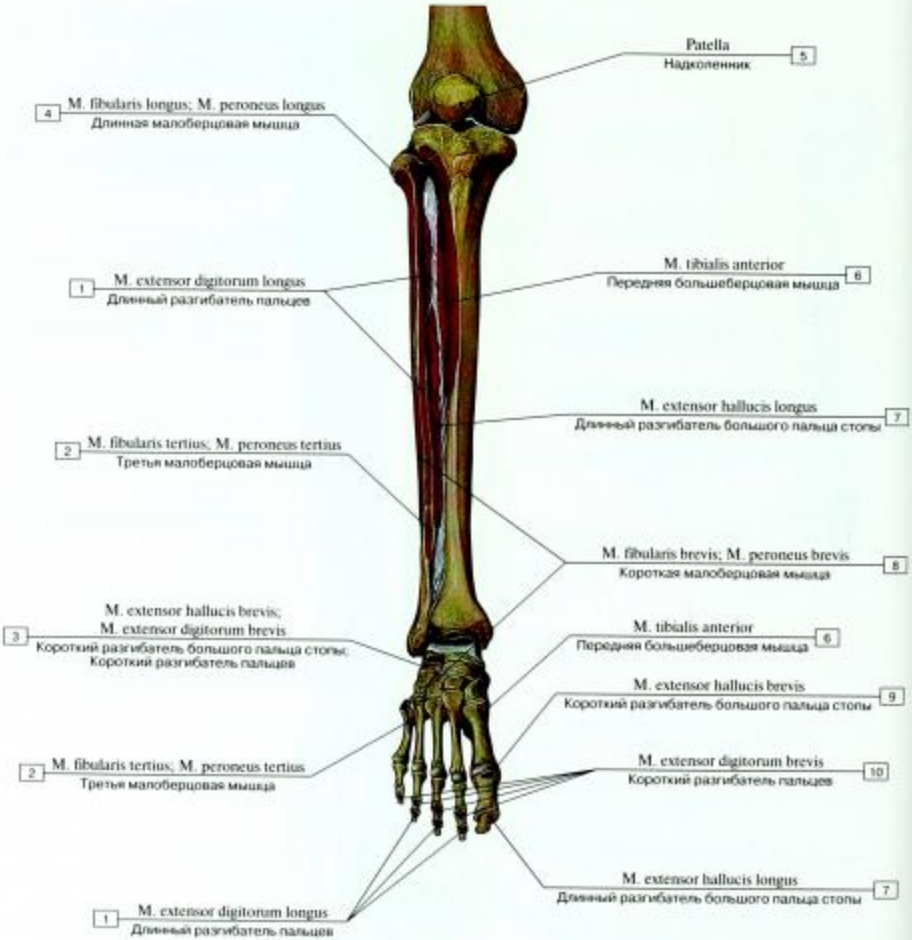

Рис. 762. Места начала и прикрепления мышц на передней поверхности костей голени, правой, вид спереди:

1 – Extensor digitorum longus; 2 – Fibularis tertius; Peroneus tertius; 3 – Extensor hallucis brevis; Extensor digitorum brevis; 4 – Fibularis longus; Peroneus longus; 5 – Patella; 6 – Tibialis anterior; 7 – Extensor hallucis longus; 8 – Fibularis brevis; Peroneus brevis; 9 – Extensor hallucis brevis; 10 – Extensor digitorum brevis

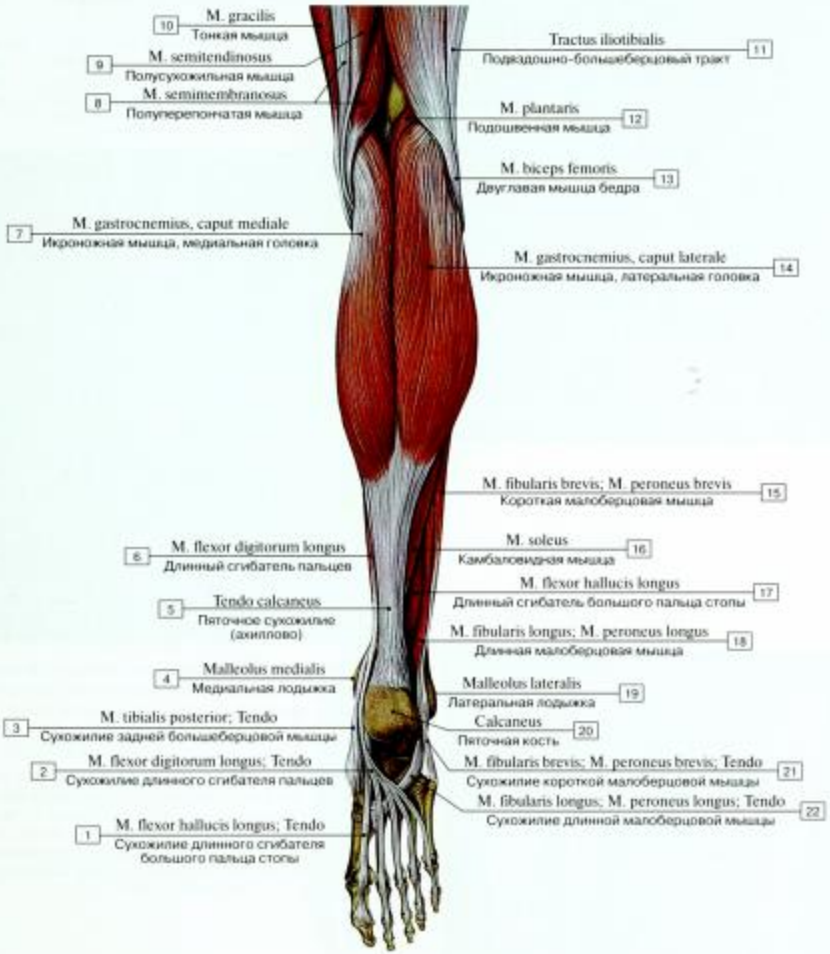

Рис. 763. Задняя группа мышц голени, правой, общий вид сзади:

1 – Flexor hallucis longus; Tendon; 2 – Flexor digitorum longus; Tendon; 3 – Tibialis posterior; Tendon; 4 – Medial malleolus; 5 – Calcaneal tendon; 6 – Flexor digitorum longus; 7 – Gastrocnemius, medial head; 8 – Semimembranosus; 9 – Semitendinosus; 10 – Gracilis; 11 – Iliotibial tract; 12 – Plantaris; 13 – Biceps femoris; 14 – Gastrocnemius, lateral head; 15 – Fibularis brevis; Peroneus brevis; 16 – Soleus; 17 – Flexor hallucis longus; 18 – Fibularis longus; Peroneus longus; 19 – Lateral malleolus; 20 – Calcaneus; 21 – Fibularis brevis; Peroneus brevis; Tendon; 22 – Fibularis longus; Peroneus longus; Tendon

Рис. 764. Сагиттальный срез коленного сустава, изображение, взвешенное по протонной плотности (магнитно-резонансная томография):

1 – большеберцовая кость, латеральный мыщелок; 2 – икроножная мышца, латеральная головка; 3 – латеральный мениск; 4 – бедренная кость, латеральный мыщелок; 5 – эпифизарный хрящ; 6 – двуглавая мышца бедра; 7 – латеральная широкая мышца бедра (*по С.К. Терновому*)

Рис. 765. Сагиттальный срез коленного сустава, изображение, взвешенное по протонной плотности, с подавлением сигнала от жировой ткани (магнитно-резонансная томография):

1 – межмыщелковое возвышение; 2 – задняя крестообразная связка; 3 – передняя крестообразная связка; 4 – поднадколенниковое жировое тело; 5 – связка надколенника; 6 – надколенник; 7 – эпифизарный хрящ; 8 – икроножная мышца, медиальная головка; 9 – подколенная артерия; 10 – полуперепончатая мышца; 11 – бедренная кость (*по С.К. Терновому*)

Рис. 766. Фронтальный срез коленного сустава, Т1-взвешенное изображение (магнитно-резонансная томография):

1 – двуглавая мышца бедра; 2 – икроножная мышца, латеральная головка; 3 – подколенная вена; 4 – подколенная артерия; 5 – икроножная мышца, медиальная головка; 6 – портняжная мышца; 7 – большая подкожная вена ноги; 8 – тонкая мышца; 9 – полусухожильная мышца (*по С.К. Терновому*)

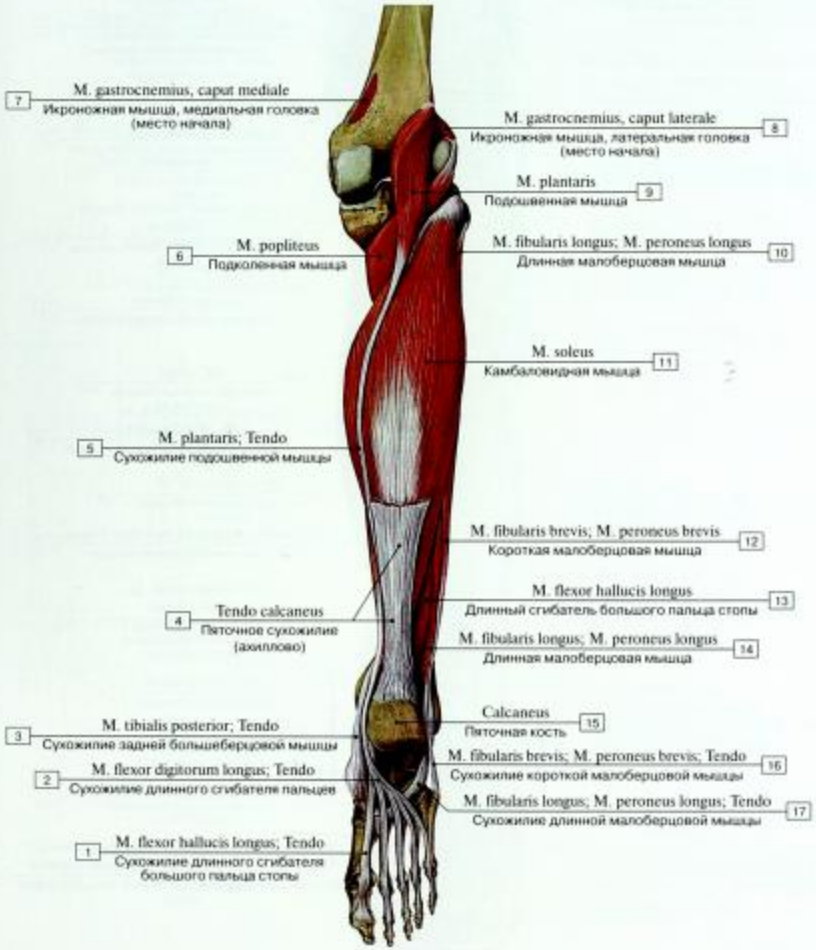

Рис. 767. Задняя группа мышц голени, правой, вид сзади, икроножная мышца частично удалена:

1 – Flexor hallucis longus; Tendon; 2 – Flexor digitorum longus; Tendon; 3 – Tibialis posterior; Tendon; 4 – Calcaneal tendon; 5 – Plantaris; Tendon; 6 – Popliteus; 7 – Gastrocnemius, medial head; 8 – Gastrocnemius, lateral head; 9 – Plantaris; 10 – Fibularis longus; Peroneus longus; 11 – Soleus; 12 – Fibularis brevis; Peroneus brevis; 13 – Flexor hallucis longus; 14 – Fibularis longus; Peroneus longus; 15 – Calcaneus; 16 – Fibularis brevis; Peroneus brevis; Tendon; 17 – Fibularis longus; Peroneus longus; Tendon

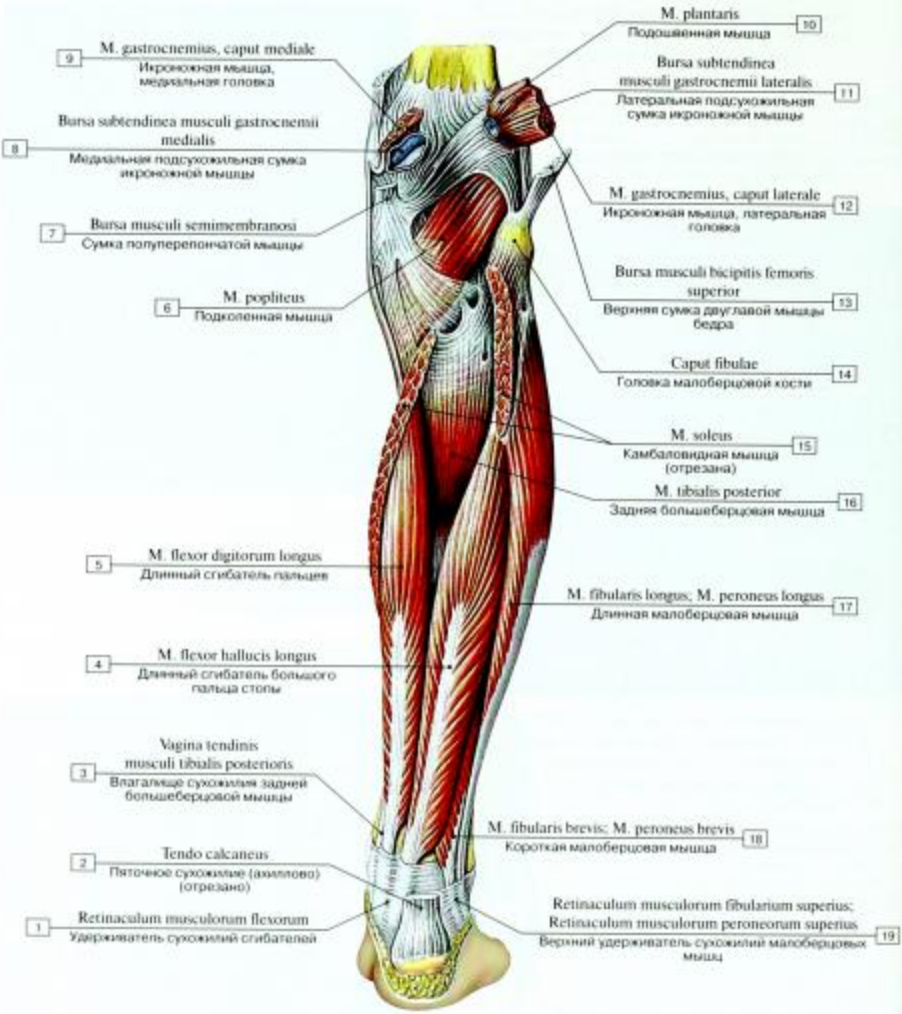

Рис. 768. Задняя группа мышц голени, правой, глубокий слой, вид сзади, трехглавая мышца удалена:

1 – Flexor retinaculum; 2 – Calcaneal tendon; 3 – Tendinous sheath of tibialis posterior; 4 – Flexor hallucis longus; 5 – Flexor digitorum longus; 6 – Popliteus; 7 – Semimembranosus bursa; 8 – Medial subtendinous bursa of gastrocnemius; 9 – Gastrocnemius, medial head; 10 – Plantaris; 11 – Lateral subtendinous bursa of gastrocnemius; 12 – Gastrocnemius, lateral head; 13 – Superior bursa of biceps femoris; 14 – Head of fibula; 15 – Soleus; 16 – Tibialis posterior; 17 – Fibularis longus; Peroneus longus; 18 – Fibularis brevis; Peroneus brevis; 19 – Superior fibular retinaculum; Superior peroneal retinaculum

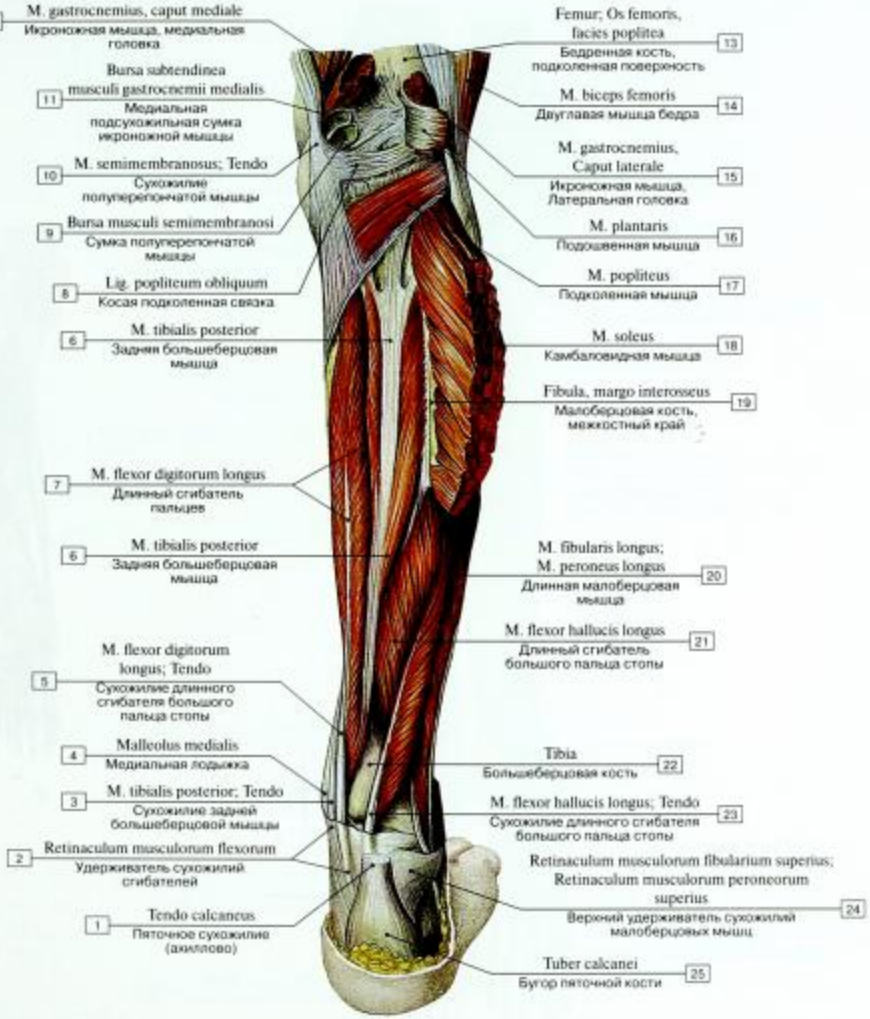

Рис. 769. Задняя группа мышц голени, правой, вид сзади, трехглавая мышца голени частично удалена:

1 – Calcaneal tendon; 2 – Flexor retinaculum; 3 – Tibialis posterior; Tendon; 4 – Medial malleolus; 5 – Flexor digitorum longus; Tendon; 6 – Tibialis posterior; 7 – Flexor digitorum longus; 8 – Oblique popliteal ligament; 9 – Semimembranosus bursa; 10 – Semimembranosus; Tendon; 11 – Medial subtendinous bursa of gastrocnemius; 12 – Gastrocnemius, medial head; 13 – Femur; Thigh bone, popliteal surface; 14 – Biceps femoris; 15 – Gastrocnemius, lateral head; 16 – Plantaris; 17 – Popliteus; 18 – Soleus; 19 – Fibula, interosseous border; 20 – Fibularis longus; Peroneus longus; 21 – Flexor hallucis longus; 22 – Tibia; 23 – Flexor hallucis longus; Tendon; 24 – Superior fibular retinaculum; Superior peroneal retinaculum; 25 – Calcaneal tuberosity

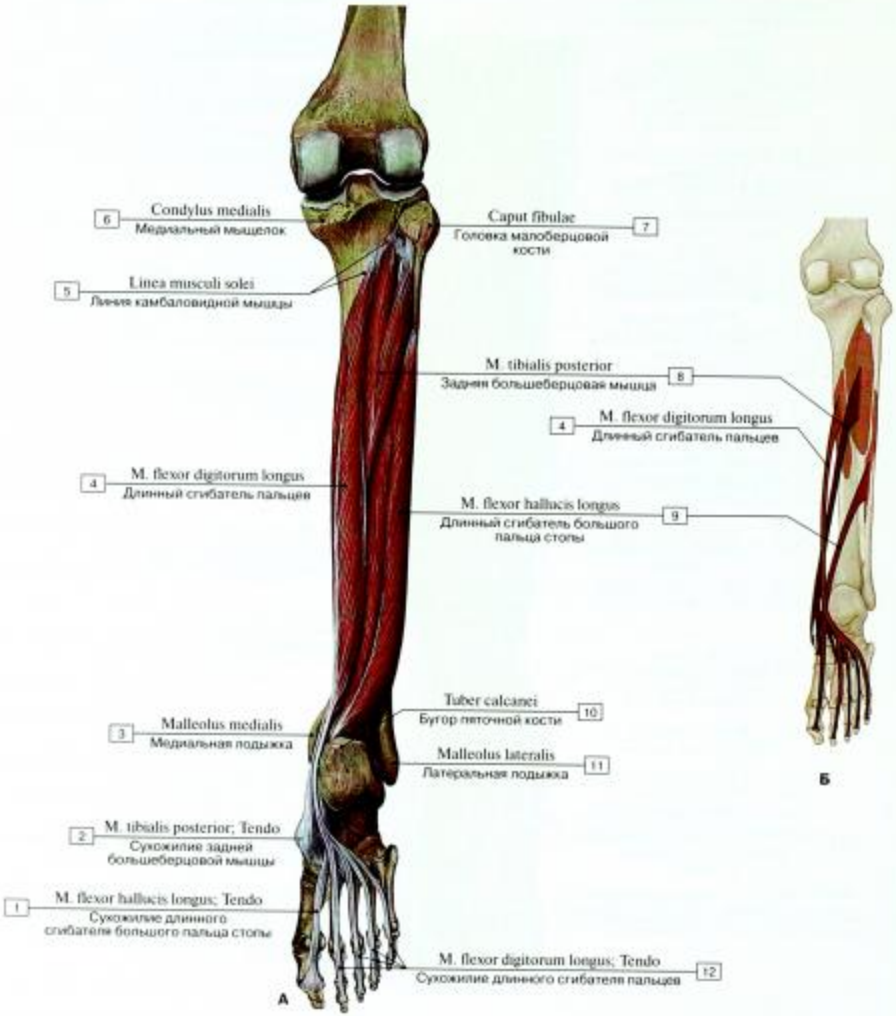

Рис. 770. Задняя большеберцовая мышца, длинный сгибатель пальцев и большого пальца стопы, правые, вид сзади (А – общий вид, Б – места начала и прикрепления глубоких сгибателей) (все остальные мышцы удалены):

1 – Flexor hallucis longus; Tendon; 2 – Tibialis posterior; Tendon; 3 – Medial malleolus; 4 – Flexor digitorum longus; 5 – Soleal line; 6 – Medial condyle; 7 – Head of fibula; 8 – Tibialis posterior; 9 – Flexor hallucis longus; 10 – Calcaneal tuberosity; 11 – Lateral malleolus; 12 – Flexor digitorum longus; Tendon

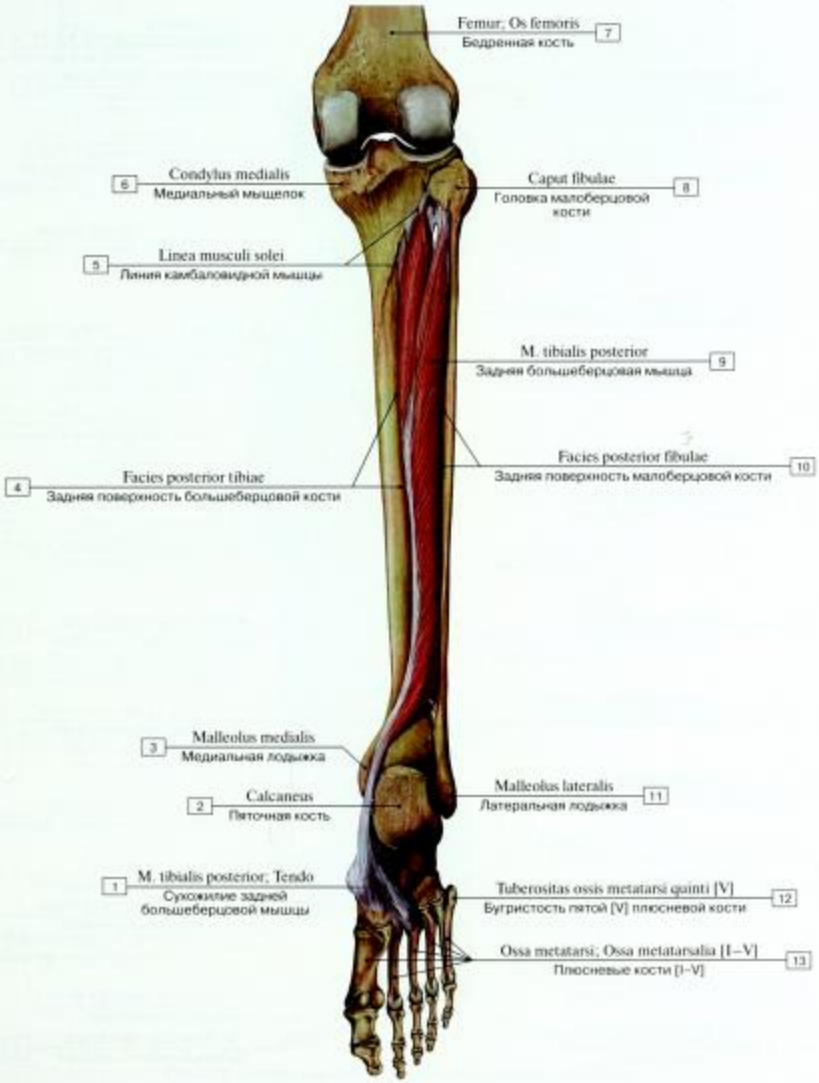

Рис. 771. Задняя большеберцовая мышца, правая, вид сзади (все остальные мышцы удалены):

1 – Tibialis posterior; Tendon; 2 – Calcaneus; 3 – Medial malleolus; 4 – Posterior surface of tibia; 5 – Soleal line; 6 – Medial condyle; 7 – Femur; Thigh bone; 8 – Head of fibula; 9 – Tibialis posterior; 10 – Posterior surface of fibula; 11 – Lateral malleolus; 12 – Tuberosity of fifth metatarsal bone [V]; 13 – Metatarsals [I–V]

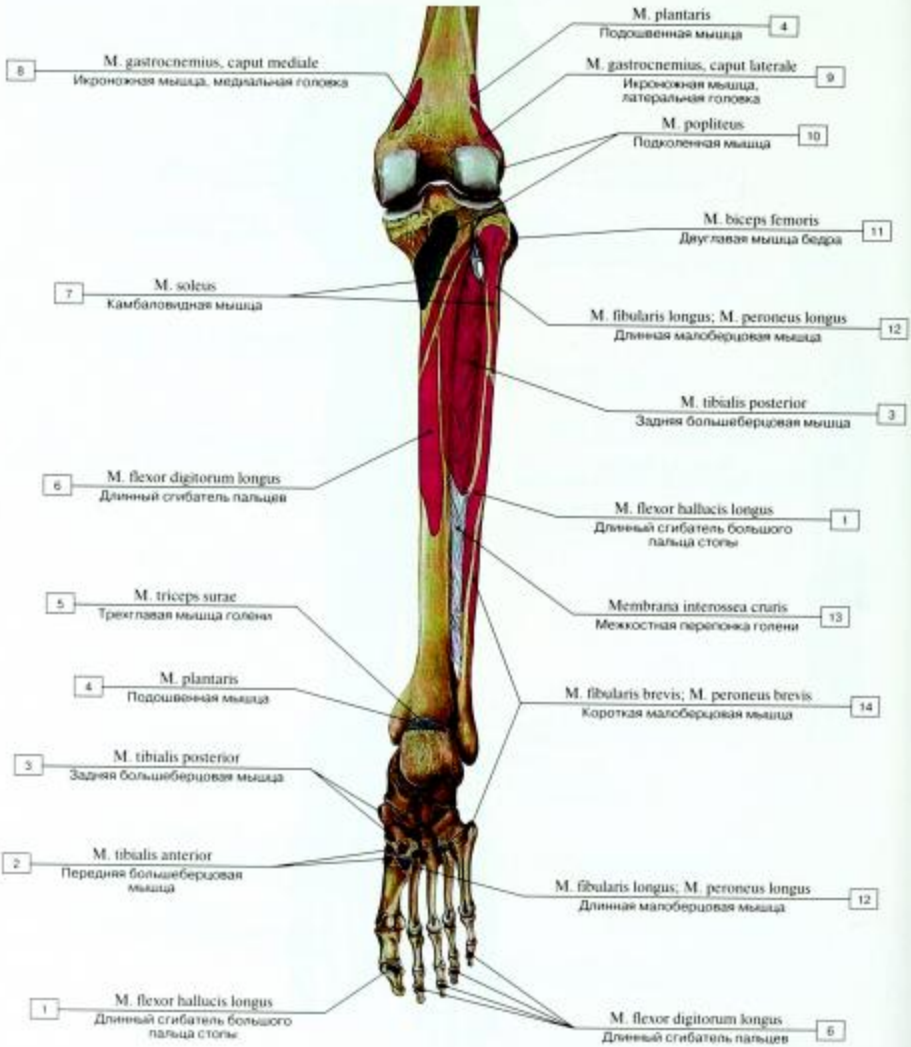

Рис. 772. Места начала и прикрепления мышц на задней поверхности костей голени, правой:

1 – Flexor hallucis longus; 2 – Tibialis anterior; 3 – Tibialis posterior; 4 – Plantaris; 5 – Triceps surae; 6 – Flexor digitorum longus; 7 – Soleus; 8 – Gastrocnemius, medial head; 9 – Gastrocnemius, lateral head; 10 – Popliteus; 11 – Biceps femoris; 12 – Fibularis longus; Peroneus longus; 13 – Interosseous membrane of leg; 14 – Fibularis brevis; Peroneus brevis

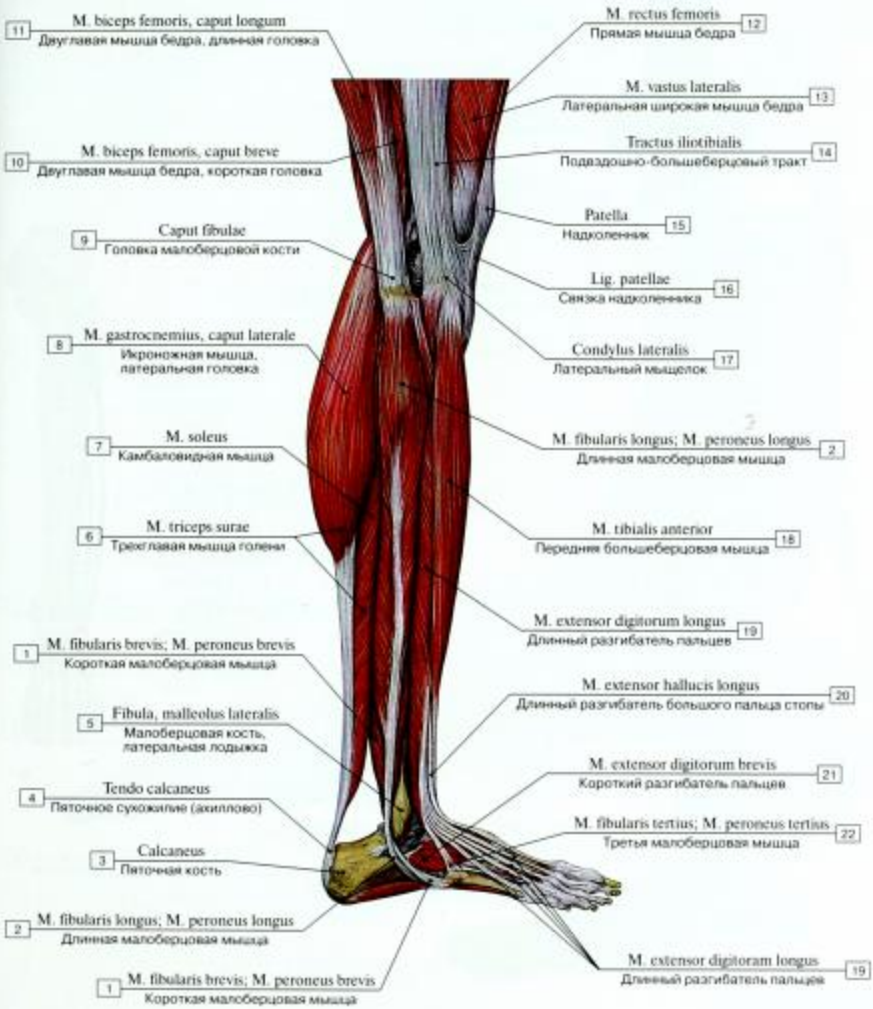

Рис. 773. Латеральная группа мышц голени, правой, вид сбоку:

1 – Fibularis brevis; Peroneus brevis; 2 – Fibularis longus; Peroneus longus; 3 – Calcaneus; 4 – Calcaneal tendon; 5 – Fibula, lateral malleolus; 6 – Triceps surae; 7 – Soleus; 8 – Gastrocnemius, lateral head; 9 – Head of fibula; 10 – Biceps femoris, short head; 11 – Biceps femoris, long head; 12 – Rectus femoris; 13 – Vastus lateralis; 14 – Iliotibial tract; 15 – Patella; 16 – Patellar ligament; 17 – Lateral condyle; 18 – Tibialis anterior; 19 – Extensor digitorum longus; 20 – Extensor hallucis longus; 21 – Extensor digitorum brevis; 22 – Fibularis tertius; Peroneus tertius

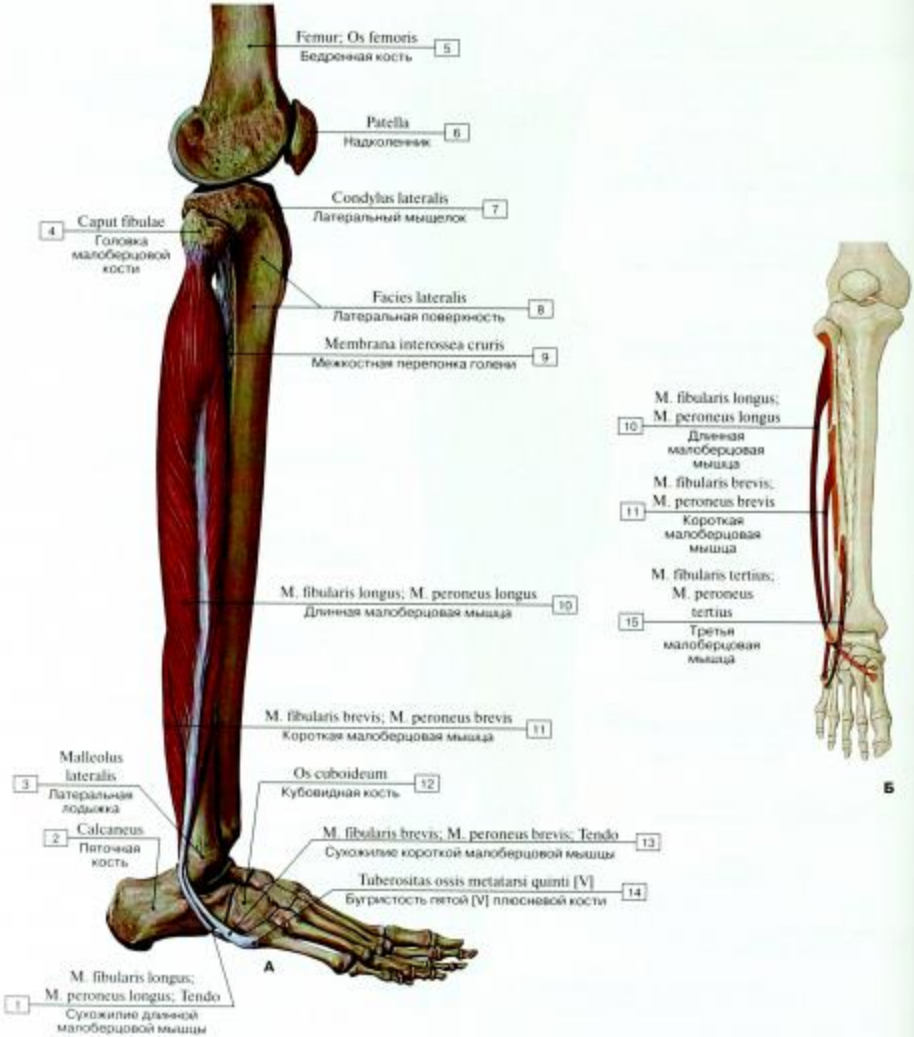

Рис. 774. Длинная и короткая малоберцовые мышцы, правые, вид сбоку, остальные мышцы удалены (А – общий вид, Б – места начала и прикрепления):

1 – Fibularis longus; Peroneus longus; Tendon; 2 – Calcaneus; 3 – Lateral malleolus; 4 – Head of fibula; 5 – Femur; Thigh bone; 6 – Patella; 7 – Lateral condyle; 8 – Lateral surface; 9 – Interosseous membrane of leg; 10 – Fibularis longus; Peroneus longus; 11 – Fibularis brevis; Peroneus brevis; 12 – Cuboid; 13 – Fibularis brevis; Peroneus brevis; Tendon; 14 – Tuberosity of fifth metatarsal bone [V]; 15 – Fibularis tertius; Peroneus tertius

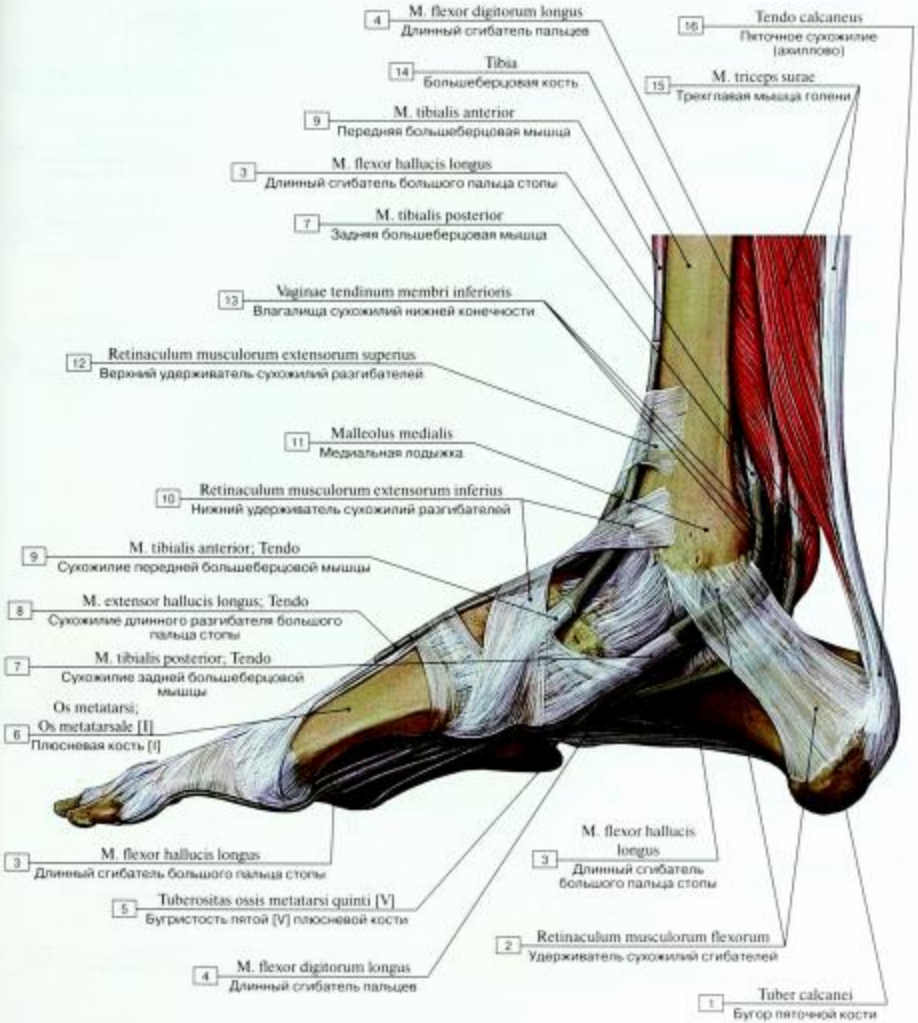

Рис. 775. Удерживатели сухожилий стопы, правой, вид с медиальной стороны:

1 – Calcaneal tuberosity; 2 – Flexor retinaculum; 3 – Flexor hallucis longus; 4 – Flexor digitorum longus; 5 – Tuberosity of fifth metatarsal bone [V]; 6 – Metatarsal [I]; 7 – Tibialis posterior; Tendon; 8 – Extensor hallucis longus; Tendon; 9 – Tibialis anterior; Tendon; 10 – Inferior extensor retinaculum; 11 – Medial malleolus; 12 – Superior extensor retinaculum; 13 – Tendinous sheaths of lower limb; 14 – Tibia; 15 – Triceps surae; 16 – Calcaneal tendon

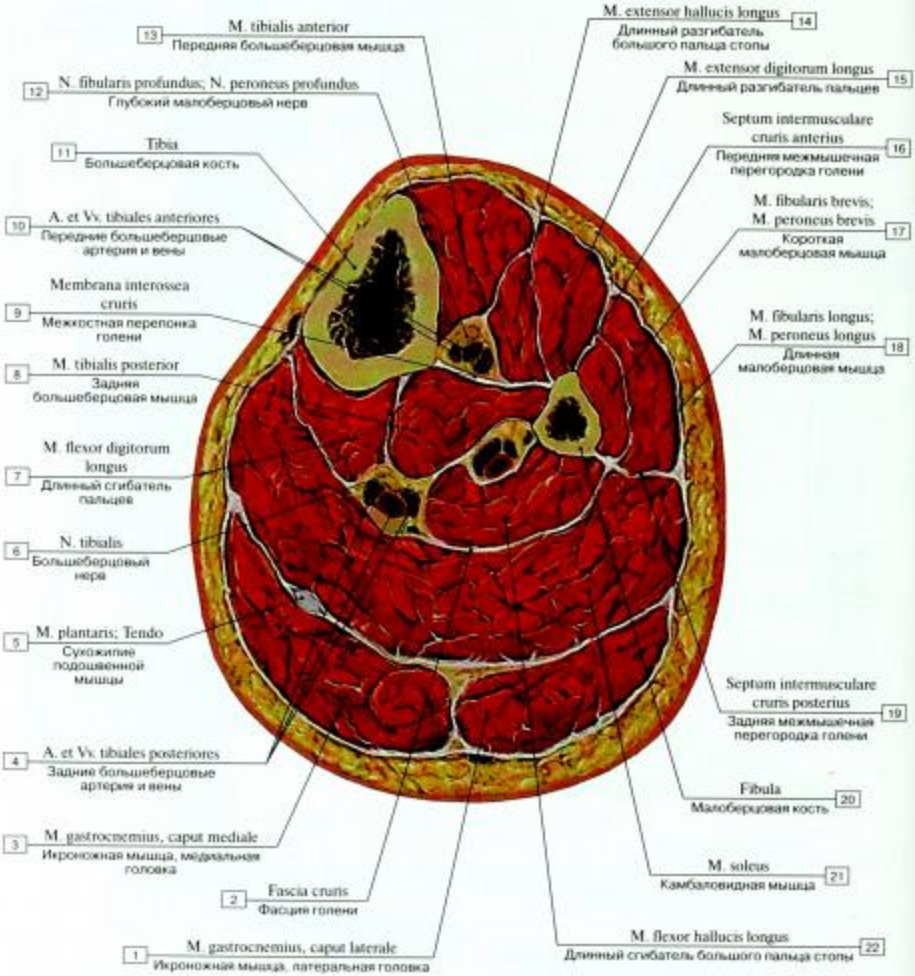

Рис. 776. Поперечный распил голени на уровне верхней трети:

1 – Gastrocnemius, lateral head; 2 – Deep fascia of leg; 3 – Gastrocnemius, medial head; 4 – Posterior tibial artery and veins; 5 – Plantaris; Tendon; 6 – Tibial nerve; 7 – Flexor digitorum longus; 8 – Tibialis posterior; 9 – Interosseous membrane of leg; 10 – Anterior tibial artery and veins; 11 – Tibia; 12 – Deep fibular nerve; Deep peroneal nerve; 13 – Tibialis anterior; 14 – Extensor hallucis longus; 15 – Extensor digitorum longus; 16 – Anterior intermuscular septum of leg; 17 – Fibularis brevis; Peroneus brevis; 18 – Fibularis longus; Peroneus longus; 19 – Posterior intermuscular septum of leg; 20 – Fibula; 21 – Soleus; 22 – Flexor hallucis longus

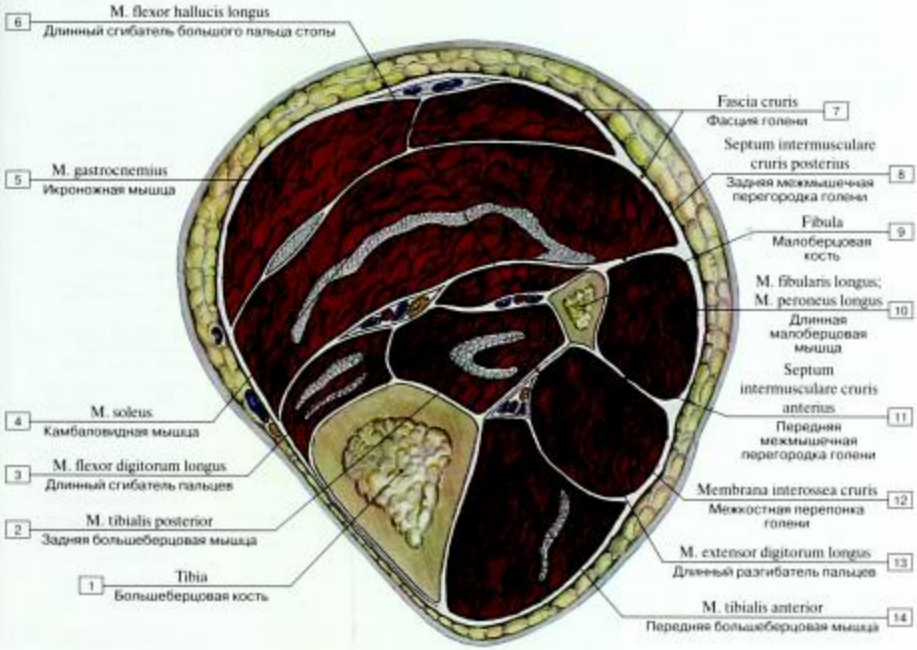

Рис. 777. Поперечный распил голени на уровне средней трети:

1 – Tibia; 2 – Tibialis posterior; 3 – Flexor digitorum longus; 4 – Soleus; 5 – Gastrocnemius; 6 – Flexor hallucis longus; 7 – Deep fascia of leg; 8 – Posterior intermuscular septum of leg; 9 – Fibula; 10 – Fibularis longus; Peroneus longus; 11 – Anterior intermuscular septum of leg; 12 – Interosseous membrane of leg; 13 – Extensor digitorum longus; 14 – Tibialis anterior

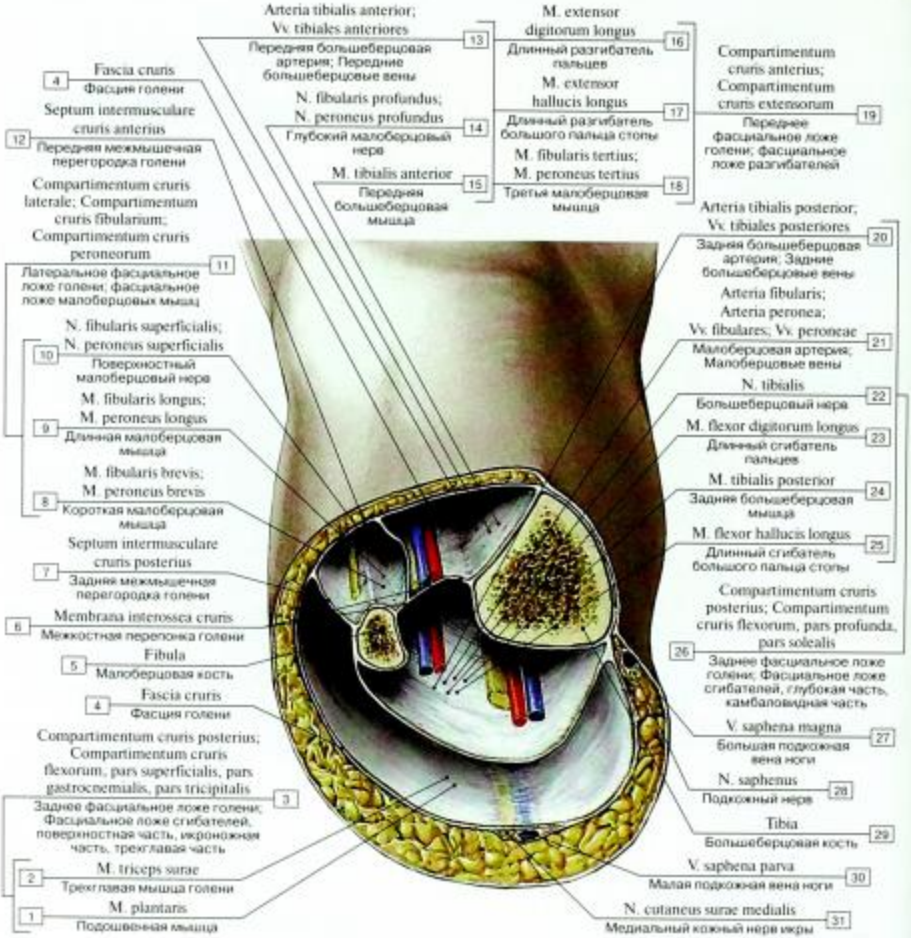

Рис. 778. Фасциальные пространства голени, поперечный распил на уровне средней трети голени:

1 – Plantaris; 2 – Triceps surae; 3 = 1 + 2 – Posterior compartment of leg; Flexor compartment of leg, superficial part; 4 – Deep fascia of leg; 5 – Fibula; 6 – Interosseous membrane of leg; 7 – Posterior intermuscular septum of leg; 8 – Fibularis brevis; Peroneus brevis; 9 – Fibularis longus; Peroneus longus; 10 – Superficial fibular nerve; Superficial peroneal nerve; 11 = 8 + 9 + 10 – Lateral compartment of leg; Fibular compartment of leg; Peroneal compartment of leg; 12 – Anterior intermuscular septum of leg; 13 – Anterior tibial artery; Anterior tibial veins; 14 – Deep fibular nerve; Deep peroneal nerve; 15 – Tibialis anterior; 16 – Extensor digitorum longus; 17 – Extensor hallucis longus; 18 – Fibularis tertius; Peroneus tertius; 19 = 13 + 14 + 15 + 16 + 17 + 18 – Anterior compartment of leg; Extensor compartment of leg; 20 – Posterior tibial artery; Posterior tibial veins; 21 – Fibular artery; Peroneal artery; Fibular veins; Peroneal veins; 22 – Tibial nerve; 23 – Flexor digitorum longus; 24 – Tibialis posterior; 25 – Flexor hallucis longus; 26 = 20 + 21 + 22 + 23 + 24 + 25 – Posterior compartment of leg; Flexor compartment of leg, deep part; 27 – Great saphenous vein; Long saphenous vein; 28 – Saphenous nerve; 29 – Tibia; 30 – Small saphenous vein; Short saphenous vein; 31 – Medial sural cutaneous nerve

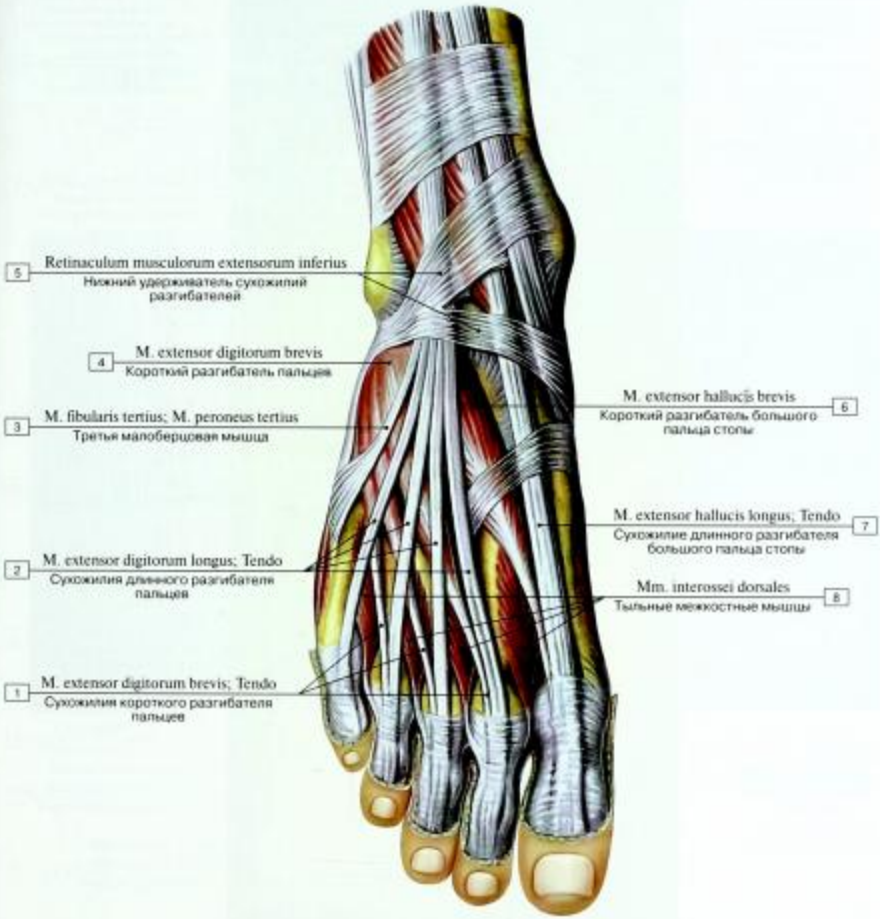

Рис. 779. Сухожилия разгибателей и тыльные мышцы стопы, правой, вид сверху:

1 – Extensor digitorum brevis; Tendon; 2 – Extensor digitorum longus; Tendon; 3 – Fibularis tertius; Peroneus tertius; 4 – Extensor digitorum brevis; 5 – Inferior extensor retinaculum; 6 – Extensor hallucis brevis; 7 – Extensor hallucis longus; Tendon; 8 – Dorsal interossei

Рис. 780. Мышцы тыла стопы, правой, вид сверху (фотография натурального препарата):

1 – Dorsal digital arteries; 2 – Extensor digitorum brevis; Tendons; 3 – Extensor digitorum longus; Tendons; 4 – Fibularis brevis; Peroneus brevis; Tendon; 5 – Inferior extensor retinaculum; 6 – Extensor hallucis longus; 7 – Superior extensor retinaculum; 8 – Tibialis anterior; Tendon; 9 – Dorsalis pedis artery; Dorsal artery of foot; 10 – Deep fibular nerve; Deep peroneal nerve; 11 – Extensor hallucis longus; Tendon; 12 – Dorsal metatarsal artery [I]; 13 – Dorsal digital nerves of foot

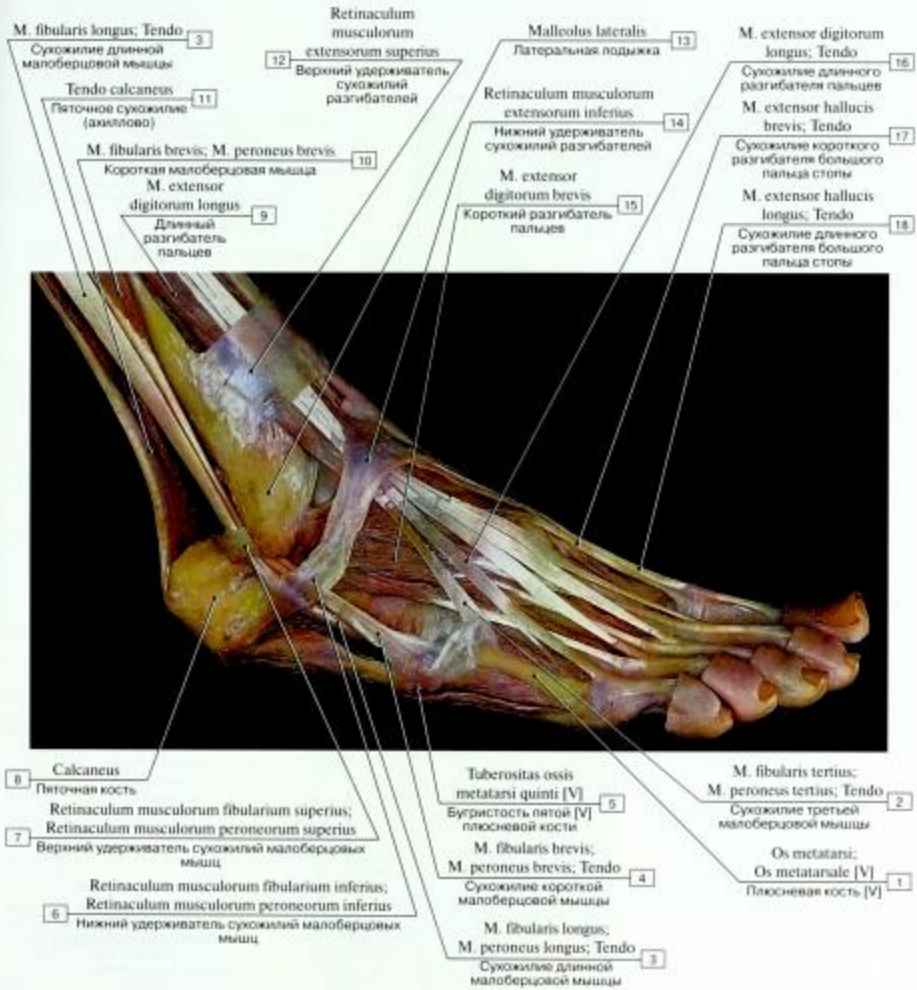

Рис. 781. Мышцы тыла стопы, правой, вид сверху и сбоку (фотография натурального препарата):

1 – Metatarsal [V]; 2 – Fibularis tertius; Peroneus tertius ; Tendon; 3 – Fibularis longus; Peroneus longus; Tendon; 4 – Fibularis brevis; Peroneus brevis; Tendon; 5 – Tuberosity of fifth metatarsal bone [V]; 6 – Inferior fibular retinaculum; Inferior peroneal retinaculum; 7 – Superior fibular retinaculum; Superior peroneal retinaculum; 8 – Calcaneus; 9 – Extensor digitorum longus; 10 – Fibularis brevis; Peroneus brevis; 11 – Calcaneal tendon; 12 – Superior extensor retinaculum; 13 – Lateral malleolus; 14 – Inferior extensor retinaculum; 15 – Extensor digitorum brevis; 16 – Extensor digitorum longus; Tendon; 17 – Extensor hallucis brevis; Tendon; 18 – Extensor hallucis longus; Tendon

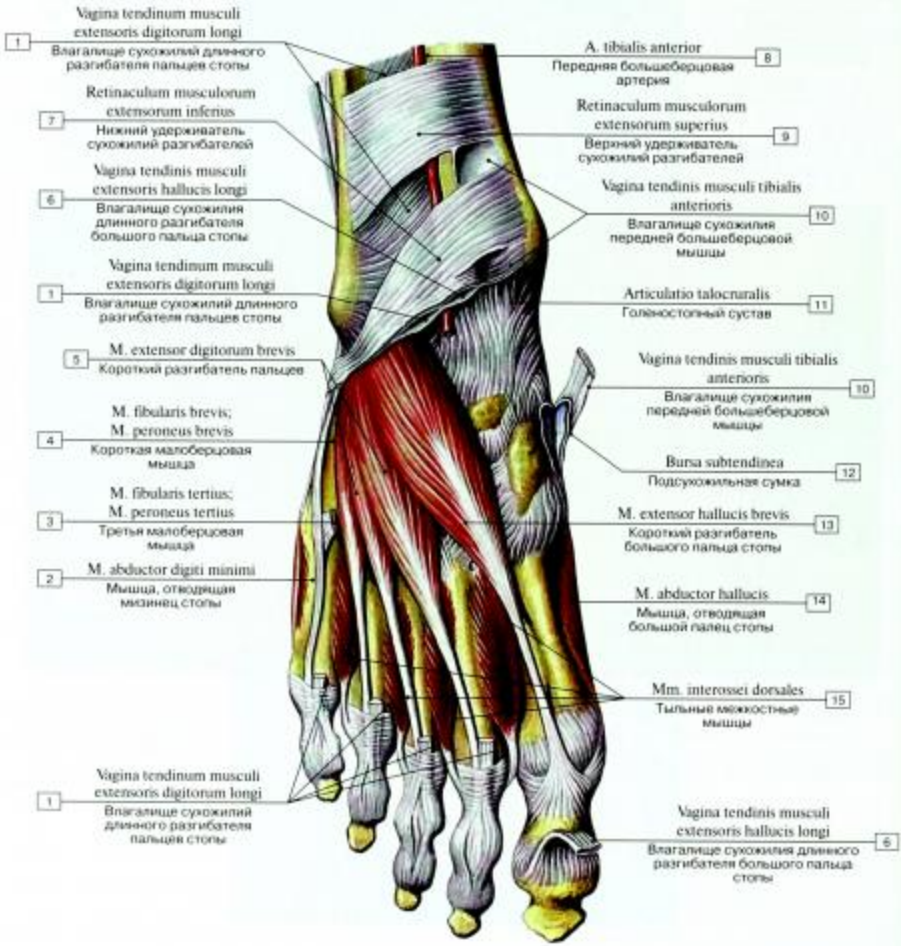

Рис. 782. Тыльные мышцы стопы, правой, вид сверху:

1 – Tendinous sheath of extensor digitorum longus; 2 – Abductor digiti minimi; 3 – Fibularis tertius; Peroneus tertius; 4 – Fibularis brevis; Peroneus brevis; 5 – Extensor digitorum brevis; 6 – Tendinous sheath of extensor hallucis longus; 7 – Inferior extensor retinaculum; 8 – Anterior tibial artery; 9 – Superior extensor retinaculum; 10 – Tendinous sheath of tibialis anterior; 11 – Ankle joint; 12 – Subtendinous bursa; 13 – Extensor hallucis brevis; 14 – Abductor hallucis; 15 – Dorsal interossei

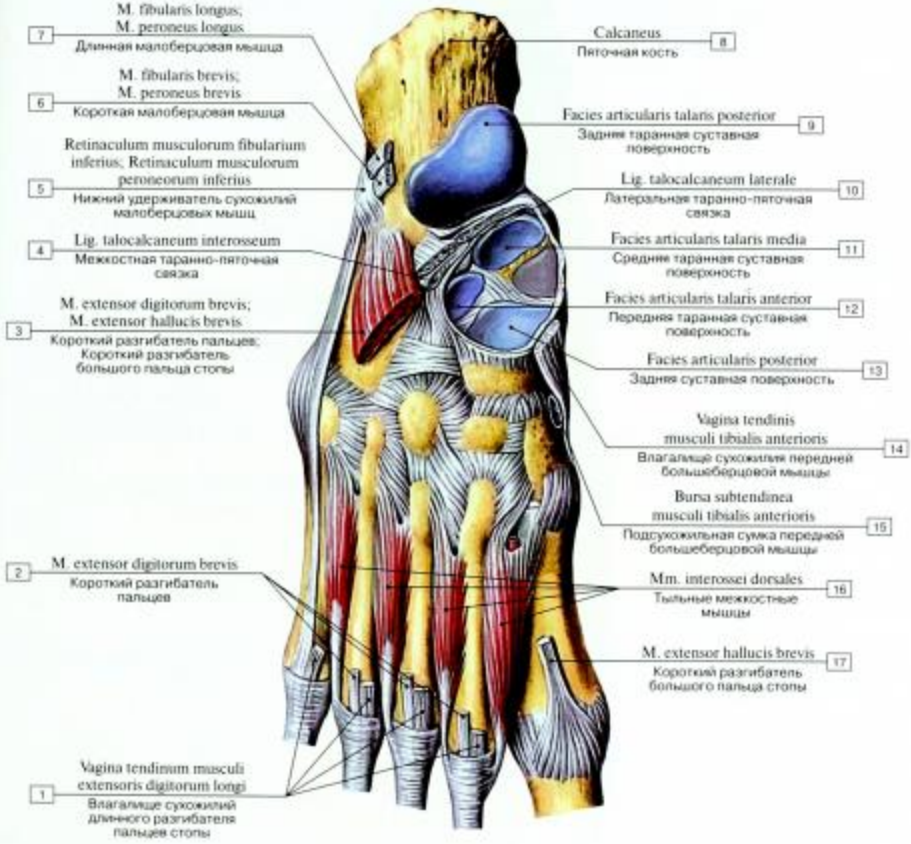

Рис. 783. Тыльные межкостные мышцы стопы, правой, вид сверху:

1 – Tendinous sheath of extensor digitorum longus; 2 – Extensor digitorum brevis; 3 – Extensor digitorum brevis; Extensor hallucis brevis; 4 – Talocalcaneal interosseous ligament; 5 – Inferior fibular retinaculum; Inferior peroneal retinaculum; 6 – Fibularis brevis; Peroneus brevis; 7 – Fibularis longus; Peroneus longus; 8 – Calcaneus; 9 – Posterior talar articular surface; 10 – Lateral talocalcaneal ligament; 11 – Middle talar articular surface; 12 – Anterior talar articular surface; 13 – Posterior articular facet; 14 – Tendinous sheath of tibialis anterior; 15 – Subtendinous bursa of tibialis anterior; 16 – Dorsal interossei; 17 – Extensor hallucis brevis

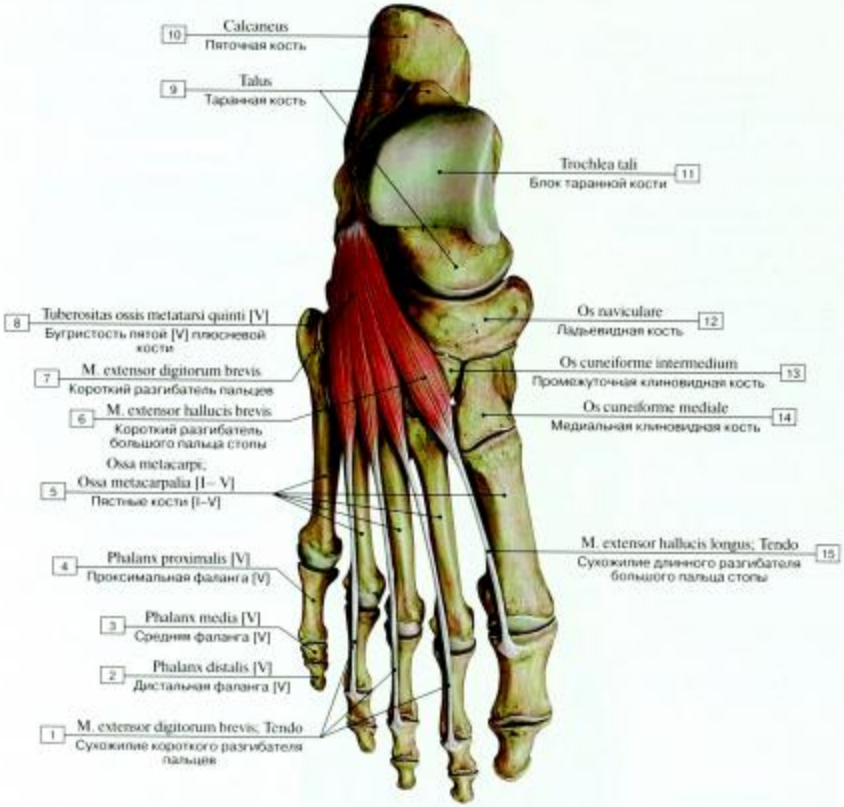

Рис. 784. Короткий разгибатель пальцев и большого пальца стопы, правой, вид сверху (все остальные мышцы удалены):

1 – Extensor digitorum brevis; Tendon; 2 – Distal phalanx [V]; 3 – Middle phalanx [V]; 4 – Proximal phalanx [V]; 5 – Metacarpals [I–V]; 6 – Extensor hallucis brevis; 7 – Extensor digitorum brevis; 8 – Tuberosity of fifth metatarsal bone [V]; 9 – Talus; 10 – Calcaneus; 11 – Trochlea of talus; 12 – Navicular; 13 – Intermediate cuneiform; Middle cuneiform; 14 – Medial cuneiform; 15 – Extensor hallucis longus; Tendon

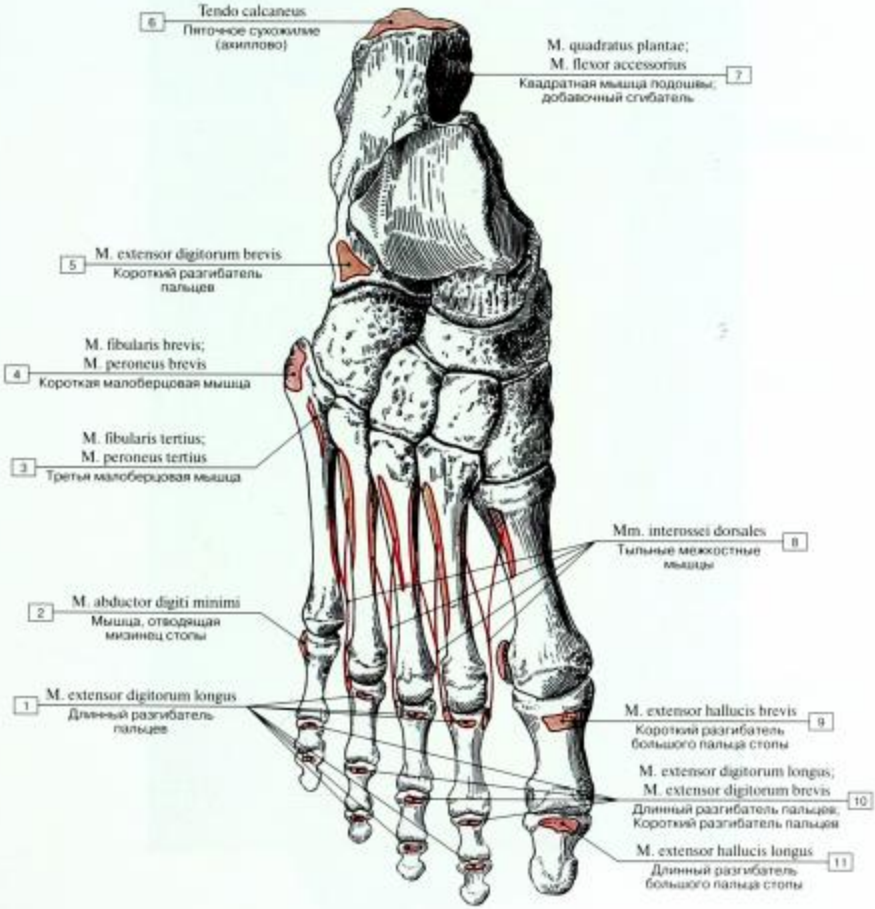

Рис. 785. Места начала и прикрепления мышц на тыльной поверхности костей стопы, правой:

1 – Extensor digitorum longus; 2 – Abductor digiti minimi; 3 – Fibularis tertius; Peroneus tertius; 4 – Fibularis brevis; Peroneus brevis; 5 – Extensor digitorum brevis; 6 – Calcaneal tendon; 7 – Quadratus plantae; Flexor accessorius; 8 – Dorsal interossei; 9 – Extensor hallucis brevis; 10 – Extensor digitorum longus; Extensor digitorum brevis; 11 – Extensor hallucis longus

Рис. 786. Подошвенный апоневроз стопы, правой, вид снизу (фотография натурального препарата):

1 – линия разреза; 2 – основания плюсневых костей; 3 – основание плюсневой кости I; 4 – подкожная клетчатка; 5 – подошвенный апоневроз, медиальный продольный пучок; 6 – медиальный свод стопы; 7 – медиальная борозда подошвы; 8 – подкожная основа подошвы; 9 – соединительнотканные перегородки подкожной основы (плоскость разреза); 10 – пяточные камеры сдавливания (расщепление над пяточным бугром); 11 – пяточный бугор с началом подошвенного апоневроза; 12 – кожа в области пяточного бугра; 13 – соединительнотканные перегородки подкожной основы (поперечный разрез, сосуды удалены); 14 – латеральная борозда подошвы; 15 – подошвенный апоневроз; 16 – подошвенный апоневроз, латеральный продольный пучок; 17 – прикрепление продольного пучка к коже

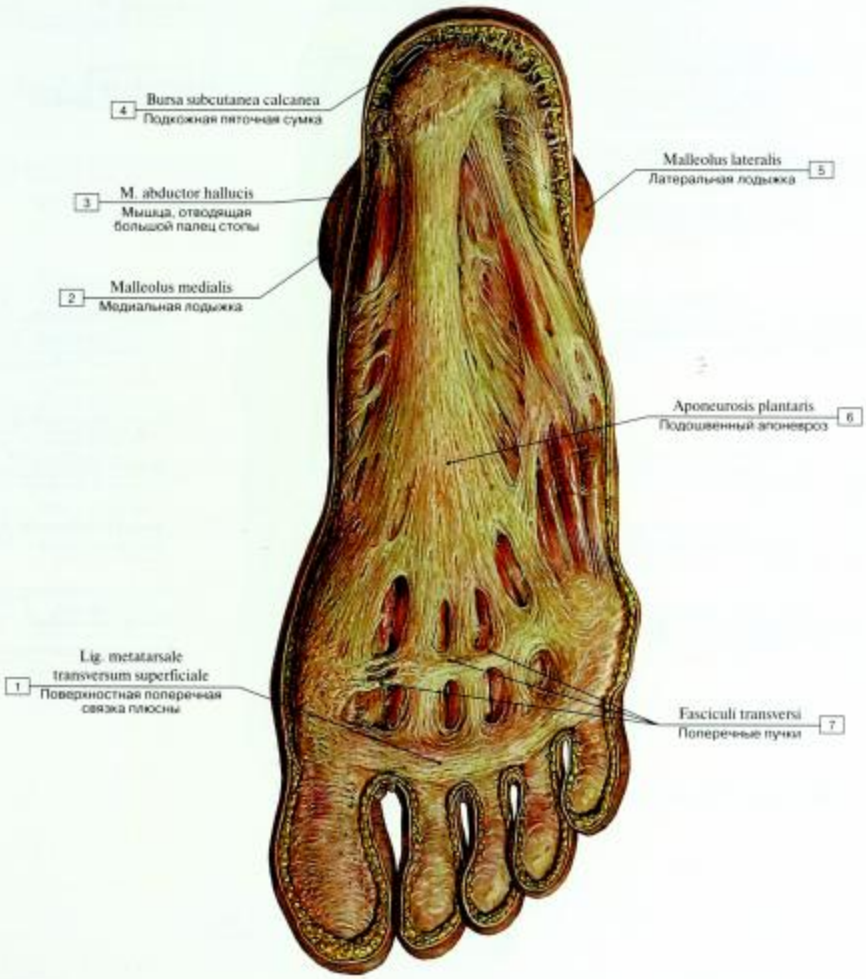

Рис. 787. Подошвенный апоневроз стопы, правой, вид снизу:

1 – Superficial transverse metatarsal ligament; 2 – Medial malleolus; 3 – Abductor hallucis; 4 – Subcutaneous calcaneal bursa; 5 – Lateral malleolus; 6 – Plantar aponeurosis; 7 – Transverse fascicles

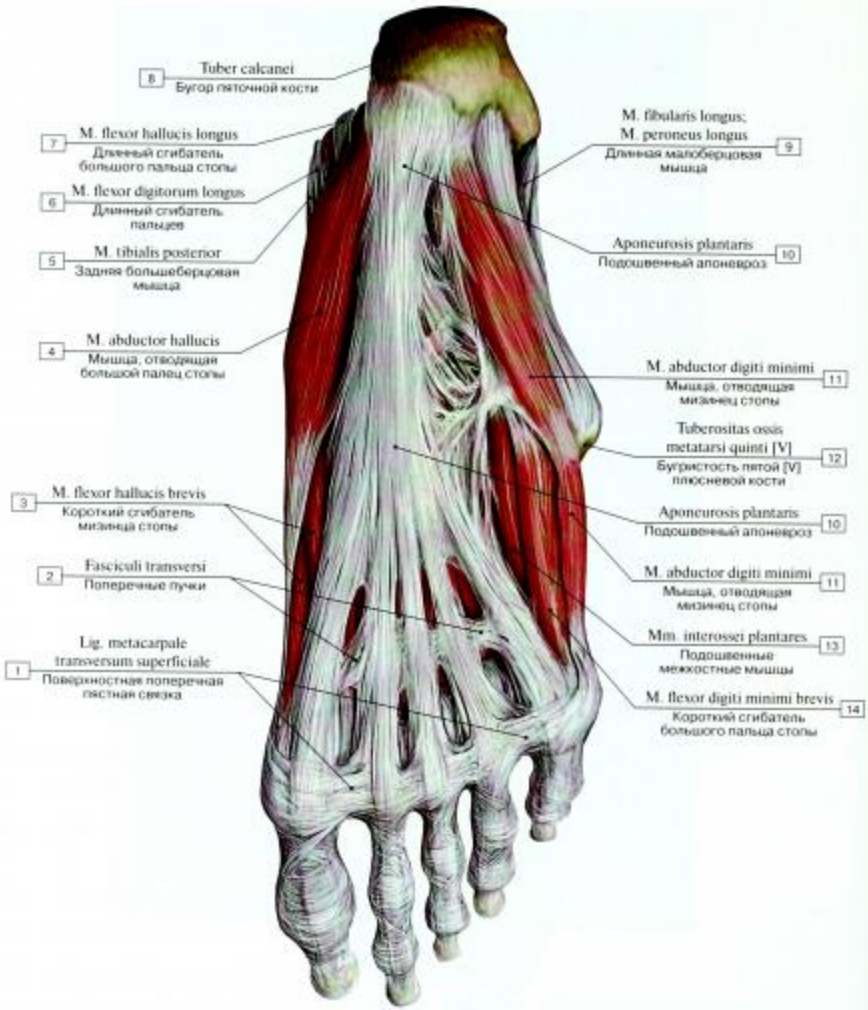

Рис. 788. Подошвенный апоневроз и подошвенные мышцы стопы, правой, вид снизу:

1 – Superficial transverse metacarpal ligament; 2 – Transverse fascicles; 3 – Flexor hallucis brevis; 4 – Abductor hallucis; 5 – Tibialis posterior; 6 – Flexor digitorum longus; 7 – Flexor hallucis longus; 8 – Calcaneal tuberosity; 9 – Fibularis longus; Peroneus longus; 10 – Plantar aponeurosis; 11 – Abductor digiti minimi; 12 – Tuberosity of fifth metatarsal bone [V]; 13 – Plantar interossei; 14 – Flexor digiti minimi brevis

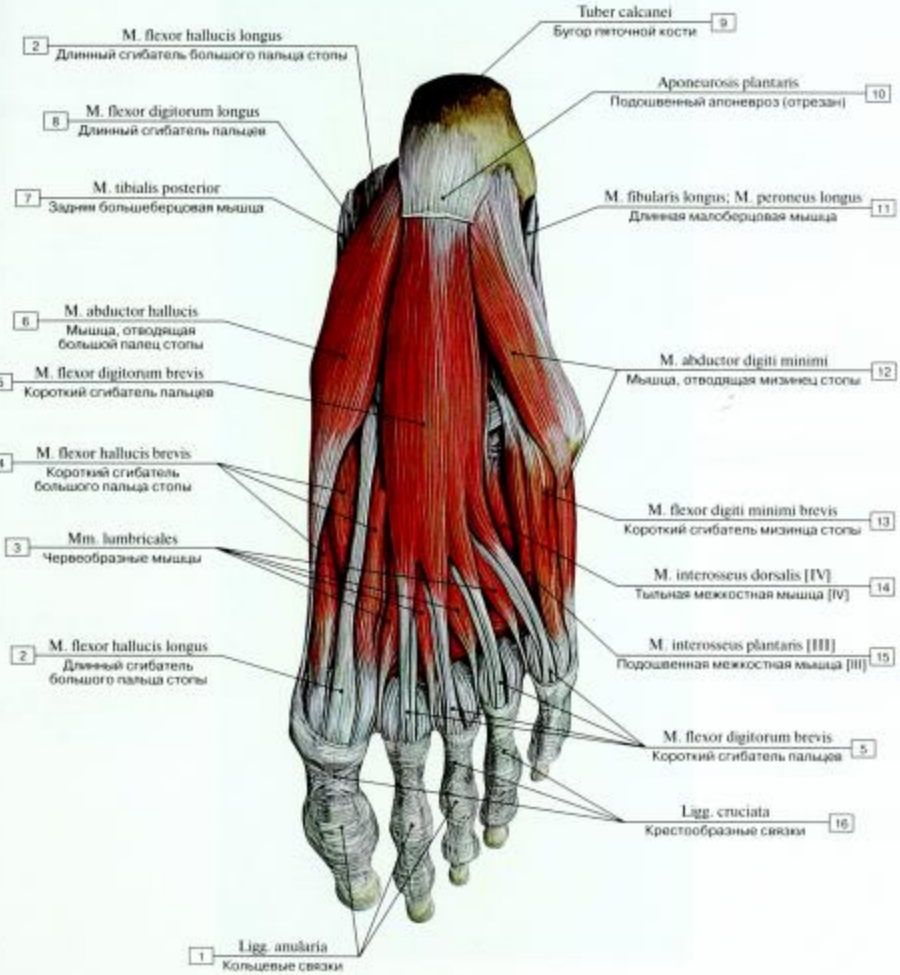

Рис. 789. Подошвенные мышцы стопы, правой, вид снизу, подошвенный апоневроз удален:

1 – Anular ligaments; 2 – Flexor hallucis longus; 3 – Lumbricals; 4 – Flexor hallucis brevis; 5 – Flexor digitorum brevis; 6 – Abductor hallucis; 7 – Tibialis posterior; 8 – Flexor digitorum longus; 9 – Calcaneal tuberosity; 10 – Plantar aponeurosis; 11 – Fibularis longus; Peroneus longus; 12 – Abductor digiti minimi; 13 – Flexor digiti minimi brevis; 14 – Dorsal interosseus [IV]; 15 – Plantar interosseus [III]; 16 – Cruciate ligaments

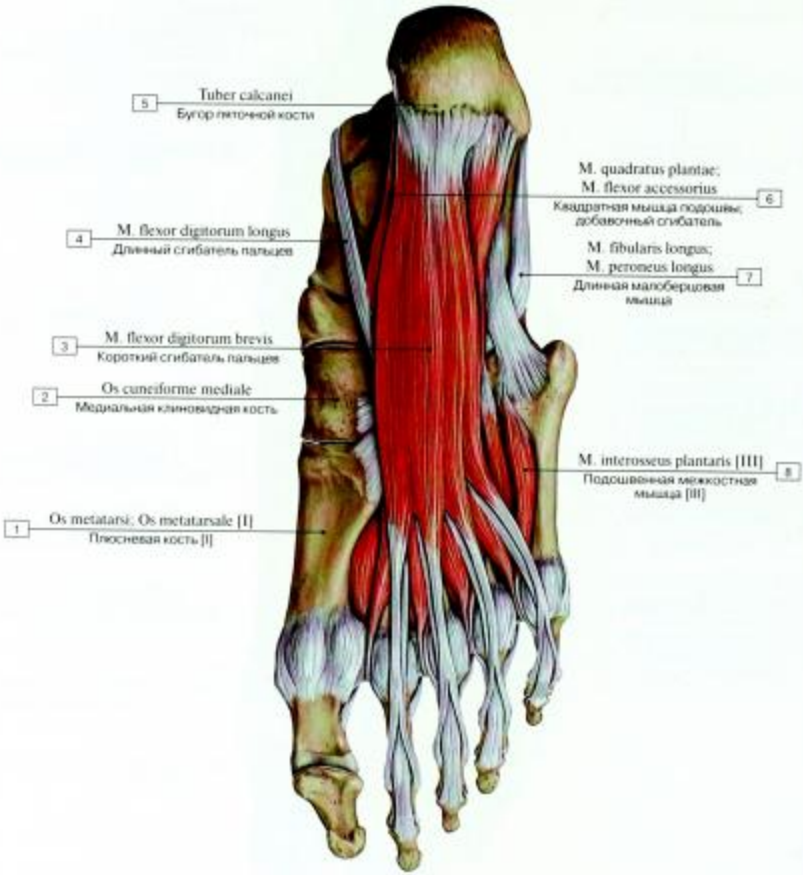

Рис. 790. Короткий сгибатель пальцев стопы, правой, вид снизу:

1 – Metatarsal [I]; 2 – Medial cuneiform; 3 – Flexor digitorum brevis; 4 – Flexor digitorum longus; 5 – Calcaneal tuberosity; 6 – Quadratus plantae; Flexor accessorius; 7 – Fibularis longus; Peroneus longus; 8 – Plantar interosseus [III]

Рис. 791. Подошвенные мышцы стопы, правой, вид снизу (фотография натурального препарата):

1 – Abductor digiti minimi; 2 – Lateral plantar artery; 3 – Common plantar digital arteries; 4 – Flexor digiti minimi brevis; 5 – Flexor digitorum longus; Tendons; 6 – Flexor digitorum brevis; 7 – Plantar digital arteries proper; 8 – Proper plantar digital nerves; 9 – Medial plantar nerve; 10 – Lumbricals; 11 – Quadratus plantae; Flexor accessorius; 12 – Abductor hallucis; 13 – Lateral plantar nerve; 14 – Calcaneal tuberosity

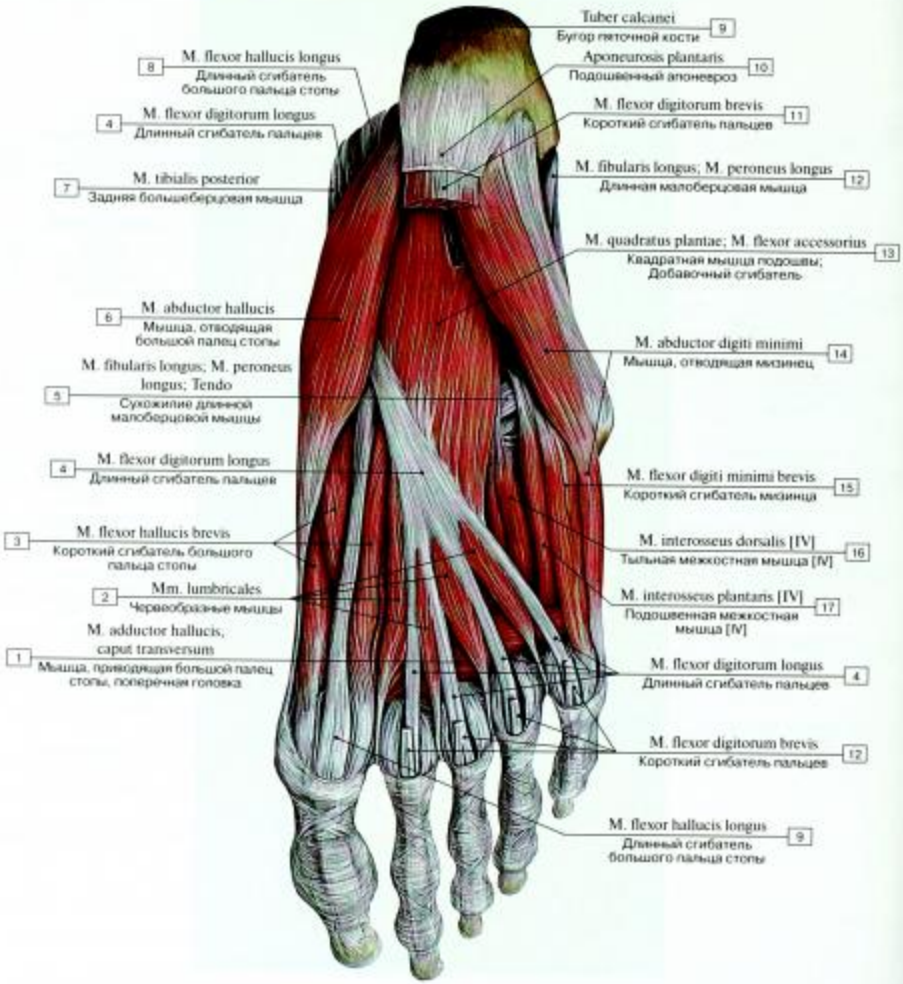

Рис. 792. Квадратная мышца и другие мышцы стопы, правой, вид снизу:

1 – Adductor hallucis, transverse head; 2 – Lumbricals; 3 – Flexor hallucis brevis; 4 – Flexor digitorum longus; 5 – Fibularis longus; Peroneus longus; Tendon; 6 – Abductor hallucis; 7 – Tibialis posterior; 8 – Flexor hallucis longus; 9 – Calcaneal tuberosity; 10 – Plantar aponeurosis; 11 – Flexor digitorum brevis; 12 – Fibularis longus; Peroneus longus; 13 – Quadratus plantae; Flexor accessorius; 14 – Abductor digiti minimi; 15 – Flexor digiti minimi brevis; 16 – Dorsal interosseus [IV]; 17 – Plantar interosseus [IV]

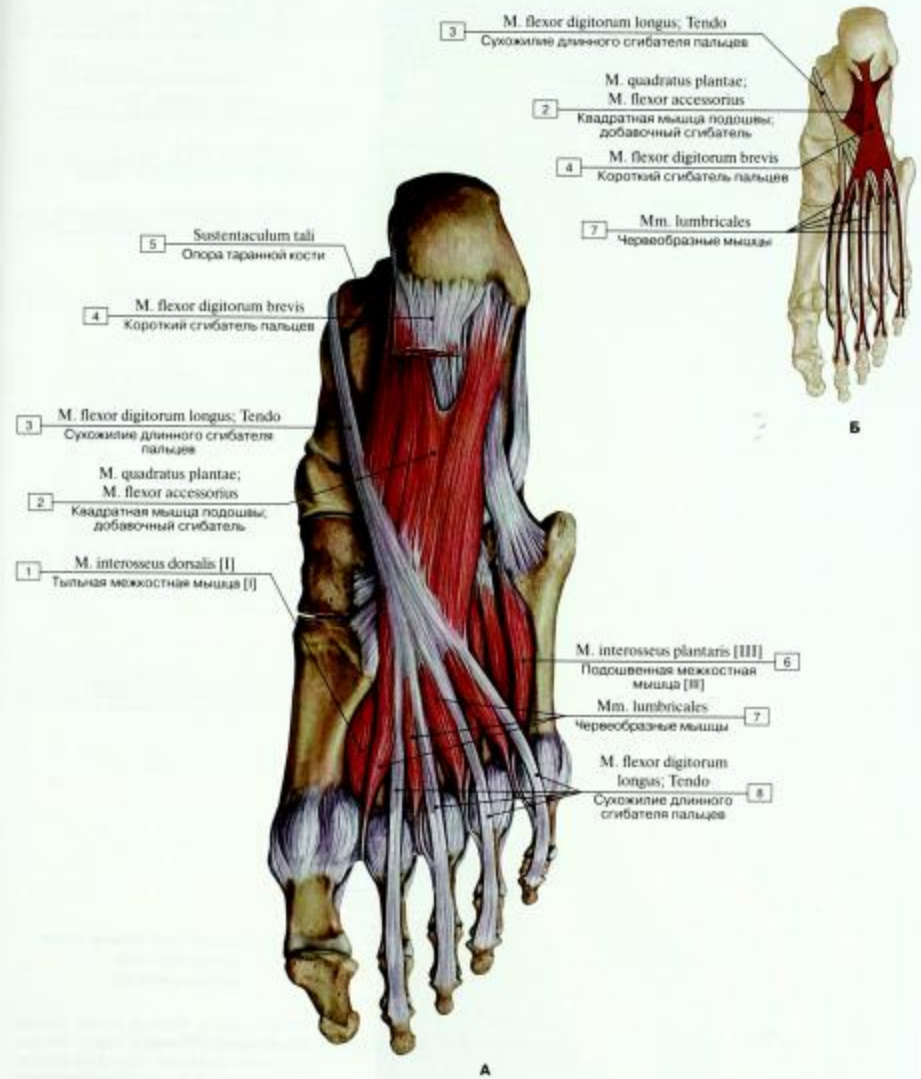

Рис. 793. Квадратная мышца стопы, правой, вид снизу (А – общий вид, Б – места начала и прикрепления):

1 – Dorsal interosseus [I]; 2 – Quadratus plantae; Flexor accessorius; 3 – Flexor digitorum longus; Tendon; 4 – Flexor digitorum brevis; 5 – Sustentaculum tali; Talar shelf; 6 – Plantar interosseus [III]; 7 – Lumbricals; 8 – Flexor digitorum longus; Tendon

Рис. 794. Подошвенные мышцы стопы, правой, вид снизу (восковая модель):

1 – Fibularis brevis; Peroneus brevis; Tendon; 2 – Fibularis longus; Peroneus longus; Tendon; 3 – Long plantar ligament; 4 – Quadratus plantae; Flexor accessorius; 5 – Flexor digiti minimi brevis; 6 – Flexor digitorum longus; 7 – Abductor digiti minimi; 8 – Lumbricals; 9 – Flexor hallucis longus; Tendon

© 2007 University of Cagliari, from:
A.Riva. Flesh & Wax, Isiso Publisher

Рис. 795. Медиальная и средняя группы подошвенных мышц стопы, правой, вид снизу:

1 – Flexor hallucis longus; 2 – Lumbricals; 3 – Flexor hallucis brevis, medial head and lateral head; 4 – Adductor hallucis, oblique head; 5 – Abductor hallucis; 6 – Fibularis longus; Peroneus longus; Tendon; 7 – Tibialis posterior; Tendon; 8 – Tibialis posterior; 9 – Flexor digitorum longus; 10 – Plantar aponeurosis; 11 – Calcaneal tuberosity; 12 – Flexor digitorum brevis; 13 – Abductor digiti minimi; 14 – Quadratus plantae; Flexor accessorius; 15 – Fibularis longus; Peroneus longus; 16 – Long plantar ligament; 17 – Fibularis brevis; Peroneus brevis; 18 – Tuberosity of fifth metatarsal bone [V]; 19 – Flexor digiti minimi brevis; 20 – Opponens digiti minimi; 21 – Dorsal and Plantar interossei; 22 – Abductor digiti minimi; 23 – Adductor hallucis, transverse head

Рис. 796. Тыльные и подошвенные межкостные мышцы стопы, правой, вид снизу:

1 – Lumbricals; 2 – Adductor hallucis, oblique head; 3 – Flexor hallucis brevis; 4 – Abductor hallucis; 5 – Tibialis anterior; Tendon; 6 – Fibularis longus; Peroneus longus ; Tendon; 7 – Tibialis posterior; Tendon; 8 – Flexor digitorum brevis; 9 – Plantar aponeurosis; 10 – Calcaneus; 11 – Quadratus plantae; Flexor accessorius; 12 – Abductor digiti minimi; 13 – Long plantar ligament; 14 – Fibularis longus; Peroneus longus; 15 – Fibularis brevis; Peroneus brevis; 16 – Tuberosity of fifth metatarsal bone [V]; 17 – Flexor digiti minimi brevis; 18 – Opponens digiti minimi; 19 – Dorsal interossei; Plantar interossei; 20 – Adductor hallucis, transverse head; 21 – Plantar ligaments

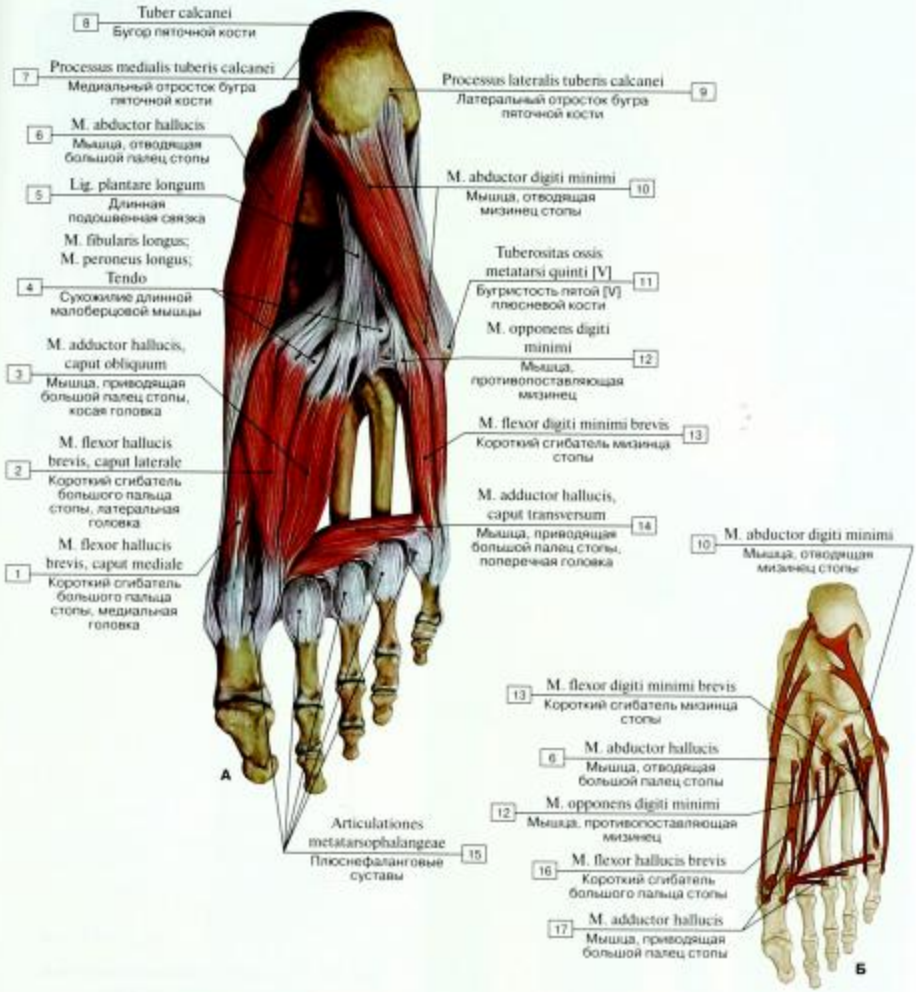

Рис. 797. Глубокие подошвенные мышцы стопы, правой, все остальные мышцы удалены (А – общий вид снизу, Б – места начала и прикрепления):

1 – Flexor hallucis brevis, medial head; 2 – Flexor hallucis brevis, lateral head; 3 – Adductor hallucis, oblique head; 4 – Fibularis longus; Peroneus longus; Tendon; 5 – Long plantar ligament; 6 – Abductor hallucis; 7 – Medial process; 8 – Calcaneal tuberosity; 9 – Lateral process; 10 – Abductor digiti minimi; 11 – Tuberosity of fifth metatarsal bone [V]; 12 – Opponens digiti minimi; 13 – Flexor digiti minimi brevis; 14 – Adductor hallucis, transverse head; 15 – Metatarsophalangeal joints; 16 – Flexor hallucis brevis; 17 – Adductor hallucis

Lig. calcaneocuboideum plantare 1
Подошвенная пяточно-кубовидная связка

Lig. plantare longum 2
Длинная подошвенная связка

M. fibularis brevis; M. peroneus brevis; Tendo 3
Сухожилие короткой малоберцовой мышцы

M. fibularis longus; M. peroneus longus; Tendo 4
Сухожилие длинной малоберцовой мышцы

M. flexor digiti minimi brevis 5
Короткий сгибатель мизинца стопы

Mm. interossei plantares 6
Подошвенные межкостные мышцы

M. flexor hallucis brevis, caput mediale et caput laterale 7
Короткий сгибатель большого пальца стопы, медиальная и латеральная головки

M. adductor hallucis, caput obliquum et caput transversum 8
Мышца, приводящая большой палец стопы, косая и поперечная головки

Рис. 798. Подошвенные мышцы стопы, левой, вид снизу (восковая модель):

1 – Plantar calcaneocuboid ligament; Short plantar ligament; 2 – Long plantar ligament; 3 – Fibularis brevis; Peroneus brevis; Tendon; 4 – Fibularis longus; Peroneus longus; Tendon; 5 – Flexor digiti minimi brevis; 6 – Plantar interossei; 7 – Flexor hallucis brevis, medial head and lateral head; 8 – Adductor hallucis, oblique head and transverse head

© 2007 University of Cagliari, from:
A Riva. Flesh & Wax, Illusi Publisher

Рис. 799. Тыльные межкостные мышцы стопы, правой, тыльная поверхность:

1 – Dorsal interossei

Рис. 800. Места начала и прикрепления межкостных мышц:

1 – Dorsal interossei; 2 – Plantar interossei

Рис. 801. Подошвенные межкостные мышцы стопы, правой, подошвенная поверхность:

1 – Palmar interossei

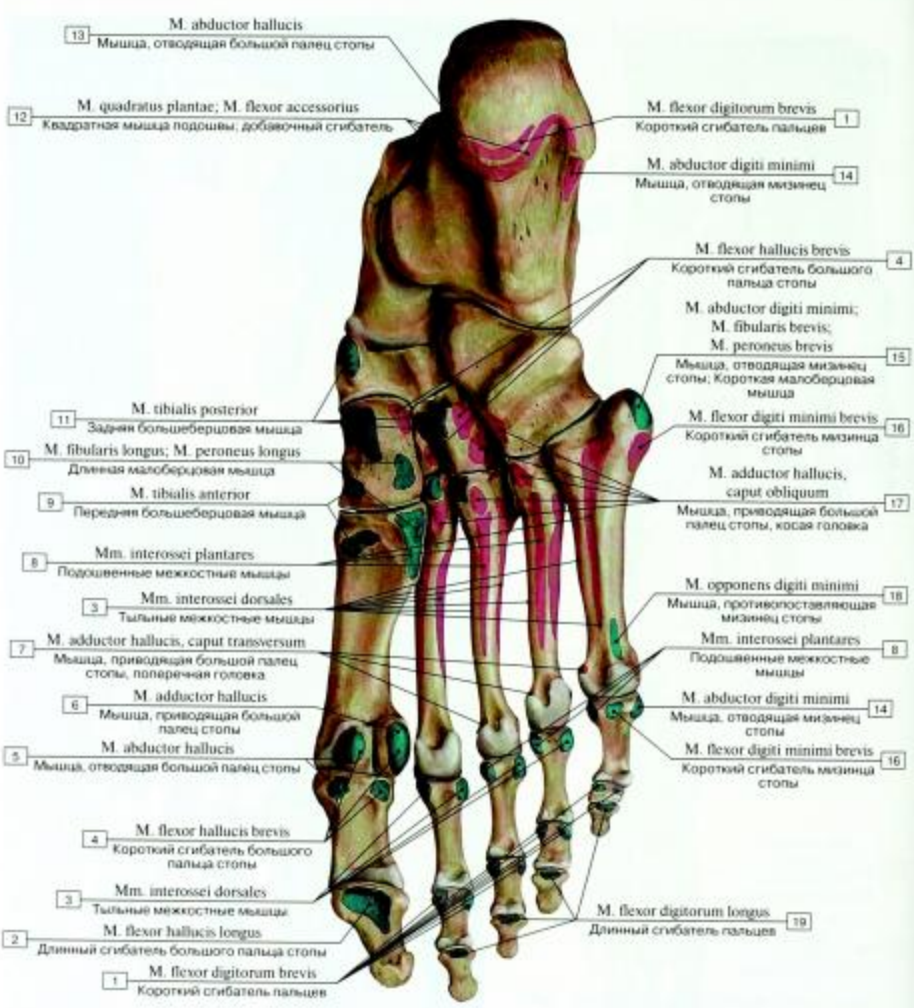

Рис. 802. Места начала и прикрепления подошвенных мышц на костях стопы, правой, вид снизу:

1 – Flexor digitorum brevis; 2 – Flexor hallucis longus; 3 – Dorsal interossei; 4 – Flexor hallucis brevis; 5 – Abductor hallucis; 6 – Adductor hallucis; 7 – Adductor hallucis, transverse head; 8 – Plantar interossei; 9 – Tibialis anterior; 10 – Fibularis longus; Peroneus longus; 11 – Tibialis posterior; 12 – Quadratus plantae; Flexor accessorius; 13 – Abductor hallucis; 14 – Abductor digiti minimi; 15 – Abductor digiti minimi; Fibularis brevis; Peroneus brevis; 16 – Flexor digiti minimi brevis; 17 – Adductor hallucis, oblique head; 18 – Opponens digiti minimi; 19 – Flexor digitorum longus

Рис. 803. Фасциальные пространства стопы, правой, на поперечном распиле:

1 – Plantar aponeurosis; 2 – Flexor digitorum longus; Tendon; 3 – Longitudinal septa; 4 – Metatarsals [I–V]; 5 – Extensor digitorum brevis; 6 – Extensor digitorum longus; Tendon; 7 – Dorsal fascia of foot; 8 – Superficial fibular nerve; Superficial peroneal nerve; 9 – Great saphenous vein; Long saphenous vein; 10 – Deep fibular nerve; Deep peroneal nerve; 11 – Dorsalis pedis artery; Dorsal artery of foot; 12 – Extensor hallucis longus; Tendon; 13 – Long plantar ligament; 14 – Flexor hallucis longus; Tendon

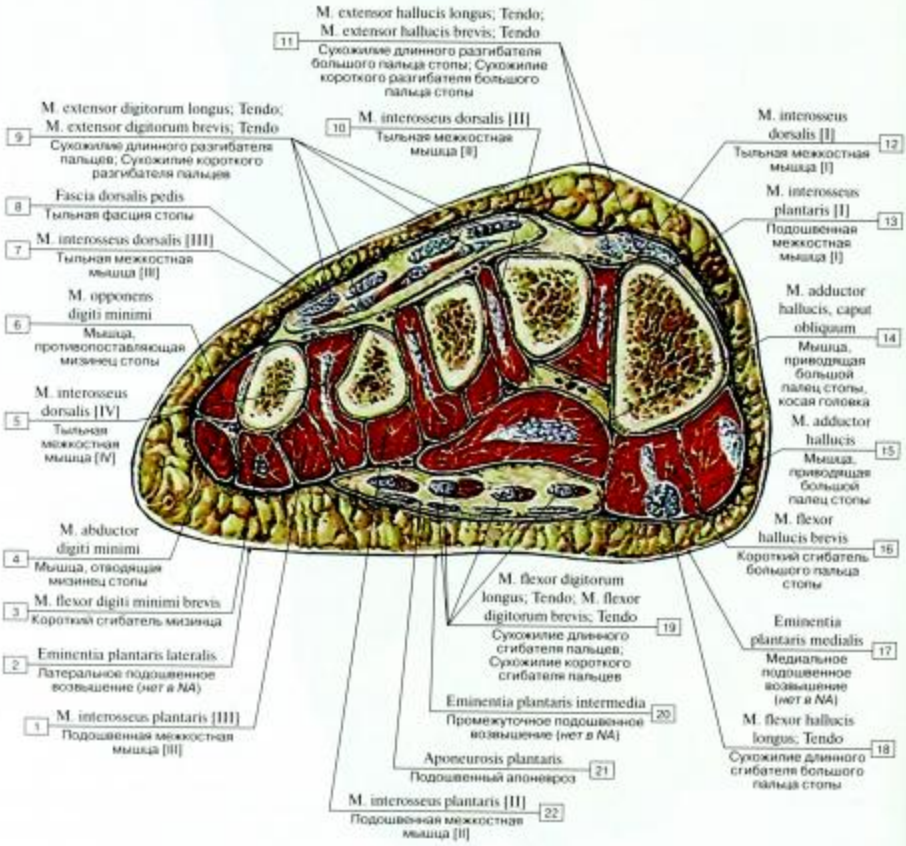

Рис. 804. Поперечный распил стопы на уровне плюсны:

1 – Plantar interosseus [III]; 2 – Lateral plantar eminence; 3 – Flexor digiti minimi brevis; 4 – Abductor digiti minimi; 5 – Dorsal interosseus [IV]; 6 – Opponens digiti minimi; 7 – Dorsal interosseus [III]; 8 – Dorsal fascia of foot; 9 – Extensor digitorum longus; Tendon; Extensor digitorum brevis; Tendon;10 – Dorsal interosseus [III]; 11 – Extensor hallucis longus; Tendon; Extensor hallucis brevis; Tendon; 12 – Dorsal interosseus [I]; 13 – Plantar interosseus [I]; 14 – Adductor hallucis, oblique head; 15 – Adductor hallucis; 16 – Flexor hallucis brevis; 17 – Medial plantar eminence; 18 – Flexor hallucis longus; Tendon; 19 – Flexor digitorum longus; Tendon; Flexor digitorum brevis; Tendon; 20 – Intermediate plantar eminence; 21 – Plantar aponeurosis; 22 – Plantar interosseus [II]

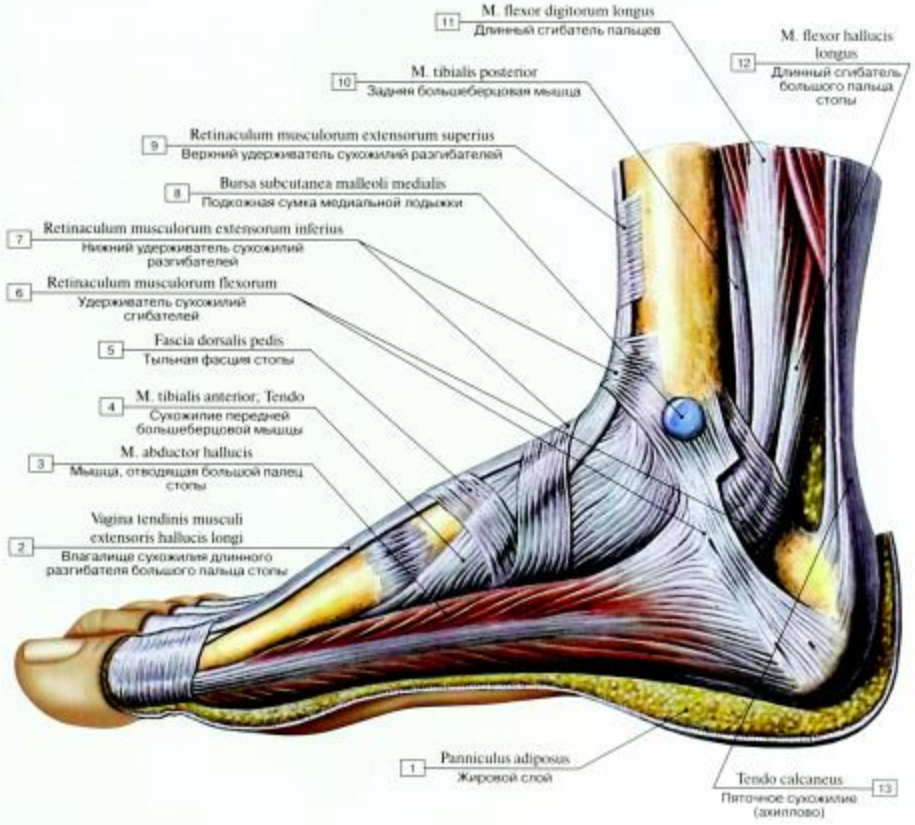

Рис. 805. Мышцы и фасции медиальной поверхности стопы, правой:

1 – Fatty layer; 2 – Tendinous sheath of extensor hallucis longus; 3 – Abductor hallucis; 4 – Tibialis anterior; Tendon; 5 – Dorsal fascia of foot; 6 – Flexor retinaculum; 7 – Inferior extensor retinaculum; 8 – Subcutaneous bursa of medial malleolus; 9 – Superior extensor retinaculum; 10 – Tibialis posterior; 11 – Flexor digitorum longus; 12 – Flexor hallucis longus; 13 – Calcaneal tendon

Рис. 806. Синовиальные влагалища сухожилий мышц-разгибателей стопы, правой, и ее пальцев, вид спереди и сверху:

1 – Extensor digitorum longus; Tendon; 2 – Extensor digitorum brevis; 3 – Inferior extensor retinaculum; 4 – Superior extensor retinaculum; 5 – Tendinous sheath of tibialis anterior; 6 – Tendinous sheath of extensor digitorum longus; 7 – Tendinous sheath of extensor hallucis longus; 8 – Extensor hallucis brevis; 9 – Extensor hallucis longus; Tendon

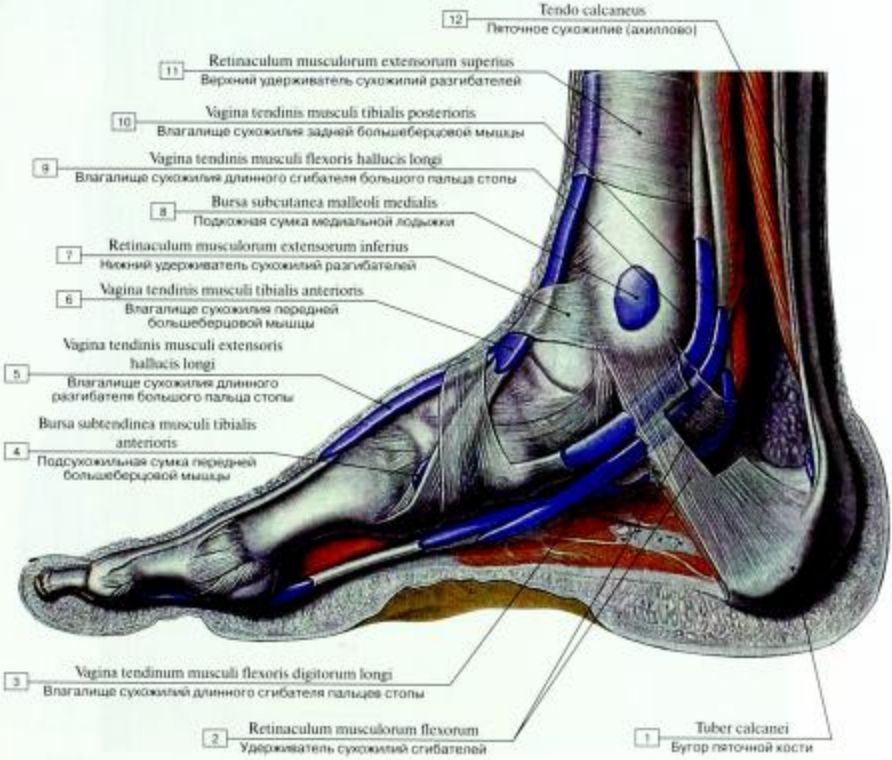

Рис. 807. Синовиальные влагалища сухожилий стопы, правой, вид с медиальной стороны:

1 – Calcaneal tuberosity; 2 – Flexor retinaculum; 3 – Tendinous sheath of flexor digitorum longus; 4 – Subtendinous bursa of tibialis anterior; 5 – Tendinous sheath of extensor hallucis longus; 6 – Tendinous sheath of tibialis anterior; 7 – Inferior extensor retinaculum; 8 – Subcutaneous bursa of medial malleolus; 9 – Tendinous sheath of flexor hallucis longus; 10 – Tendinous sheath of tibialis posterior; 11 – Superior extensor retinaculum; 12 – Calcaneal tendon

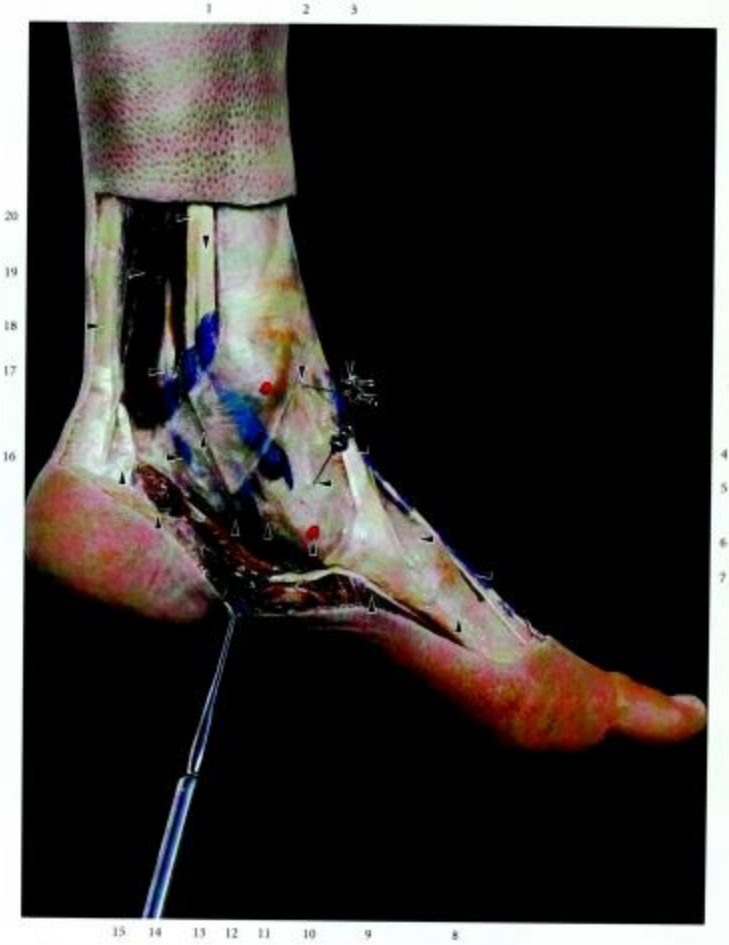

Рис. 808. Мышцы, фасции и сухожилия медиальной поверхности нижней трети голени и стопы, левых (фотография натурального препарата):

1 – сухожилие передней большеберцовой мышцы; 2 – пункция голеностопного сустава в переднемедиальном направлении; 3 – пункция голеностопного сустава в переднелатеральном направлении; 4 – сухожилие передней большеберцовой мышцы; 5 – пункция таранно-пяточно-кубовидного сустава; 6 – медиальная клиновидная кость; 7 – влагалище сухожилия длинного разгибателя большого пальца стопы; 8 – тело плюсневой кости I; 9 – мышца, отводящая большой палец стопы; 10 – бугристость ладьевидной кости; 11 – опора таранной кости; 12 – влагалище сухожилия длинного сгибателя большого пальца стопы; 13, 14 – удерживатель сухожилий сгибателей стопы, поверхностный слой; 15 – сухожилие подошвенной мышцы; 16 – удерживатель сухожилий сгибателей стопы, глубокий слой; 17 – сухожилие длинного сгибателя большого пальца стопы; 18 – пяточное сухожилие (ахиллово); 19 – камбаловидная мышца; 20 – сухожилие длинного сгибателя пальцев стопы

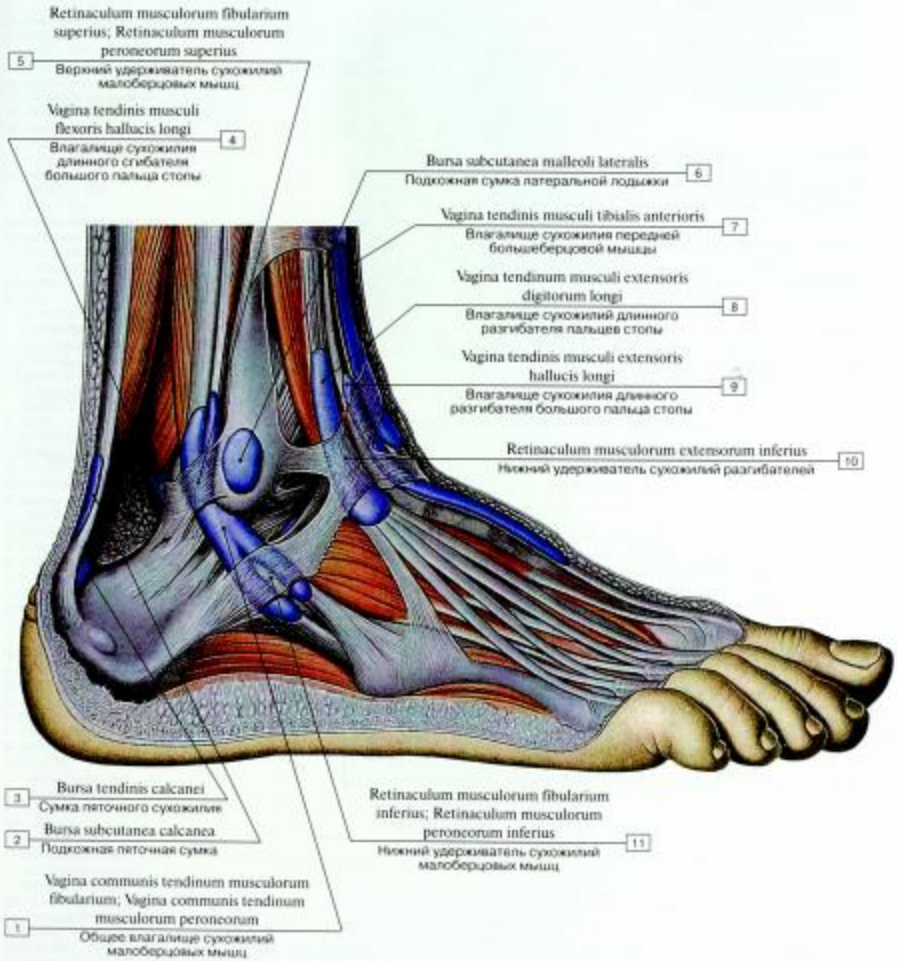

Рис. 809. Синовиальные влагалища сухожилий стопы, правой, вид с латеральной стороны:

1 – Common tendinous sheath of fibulares; Common tendinous sheath of peronei; 2 – Subcutaneous calcaneal bursa; 3 – Bursa of tendo calcaneus; Bursa of calcaneal tendon; Retrocalcaneal bursa; 4 – Tendinous sheath of flexor hallucis longus; 5 – Superior fibular retinaculum; Superior peroneal retinaculum; 6 – Subcutaneous bursa of lateral malleolus; 7 – Tendinous sheath of tibialis anterior; 8 – Tendinous sheath of extensor digitorum longus; 9 – Tendinous sheath of extensor hallucis longus; 10 – Inferior extensor retinaculum; 11 – Inferior fibular retinaculum; Inferior peroneal retinaculum

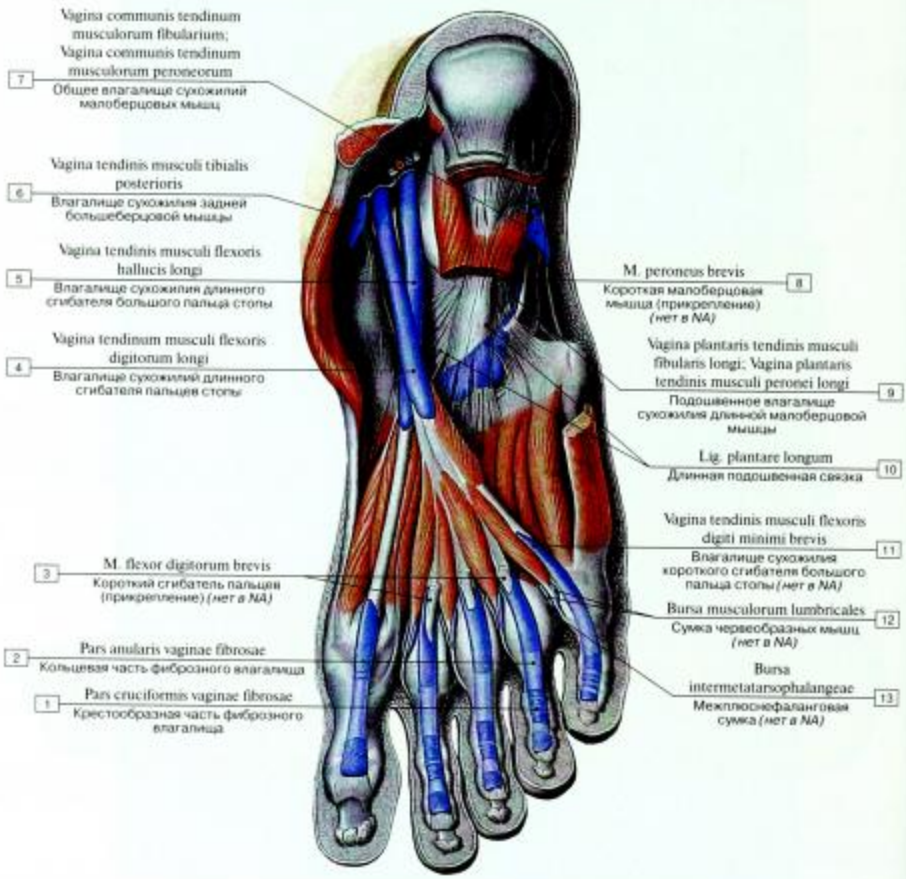

Рис. 810. Синовиальные влагалища сухожилий мышц-сгибателей стопы, правой, вид снизу:

1 – Cruciform part of fibrous sheath; 2 – Anular part of fibrous sheath; 3 – Flexor digitorum brevis; 4 – Tendinous sheath of flexor digitorum longus; 5 – Tendinous sheath of flexor hallucis longus; 6 – Tendinous sheath of tibialis posterior; 7 – Common tendinous sheath of fibulares; Common tendinous sheath of peronei; 8 – Fibularis brevis; Peroneus brevis; 9 – Plantar tendinous sheath of fibularis longus; Plantar tendinous sheath of peroneus longus; 10 – Long plantar ligament; 11 – Tendinous sheath of extensor hallucis brevis; 12 – Lumbrical bursa; 13 – Intermetatarsophalangeal bursa

Предметный указатель на латинском языке (Index lat.)

A
A. alveolaris inferior 364
A. bulbi
penis 505
vestibuli 505
A. carotis interna 364
A. cervicalis ascendens 390, 391
A. circumflexa ilium profunda 502
A. collateralis
ulnaris inferior 557
ulnaris superior 553
A. dorsalis
clitoridis 505
penis 505
A. ductus deferentis 484
A. epigastrica
inferior 466, 483, 484, 502
superior 466
A. et Nn. perineales 500
A. et V.
circumflexae ilium profundae 487
ductus deferentis 487
epigastricae inferiores 486, 487
femorales 336, 487, 670, 671
perineales 501
popliteae 289, 321
testiculares 487
A. et Vv.
phrenicae inferiores 455
tibiales anteriores 688
tibiales posteriores 688
A. femoralis 478
A. glutea
inferior 669
superior 669
A. intercostalis suprema 437
A. interossea anterior 566
A. maxillaris 364
A. metatarsalis dorsalis [I] 692
A. obturatoria 502
A. perinealis 505
A. profunda brachii 552, 553
A. pudenda interna 500, 502, 505, 507
A. temporalis superficialis 346
A. thoracica interna 440
A. thyroidea superior 390
A. tibialis anterior 694
A. umbilicalis 466
A. vertebralis 364
A., V. et N.
intercostales 440
plantares laterales 311
A., Vv. et Nn. rectales inferiores 499
Aa. digitales
dorsales 692
palmares propriae 615
plantares communes 614, 703
plantares propriae 703
Aa. intercostales posteriores 446, 447
Aa. metacarpales palmares 614
Abductio 283, 599
Acetabulum 35, 139, 140, 143, 265, 269, 286, 490–492, 496
Acromion 34, 35, 120, 121, 196, 208–218, 220, 221, 335, 376, 385, 394, 397, 398, 400, 430, 436, 523–526, 528–537, 548
Adductio 283, 599
Adminiculum lineae albae 444, 464
Aggregatio chondrocytica 29
Ala
major 78, 79, 112
major, facies cerebralis 79
major, facies orbitalis 106
minor 78, 79
minor ossis sphenoidalis 69
ossis ili 139, 264, 266, 466
ossis sacri 60, 639
vomeris 87
Alveoli dentales 89, 91
Alveolus dentalis 381
Ampulla ductus deferentis 506
Angulus
acromii 120
costae 63, 67, 68, 201
frontalis 74
inferior 120, 121, 209, 218, 400, 436, 528, 530, 533, 540
lateralis 120
mandibulae 91, 359
mastoideus 74
occipitalis 74
pubicus (90–100°) 269
sphenoidalis 74
sterni 63, 66, 440, 445
subpubicus 70° 269
superior 120, 121, 209, 212, 214, 400, 528, 530
Ansa subclavia 464
Antebrachium 34, 40, 41, 119
Anular ligament 251
Anulus
fibrosus 176, 177, 178, 181, 182, 199
fibrosus, zona externa 195
inguinalis profundus 444, 462, 482–484, 486, 487
inguinalis superficialis 428, 460, 468, 469, 478, 479, 481–486
tympanicus 102
umbilicalis 428, 444, 460, 466, 469, 478
Anus 490, 497, 499, 500, 503, 504
Aorta 448, 451, 455, 457
Apertura
analis 639
piriformis 69, 102, 110
sinus sphenoidalis 78, 110, 112
thoracis inferior 63
thoracis superior 63
Apex
capitis fibulae 146
dentis 47
linguae 380
ossis sacri; Apex ossis sacralis 60
partis petrosae 83
patellae 144
Aponeurosis
dorsalis 611
musculi bicipitis brachii; Aponeurosis bicipitalis; Lacertus fibrosus 520, 539, 541, 542, 554, 555, 558, 567
palmaris 520, 539, 555, 561, 587, 588, 611, 612
plantaris 306, 318, 320, 322, 325, 699–701, 704, 707, 708, 713, 714
Arcus
alveolaris 88, 89
anterior atlantis 46, 189, 192, 193
costalis 63, 64, 433, 451
iliopectineus 262, 444, 485, 635, 638
palmaris superficialis 557
posterior atlantis 43, 46, 190, 191, 192, 193
posterior atlantis, tuberculum posterius 189
superciliaris 75
tendineus 637
tendineus musculi levatoris ani 493, 494, 502, 638, 639
vertebrae 47, 48, 58, 176–178, 181, 183, 189, 190, 191, 199, 421
zygomaticus 70, 95, 346, 353, 354
Area
intercondylaris anterior 145, 304
intercondylaris posterior 145, 304
Arteria 331
axillaris 538
brachialis 552, 553, 557, 582
carotis communis 346, 390, 391
carotis externa 387
carotis interna 83

dorsalis pedis 692, 713
facialis 364
femoralis 281, 454, 464, 481, 485, 486, 499, 507, 638, 669
fibularis; Arteria peronea 690
iliaca communis 502
iliaca externa 444, 638
iliaca interna 502
plantaris lateralis 324, 703
plantaris medialis 311, 324
profunda femoris 669
radialis 557, 572, 583, 584, 586, 613
subclavia, sinistra 445
thoracica interna 445
tibialis anterior 690
tibialis posterior 690
ulnaris 557, 583, 584, 586, 611, 613
vertebralis 390, 391

Articulatio
acromioclavicularis 209, 211, 218, 443, 529, 532
atlantoaxialis lateralis 186, 188, 191, 193, 195
atlantoaxialis mediana 192, 193
atlantooccipitalis 186, 190, 194
calcaneocuboidea 323
capitis costae 199
carpometacarpalis [I] 131
carpometacarpalis pollicis 246
costotransversaria 199
coxae; Articulatio coxofemoralis 650, 668
cuneonavicularis 323
genus 657, 668
humeri; Articulatio glenohumeralis 218, 528, 536
humeroradialis 226, 240
humeroulnaris 226, 240
interphalangea distalis 244, 250, 251
interphalangea distalis, ligg. collateralia 250
interphalangea pedis 313
interphalangea proximalis 244, 250
interphalangea proximalis, ligg. collateralia 250
mediocarpalis 246
metatarsophalangea 313, 322
radiocarpalis 246
radioulnaris distalis 235, 237, 243–245, 246, 584
radioulnaris distalis, recessus sacciformis 584
radioulnaris proximalis 226, 230, 235, 240, 582
sacrococcygea 60, 61
sacroiliaca 263, 265, 267, 269, 493, 494, 638, 639, 649
sternoclavicularis 209, 211, 224, 443
subtalaris; Articulatio talocalcanea 311, 322, 325
talocalcaneonavicularis 322, 325
talocruralis 311, 322, 323, 325, 694
talonavicularis 323
tarsi transversa 323
tarsometatarsalis 322
tarsometatarsalis [I] 313
temporomandibularis 171, 346, 356
tibiofibularis 287, 296, 300, 301, 305
carpometacarpalis [I] 245

Articulationes
carpometacarpales 243, 246
intercuneiformes 323
interphalangeae manus 243, 246, 606
interphalangeae manus (distales) 131
interphalangeae manus (proximales) 131
interphalangeae pedis 323
metacarpophalangeae 131, 250, 246, 606
metacarpophalangeae, ligg. collateralia 242, 244, 250
metacarpophalangeae, ligg. palmaria 243
metatarsophalangeae [I] 323
metatarsophalangeae 307, 310, 315, 319, 709
sternocostales 201, 212
tarsometatarsales 323
zygapophysiales 185, 188, 190, 263

Atlas
[CI] 35, 42, 43, 186–188, 190, 191, 195, 210, 211, 383, 400, 413, 416, 420, 439
[CI], arcus posterior atlantis 415
[CI], massa lateralis atlantis 186
[CI], processus transversus 416, 420
[CI], tuberculum posterius 415, 416

Axis
[CII] 35, 42, 43, 186–188, 190, 191, 195, 400, 413, 416, 420, 439
[CII], arcus vertebrae 186
[CII], corpus vertebrae 193
[CII], processus spinosus 415, 416
abductionis/adductionis 642

B

Basis
ossis metacarpi 130, 136, 252, 253, 577
ossis metacarpi [I] 578
ossis metacarpi [II] 561, 574, 579
ossis metacarpi [III] 574, 579, 595
ossis metacarpi [V] 561
ossis metatarsi 148, 150, 151, 157, 159, 160
ossis metatarsi [I] 156, 319
ossis metatarsi [V] 156, 319
ossis sacri 60, 61, 267
patellae 144
phalangis 130, 136, 148, 150, 160, 252, 596
phalangis proximalis 322
phalangis proximalis [I] 156, 319
Brachium 34, 40, 41, 119
Bulbus
oculi 355
penis 506, 507, 637
vestibuli 499, 501, 506
Bulla ethmoidalis 86, 114
Bursa
infrapatellaris profunda 289, 301
intermetatarsophalangeae 720
intratendinea olecrani 576
ischiadica musculi glutei maximi 666
musculi bicipitis femoris superior 680
musculi coracobrachialis 529, 535
musculi semimembranosi 680, 681
musculi semimembranosi, Tendo 300
musculorum lumbricales 720
subacromialis 213, 335, 529, 531, 534–537
subcoracoidea 217
subcutanea acromialis 335, 536
subcutanea calcanea 699, 719
subcutanea infrapatellaris 301, 633, 672
subcutanea malleoli lateralis 719
subcutanea malleoli medialis 715, 717
subcutanea olecrani 240, 521, 569, 576
subcutanea prepatellaris 289, 301, 321, 633, 672
subcutanea trochanterica 664
subcutanea tuberositatis tibiae 672
subdeltoidea 335, 528, 531, 534, 536–538
subtendinea 288, 300, 301, 694
subtendinea iliaca 669
subtendinea musculi gastrocnemii lateralis 680
subtendinea musculi gastrocnemii medialis 680, 681
subtendinea musculi subscapularis 217, 335, 534–536, 538
subtendinea musculi tibialis anterioris 695, 717
suprapatellaris 289, 295, 301
tendinis calcanei 325, 719
trochanterica 286
trochanterica musculi glutei maximi 666
Bursae intermusculares musculorum gluteorum 666

C

Calcaneus 35, 137, 138, 148–151, 154, 155, 157, 306, 307, 311, 314, 318–320, 322, 323, 325, 677, 679, 683, 685, 686, 693, 695, 696, 708
Calcaneus, facies articularis cuboidea 157
Canales
alveolares 89
incisivi 117
Canalis
adductorius 656
caroticus 81, 83
carpi 132, 248, 249, 566, 593, 597, 611

centralis 26, 27
condylaris 77, 95
incisivus 88, 111
infraorbitalis 89, 105, 106
inguinalis 482
nasolacrimalis 109
nervi hypoglossi 77, 95–97, 189
obturatorius 262, 281, 444, 493, 494, 638–640
opticus 79, 96, 105, 106, 109, 110, 112
palatinus major 112, 117
pterygoideus 78, 79, 112, 117
sacralis 60–62, 266, 267, 269, 270, 638
ulnaris 249
vertebralis 638
Capitulum humeri 123, 124, 126, 226, 230, 240
Capsula 28
articularis 133, 163, 168, 170, 173, 174, 182, 186, 187, 189, 190, 193, 211, 213, 216, 218, 220, 221, 228–233, 244, 272, 276, 281, 295, 296, 313, 321, 334, 346, 353, 354, 361, 528, 529, 531, 534–536, 565, 566, 657
articulationis interphalangeae 604
Caput
breve 532, 545
commune 667
commune m. extensorum 568, 580, 581
commune m. flexorum 541, 544, 558, 561, 567, 568, 575, 580, 581
costae 67, 68, 198–201
femoris 35, 142, 143, 144, 271, 272, 276, 277, 281, 286
fibulae 35, 137, 138, 146, 287, 288, 290, 292, 293, 295, 296, 297, 304, 305, 633, 651, 652, 666, 667, 672, 674, 675, 680, 682, 683, 685, 686
humeri 35, 119, 123, 124, 126, 212–215, 220, 221, 527, 537, 538
longum 532, 545
mandibulae; Condylus mandibulae 168, 170, 172, 173, 358, 379
ossis metacarpi 130, 136, 250, 252, 253
ossis metacarpi [I] 595
ossis metacarpi [II] 574
ossis metatarsi 148, 150, 151, 157, 159, 160
phalangis 130, 136, 148, 150, 160, 252, 596
radii 35, 119, 128, 226, 230, 235, 236, 240, 241
tali 148–150, 158, 159, 306, 324
tali, facies articularis navicularis 157
tibiae 35
ulnae 127, 130, 235–237, 249
ulnae, processus styloideus ulnae 521
Cartilago
alaris major 364
alaris major, crus mediale 111
articularis 232
arytenoidea 390
costalis 63, 64, 175, 201, 208, 209, 212, 433, 437, 439, 465, 470
cricoidea 390
elastica 29
epiphysialis 231
fibrosa (collagenosa) 29
hyalina 29, 263
hyalina articularis 163
meatus acustici 346
septi nasi 111
thyroidea 378, 390
Cauda equina 181, 421
Cavitas
articularis 221, 231
glenoidalis 120, 121, 208–210, 212, 214, 215, 436, 527, 534, 535, 538
medullaris 26, 33
nasi 114, 364
oris 111, 114
symphysialis 263
uteri 506
Cavum synoviale 336
Cellulae
adiposae 163
chondrogenae 29
ethmoidales 85, 86, 112, 114, 115, 363
mastoideae 83
Centrum tendineum 448, 449, 451, 453–457, 467
Cervix uteri 506
Chiasma tendinum 591
Choana; Apertura nasalis posterior 95, 103, 110, 111, 115, 117
Chondroblastocytus 29
Chondrocytus 28, 29
Chorda
obliqua 231, 233
tympani 83
Cingulum
pectorale; Cingulum membri superioris 210
pelvicum; Cingulum membri inferioris 137, 210
Circumferentia articularis 127, 128, 226, 236, 237, 240
Cisterna
reticuli endoplasmici granulosi 30
terminalis 329
Clavicula 34, 40, 41, 175, 208–213, 215–218, 224, 335, 373, 375, 376, 385, 389, 391, 398, 400, 430, 433, 450, 520, 522, 523, 525, 526, 529, 532, 536, 543
Clitoris 500
Clitoris, corpus clitoridis 502
Clivus 96
Collum
anatomicum 123, 124, 126, 215
chirurgicum 123, 124, 126
costae 67, 68, 198–201
femoris 35, 137, 142–144, 271, 272, 278, 281, 286
fibulae 146, 287, 305
radii 128, 226, 227, 238
scapulae 120, 214, 216
tali 148–150, 158, 159
Columna vertebralis 35, 38, 39, 457
Commissura labiorum posterior 490
Compartimentum
cruris anterius; Compartimentum cruris extensorum 690
cruris laterale; Compartimentum cruris fibularum; Compartimentum cruris peroneorum 690
cruris posterius; Compartimentum cruris flexorum, pars profunda, pars solealis 690
cruris posterius; Compartimentum cruris flexorum, pars superficialis, pars gastrocnemialis, pars tricipitalis 690
Complexus golgiensis 12, 28, 30, 32
Concha
nasalis inferior 69, 97, 106, 110, 111, 114
nasalis media 69, 85, 86, 106, 110, 114
nasalis superior 86, 106, 110, 114
Condylus
humeri 211, 214, 220
lateralis 35, 137, 142–145, 292, 295, 297, 304, 305, 321, 674, 685, 686
lateralis femoris 287, 290, 293, 294, 321
lateralis tibiae 287, 321
medialis 35, 137, 142–145, 292, 295, 297, 304, 305, 321, 667, 674, 682, 683
medialis femoris 287, 289, 290, 293, 294, 296, 321
medialis tibiae 287, 296, 321
occipitalis 71, 77, 95, 97, 190
Conjugata
externa 264
vera 264
Connexus intertendinei 569–571, 573, 577, 602, 604, 610
Cornu
coccygeum 61
inferius; Crus inferius 633
majus 93, 381
minus 93, 381
sacrale 61
superius; Crus superius 633
Corpus
adiposum infrapatellare 294, 295, 334, 657
anococcygeum; Lig. anococcygeum 497, 491, 494, 495, 498, 501, 503, 504
cavernosum clitoridis 501
claviculae 122
costae 67, 68, 201
femoris 142, 286, 292
fibulae 146, 287, 305

humeri 525, 526, 530, 532, 533, 548
humeri, facies anterolateralis 124
humeri, facies anteromedialis 124
humeri, facies posterior 123
linguae 380
mandibulae 91
maxillae 88, 109
ossis hyoidei 93, 380, 381
ossis ilii 140
ossis ischii 139, 140
ossis metacarpi 130, 136, 252
ossis metacarpi [I] 253
ossis metacarpi [II] 574
ossis metatarsi 148, 150, 151, 157, 159, 160
ossis pubis 139, 493
perineale; Centrum perinei 491, 497, 498, 500–502
phalangis 130, 136, 148, 150, 160, 252, 596, 615
radii, facies anterior 128, 235
radii, facies lateralis 128
radii, facies posterior 128
spongiosum penis 503
sterni 34, 63, 66, 175, 208, 209, 437, 445, 451, 461, 462, 467, 468, 470, 472, 474
tali 148–150, 158
tibiae 145, 674
ulnae 572
ulnae, facies anterior 127, 235
ulnae, facies medialis 127
ulnae, facies posterior 127
uteri 506
vertebrae 43, 47–49, 51, 53, 54, 56–59, 176–178, 181–184, 191, 195, 198, 200, 390, 447
vertebrae [LV] 451, 655
vertebrae [TVIII] 451
vertebrae [TX] 451
vertebrae [TXII] 433, 451

Cortex cerebri 355
Costa 213, 335, 406, 438, 538
[VIII] 447
[IX] 447
[X] 447, 449, 471
[XII] 63, 64, 175, 209, 411, 446, 450, 456, 635
cervicalis; Costa colli 49
fluctuans [XII] 412, 421
inferior 198
lumbalis 59
prima [I] 64, 375, 383, 384, 391, 420, 437, 439, 469, 536
secunda [II] 383, 384, 440
spuriae [IX] 412
superior 198
Costae 399
[I–IX] 436
fluctuantes [XI–XII] 64
spuriae [VIII–XII] 64
verae [I–VII] 64
Cranium 38, 39
Crena analis; Crena ani; Crena interglutealis 498, 500
Crista
capitis costae 200
colli costae 67, 68
conchalis 88, 90
ethmoidalis 88, 90
frontalis 75, 94, 96
galli 85, 86, 97, 106, 110, 111, 114
iliaca 35, 137–140, 265–267, 271, 273, 276, 394, 396, 399, 403, 408, 411, 450, 451, 454, 463, 496, 497, 633, 635, 638–640, 642, 643, 651, 652, 655, 661, 664, 665
iliaca, labium externum 469
iliaca, labium internum 472
iliaca, linea intermedia 471
infratemporalis 116
intertrochanterica 142, 271, 276, 643, 667
lacrimalis anterior 88, 349
lacrimalis posterior 87, 349
marginalis 176
medialis 146
nasalis 88, 90, 111, 112, 117
occipitalis externa 77, 190
occipitalis interna 188
sacralis lateralis 61
sacralis medialis 61
sacralis mediana 60–62, 266, 267
sphenoidalis 78, 97, 111
supraepicondylaris lateralis; Crista supracondylaris lateralis 123, 124, 226, 227, 553, 579
supraepicondylaris medialis; Crista supracondylaris medialis 123, 124, 226
tuberculi majoris; Labium laterale 123, 430, 530
tuberculi minoris; Labium mediale 123, 124, 530

Crus 34, 40, 41, 137
claviculare 376
clitoridis 506
dextrum 473
laterale 460, 479, 481, 483, 486
mediale 460, 479, 481, 483, 486
penis 506
sinistrum 473
sternale 376

Cupula
diaphragmatis dexter 449
diaphragmatis sinister 449
pleurae, pars diaphragmatica, dextra 455
pleurae, pars diaphragmatica, sinistra 455

Cutis 289, 325, 335, 336, 537, 584
Cytocentrum 12

D

Dens
axis [CII] 47, 189, 192–195, 210, 211
axis, facies articularis anterior 194
axis, facies articularis posterior 194
decidui 102
Dentes 69, 71, 95
Diaphragma 438, 445, 450, 467, 473, 487
Diaphragma pelvis 501, 641, 645
Diaphragma, crus dextrum 455
Diaphragma, crus sinistrum 455
Digiti pedis 137
Digitus
anularis; Digitus quartus [IV] 613
medius; Digitus tertius [III] 613
minimus; Digitus [V] 613

Discus
anisotropicus (stria A) 329
articularis 168, 170, 173, 174, 212, 213, 357–362
interpubicus; Fibrocartilago interpubica 263
intervertebralis 42, 64, 178, 181–186, 188, 189, 191, 195, 199, 200, 270
isotropicus (stria I) 329
ulnocarpalis 246

Dorsum
linguae 380
pedis; Regio dorsalis pedis 632
sellae 79, 97

Ductus
deferens 484, 487, 506
glandulae bulbourethrales 505
paroöideus 346, 347

Dura
mater 181, 363
mater spinalis 390

E

Eminentia
arcuata 83
cruciformis 77
iliopubica 264, 267, 493
intercondylaris 145, 287, 304, 305, 321
plantaris intermedia 714
plantaris lateralis 714
plantaris medialis 714
radii 249
ulnae 249

Epicondylus
laterales 123, 124, 126, 142, 211, 220, 227, 228, 230, 238, 240, 287, 293, 321, 433, 521, 523, 540, 542, 548, 550, 570, 572, 576, 577–581
medialis 119, 123, 124, 126, 142, 214, 220, 226, 227, 230, 233, 238, 240, 287, 293, 321, 433, 520, 539, 540, 542, 543, 548–551, 554, 557–560, 562, 563, 565, 567, 568, 574, 575, 578, 580, 661, 581
Epigastrium; Regio epigastrica; Fossa epigastrica 426
Epimysium 331
Epiphysis anularis 176, 177
Excavatio
rectovesicalis 506
vesicouterina 506
Extensio 283
Extremitas
acromialis 122, 212
sternalis 122, 212

F

Facies
anterior 88, 144, 235, 236
anterior partis petrosae 83
anterolateralis 123
anteromedialis 123
articularis 144, 358, 361
articularis acromialis 122, 210, 443, 531
articularis anterior 47
articularis calcanea anterior 154, 158, 159
articularis calcanea media 154, 158
articularis calcanea posterior 154, 155, 158
articularis capitis costae 199, 200
articularis capitis fibulae 146
articularis carpalis 128, 133, 236
articularis clavicularis 214
articularis cuboidea 154, 155, 158, 159
articularis fibularis 145
articularis inferior 46–49, 51–54, 56–59, 145, 146, 181, 182, 184, 195, 304
articularis malleoli lateralis 304
articularis malleoli medialis 146, 304
articularis navicularis 154, 155, 158, 159, 306
articularis patellae 289
articularis posterior 191, 695
articularis sternalis 122, 210, 443
articularis superior 46–49, 52, 53, 56–59, 145, 182, 192, 193, 199, 287, 295, 298, 305
articularis superior, processus articularis superior; Zygapophysis superior 185
articularis talaris anterior 154, 155, 158, 159, 695
articularis talaris media 154, 155, 158, 159, 695
articularis talaris posterior 154, 155, 158, 159, 695
articularis malleoli lateralis 146
auricularis 42, 61, 140, 649
cerebralis 83
costalis; Facies anterior 121
dorsales digitorum 519, 632
dorsalis 61
externa 74, 75
glutea 139, 266, 633
infratemporalis 88
interna 74, 75
intervertebralis 177
lateralis 93, 145, 146, 235, 305, 321, 686
lunata 139, 497
malleolaris lateralis 154, 155, 157–159, 306
malleolaris medialis 154, 155, 157–159, 306
maxillaris 90
medialis 145, 146, 235, 236, 305, 321
medialis tibiae 293
nasalis 88, 90
orbitalis 76, 78, 88, 90, 93, 109
orbitalis alae majoris ossis sphenoidalis 69
palmares digitorum 518
patellaris 142–144, 292, 293, 297, 321
patellaris femoris 290, 294
pelvica 61, 62, 265
plantares digitorum 632
poplitea 142, 287, 633
posterior 121, 145, 146, 235, 236, 305
posterior fibulae 683
posterior tibiae 683
symphysialis 140, 270, 649
temporalis 75, 78, 82, 93
Falx
cerebri 363
inguinalis; Tendo conjunctivus 483
Fascia 331, 503
abdominis parietalis; Fascia endoabdominalis 421
abdominis superficialis 485
antebrachii 520, 539, 554, 569, 582–584, 587, 588, 590, 611
brachii 335, 336, 552–554, 569
brachii, pars superficialis 336
cervicalis; Fascia colli 367, 388, 389
cervicalis; Fascia colli, lamina pretrachealis 387, 389
cervicalis; Fascia colli, lamina prevertebralis 387
cervicalis; Fascia colli, lamina superficialis 382, 387, 389
clavipectoralis 388
cribrosa 479, 633
cruris 633, 664, 672, 688–690
deltoidea 394
dorsalis manus 569, 612
dorsalis pedis 324, 633, 672, 713–715
endothoracica; Fascia parietalis thoracis 437, 444, 467
inferior diaphragmatis pelvis 497, 498
infraspinata 523
investiens 386
lata 336, 464, 478, 485, 633, 664, 671
lata, lamina superficialis 481
musculi quadrati lumborum 412
masseterica 388, 389
nuchae 387
obturatoria 494, 497, 498, 503, 504, 638
pectoralis 387, 432, 535
pelvis visceralis 506
perinei; Fascia investiens perinei superficialis 497, 498, 503–505
propria musculi 335, 434
spermatica externa 484
spermatica interna 479
temporalis 347
temporalis, lamina profunda 355
temporalis, lamina superficialis 352, 355
thoracica 464
thoracolumbalis 394, 396, 398, 399, 401, 421, 466, 642
thoracolumbalis; fascia musculi quadrati lumborum 421
thoracolumbalis, lamina anterior; lamina profunda; fascia musculi quadrati lumborum 409, 411
thoracolumbalis, lamina posterior; lamina superficialis 402, 421
transversalis 444, 454, 462, 464–467, 482–487
Fasciculi
longitudinales 188, 191–194, 588
musculares 332
transversi 587, 588, 591, 699, 700
Fasciculus
centralis 605
collagenosus 29
lateralis 605
muscularis 331
Femur 34, 40, 41, 137
Femur; Os femoris 34, 40, 41, 137, 138, 273, 281, 287, 288, 293–295, 301, 334, 336, 507, 661, 670, 671, 683, 686
Femur; Os femoris, facies poplitea 657, 681
Femur; Os femoris, linea aspera 657
Fibra elastica 29
Fibrae intercrurales 460, 478, 479, 486
Fibrocytus 29
Fibula 34, 35, 40, 41, 137, 138, 146, 287, 288, 290, 293–295, 297, 300, 301, 304–307, 310, 323, 642, 653, 661, 667, 675, 688–690
Fibula, malleolus lateralis 311, 685
Fibula, margo interosseus 681
Fissura
orbitalis inferior 95, 105, 106, 109, 110, 116, 117
orbitalis superior 78, 79, 105, 106, 109, 110, 112

petrosquamosa 83
petrotympanica 82
tympanomastoidea 82
Flexio 283
Fonticulus
anterior 102, 103
mastoideus; Fonticulus posterolateralis 102, 103
posterior 102, 103
sphenoidalis; Fonticulus anterolateralis 102
Foramen
caecum 75
ethmoidale anterius 86, 105, 112
ethmoidale posterius 86, 105, 112
infraorbitale 69, 70, 88, 102, 105
infrapiriforme 638, 644
intervertebrale 42, 51, 54, 178, 181, 182, 184, 185, 189, 191, 200
ischiadicum majus 262, 270, 493, 640
ischiadicum minus 262, 270, 638, 640
jugulare 95–97
lacerum 95, 96
magnum 77, 95, 96, 103, 190
mandibulae 71, 91, 379, 381
mastoideum 71, 81–83, 95
mentale 69, 70, 91, 102, 381
nutricium 145, 146, 184, 550
obturatum 139, 140, 265, 266, 496
ovale 78, 79, 95, 96, 117
palatinum majus 95, 117
palatinum minus 117
parietale 74, 94
quadrilaterum 528, 529
rotundum 78, 79, 105
scapulae 121
sphenopalatinum 114, 116
spinosum 78, 79, 95, 96
stylomastoideum 81, 95
supraorbitale 70
suprapiriforme 638, 644
supratrochlearis 126
transversarium 43, 46–49, 188, 191–193
trilaterum 528, 529
venae cavae 448, 450, 451, 453, 454, 456, 457, 472
vertebrale 47–49, 52, 57–59, 176, 181, 192, 199, 201
zygomaticofaciale 93
zygomaticoorbitale 93, 106
zygomaticotemporale 93
alveolaria 88, 116
ethmoidalia anterius et posterius 109
incisiva 71, 89, 95, 110, 112
palatina minora 95, 112
sacralia anteriora 42, 60, 62, 265, 269, 638
sacralia posteriora 42, 61, 62, 266, 640
Fornix humeri 216, 531, 534, 536
Fossa
acetabuli 139, 262, 272, 276, 286, 493, 497
axillaris 428
canina 88
cerebellaris 96
cerebralis 96
coronoidea 123, 124, 226, 230, 232, 240
cranii anterior 110, 111, 114
cranii media 110
cubitalis 539
glandulae lacrimalis 76, 112
hypophysialis 79, 110, 111, 114
iliaca 140, 267, 463
infraclavicularis 338
infraspinata 120, 215, 216
infratemporalis 116
inguinalis lateralis 487, 506
inguinalis medialis 487, 506
intercondylaris 142, 144, 287, 290
ischioanalis 500, 503, 504, 506, 507
jugularis 81
malleoli lateralis 146, 305
mandibularis 81, 82, 95, 173, 174, 361, 362
olecrani 123, 126, 226, 227, 232, 240
poplitea 633, 634, 664
pterygoidea 78, 79, 109, 110, 117
pterygopalatina 105, 116
radialis 123, 124, 226, 230
sacci lacrimalis 105
scaphoidea 79, 117
subscapularis 120, 218, 543
supraclavicularis minor 338, 389
supraspinata 120, 121, 210, 211, 214, 220
supravesicalis 487, 506
trochanterica 142
Fovea
articularis 128, 230, 235, 236, 240
capitis femoris 143, 144, 276
costalis 56
costalis inferior 42, 51–53, 200
costalis processus transversi 42, 51–53, 200
costalis superior 42, 51–53, 200
dentis 46, 194
pterygoidea 91
trochlearis 76
Foveolae granulares 74, 94
Funiculus
spermaticus 428, 444, 460, 462, 464, 468, 470, 479, 481–483, 485, 486, 507, 633
spermaticus, fascia spermatica interna 486

G

Galea aponeurotica; Aponeurosis epicranialis 344–347
Ganglion
cervicale medium 390
sympathicum 455
Glabella 75
Glandula
bulbourethralis 503, 505, 506
parotidea 363, 364, 374, 385, 386
submandibularis 363, 367, 387, 388
thyroidea 373, 375
thyroidea, lobus 385, 391
vesiculosa; Glandula seminalis; Vesicula seminalis 506, 507
vestibularis major 504, 506
Glans
clitoridis 490, 491, 499, 501, 504
penis 490
Glycogenum 28
Granula matricis 30

H

Hallux; Digitus primus [I] 320
Hamulus
lacrimalis 87
ossis hamati 130, 133, 135, 244, 248, 249, 254, 561, 564, 595, 596
pterygoideus 78, 116, 171
Hepar 447
Hiatus
adductorius 657–662
aorticus 448, 449, 451, 453, 454, 456, 473
canalis nervi petrosi majoris 83
canalis nervi petrosi minoris 83
maxillaris 88, 105, 114
oesophageus 448, 451, 453, 454, 456, 473
sacralis 61, 266, 270, 492
saphenus 464, 478, 481, 633
urogenitalis 639
venae cephalicae 535
Humerus 34, 35, 40, 41, 119, 211–213, 215, 216, 218, 220, 221, 226–231, 238, 240, 335, 336, 430, 531, 532, 534, 537, 551–553, 574, 576, 579
Humerus, collum chirurgicum 528
Humerus, epicondylus medialis 564
Hyaloplasma 12
Hypochondrium; Regio hypochondriaca 426
Hypogastrium; Regio pubica 426
Hypothenar; Eminentia hypothenaris 522, 539, 554, 555, 557, 586, 587

I

Impressio
ligamenti costoclavicularis 122
trigeminalis 83
Impressiones gyrorum; Impressiones digitatae; Juga cerebralia 75
Incisura
acetabuli 139
clavicularis 63, 66, 201
costalis [I] 66
fibularis 145
frontalis/foramen frontale 69, 75, 105
ischiadica major 139, 266
ischiadica minor 139, 266, 507
jugularis 63, 64, 66
lacrimalis 88
mandibulae 91, 170
mastoidea 81, 95
nasalis 88
parietalis 83
radialis 127, 230, 236, 240
scapulae 120, 208, 210–212, 214–216, 220, 530
sphenopalatina 90
supraorbitalis/foramen supraorbitale 69, 75, 76, 102, 105
trochlearis 127, 230, 235, 236, 240
ulnaris 128, 237
vertebralis inferior 51–54, 56–59
vertebralis superior 51, 52, 53, 54, 56, 57, 58, 59, 176
Incisurae costales [II–VII] 66
Index; Digitus secundus [II] 613
Infundibulum ethmoidale 86
Inguen; Regio inguinalis 426
Integumentum commune 465, 553, 583, 672
Intersectio tendinea 375
Intersectiones tendineae 461, 463, 464

J

Juga alveolaria 88
Jugum sphenoidale 79

L

Labium
externum 267
internum 267
laterale 142
majus pudendi 490, 502
mediale 142
minus pudendi 490, 499, 502, 504, 506
Labrum
acetabuli 143, 272, 276, 286
articulare 535
glenoidale 534, 537, 538
Labyrinthus ethmoidalis 113
Lacuna
cartilaginea 29
musculorum 444
ossea 31
vasorum 444, 454
Lambrum glenoidale 215
Lamina
anterior; Lamina profunda; Fascia musculi quadrati lumborum 421
arcus vertebrae 48, 49, 53, 59, 183, 184, 421
circumferentialis externa 26
circumferentialis interna 26
cribrosa 85, 96, 110, 111, 114
epiphysialis 272
fibrosa 656
horizontalis 90
lateralis, processus pterygoideus 360
orbitalis 85, 86
orbitalis, labyrinthus ethmoidalis 112
osteoni 26
perpendicularis 85, 86, 90
posterior, lamina superficialis 421
pretrachealis 388, 443
prevertebralis 386
profunda 347
superficialis 347, 388, 443

Latus; Regio lateralis 426
Lig.
acromioclaviculare 211, 212, 535, 536
alare 194
anococcygeum 491, 502
anulare 251, 605
anulare radii 227–233, 236, 238, 240
apicis dentis 189, 191–193
arcuatum laterale 448, 454–456, 473
arcuatum mediale 448, 454, 456, 473
arcuatum medianum 448, 473
arcuatum pubis 492
atlantooccipitale laterale 186, 188, 190, 191, 193
bifurcatum 307, 310
calcaneocuboideum 312
calcaneocuboideum dorsale 307, 312
calcaneocuboideum plantare 314, 315, 710
calcaneofibulare 307, 311, 312
calcaneonaviculare 312
calcaneonaviculare plantare 306, 307, 313–315, 318, 320, 325
capitis costae intraarticulare 200
capitis costae radiatum 199, 200
capitis femoris 272, 276, 286, 506, 668
capitis fibulae anterius 290, 293
capitis fibulae posterius 290, 293
carpi radiatum 243
collaterale 243, 245, 251
collaterale accessorium 250, 251
collaterale carpi radiale 242, 243, 244, 246
collaterale carpi ulnare 133, 242, 243
collaterale carpi ulnare, pars anterior 233
collaterale carpi ulnare, pars posterior 233
collaterale carpi ulnare, pars transversa 233
collaterale fibulare 288, 290, 292–301, 321, 668, 675
collaterale mediale; Lig. deltoideum 307, 310, 312, 324
collaterale mediale; Lig. deltoideum, pars tibionaviculare 311
collaterale radiale 227–231, 238, 240, 245
collaterale tibiale 288, 290, 292, 293, 295–300, 321, 668, 675
collaterale ulnare 227, 230, 231, 238, 240, 246
collaterale ulnare, pars anterior 227
collaterale ulnare, pars posterior 227
collaterale ulnare, pars transversa 227
conoideum 212, 218, 443, 535
coracoacromiale 211, 212, 216–218, 220, 221, 529, 531, 532, 534–536
coracoclaviculare 211, 212, 216–218, 443, 536
coracoclaviculare, lig. conoideum 529
coracoclaviculare, lig. trapezoideum 529
coracohumerale 216, 221, 535
costoclaviculare 212, 213, 443, 549
costotransversarium 199, 200, 412
costotransversarium laterale 199, 200
costotransversarium superius 199, 200
cruciatum anterius 289, 290, 292, 294–298, 321, 668
cruciatum posterius 289, 290, 295–298, 300, 321, 668
cruciforme 250
cruciforme atlantis 191, 194
cuboideonaviculare plantare 313–315
cuneocuboideum dorsale 312
cuneocuboideum plantare 314
falciforme 445, 466, 487
fundiforme penis 468
iliofemorale 273, 276, 277, 281, 640, 658, 669
iliolumbale 262, 263, 273, 276, 649
inguinale; Arcus inguinalis 262, 273, 428, 444, 454, 461–464, 468–473, 478, 479, 481, 484–486, 505, 633, 635, 638, 650, 652
interclaviculare 212, 213
interfoveolare 486
ischiofemorale 273, 276, 640
lacunare 262, 481, 485, 638
laterale 168, 346, 353, 354
longitudinale anterius 177, 182–184, 188, 189, 262, 273, 421, 466, 637, 641, 652
longitudinale posterius 177, 182–186, 189–191
meniscofemorale posterius 290, 295, 296

metacarpale transversum profundum 243, 244, 250, 251, 588, 589, 605, 606
metacarpale transversum superficiale 588, 700
metatarsale transversum profundum 315, 319
metatarsale transversum superficiale 699
nuchae 187, 189, 190, 193, 384, 397, 401, 402, 419
obliquum 250
palmare 251
patellae 288 – 290, 292, 293, 295, 296, 298, 301, 321, 334, 633, 651 – 653, 657, 658, 672, 673, 675, 685
pectineum 485
psoihamatum 243
pisometacarpale 243
plantare longum 306, 307, 313, 314, 318, 320, 322, 706 – 710, 713, 720
popliteum arcuatum 288
popliteum obliquum 288, 681
pterygospinale 170, 171
pubicum arteriae 262, 263, 497, 505
pubicum superius 262, 263, 505, 650
pubofemorale 273, 277, 281
radiocarpale dorsale 238, 242, 245
radiocarpale palmare 238, 243, 244, 249, 566
radioulnare dorsale 237, 242
radioulnare palmare 237, 244
reflexum 460, 481, 483 – 486
sacrococcygeum anterius; Lig. sacrococcygeum ventrale 269, 493, 502
sacrococcygeum posterius profundum; Lig. sacrococcygeum dorsale profundum 262, 502
sacrococcygeum posterius superficiale; Lig. sacrococcygeum dorsale superficiale 262
sacroiliacum anterius 262, 263, 269, 270, 273, 493, 638
sacroiliacum interosseum 263, 269, 493, 649
sacroiliacum posterius 262, 269, 273, 276, 640
sacrospinale 262, 269, 270, 273, 276, 491, 496, 635, 640, 644, 649, 656
sacrospinale (M. ischiococcygeus; M. coccygeus) 451
sacrotuberale 262, 269, 270, 273, 276, 491, 493, 496, 497, 503, 504, 635, 638, 640, 643, 644, 649, 650, 665 – 667
sphenomandibulare 170, 171
sternoclaviculare anterius 211 – 213
sternoclaviculare posterius 211
sternocostale intraarticulare 212
stylohyoideum 171, 381, 385, 389
stylomandibulare 168, 170, 171
suprascapulae 182, 183, 185, 189, 262, 415
suspensorium penis 479
talocalcaneum interosseum 306, 307, 311, 322, 323, 325, 695
talocalcaneum laterale 312, 695
talofibulare posterius 307, 311
talonaviculare 307, 310
teres hepatis 445, 466, 487
teres uteri 478
tibiofibulare anterius 307, 310, 312
tibiofibulare posterius 307
transversum acetabuli 262, 272, 497
transversum atlantis 189, 191 – 194
transversum genus 290, 292, 296
transversum humeri 217, 218, 534
transversum perinei 497, 505
transversum scapulae superius 211, 212, 216 – 218, 220, 221, 529, 531, 532, 536
trapezoideum 212, 218, 443, 535
ulnocarpale dorsale 238
ulnocarpale palmare 238, 243, 244
umbilicale medianum 465
vocale 390
talofibulare anterius 307, 310
Ligamenta 272
Ligg.
alaria 191, 192, 193
anularia 250, 251, 588, 606, 608, 701
anularia; Ligg. trachealia 377
carpometacarpalia dorsalia 242, 245
carpometacarpalia palmaria 243, 244
collateralia 242, 246, 250, 313, 605
costophrenica 201, 460
cruciata 701
cuneonavicularia dorsalia 312
cuneonavicularia plantaria 313
flava 177, 182 – 184, 187, 189, 190, 412
glenohumeralia 216, 217
intercarpalia dorsalia 238, 242, 245
intercarpalia palmaria 244
intercuneiformia plantaria 314
interspinalia 182, 183, 189
intertransversaria 182 – 185, 193, 412
metacarpalia dorsalia 242, 246
metacarpalia palmaria 244, 611
metatarsalia dorsalia 310
metatarsalia interossea 312
metatarsalia plantaria 313 – 315
obliqua 588, 608
palmaria 244, 313, 319, 597
plantaria 708
sternocostalia radiata 201
tarsi dorsalia 307, 310
tarsi plantaria 315
tarsometatarsalia dorsalia 312
tarsometatarsalia plantaria 314, 315
Limbus acetabuli; Margo acetabuli 139, 140, 265, 266, 271, 272
Linea
alba 428, 440, 444, 447, 460 – 472, 474, 477 – 479, 481, 485
arcuata 140, 267, 270, 462, 464, 467, 472, 483, 485, 487
aspera 35, 142, 271, 663, 667
clavicularis 196
epiphysialis 286
glutea anterior 139, 266
glutea inferior 139
glutea posterior 266, 643
intercondylaris 142
intermedia 267
intertrochanterica 142, 271, 273, 278, 635, 654
musculi solei 145, 287, 305, 682, 683
mylohyoidea 91, 97, 379
nuchalis inferior 71, 77, 95, 187, 410, 416
nuchalis superior 71, 77, 95, 187, 190, 396 – 398, 404, 410, 411, 416
nuchalis suprema 71, 77, 95
obliqua 91
pectinea 142 – 144, 271
semilunaris 462
supracondylaris lateralis 142
supracondylaris medialis 142
temporalis 75
temporalis inferior 74
temporalis superior 74
terminalis 493, 506
Lineae transversae 60
Lingua 363
Lobus
frontalis 363
temporalis 363
Locatio patellae 288
Lordosis lumbalis 282
Lysosoma 12

M

Malleolus
lateralis 35, 137, 138, 146, 304 – 307, 310, 312, 316, 323, 672, 674, 677, 682, 683, 686, 693, 699
medialis 35, 137, 145, 146 304 – 307, 310, 312, 316, 318, 319, 323, 633, 672 – 674, 677, 681 – 683, 687, 699
Mandibula 34, 69 – 71, 97, 102, 103, 175, 363, 373, 380, 385, 386, 389, 416
Manubrium sterni 34, 63, 66, 175, 208 – 210, 212, 213, 433, 437, 451, 467
Manus 34, 119
Manus; Ossa manus 40, 41
Margo
anterior 128, 145, 146, 235, 305, 672, 675
falciformis; Margo arcuatus 633
falciformis; Margo arcuatus, cornu inferius; crus inferius 478, 481
falciformis; Margo arcuatus, cornu superius; crus superius 478, 481
frontalis 74

infraorbitalis 69, 88
interosseus 127, 128, 145, 146, 235
lacrimalis 88
lateralis 120, 121, 123, 124, 209, 215, 216, 226, 530, 533
lateralis scapulae 534
medialis 120, 123, 124, 145, 212, 400, 436, 529, 530
nasalis 76
occipitalis 74, 83
parietalis 75, 83
posterior 127, 128, 146, 235, 578
sagittalis 74
sphenoidalis 83
squamosus 74
superior 120, 121, 214, 220, 376, 530
superior partis petrosae 83
supraorbitalis 69, 75, 76
Massa lateralis atlantis 46, 192
Matrix
cartilaginea 29
interterritorialis 28
interterritorialis cartilaginea 29
mineralisata cartilaginea 163
ossea 30, 32
territorialis cartilaginea cellularis 29
Maxilla 34, 69, 70, 102, 109, 111, 189
Maxilla, crista lacrimalis anterior 105
Maxilla, facies orbitalis 105, 106
Maxilla, processus
alveolaris 97
frontalis 102, 105, 110
palatinus 71, 95, 103, 110–112, 117
zygomaticus 95, 112
Meatus
acusticus externus 70, 82, 353
acusticus internus 83, 96
nasi inferior 110
nasi medius 110
nasi superior 85, 110
Medulla spinalis 390, 391
Membrana 12
atlantooccipitalis anterior 186, 188, 189
atlantooccipitalis posterior 186, 187, 189, 190, 193
basalis 330
fibrosa; Stratum fibrosum 163, 277, 278, 296, 321, 228, 229, 232, 334, 295
intercostalis externa 437
intercostalis interna 446
interossea 243, 245, 300, 566, 582, 583
interossea antebrachii 235, 238, 246, 564, 565, 574, 581, 593
interossea cruris 288, 290, 301, 305, 312, 642, 667, 675, 684, 686, 688–690
obturatoria 262, 276, 281, 444, 506, 507, 656
perinei 498
synovialis; Stratum synoviale 163, 232, 272, 277, 278, 295, 298, 300, 301, 321, 334
tectoria 190, 191, 193
thyrohyoidea 380
tympanica 83
Meniscus 296
articularis 334
lateralis 290, 292–301, 321
medialis 290, 292–300, 321
Mesophragma (linea M) 329
Mesotendineum 336, 615
Metaphysis, linea epiphysialis 311
Metatarsus 137
Microfibrilla
collagenosa 330
reticularis 330
Microvilli 30
Mitochondrion 12, 30, 329
Modiolus anguli oris 347, 348
Mons pubis 490, 499
Myocytus striatus 329, 330
Myofibrilla 329, 331
Myometrium 329

M.
abductor digiti minimi 246, 311, 323, 566, 572, 588–590, 592, 593, 595, 597, 600–603, 607, 608, 612, 614, 694, 697, 700, 701, 703, 704, 706–709, 712, 714
abductor hallucis 311, 323, 694, 699–701, 703, 704, 707–709, 712, 715
abductor hallucis; Fascia 320
abductor pollicis brevis 566, 588–593, 595, 597, 600, 601, 608
abductor pollicis longus 521, 523, 540, 554, 558, 560, 567–573, 575, 576, 578, 580–583, 585, 589, 600, 603, 604, 607, 614
abductor pollicis longus; Tendo 523, 539, 555, 566, 584, 586, 590, 592, 593, 597, 602, 613
adductor brevis 442, 650, 656, 658, 660–663, 668–670
adductor hallucis 319, 709, 712, 714
adductor hallucis, caput obliquum 322, 707–709, 712, 714
adductor hallucis, caput obliquum et caput transversum 710
adductor hallucis, caput transversum 704, 707–709, 712
adductor longus 441, 442, 464, 499, 634, 638, 650, 652, 655, 656, 658, 660–663, 668–670
adductor magnus 418, 441, 638, 650, 652, 655–666, 668–670
adductor magnus; Tendo 321, 657, 660, 661
adductor minimus 418, 660–663
adductor pollicis 523, 563, 566, 590, 600, 601, 603, 604, 607, 614
adductor pollicis, caput obliquum 588, 589, 591–593, 595, 597, 608
adductor pollicis, caput transversum 589, 591, 592, 595, 597, 608
adductor pollicis, caput obliquum 593
anconeus 240, 521, 523, 524, 540, 546–548, 550, 569–573, 575, 576, 580–582
antitragicus 347
articularis cubiti 549, 550, 576
articularis genus 658, 660, 662, 668, 675
auricularis anterior 345
auricularis posterior 345, 347
auricularis superior 345, 347
biceps brachi 335, 336, 432, 464, 520, 522, 523, 532, 539, 542, 545, 549, 551–555, 557, 558, 560, 562, 567, 572, 573
biceps brachii, caput breve 433, 529, 534–536, 538, 539, 541–544, 549, 551, 552
biceps brachii, caput breve; Tendo 538
biceps brachii, caput longum 433, 529, 534, 536, 539, 541, 542, 544, 549, 551, 552
biceps brachii, caput longum; Tendo 217, 218, 221, 532, 534, 535, 543
biceps brachii; Tendo 231, 233, 240, 464, 539, 541–543, 545, 554, 558, 565, 567, 582
biceps femoris 289, 418, 442, 634, 650, 660, 662, 664, 677, 681, 684
biceps femoris, caput breve 657, 659, 666–668, 670, 671, 685
biceps femoris, caput longum 638, 641, 645, 651, 657, 659, 665, 666, 670, 671, 685
biceps femoris, caput longum; Tendo 669
biceps femoris; Tendo 657
brachialis 240, 335, 336, 433, 464, 521–523, 539, 541–545, 549–553, 555, 557–560, 563, 567, 568, 572, 573, 582
brachialis; Tendo 233, 542
brachioradialis 240, 521–524, 539, 540, 546, 549, 550, 551, 553–555, 557, 558, 560, 562, 563, 566–569, 571–575, 579–583
brachioradialis; Tendo 520, 572, 574, 584, 602
buccinator 168, 344, 346–348, 350, 365, 366, 382
bulbospongiosus 491, 498–500, 503, 504, 637, 641, 645
chondroglossus 380
coccygeus 418, 491–494, 496, 497, 502, 637, 638, 639
constrictor pharyngis inferior 346, 375, 377, 385, 390
constrictor pharyngis medius 377, 380
constrictor pharyngis medius, pars ceratopharyngea 380
constrictor pharyngis medius, pars chondropharyngea 380
constrictor pharyngis superior 377
constrictor pharyngis superior, pars buccopharyngea 348
constrictor pharyngis superior, pars glossopharyngea 380
coracobrachialis 430, 431, 433, 464, 529, 532, 535, 536, 538, 539, 541, 543, 544, 549, 551, 552
corrugator supercilii 344, 346, 349, 365
cremaster 444, 460, 468, 470, 479, 483–486
dartos 503
deltoideus 335, 385, 396, 398, 399, 418, 432–434, 441, 443, 464, 520–524, 528, 529, 535–541, 543, 544, 546, 549–551
deltoideus, pars acromialis 433, 525, 526

M.
deltoideus, pars clavicularis 433, 525, 526
deltoideus, pars spinalis 526
depressor anguli oris 344–346, 348, 350, 365, 372
depressor labii inferioris 344–346, 348, 350, 365, 382
depressor septi nasi 347, 348, 365
depressor supercilii 346
digastricus 347, 379, 381
digastricus, venter anterior 346, 359, 363, 366, 367, 373–375, 377, 378, 382, 385, 389
digastricus, venter posterior 346, 367, 373, 374, 377, 378, 385, 389, 415, 417
digastricus; Tendo intermedius 381
epicranius 346
erector spinae 396, 398, 399, 401, 403, 404, 412, 418, 419, 421, 447, 453, 649
erector spinae, pars thoracica 407
extensor carpi radialis brevis 521, 523, 524, 540, 546, 549, 550, 558, 567–576, 579–583, 585, 603, 607
extensor carpi radialis brevis; Tendo 572, 575, 584, 602, 613
extensor carpi radialis longus 240, 521–524, 540, 546, 549, 550, 553, 558, 563, 567–576, 579–583, 585, 603, 604, 607
extensor carpi radialis longus; Tendo 572, 575, 584, 586, 602, 613
extensor carpi ulnaris 521, 524, 540, 546, 550, 569–572, 575, 577, 580–583, 585, 600, 602, 603, 607
extensor carpi ulnaris; Tendo 237, 572, 584, 586, 613
extensor digiti minimi 521, 540, 570, 571, 572, 575, 577, 580, 581, 582, 583, 584, 585, 602, 607, 614
extensor digiti minimi; Tendo 540, 570, 572, 586, 613
extensor digitorum 521, 523, 524, 540, 546, 550, 569–573, 575, 577, 580–585, 602, 604, 607
extensor digitorum; Tendo 251, 523, 540, 569–573, 586, 605, 606, 611, 613–615
extensor digitorum brevis 675, 676, 685, 691, 693–697, 713, 716
extensor digitorum brevis; Tendo 324, 691, 692, 696, 714
extensor digitorum longus 634, 672–674, 676, 685, 688–690, 693, 697
extensor digitorum longus; Tendo 324, 633, 674, 691–693, 713, 714, 716
extensor hallucis brevis 633, 673, 675, 676, 691, 694–697, 716
extensor hallucis brevis; Tendo 693, 714
extensor hallucis longus 322, 672–676, 685, 688, 690, 692, 697
extensor hallucis longus; Tendo 324, 633, 634, 674, 687, 691–693, 696, 713, 714, 716
extensor indicis 540, 568, 572, 575, 576, 578, 580, 581, 583, 584, 604, 607, 613
extensor indicis; Tendo 570, 572, 586, 602
extensor pollicis brevis 521, 523, 540, 554, 569, 570–573, 575, 576, 578, 580–582, 585, 592, 593, 597, 602, 603, 604, 607, 614
extensor pollicis brevis; Tendo 523, 584, 586, 613
extensor pollicis longus 569, 572, 573, 575, 576, 578, 580–583, 585, 604, 607
extensor pollicis longus; Tendo 521, 523, 540, 570–572, 584, 602, 603, 613
fibularis brevis; M. peroneus brevis 634, 675–677, 679, 680, 684–686, 688, 690, 693–695, 697, 707, 708, 712
fibularis brevis; M. peroneus brevis; Tendo 311, 313, 315, 324, 677, 679, 686, 706, 692, 693, 710
fibularis longus; M. peroneus longus 634, 651, 673, 676, 677, 679–681, 684–686, 688–690, 695, 700–702, 704, 707, 708, 712
fibularis longus; M. peroneus longus, Tendo 311, 313, 315, 319, 322, 324, 677, 679, 686, 693, 704, 706–710
fibularis tertius; M. peroneus tertius 673, 676, 685, 690, 691, 694, 697
fibularis tertius; M. peroneus tertius; Tendo 324, 693
flexor carpi radialis 520, 522, 523, 549, 554, 555, 557, 558, 561, 567, 568, 582, 583, 588–600, 608
flexor carpi radialis; Tendo 248, 557, 562, 566, 584, 586, 591–593, 597, 611, 613
flexor carpi ulnaris 520–522, 539, 540, 546, 554, 555, 557, 558, 560, 561, 563, 567–569, 571, 575, 576, 580–584, 589, 600, 608
flexor carpi ulnaris, caput humerale 549
flexor carpi ulnaris, caput ulnare 549
flexor carpi ulnaris; Tendo 244, 566, 588, 590–593, 597
flexor digiti minimi brevis 566, 588–590, 592, 593, 595, 597, 600, 601, 608, 700, 701, 703, 704, 706–710, 712, 714
flexor digitorum brevis 311, 322, 701–705, 707, 708, 712, 720
flexor digitorum brevis; Tendo 714
flexor digitorum longus 318, 677, 680–682, 684, 687–690, 700–702, 704, 706, 707, 712, 715
flexor digitorum longus; Tendo 311, 313, 324, 677, 679, 681, 682, 703, 705, 713, 714
flexor digitorum profundus 560, 563, 564, 568, 575, 576, 580–584, 592, 600, 608, 609
flexor digitorum profundus; Tendo 250, 251, 522, 558–560, 563, 566, 589–593, 596, 605, 606, 611, 613–615
flexor digitorum superficialis 522, 539, 554, 555, 557–559, 561, 562, 567, 568, 582–584, 588, 589, 600, 608, 609
flexor digitorum superficialis, caput humeroulnare 549, 562, 568
flexor digitorum superficialis, caput radiale 560, 562, 568
flexor digitorum superficialis, caput ulnare 560
flexor digitorum superficialis; Tendo 250, 251, 522, 558, 559, 563, 566, 584, 586, 589–593, 605, 606, 611, 613–615
flexor hallucis brevis 700, 701, 704, 708, 709, 712, 714
flexor hallucis brevis, caput laterale 709
flexor hallucis brevis, caput mediale 709
flexor hallucis brevis, caput mediale et caput laterale 710
flexor hallucis longus 318, 322, 677, 679–682, 684, 687–690, 700, 701, 704, 707, 712, 715
flexor hallucis longus; Tendo 313, 324, 677, 679, 681, 682, 706, 713, 714
flexor pollicis brevis 563, 566, 590, 591, 600, 601, 609
flexor pollicis brevis, caput profundum 593, 597, 614
flexor pollicis brevis, caput superficiale 588, 589, 592, 593, 595, 597, 608, 614
flexor pollicis longus 523, 539, 555, 558–560, 562–564, 567, 568, 582, 583, 589–592, 600, 608
flexor pollicis longus; Tendo 558, 559, 562, 563, 566, 584, 586, 588, 589, 591–593, 612, 613
flexor pollicis longus; Tendo; Vagina tendinis 614
flexor, caput commune 550
gastrocnemius 321, 633, 634, 651, 655, 659, 689
gastrocnemius, caput laterale 288, 289, 300, 301, 657, 664–666, 668, 677, 679–681, 684, 685, 688
gastrocnemius, caput mediale 288, 300, 634, 657, 664–666, 668, 673, 677, 679–681, 684, 688
gastrocnemius; Tendo 633
gemellus inferior 435, 643, 644, 648, 650, 659, 665, 666, 669
gemellus superior 435, 643, 644, 648, 650, 659, 665, 666, 669
genioglossus 359, 366, 380–382
geniohyoideus 359, 363, 366, 377, 379–382
gluteus maximus 281, 286, 396, 403, 404, 411, 418, 434, 442, 451, 477, 498–501, 503, 504, 507, 634, 638, 641, 642, 645, 648, 650, 651, 655, 659, 664–666, 668, 669
gluteus medius 286, 396, 403, 404, 418, 435, 441, 442, 466, 643, 644, 648, 650, 651, 658, 659, 662, 664–666, 668, 669
gluteus minimus 286, 418, 435, 442, 644, 648, 650, 658–660, 662, 665, 666, 668, 669
gracilis 499, 503, 504, 634, 638, 650, 652, 655, 657, 658, 660–663, 665, 670, 671, 673, 677
gracilis; Tendo 657, 661
helicis major 347
hyoglossus 374, 375, 380
iliacus 286, 441, 448, 451, 454, 463, 466, 467, 474, 487, 502, 635, 638, 648, 649, 652, 655, 656, 658, 660, 662
iliococcygeus 492–495, 497, 639
iliocostalis 401–404, 408
iliocostalis cervicis; M. iliocostalis colli 384, 401, 407, 408, 415, 418
iliocostalis lumborum 401, 407–409, 418, 466
iliocostalis, pars thoracica 418
iliopsoas 281, 282, 418, 441, 444, 448, 463, 464, 477, 485, 507, 634, 635, 637, 641, 645, 652, 658, 660, 662, 668, 669
infraspinatus 396, 398, 418, 434, 524, 528, 530, 532–535, 538, 540, 546, 547, 550
infraspinatus, fascia infraspinata 394, 399, 401
interosseus [I] 604
interosseus dorsalis 604, 605
interosseus dorsalis [I] 322, 540, 572, 576, 589, 590, 592, 602, 608, 612, 614, 705, 714
interosseus dorsalis [II] 602, 612, 614, 714
interosseus dorsalis [III] 602, 614, 714
interosseus dorsalis [IV] 602, 614, 701, 704, 714
interosseus palmaris [I] 614
interosseus palmaris [II] 598, 614

M.
interosseus palmaris [III] 614
interosseus palmaris [IV] 598
interosseus palmaris [V] 598
interosseus plantaris [I] 714
interosseus plantaris [II] 714
interosseus plantaris [III] 701, 702, 705, 714
interosseus plantaris [IV] 704
ischiocavernosus 491, 498–500, 503, 504, 506, 641, 645
ischiococcygeus 418, 492–494, 496, 497, 502, 637–639
latissimus dorsi 394, 396, 398, 399, 401, 402, 418, 421, 428, 433–435, 442, 453, 464, 466, 523, 528, 537, 539, 541, 543, 544, 549, 550
latissimus dorsi; Tendo 529
levator anguli oris 344, 346–348, 350, 365
levator ani 491–498, 500, 502–504, 506, 507, 637, 649
levator labii superioris 344–348, 350
levator labii superioris alaeque nasi 344–349, 365
levator scapulae 374, 375, 384, 385, 390, 391, 398–401, 404, 418, 436, 528, 529, 543, 550
levator veli palatini 366
longissimus 403
longissimus capitis 365, 366, 375, 384, 401, 404, 407–409, 411, 415, 417, 418
longissimus cervicis; M. longissimus colli 384, 401, 408, 409, 415
longissimus thoracis 401, 402, 404, 407–409, 466
longissimus thoracis; Pars lumbalis; Divisio medialis musculi erectoris spinae lumborum 418
longitudinalis inferior 380
longus capitis 366, 375, 383, 420
longus colli; M. longus cervicis 375, 383, 390, 391, 420
lumbricalis 591, 605, 606
lumbricalis [I] 604
masseter 344, 347, 354, 356, 359, 360, 365–367, 373, 375, 385, 389, 434
masseter, pars profunda 346, 352, 353, 358, 363, 364
masseter, pars superficialis 346, 352, 353, 358, 363, 364
mentalis 344–348, 350, 365
mylohyoideus 348, 359, 363, 366, 367, 373–375, 377–379, 381, 382, 385, 389
nasalis 344–346, 349
nasalis, pars alaris 365
nasalis, pars transversa 365
obliquus capitis inferior 407, 409, 411, 415, 416, 419
obliquus capitis superior 365, 366, 407, 409, 411, 415–419
obliquus externus abdominis 394, 396, 398, 399, 401–403, 418, 421, 428, 434, 441, 442, 444, 447, 453, 460–462, 465–470, 474, 475, 477, 478, 485, 502, 523, 650
obliquus externus abdominis; Aponeurosis 428, 434, 460, 465, 466, 469, 478, 479, 482–486
obliquus inferior 420
obliquus internus abdominis 396, 398, 399, 401–403, 407, 418, 421, 432, 435, 441, 442, 444, 447, 460–462, 465–467, 470, 471, 474, 475, 477, 482–486, 502, 649, 650
obliquus internus abdominis; Aponeurosis 460, 465, 471, 486
obliquus superior 420
obturatorius externus 286, 441, 442, 507, 641, 644, 645, 650, 658, 660–663, 668, 669
obturatorius internus 281, 435, 451, 491, 492, 494, 497, 498, 502, 506, 507, 637–640, 643, 644, 648–650, 655, 659, 665, 666
obturatorius internus; Tendo 640, 669
occipitofrontalis, venter frontalis 344–347
occipitofrontalis, venter occipitalis 345–347, 365
omohyoideus 373, 376, 377, 379, 387, 389–391
omohyoideus, venter inferior 373–375, 385, 389, 464, 528, 529, 549, 550
omohyoideus, venter superior 367, 373–375, 385, 389, 464
omohyoideus, venter superior et venter inferior 378
omohyoideus; Tendo 378
opponens digiti minimi 583, 586, 589–593, 595, 597, 600, 601, 607, 608, 614, 707–709, 712, 714
opponens pollicis 246, 563, 566, 588, 589, 591–593, 595, 597, 600, 601, 608, 614
orbicularis oculi 344–347, 364
orbicularis oculi, pars lacrimalis 349, 365
orbicularis oculi, pars orbitalis 349, 365
orbicularis oculi, pars palpebralis 349
orbicularis oris 344–348, 350, 365
orbicularis oris, pars labialis 348
orbicularis oris, pars marginalis 348
palatoglossus 348, 380
palmaris brevis 539, 555, 587, 588, 590
palmaris longus 520, 522, 539, 549, 554, 555, 557, 558, 561, 567, 568, 582, 583, 587
palmaris longus; Tendo 557, 583, 584, 586, 588, 611, 613
pectineus 281, 441, 442, 464, 485, 499, 507, 634, 649, 650, 652, 656, 658, 660–663, 668, 669
pectoralis major 335, 428, 431, 433, 434, 440, 441, 443, 464, 522, 523, 529, 538, 541, 543, 544, 549, 551
pectoralis major, pars abdominalis 430, 460, 468, 523
pectoralis major, pars clavicularis 430, 432, 433, 520, 549, 550
pectoralis major, pars sternocostalis 385, 430, 432, 433, 460, 468
pectoralis minor 432, 433, 436, 440, 441, 464, 529, 538, 541, 544, 549
peroneus brevis 720
piriformis 435, 441, 451, 491, 492, 494, 496, 502, 638, 639–641, 643–645, 648, 650, 652, 655, 656, 658–660, 662, 665, 666, 668
piriformis; Tendo 669
plantaris 657, 659, 665, 666, 668, 677, 679–681, 684, 690
plantaris; Tendo 679, 688
popliteus 288, 289, 300, 666, 667, 679–681, 684
popliteus; Tendo 292, 295, 301, 321
procerus 344
pronator quadratus 559, 560, 562–566, 568, 584, 589, 591, 608, 609
pronator teres 522, 523, 539, 541, 544, 554, 555, 557–561, 563, 565, 567, 568, 580–583
pronator teres, caput humerale 549, 560, 568
pronator teres, caput ulnare 549, 568
psoas major 421, 441, 447, 448, 451, 454, 456, 463, 466, 473, 474, 477, 487, 506, 635, 638, 648, 652, 655, 656, 658, 660, 662
psoas minor 448, 454, 466, 473, 635, 648, 655
psoas minor; Tendo 454, 638
pterygoideus lateralis 354, 356, 359–362, 365, 366
pterygoideus lateralis, caput inferius 168, 173, 174, 357, 358, 360, 363, 364
pterygoideus lateralis, caput superius 168, 173, 174, 357, 358, 360, 363, 364
pterygoideus medialis 168, 348, 357–361, 363–366
puboccocygeus 492–495, 639
puborectalis 492, 494, 495, 497, 639
pyramidalis 432, 441, 460, 461, 463–466, 474
quadratus femoris 334, 418, 641, 643–645, 648, 659, 660, 665, 666, 668, 669
quadratus lumborum 411, 418, 421, 441, 446–448, 454, 456, 463, 466, 473, 474, 649
quadratus plantae; M. flexor accessorius 311, 322, 324, 697, 702–708, 712
quadriceps femoris 293, 477, 634, 654, 660, 662, 675
quadriceps femoris; Tendo 289, 293, 295, 301, 633, 653
rectococcygeus 493, 502
rectus abdominis 432, 440–442, 444, 447, 453, 454, 460–467, 470, 474, 475, 477, 482, 483, 485–487, 649
rectus abdominis, intersectio tendinea 460
rectus capitis anterior 366, 383, 420
rectus capitis lateralis 366, 383, 420
rectus capitis posterior major 365, 366, 407, 411, 415–419
rectus capitis posterior minor 365, 366, 407, 409, 411, 415–419
rectus femoris 281, 282, 441, 442, 464, 507, 637, 638, 649, 649–656, 658–660, 662, 670, 671, 673, 685
rectus femoris; Tendo 288, 292, 669
rhomboideus major 394, 398–401, 418, 436, 528, 529, 538, 543, 550
rhomboideus minor 398–400, 418, 436, 528, 529, 543, 550
risorius 344, 345, 348, 350
sartorius 281, 442, 464, 507, 634, 638, 649–655, 657, 658, 660, 662, 669–671, 673
scalenus anterior 373–375, 383, 385, 390, 391, 439, 441, 442, 464
scalenus medius 373–375, 383–385, 390, 391, 439, 441, 442, 464
scalenus posterior 373–375, 383–385, 391, 439, 441, 442, 464
semimembranosus 418, 442, 634, 638, 641, 645, 650, 655–657, 659, 660, 662, 664–667, 670, 671, 677
semimembranosus; Tendo 295, 657, 667, 681
semispinalis 366, 417

M.
semispinalis capitis 365, 375, 384, 385, 390, 396, 398, 401–404, 407, 409–411, 414, 415, 417, 418
semispinalis cervicis; M. semispinalis colli 398, 401, 407, 409, 410, 414, 415, 417
semispinalis thoracis 384, 409, 410, 414, 415, 417
semitendinosus 418, 441, 442, 634, 638, 641, 645, 650, 652, 655–657, 659, 660, 662, 664–667, 669–671, 677
semitendinosus; Tendo 657
serratus anterior 398, 399, 401, 428, 432–436, 440–442, 447, 453, 460, 464, 468, 523, 528, 529, 538, 541, 543, 544, 549
serratus posterior inferior 396, 398, 399, 401–403, 418, 442
serratus posterior superior 396, 399, 401–403, 442
soleus 321, 634, 666, 673, 677, 679–681, 684, 685, 688, 689
sphincter ani externus 491, 497–504
sphincter ani internus 502
sphincter urethrae externus 491, 502, 505
spinalis 390, 403, 404, 418
spinalis capitis 407
spinalis cervicis; M. spinalis colli 407, 411, 413, 414
spinalis thoracis 401, 402, 407, 411, 413, 414
splenius 366
splenius capitis 365, 374, 375, 384, 385, 390, 394, 396, 398, 399, 401–404, 406, 411, 415, 417, 418
splenius cervicis; M. splenius colli 384, 390, 399, 401, 402, 406, 415, 418
sternalis 376
sternocleidomastoideus 346, 365–367, 372–376, 385–391, 394, 398, 399, 401, 417, 418, 432–434, 441, 443, 464, 523, 549, 550
sternohyoideus 367, 373–375, 377–379, 385, 386, 389–391, 443, 444, 550
sternothyroideus 373, 375, 377–379, 390, 391, 444
styloglossus 366, 380, 389
stylohyoideus 346, 366, 367, 373–375, 377–379, 381, 385, 389
stylohyoideus; Tendo 389
stylopharyngeus 366, 377, 380, 385
subclavius 433, 436, 442, 443, 464, 529, 541, 544, 549, 550
subscapularis 335, 433, 435, 441, 529, 530, 532–539, 541, 543, 544, 549
subscapularis; Tendo 218, 221
supinator 240, 559, 560, 562, 563, 565, 568, 572, 575, 576, 578, 580–583
supraspinatus 391, 398, 418, 433, 441, 528, 529, 530, 531, 532, 533, 534, 535, 537, 540, 541, 544, 546, 549, 550
supraspinatus; Tendo 537
temporalis 346, 353–356, 360, 363–366
temporalis; Tendo 357
temporoparietalis 345
tensor fasciae latae 281, 434, 442, 464, 507, 633, 634, 642, 648, 650–653, 658, 659, 665, 669
tensor veli palatini 366
teres major 394, 398, 399, 401, 418, 433–435, 521, 523, 524, 528, 529, 536, 537, 539–541, 543, 544, 546, 547, 549–551
teres minor 398, 418, 434, 523, 524, 528, 530, 532–535, 540, 546, 547, 550
teres minor et m. teres major 396
thyrohyoideus 374, 375, 377–380, 385, 390
tibialis anterior 321, 634, 651, 655, 672–674, 676, 684, 685, 687–690, 712
tibialis anterior; Tendo 313, 315, 324, 633, 687, 692, 708, 715
tibialis posterior 680–684, 687–690, 700, 701, 704, 707, 712, 715
tibialis posterior; Tendo 311, 313, 315, 319, 324, 677, 679, 681–683, 687, 707, 708
tragicus 347
transversospinales 421, 453
transversus abdominis 403, 411, 421, 432, 441, 444, 445, 447, 448, 451, 454, 461, 462, 464–467, 472–475, 477, 482–486, 502, 649
transversus abdominis; Aponeurosis 461, 462, 466, 472
transversus menti 348
transversus perinei profundus 491, 497, 503–506, 649
transversus perinei superficialis 491, 497–499, 503–505, 641, 645
transversus thoracis 444, 445, 451, 467
trapezius 365, 366, 372, 384, 385, 386, 388, 390, 391, 394, 396, 398, 399, 401, 403, 415, 417, 418, 432–434, 443, 453, 464, 521, 523, 524, 528, 529, 536, 537, 541, 544, 549, 550
trapezius, pars ascendens 397
trapezius, pars descendens 397
trapezius, pars transversa 397
triceps brachii 240, 335, 336, 398, 434, 520, 524, 540, 550, 553, 567, 570, 571, 573, 575, 580, 581
triceps brachii, caput laterale 418, 521, 523, 528, 529, 540, 543, 546–548, 550, 552, 553
triceps brachii, caput laterale; Tendo 548
triceps brachii, caput longum 521, 523, 528, 529, 535, 540, 543, 546–550, 552, 553
triceps brachii, caput longum; Tendo 548
triceps brachii, caput mediale; caput profundum 539, 543, 547, 548, 550, 552, 553, 557
triceps brachii, caput laterale 572
triceps brachii, caput longum 539
triceps brachii; Tendo 233, 548, 523
triceps surae 672, 684, 685, 687, 690
triceps surae; Tendo calcaneus 322, 325
uvulae 348
vastus intermedius 441, 652, 654, 658–660, 662, 668, 670, 671
vastus intermedius; Tendo 288
vastus lateralis 286, 288, 321, 441, 507, 651–654, 657–660, 662, 666, 668, 670, 671, 673, 685
vastus medialis 288, 321, 652–658, 660, 662, 666, 668, 670–673
zygomaticus major 344, 345, 348, 350, 364, 365
zygomaticus minor 344, 345, 348, 350, 365

Mm.
adductores 286, 671
adductores longus, brevis, magnus, minimus 507
bicipitis brachii, aponeurosis bicipitalis; lacertus fibrosus; Aponeurosis 464
extensor digitorum, extensor digiti minimi, extensor carpi ulnaris, caput commune 577
flexori antebrachii 240
intercostales 438
intercostales externi 402, 404, 407, 409, 417, 435, 437, 439–441, 446, 447, 464
intercostales interni 411, 417, 435, 437, 439–441, 444–447, 451, 460, 464–466, 470
intercostales intimi 437, 440, 445, 446
interossei 323, 600
interossei dorsales 246, 523, 524, 566, 573, 576, 588, 591, 596–601, 603, 605–607, 673, 691, 694, 695, 697, 711, 712
interossei palmares 566, 591, 596, 599–601, 711
interossei palmares [II, III] 593
interossei palmares [I–III] 597
interossei palmares et dorsales 607
interossei plantares 673, 700, 710–712
interossei plantares et dorsales 707, 708
interspinales 418
interspinales cervicis; Mm. interspinales colli 407, 409, 411, 413–415, 419
interspinales lumborum 411, 413, 414, 417
interspinales thoracis 417
intertransversarii laterales lumborum 406, 411, 412, 419, 446
intertransversarii mediales lumborum 406, 409, 411, 412, 417, 419
intertransversarii posteriores laterales cervicis; Mm. intertransversarii posteriores laterales colli 406
intertransversarii posteriores mediales cervicis; Mm. intertransversarii posteriores mediales colli 419
intertransversarii thoracis 409, 419
levatores costarum 404, 409
levatores costarum breves 406, 411, 412, 417
levatores costarum longi 406, 411, 412, 417
lumbricales 587–590, 592, 593, 596, 597, 601, 603, 608, 611, 614, 701, 703, 704, 706–708
lumbricales [I, II] 612
multifidi 404, 410, 412, 414, 415, 417–419
multifidi cervicis; Mm. multifidi colli 390
multifidi lumborum 411
obturatorii internus et externus 506
rotatores 414
rotatores breves 410
rotatores longi 410
rotatores thoracis 411, 412, 417, 419
subcostales 439, 446

N

N.
alveolaris inferior 364
cutaneus antebrachii lateralis 520, 584
cutaneus antebrachii medialis 520, 553
cutaneus antebrachii posterior 521
cutaneus brachii medialis 520, 553
cutaneus brachii posterior 521
cutaneus femoris lateralis 638
cutaneus femoris posterior 669
cutaneus femoris posterior, rr. perineales 499
cutaneus surae medialis 690
dorsalis clitoridis 499, 500, 505
dorsalis penis 505
facialis [VII] 364
femoralis 281, 444, 464, 485, 507, 638, 669
fibularis profundus; N. peroneus profundus 688, 690, 692, 713
fibularis superficialis; N. peroneus superficialis 690, 713
genitofemoralis, r. femoralis 638
genitofemoralis, r. genitalis 484–486
gluteus inferior 669
gluteus superior 669
hypogastricus 455
ilohypogastricus, r. cutaneus anterior 486
ilioinguinalis 485–486
infraorbitalis 346
intercostalis [III] 440
intercostalis [IX], r. cutaneus anterior 440
interosseus antebrachii anterior 566, 583
interosseus antebrachii posterior 572, 583
ischiadicus 336, 507, 669, 670
laryngeus recurrens 391
lingualis 364
massetericus 364
medianus 520, 552, 553, 557, 582–584, 586, 611, 613, 614
medianus, r. palmaris 584
musculocutaneus 552, 584
obturatorius 502, 669
plantaris lateralis 324, 703
plantaris medialis 311, 324, 703
pudendus 499, 500, 505, 507
radialis 552, 553, 582, 583
radialis, r. superficialis 520
saphenus 324, 690
spinalis 391
subcostalis 455
suprascapularis 532
tibialis 688, 690
ulnaris 552, 553, 557, 582, 583, 586, 611, 613
ulnaris, r. dorsalis 584
ulnaris, r. palmaris 557
vagus [X] 364

N., A. et V. obturatoriae 487, 638

Nervi spinales 390

Nervus 331
facialis [VII] 83
hypoglossus [XII] 346
opticus [II] 363
vagus [X] 346, 390, 391

Nn.
anales inferiores; Nn. rectales inferiores 500
clunium inferiores 499
digitales dorsales 615
digitales dorsales pedis 692
digitales palmares propri 611, 615
digitales plantares propri 703
intercostales, rami anteriores, rami ventrales 437, 446, 447
intercostobrachiales 520
perineales 505
phrenici accessorii 390
splanchnici lumbales 455

Nodi superficiales 499

Nuclei 32

Nucleolus 12, 28, 30

Nucleus 12, 28, 30, 329
cervicalis lateralis 390, 391
pulposus 176–178, 181, 182, 195, 199

O

Oesophagus 375, 377, 391, 448, 451, 455, 457

Oesophagus, pars abdominalis 454

Olecranon 35, 119, 127, 226, 227, 229–233, 235, 236, 240, 521, 523, 540, 546, 548, 555, 557, 570, 571, 574, 577–579

Orbita 34, 69, 114, 355

Orbita, paries inferior 106

Os 163, 331, 334
capitatum 35, 130–133, 246, 248, 249, 252, 254, 586, 595, 603
coccygis; Coccyx [vertebrae coccygeae Col–ColV] 34, 42, 60–62, 175, 265–267, 269, 270, 490–492, 494–498, 503, 504, 639, 640
coxae 137, 138
cuboideum 34, 138, 148–151, 153, 156, 157, 159, 306, 307, 310, 314, 319, 323, 686
cuneiforme intermedium 148–151, 153, 156, 157, 159, 318, 319, 322, 323, 696
cuneiforme laterale 148–151, 153, 156, 157, 159, 319, 323
cuneiforme mediale 148–151, 153, 156, 157, 159, 306, 307, 314, 318, 319, 323, 325, 696, 702
digitorum [II]; Phalanges [II] 318
ethmoidale 70, 105, 106, 111
ethmoidale, crista galli 96
ethmoidale, lamina orbitalis 105, 106, 109
ethmoidale, lamina perpendicularis 69, 97, 106, 110–112
frontale 34, 69, 70, 94, 96, 102, 109–111, 114, 353
frontale, facies orbitalis 105, 106
frontale, pars orbitalis 105, 112
frontale, squama frontalis 103
hamatum 35, 130–133, 242, 246, 248, 249, 254, 586, 595
hyoideum 346, 367, 373–376, 378, 379, 385, 387
hyoideum, cornu majus 380
hyoideum, cornu minus 380
ilium; Ilium 34, 139, 263, 265, 266, 269, 286, 473, 493, 497
ilium; Ilium, facies glutea 643
incisivum; Premaxilla 89, 103
intermetatarseum (Os gruberi) 155
ischii; Ischium 34, 265, 281, 506, 667
lacrimale 70, 105, 109–111, 114
lacrimale, crista lacrimalis posterior 105
lunatum 35, 130–133, 246, 249, 252, 595
metacarpi; Os metacarpale 250, 605, 606
metacarpi; Os metacarpale [I] 130, 252–254, 578, 614
metacarpi; Os metacarpale [II] 578, 579, 596, 614
metacarpi; Os metacarpale [III] 251, 579, 614
metacarpi; Os metacarpale [IV] 614
metacarpi; Os metacarpale [V] 595, 614
metatarsi; Os metatarsale [I] 34, 148–150, 157, 159, 306, 307, 319, 323, 687, 702
metatarsi; Os metatarsale [II] 159, 318, 322, 325
metatarsi; Os metatarsale [III] 159
metatarsi; Os metatarsale [IV] 159
metatarsi; Os metatarsale [V] 149, 150, 159, 307, 323, 693
nasale 69, 70, 97, 102, 105, 109–112
naviculare 34, 148–151, 156, 157, 159, 306, 307, 310, 314, 318, 320, 322, 323, 325, 696
occipitale 70, 81, 94, 186, 187, 190, 194
occipitale, pars basilaris 186, 188, 189, 420
occipitale, pars lateralis 102, 103, 186
occipitale, squama occipitalis 103
palatinum 71, 95, 109, 111
palatinum, lamina horizontalis 97, 103, 110–112
palatinum, lamina perpendicularis 114, 117
palatinum, processus pyramidalis 106, 110, 116, 117
parietale 69–71, 81, 94, 95, 102, 103, 353
peroneum 155
pisiforme 35, 130, 132, 133, 244, 246, 248, 249, 254, 561, 563, 564, 590, 591, 595, 596, 611
pubis; Pubis 34, 266, 281
sacrum [vertebrae sacrales SI–SV] 34, 35, 42, 175, 262, 263, 265, 269, 270, 273, 408, 410, 413, 450, 490, 493, 494, 496, 497, 638–640, 642, 643, 655, 667
sacrum [vertebrae sacrales SI–SV], facies dorsalis 394
scaphoideum 35, 130–133, 246, 249, 252, 595
sesamoideum 315
sphenoidale 81, 111, 114

sphenoidale, ala major 69, 70, 96, 102, 106, 109, 116
sphenoidale, ala minor 96, 106, 109, 110
sphenoidale, corpus 110
sphenoidale, fossa hypophysialis 96
sphenoidale, processus pterygoideus 71, 103, 109
supranaviculare (ossiculum talonaviculare) 155
temporale 69, 81, 95, 102, 190
temporale, pars petrosa 71, 96, 102, 103
temporale, pars squamosa 70, 71, 102, 103, 116, 168
temporale, processus mastoideus 70, 71, 406
temporale, processus styloideus 70, 71
tibiale externum (os naviculare accessorium, os naviculare secundarium, prehallux) 155
trapezium 35, 130–133, 246, 248, 249, 252–254, 564, 586, 595
trapezoideum 35, 130–133, 246, 248, 249, 252, 254, 596, 603
trigonum 155
triquetrum 35, 130–133, 242, 246, 248, 249, 254, 586, 595
vesalianum 155
zygomaticum 69, 70, 81, 102, 105
zygomaticum, facies orbitalis 106
zygomaticum, facies temporalis 95

Ossa
cárpi; Ossa carpalia 34, 40, 41, 119, 130
cuneiformia 34, 320
digitórum; Phalanges 34, 40, 41, 119, 130, 151
metacarpi; Ossa metacarpalia 243, 245
metacarpi; Ossa metacarpalia [III, IV, V] 612
metacarpi; Ossa metacarpalia [II–V] 598
metacarpi; Ossa metacarpalia [I–V] 34, 40, 41, 119, 130, 132, 133, 238, 242, 244, 246, 249, 611, 696
metatarsi; Ossa metatarsalia [I–V] 34, 40, 41, 151, 156, 157, 320, 683, 713
sesamoidea 130, 149, 151, 157
tarsi; Ossa tarsalia 34, 40, 41

Osteoclastocytus 32
Osteocytus 26, 30, 31
Osteonum 26, 27
Ostium
urethrae externum 490, 491, 501, 502, 504, 506
vaginae 500, 506
vaginae, caruniculae hymenales 504

P

Palatum
durum 348
molle; Velum palatinum 348
Palma; Vola; Regio palmaris 518
Panniculus adiposus 466, 715
Papilla ductus parotidei 348
Papillae
foliatae 380
vallatae 380
Pars
abdominalis 431
abdominalis aortae; Aorta abdominalis 454, 457
acromialis 525, 527
alveolaris 91
anularis vaginae fibrosae 566, 720
ascendens 394
basilaris 77
clavicularis 376, 431, 525, 527
costalis diaphragmatis 444, 447–449, 451, 453, 454, 456, 465, 467
cruciformis vaginae fibrosae 566, 720
descendens 394
intermedia; Pars membranacea 637
labialis 348
laterales 60–62, 265, 267
lumbalis diaphragmatis 449, 453
lumbalis diaphragmatis, crus dextrum 448, 454, 456
lumbalis diaphragmatis, crus sinistrum 448, 456
marginalis 348
nasalis 75
nasalis pharyngis 363
oralis pharyngis 363
orbitalis 75, 109, 347
palpebralis 347
petrosa 81–83
profunda 347
spinalis 525, 527
squamosa 81, 82, 355
sternalis diaphragmatis 444, 449, 453, 454, 456, 465
sternocostalis 431
superficialis 347
thoracica 407
tibiocalcanea 307
tibionavicularis 307
tibiotalaris anterior 307
tibiotalaris posterior 307
transversa 394
tympanica 81, 82
tympanica, anulus tympanicus 103
Patella 34, 137, 138, 143, 287, 289, 290, 292, 293, 298, 321, 334, 633, 651–653, 657, 661, 673, 676, 685, 686
Patella, facies articularis 294
Pecten analis 502
Pecten ossis pubis 140, 265, 267, 270, 454, 502, 638
Pediculus arcus vertebrae 48, 53, 59, 182–185, 421
Pelvis 40, 41, 490
Perichondrium 29
Pericranium; Periosteum externum cranii 346
Perimysium 331
Perineum 490
Periosteum 26, 33, 334, 390, 615
Peritoneum 421
parietale 447, 454, 465, 467, 485, 487
viscerale 447
Pes 34, 137
anserinus 652, 653, 655, 657, 658, 665
anserinus (M. sartorius; Tendo; M. gracilis; Tendo; M. semitendinosus; Tendo) 673
Pes; Ossa pedis 40, 41
Phagocytosis 12
Phalanx
distalis 34, 151, 238, 242, 244, 246, 251, 252, 320, 605, 606
distalis [I] 130, 148–150, 252, 307, 310, 323, 595
distalis [I], basis phalangis 564, 578
distalis [II] 130, 596
distalis [IV] 564
distalis [I–V] 674
distalis [V] 148–150, 696
media 34, 151, 238, 242–244, 246, 250–252
media [II] 130, 596
media [II–V] 561
media [IV] 323
media [V] 148–150, 696
proximalis 34, 151, 238, 242–244, 246, 250–252, 320, 598, 611
proximalis [I] 130, 148–150, 252, 307, 310, 319, 323, 595, 612
proximalis [I], basis phalangis 578
proximalis [II] 130, 596
proximalis [V] 148–150, 696
proximalis [V], basis phalangis 577
proximalis, basis phalangis 595
Plana sagittalia 196
Planta; Regio plantaris 632
Planum
medianum 172
occipitale 71
Plasmalemma (cytolemma) 12
Platysma 344, 345, 347, 348, 350, 363, 365, 367, 372, 382, 387–390
Pleura
parietalis 437
parietalis, pars costalis 438, 447, 467
parietalis, pars diaphragmatica 447, 467
visceralis; Pleura pulmonalis 438, 447
Plexus
brachialis 391, 538
lumbalis 421
pampiniformis 484
Plica
synovialis infrapatellaris 289, 295
umbilicalis lateralis; Plica epigastrica 466, 487, 506

umbilicalis medialis 466, 487, 506
umbilicalis mediana 466, 487, 506
vesicalis transversa 506
Plicae alares 289, 294, 295
Pollex; Digitus primus [I] 613
Porus
acusticus externus 81, 82
acusticus internus 97
nucleares 12
Preputium clitoridis 490, 504
Processus
accessorius 57, 58
alveolaris 88
articularis inferior; Zygapophysis inferior 42, 43, 47–49, 51, 52, 54, 56–59, 176, 178, 183, 185, 192
articularis superior 60, 61, 262, 265–267
articularis superior; Zygapophysis superior 42, 43, 48, 49, 51–54, 56–59, 176–178, 181–184, 200, 493
calcaneus 153
clinoideus anterior 79, 96, 110
clinoideus posterior 79, 96
condylaris 91
coracoideus 34, 120, 121, 208–218, 220, 221, 335, 430, 433, 436, 526, 529–536, 542, 548
coronoideus 91, 127, 226, 227, 230, 231, 235, 236, 240, 354, 356, 379, 564
costalis [LI–LV] 408
costiformis; Processus costalis 57–59, 176–178, 181, 184, 406, 410, 411, 421, 450
ethmoidalis 87
frontalis 88, 93, 114
jugularis 77
lacrimalis 87
lateralis tali 158, 159, 324
lateralis tuberis calcanei 150, 154, 158, 159, 709
mamillaris 57, 58, 187
mastoideus 81–83, 95, 190, 353, 408, 415, 416, 420
maxillaris 87
medialis tuberis calcanei 150, 154, 158, 159, 709
microfibrillae collagenosae 330
orbitalis 90, 109
osteocyti 30
palatinus 88, 89, 97, 106, 114
posterior tali 149, 150, 154, 159
posterior tali, tuberculum laterale 158
posterior tali, tuberculum mediale 158
posterior; Processus sphenoidalis 111
pterygoideus, lamina lateralis 78, 79, 95, 110, 112, 116, 117, 170, 171
pterygoideus, lamina medialis 78, 79, 95, 97, 110, 112, 114, 117, 170
pterygospinosus 112
pyramidalis 90, 109, 112, 117
sphenoidalis 90
spinosus 42, 43, 47–49, 51–54, 56–59, 63, 64, 176, 178, 181–184, 187, 189, 190, 192, 193, 198–201, 209, 270, 391, 410, 421
spinosus [CVII] 404
spinosus [LIV] 651
spinosus [ThI–ThIV] 400
spinosus [ThXII] 396, 397
spinosus, axis [CII] 192
styloideus 81–83, 95, 171, 187, 190, 346, 353, 364, 389, 415
styloideus ossis metacarpi tertii [III] 136
styloideus radii 119, 128, 131–133, 235–238, 242, 244, 249, 252, 574, 579
styloideus ulnae 35, 127, 130–133, 236–238, 241, 242, 244, 249, 252
supracondylaris 126
temporalis 93
transversus 42, 43, 46–49, 51–53, 56, 182–185, 187, 188, 190, 192, 193, 195, 198, 200, 201, 209, 410, 421
transversus [CI, CV, CVI, CVII] 400
transversus, atlas [CI] 194
uncinatus 86, 114
xiphoideus 34, 63, 66 175, 201, 433, 437, 449, 463, 469–472
zygomaticus 75, 81–83, 88, 89
Prominentia laryngea 387
Promontorium 42, 60, 61, 262, 265, 267, 270, 273, 454, 635, 652, 655, 661
Prostata 487, 506, 507
Protuberantia
mentalis 91, 381
occipitalis externa 71, 77, 95, 187, 189, 190, 394, 397, 416
occipitalis interna 188
Pulmones 447

R

R.
collateralis 437
mylohyoideus 378, 381
obturatorius 487
Radius 34, 35, 40, 41, 119, 130–132, 226, 227, 229–231, 233, 235, 238, 240, 242, 243, 245, 246, 248, 249, 252, 523, 545, 564–567, 572, 574, 577–579, 582–585, 592, 593, 595, 597, 600
Radius, caput radii 582
Radius, facies articularis carpalis 237
Radix linguae 380
Ramus
inferior ossis pubis 139, 140, 263, 265, 266, 490, 492, 505, 507, 638
mandibulae 91, 346, 364, 379, 381, 389
ossis ischii 139, 265, 490–492, 496, 505, 638
superior ossis pubis 139, 140, 263, 265, 266, 485, 490–492, 505, 638, 661
Raphe
perinei 490, 503, 504
pterygomandibularis 348
Recessus
articularis 529
axillaris 216, 217, 534, 537
costodiaphragmaticus 447
piriformis 390
sacciformis 227, 230, 240
subpopliteus 288, 295, 300, 301
suprapatellaris 294
Rectum 281, 454, 502, 506, 507, 637, 641, 645
Regio
analis 490
antebrachii anterior; Regio antebrachialis anterior 518
antebrachii posterior; Regio antebrachialis posterior 519
axillaris 393, 426, 518, 519
brachii anterior; Regio brachialis anterior 426, 518
brachii posterior; Regio brachialis posterior 393, 519
buccalis 338
calcanea 632
carpalis 248
carpalis anterior 518
carpalis posterior 519
cervicalis anterior; Trigonum cervicale anterius; Trigonum colli anterius 338
cervicalis lateralis; Trigonum cervicale posterius; Trigonum colli laterale 338
cervicalis posterior; Regio colli posterior 338, 393
cruris anterior 632
cruris posterior 632
cubitalis anterior 518
cubitalis posterior 519
deltoidea 393, 426, 518, 519
dorsalis manus 519
femoris anterior 632
femoris posterior 393, 632
frontalis 338
genus anterior 632
genus posterior 632
glutealis 393, 632
inframammaria 426, 518
infraorbitalis 338
infrascapularis 393
lumbalis 393
mammaria 426
mentalis 338
nasalis 338
occipitalis 338, 393
oralis 338
orbitalis 338

parietalis 338, 393
parotideomasseterica 338
pectoralis 518
pennealis 490, 632
presternalis 426
sacralis 393, 632
scapularis 393, 519
sternocleidomastoidea 338
talocruralis anterior 632
talocruralis posterior 632
temporalis 338, 393
urogenitalis 490
vertebralis 393
zygomatica 338
Ren sinistrum; nephros sinistrum 421
Ren; Nephros 421
Reticulum
endoplasmaticum nongranulosum 329
endoplasmicum 30
endoplasmicum granulosum 12, 28
endoplasmicum nongranulosum 12
Retinaculum
musculorum extensorum 521, 523, 540, 569, 570, 572, 573, 576, 584, 585, 602, 610
musculorum extensorum inferius 633, 634, 672, 687, 691–694, 715–717, 719
musculorum extensorum superius 633, 634, 672, 687, 692–694, 715–717
musculorum fibularium inferius; Retinaculum musculorum peroneorum inferius 311, 693, 695, 719
musculorum fibularium superius; Retinaculum musculorum peroneorum superius 311, 680, 681, 693, 719
musculorum flexorum 248, 249, 311, 522, 555, 562, 566, 567, 586, 588–593, 597, 608, 609, 611, 613, 680, 681, 687, 715, 717
patellae laterale 288, 633, 654
patellae mediale 288, 654, 657
Ribosoma 12
Rotatio externa; Exorotatio; Rotatio lateralis 225, 283
Rotatio interna; Endorotatio; Rotatio medialis 225, 283
Rugae vaginales 504

S

Sarcolemma 329, 330
Scapula 34, 35, 40, 41, 175, 210, 218, 221, 376, 391, 436, 450, 526, 527, 531, 538
Scapula, angulus inferior 394, 399
Scapula, cavitas glenoidalis 537
Scapula, facies costalis; facies anterior 208, 212, 213, 216, 525, 526, 542
Scapula, facies posterior 209, 400
Scapula, margo medialis 209
Scrotum 490
Sella turcica 79, 97, 189
Semicanalis tubae auditivae; Semicanalis tubae auditoriae 83
Septa
interalveolaria 89
interradicularia 89
longitudinalia 713
Septum
intermusculare brachii laterale 335, 336, 521, 523, 550, 552, 553, 573
intermusculare brachii mediale 335, 336, 520, 543, 550, 552, 553
intermusculare cruris anterius 688–690
intermusculare cruris posterius 688–690
intermusculare femoris laterale 336, 666, 670, 671
intermusculare femoris mediale 336, 670, 671
intermusculare femoris posterius 671
nasi 114, 364
nasi osseum 102
sinuum sphenoidalium 110
Sinus
frontalis 94, 96, 97, 106, 110, 111, 113–115
maxillaris 89, 105, 106, 109, 112–114, 117, 364
sagittalis superior 363
sphenoidalis 97, 110–115, 189, 363
tarsi 154
Spatium
epidurale; Spatium peridurale 390
interfasciale 355
subarachnoideum; Spatium leptomeningeum 390
subfasciale dorsale 612
suprasternale 388
Spina
iliaca anterior inferior 139, 140, 265, 267, 273, 281, 490, 491, 494, 496, 497, 649, 653, 661
iliaca anterior superior 137–140, 262, 264, 265, 267, 270, 271, 273, 282, 460, 469–473, 477–479, 490, 491, 494, 496, 497, 633, 635, 638–640, 643, 649, 651–653, 655, 661, 665, 667
iliaca posterior inferior 139, 265, 266, 271, 667
iliaca posterior superior 137, 139, 140, 262, 266, 269, 271, 273, 276, 282, 450, 477, 494, 496, 497, 639, 640, 649, 651, 667
ischiadica 138–140, 262, 264–267, 269–271, 273, 276, 490–492, 494, 496, 497, 635, 637, 639, 643, 667
mentalis superior; Spina geni superior 381
nasalis 75, 76, 97
nasalis anterior 69, 88, 112, 117
nasalis posterior 90, 112, 117
ossis sphenoidalis 171
scapulae 35, 120, 121, 211, 214–216, 220, 394, 397, 398, 400, 521, 523, 526, 528, 530, 532, 540
trochlearis 76
Spinae palatinae 89
Squama
frontalis 75, 109
occipitalis 77, 102
Sternum 63, 64, 66, 201, 211, 376, 430, 439, 449, 465, 477
Stratum
chondrogenicum 29
fibrosum 29, 336
fibrosum; Vagina fibrosa 591
synoviale 336
Substantia
compacta 26, 33
fundamentalis 29
intercellularis 31, 32
spongiosa; Substantia trabecularis 33, 79
Sulci
arteriosi 74, 75, 83, 94, 96, 97
palatini 89
Sulcus
arteriae subclaviae 67, 383
arteriae vertebralis 46, 193
bicipitalis lateralis; Sulcus bicipitalis radialis 553
bicipitalis medialis; Sulcus bicipitalis ulnaris 553
calcanei 154, 158, 159
costae 437
ethmoidalis 87
glutealis 633
infraorbitalis 88, 105
intertubercularis 123, 124, 126, 212, 214–217, 220, 430, 530, 531, 542
lacrimalis 87, 88
malleolaris 145, 146, 305
musculi subclavii 122
nervi petrosi majoris 83
nervi petrosi minoris 83
nervi radialis 123, 124, 548
nervi spinalis 43, 48, 49, 188, 195
nervi ulnaris 123, 126, 226, 227, 578
palatinus major 88, 90
sinus petrosi inferioris 97
sinus petrosi superioris 83
sinus sagittalis superioris 74, 75, 77, 94
sinus sigmoidei 74, 83, 96, 97
sinus transversi 77, 96, 97
tali 154, 158
tendinis extensoris carpi radialis brevis 245
tendinis musculi fibularis longi; Sulcus tendinis musculi peronei longi 149, 153, 158, 159, 672
tendinis musculi flexoris hallucis longi 154, 158, 159
venae subclaviae 67
vomeris 87

Sustentaculum tali 149, 150, 154, 155, 157–159, 306, 307, 318, 319, 324, 705
Sutura
coronalis 70, 94, 97, 102, 103
frontalis persistens; Sutura metopica 75, 102, 103
incisiva 89
lambdoidea 70, 71, 94, 97, 102, 103
occipitalis transversa 103
occipitomastoidea 97
palatina mediana 89, 95, 110, 117
palatina transversa 95, 112, 117
sagittalis 71, 94, 103
sphenofrontalis 70, 97
sphenoparietalis 70
sphenosquamosa 70, 116
sphenovomeralis 97
sphenozygomatica 116
squamosa 70, 97
zygomaticomaxillaris; Sutura infraorbitalis 88
Symphysis
mandibulae 102
pubica 34, 262, 264, 265, 267, 269, 273, 451, 463, 471, 472, 477, 491–494, 497, 505, 507, 635, 638–640, 652, 655
Synchondrosis sphenooccipitalis 97
Syndesmosis tibiofibularis 305, 307, 311

T

Talus 34, 35, 148, 151, 157, 159, 306, 307, 310, 318–320, 322, 323, 325, 696
Tarsus 137, 151
Tegmen tympani 83
Tela
subcutanea; Hypodermis 336, 584
subserosa 485
Telophragma (linea Z) 329
Tendo 330–332, 334, 336
calcaneus 324, 633, 634, 677, 679–681, 685, 687, 693, 697, 715, 717
intermedius 376
patellae 334
Textus osteoideus 30
Thenar; Eminentia thenaris 522, 539, 554, 555, 557, 586, 587, 611
Thorax; Cavea thoracis 38, 39
Tibia 34, 35, 40, 41, 137, 138, 146, 287–290, 295, 297, 300, 301, 304–307, 310–312, 322, 323, 325, 334, 642, 653, 661, 667, 673, 681, 687–690
Tibia, condylus medialis 299
Tibia, facies medialis 633
Tibia, malleolus medialis 311
Tibia, margo anterior 633
Torus palatinus 89
Trabecula ossea 26
Trachea 373, 375, 389, 391
Tractus iliotibialis 295, 434, 633, 634, 642, 648, 651–653, 658, 660, 662, 664–666, 670, 673, 677, 685
Trigonum
auscultationis 396
caroticum 338
clavipectorale; Trigonum deltopectorale 387
inguinale 486
lumbale inferius 394, 399
lumbocostale 450
musculare; Trigonum omotracheale 338
omoclaviculare 338, 389
submandibulare 338
submentale 338
Trochanter
major 35, 137, 138, 142–144, 196, 271–273, 276, 278, 281, 286, 635, 640, 643, 644, 653, 654, 661, 666, 667
minor 35, 137, 138, 142–144, 271–273, 276, 278, 281, 463, 635, 640, 643, 654, 661, 667
Trochlea
fibularis; Trochlea peronealis 158
humeri 123, 124, 126, 226, 230, 231, 240
tali 159, 696
tali, facies superior 154, 155, 157, 158, 306
Truncus
coeliacus 454
sympathicus 390
Tuber
calcanei 148, 150, 154, 158, 159, 315, 322, 681, 682, 687, 700–704, 707, 709, 717
frontale; Eminentia frontalis 75, 102
ischiadicum 138, 139, 140, 262, 266, 270, 271, 276, 490–492, 496–498, 503–505, 507, 638, 641, 645, 665–667
maxillae; Eminentia maxillae 88
parietale; Eminentia parietalis 74, 102, 103
Tuberculum
adductorium 142, 660
anterius 43, 46, 48, 49, 188, 192, 193, 195, 420
articulare 81, 82, 168, 170, 361, 362
conoideum 122
costae 63, 67, 68, 198–201
dorsale 128, 132, 133, 236–238, 242, 245, 571, 578, 580, 585
infraglenoidale 120, 121, 215, 548
intercondylare laterale 145
intercondylare mediale 145
laterale 150, 154, 159, 306
majus 34, 123, 124, 126, 211, 212, 214–216, 220, 430, 433, 530–534, 542, 548
marginale 93
mediale 150, 154, 159, 318
mentale 91, 381
minus 34, 119, 123, 124, 126, 211, 212, 214, 215, 220, 430, 530, 531, 542
musculi scaleni anterioris 67, 383
orbitale 93
ossis scaphoidei 130, 133, 134, 249
ossis trapezii 130, 132, 133, 135, 244, 248, 249, 253, 564
pharyngeum 77, 95
posterius 43, 46, 48, 49, 186, 188, 192, 195
pubicum 138–140, 265, 267, 271, 273, 463, 473, 485, 493, 494, 496, 497, 505, 635, 640
supraglenoidale 120, 121, 215, 542
Tuberositas
deltoidea 123, 525, 526
glutea 142–144, 271, 643, 667
iliaca 140, 266, 267, 269
musculi serrati anterioris 67
ossis cuboidei 149, 159, 315
ossis metatarsi primi [I] 149, 159
ossis metatarsi quinti [V] 148, 150, 151, 156, 159, 319, 683, 686, 687, 693, 696, 700, 707–709
ossis navicularis 152, 157, 159
ossis sacri 61, 269
phalangis distalis 130, 136, 160, 250–252
radii 128, 226, 227, 230, 235, 238, 542, 544, 545, 561, 564
tibiae 34, 137, 138, 145, 287, 288, 293, 297, 304, 305, 334, 651, 653, 661, 673, 674
ulnae 127, 226, 230, 235, 238, 542, 564
Tubulus transversus 329
Tunica
dartos 503
mucosa oris 380

U

Ulna 34, 35, 40, 41, 119, 130–132, 226, 227, 229–231, 233, 235, 236, 238, 240, 242–246, 248, 249, 252, 545, 565–567, 572, 574, 576–579, 582–585, 592, 593, 596, 597, 600
Umbilicus; Regio umbilicalis 426, 461, 462, 466–468, 470, 487
Uncus corporis; Processus uncinatus 43, 48, 49, 195
Unguis 251
Ureter 502, 506
Urethra
feminina 497, 505, 506
masculina 505
masculina, pars prostatica 507

V

V.
azygos 446, 457
basilica 520, 552, 553, 582, 584, 586, 613
brachiocephalica 445
bulbi penis 505
cava inferior 448, 451, 455, 457
cephalica 520, 552, 553, 582, 586, 613
circumflexa 502
dorsalis profunda clitoridis 502, 505
dorsalis profunda penis 505
epigastrica inferior 466, 484, 502
facialis 364
femoralis 281, 454, 464, 478, 481, 485, 486, 499, 507, 669
iliaca communis 502
iliaca externa 444, 502, 638
iliaca interna 502
intercostalis suprema 437
jugularis anterior 391
jugularis externa 389–391
jugularis interna 83, 346, 364, 387, 390, 391, 464
maxillaris 364
mediana antebrachii 583
mediana cubiti 520, 582
pudenda interna 502, 505, 507
saphena magna 324, 478, 479, 481, 499, 633, 690, 713
saphena parva 690
subclavia 464
thoracica interna 445
thyroidea inferior 391
vertebralis 391

Vagina 490, 497, 499, 502, 505–507
carotica 386, 387
communis tendinum musculorum fibularium; Vagina communis tendinum musculorum peroneorum 311, 719, 720
communis tendinum musculorum flexorum 608, 609
fibrosa digiti minimi 590
musculi recti abdominis 466, 470, 487
musculi recti abdominis, lamina anterior 460, 464–466, 468, 472, 483, 523
musculi recti abdominis, lamina posterior 444, 451, 464, 465, 467, 472, 483
plantaris tendinis musculi fibularis longi; Vagina plantaris tendinis musculi peronei longi 720
tendinis 522, 611, 615
tendinis intertubercularis 216, 217, 529, 532, 534, 536
tendinis musculi extensoris digiti minimi brevis 603
tendinis musculi flexoris pollicis longi 603
tendinis musculi extensoris carpi ulnaris 610
tendinis musculi extensoris digiti minimi brevis 610
tendinis musculi extensoris hallucis longi 313, 694, 715–717, 719
tendinis musculi extensoris pollicis longi 610
tendinis musculi flexoris digiti minimi brevis 720
tendinis musculi flexoris carpi radialis 609
tendinis musculi flexoris hallucis longi 717, 719, 720
tendinis musculi flexoris pollicis longi 609
tendinis musculi tibialis anterioris 694, 695, 716, 717, 719
tendinis musculi tibialis posterioris 311, 680, 717, 720
tendinum musculi extensoris digitorum longi 672, 675, 694, 695, 716, 719
tendinum musculi flexoris digitorum longi 311, 717, 720
tendinum musculorum abductoris longi et extensoris pollicis brevis 610
tendinum musculorum extensoris digitorum et extensoris indicis 576, 603, 610

Vaginae
fibrosae digitorum manus 604
tendinum membri inferioris 687
tendinum digitorum manus 609

Valvula venae cavae inferioris 453
Vasa sanguinea 163, 325
Venter
anterior 347, 381
occipitalis 417, 418
posterior 347, 381

Vertebra
[CVII] 420
[LI] 175
[LI], processus costiformis; processus costalis 449
[LV] 175, 635
[TI] 64, 175
[TII] 420
[TXII] 64
cervicales [CIV], processus spinosus 390
cervicalis [CII], corpus vertebrae 186
lumbalis [LI], arcus vertebrae 412
lumbalis [LII] 456
lumbalis [LV] 638
lumbalis [LV], processus costiformis; processus costalis 263
lumbalis, corpus vertebrae 466
lumbalis, processus mamillaris 406
lumbalis 421
lumbalis [IV] 273, 276
lumbalis [V] 273, 276
prominens [CVII] 42, 43, 175, 188, 189, 209, 406, 410, 439
prominens [CVII], processus spinosus 384, 394, 397, 400, 413
thoracica [TI] 391
thoracica [VIII], corpus vertebrae 199
thoracica [TXII] 208, 209
thoracicae [TI–TXII] 42

Vertebrae
[LI–LV] 449
cervicales [CI–CVII] 42
lumbales [III, IV] 454
lumbales [LI–LV] 42
lumbales, processus costiformis; processus costalis 412
lumbales, processus spinosus 412
thoracicae [TI–TXII] 42

Vesica urinaria 281, 454, 487, 506, 507
Vesicula
cytoplasmica 12
pinocytotica 12
Vestibulum vaginae 491
Vincula tendinum 591, 604
Vinculum longum 606
Vomer 69, 71, 95, 97, 103, 106, 110, 111, 117
Vv.
brachiales 552, 553, 582
epigastricae superiores 466, 483
fibulares, Vv. peroneae 690
gluteae inferiores 669
gluteae superiores 669
hepaticae 455
intercostales posteriores 447
paraumbilicales 466, 487
pectorales 440
tibiales anteriores 690
tibiales posteriores 690

Z

Zona orbicularis 272, 277

Предметный указатель

А

Акромиальная
подкожная сумка 335, 536
суставная поверхность 122, 210, 443, 531
часть 525, 527
Акромиально-ключичная связка 211, 212, 535, 536
Акромиально-ключичный сустав 209, 211, 218, 222, 395, 443, 529, 532
Акромиальный
конец 122, 212
отросток лопатки 125, 222
Акромион 34, 35, 120, 121, 196, 208–218, 220, 221, 223, 335, 376, 385, 394, 395, 397, 398, 400, 430, 436, 523–526, 528–537, 548
Активные
затяжки свода стопы 325
и пассивные затяжки поперечного свода стопы 319
Альвеолярная
дуга 88, 89
часть 91
Альвеолярные
возвышения 88
отверстия 88, 116
Альвеолярный отросток 88
верхней челюсти 72, 97
Амплитуда движений
в лучезапястном суставе и пальцев кисти 255
позвоночного столба 196
Ампула семявыносящего протока 506
Анальная щель; межъягодичная щель 498, 500
Анально-копчиковая связка 494, 498
Анатомическая
шейка 123, 124, 126, 215
шейка плечевой кости 125, 219, 222
и физиологический поперечники мышцы 331
Анатомия человека,
женщина 9
мужчина 8
Анулярный эпифиз 176, 177
Аорта 448, 451, 455, 457
Аортальное отверстие 448, 449, 451, 453, 454, 456, 473
Апертура клиновидной пазухи 78, 110
Апоневроз 332
внутренней косой мышцы живота 460, 465, 471, 486
двуглавой мышцы плеча 464, 520, 539, 541, 542, 554, 555, 558, 567
наружной косой мышцы живота 428, 434, 460, 465, 466, 469, 478–480, 482–486
поперечной мышцы живота 461, 462, 466, 472
Артериальная борозда 72
Артериальные борозды 74, 75, 83, 94, 96, 97
Артерия 331
и вена семявыносящего протока 487
луковицы полового члена 505
луковицы преддверия 505
семявыносящего протока 484
Атлант [C1] 35, 42, 43, 186–188, 190, 191, 195, 210, 211, 383, 400, 413, 416, 420, 439
задний бугорок 415, 416
поперечный отросток 416, 420
задняя дуга атланта 415
латеральная масса 186
Атлантозатылочное и атлантоосевое сочленения 190, 191
Атлантозатылочный сустав 186, 190, 194
Аускультационный треугольник 396

Б

Базальная пластинка (мембрана) 330
Базилярная часть 77
затылочной кости 188, 189
Базофильный
интерстициальный хрящевой матрикс 29
территориальный хрящевой матрикс 29
Барабанная
перепонка 83
струна 83
часть 81, 82
часть, барабанное кольцо 103
Барабанное кольцо 102
Барабанно-сосцевидная щель 82
Бедренная
артерия 281, 454, 464, 478, 481, 485, 486, 499, 507, 638, 669
вена 281, 454, 464, 478, 481, 485, 486, 499, 507, 669
кость 34, 40, 41, 137, 138, 142, 143, 273, 281, 287, 288, 293–295, 301, 303, 334, 336, 507, 670, 671, 678, 683, 686
кость, латеральный мыщелок 678
кость, подколенная поверхность 657, 681
кость, шероховатая линия 657
Бедренно-половой нерв, половая ветвь 484–486, 638
Бедренные артерия и вена 336, 487, 647, 670, 671
Бедренный нерв 281, 444, 464, 485, 507, 638, 669
Бедро 34, 40, 41, 137
бедренная кость 651
Безымянный палец [IV] 613
Белая линия 428, 440, 444, 447, 460–472, 474, 477–479, 481, 485
Бифуркация трахеи 65
Блок
плечевой кости 123–126, 226, 230, 231, 234, 239, 240, 556
таранной кости 159, 308, 696
таранной кости, верхняя поверхность 154, 155, 157, 158, 306
Блоковая
ость 76
ямка 76
Блоковидная вырезка 127, 230, 235, 236, 240
Блоковидное движение 362
Блоковидные суставы 164
Блоковидный сустав 165
Блуждающий нерв [X] 346, 364, 390, 391
Бок; боковая область 426
Боковая
стенка полости носа 110, 111
часть тела 45
Больной тазобедренный сустав 285
Большая
грудная и ключично-плечевая мышцы 430
грудная мышца 335, 428, 431, 433, 434, 440, 441, 443, 464, 522, 523, 529, 538, 541, 543, 544, 549, 551
грудная мышца, брюшная часть 430, 460, 468, 523
грудная мышца, грудино-реберная часть 385, 430, 432, 433, 460, 468
грудная мышца, ключичная часть 430, 432, 433, 520, 549, 550
железа преддверия 504, 506
задняя прямая мышца головы 365, 366, 407, 411, 415–419
круглая мышца 222, 394, 395, 398, 399, 401, 418, 433–435, 521, 523, 524, 528, 529, 536, 537, 539–541, 543, 544, 546, 547, 549–551
круглая, ключично-плечевая и плечевая мышцы 544
мышца зевания 347
мышца и подвздошно-большеберцовый тракт 642
небная борозда 88, 90
подкожная вена ноги 324, 478, 479, 481, 499, 633, 678, 690, 713
половая губа 480, 490, 502
поясничная мышца 283, 421, 441, 447, 448, 451, 454, 456, 463, 466, 473, 474, 477, 487, 506, 635, 638, 647, 648, 652, 655, 656, 658, 660, 662
приводящая и квадратная мышцы бедра 660
приводящая мышца 418, 441, 638, 647, 650, 652, 655–666, 668–670
ромбовидная мышца 394, 395, 398–401, 418, 436, 528, 529, 538, 543, 550
седалищная вырезка 139, 266, 275
скуловая мышца 344, 345, 348, 350, 364, 365
чувствительность к повреждению внутренней пластинки костей крыши черепа 118
ягодичная мышца 281, 286, 396, 403, 404, 411, 418, 434, 442, 451, 477, 498–501, 503, 504, 507, 634, 638, 641, 642, 645, 647, 648, 650, 651, 655, 659, 664–666, 668, 669
Большеберцовая
и малоберцовая кости 305
коллатеральная связка 288, 290, 292, 293, 295–300, 303, 321, 668, 675
кость 34, 35, 40, 41, 137, 138, 145, 146, 287–290, 295, 297, 300, 301, 303–307, 310–312, 322, 323, 325, 334, 642, 653, 661, 667, 673, 681, 687–690
кость, латеральный мыщелок 678

кость, медиальная лодыжка 311
кость, медиальная поверхность 633
кость, передний край 633
ось 316
Большеберцово-ладьевидная часть 307
Большеберцово-пяточная часть 307
Большеберцовый нерв 688, 690
Большое
крыло 78, 79, 112
крыло, глазничная поверхность 106
крыло, мозговая поверхность 79
нёбное отверстие 95, 117
отверстие 44, 77, 95, 96, 103, 190
седалищное отверстие 262, 270, 493, 640
Большой
бугорок 34, 123–126, 211, 212, 214–216, 220, 430, 433, 530–534, 542, 548
бугорок плечевой кости 219, 222, 223
вертел 35, 137, 138, 141–144, 196, 271–274, 276, 278, 281, 283, 286, 635, 640, 643, 644, 647, 653, 654, 661, 666, 667
вертел бедренной кости 283
гребень 280
нёбный канал 112, 117
палец [I] 320, 613
палец кисти 254
рог 93, 381
хрящ крыла 364
Борозда
большого вертела 275
большого каменистого нерва 83
верхнего каменистого синуса 83
верхнего сагиттального синуса 74, 75, 77, 94
локтевого нерва 123, 126, 226, 227, 578
лучевого нерва 123, 124, 548
малого каменистого нерва 83
нижнего каменистого синуса 97
подключичной артерии 67, 383
подключичной вены 67
подключичной мышцы 122
позвоночной артерии 46, 193
поперечного синуса 72, 77, 96, 97
пяточной кости 154, 158, 159
ребра 437
сигмовидного синуса 74, 83, 96, 97
сошника 87
спинномозгового нерва 43, 48, 49, 188, 195
сухожилия длинного сгибателя большого пальца стопы 154, 158, 159
сухожилия длинного сгибателя большого пальца стопы и опора таранной кости 309
сухожилия длинной малоберцовой мышцы 149, 153, 158, 159, 308, 672
сухожилия короткого пучевого разгибателя запястья 245
таранной кости 154, 158
Брыжеечка сухожилия 219
Брыжейка сухожилия (мезотендиний) 336
Брюшина 421
Брюшко 332
Брюшная часть 431
аорты, брюшная аорта 454, 457
Брюшной пресс 476
Брюшные мышцы 477
Бугор
верхней челюсти 88
пяточной кости 148, 150, 154, 158, 159, 308, 315, 322, 681, 682, 687, 700–704, 707, 709, 717
Бугорок
кости-трапеции 130, 132, 133, 135, 244, 248, 249, 253, 564
ладьевидной кости 130, 133, 134, 249, 252
передней лестничной мышцы 67, 383
ребра 63, 67, 68, 198–201
Бугристость
большеберцовой кости 34, 137, 138, 145, 147, 287, 288, 293, 297, 302, 304, 305, 334, 651, 653, 661, 673, 674
дистальной фаланги 130, 136, 160, 250–252
кресцца 61, 269
кубовидной кости 149, 159, 315
ладьевидной кости 152, 157, 159, 718
локтевой кости 127, 226, 230, 234, 235, 238, 542, 564
лучевой кости 128, 129, 226, 227, 230, 234, 235, 238, 239, 542, 545, 561, 564
лучевой кости, место прикрепление двуглавой мышцы плеча 544
первой [I] плюсневой кости 149, 159
передней зубчатой мышцы 67
пятой [V] плюсневой кости 148, 150, 151, 156, 159, 319, 683, 686, 687, 693, 696, 700, 707–709
четвертой [IV] плюсневой кости 308
Бульбоуретральная железа 503, 505, 506

В

Варианты
развития дистального эпифиза плеча 126
соединения шейки с телом бедренной кости 143
строения синовиальных влагалищ мышц-сгибателей 609
Вдавление реберно-ключичной связки 122
Вдавления извилин; пальцевидные вдавления; мозговые возвышения 75
Везалиева кость 155
Вековая часть 347
Вена луковицы полового члена 505
Венечная ямка 123, 124, 226, 230, 232, 239, 240, 556
локтевой кости 239
плечевой кости 125
Венечный
отросток 91, 127, 226, 227, 230, 231, 234–236, 240, 354, 356, 379, 564, 556
отросток локтевой кости 129, 239
отросток нижней челюсти 72
шов 70, 72, 94, 97, 102, 103
Веретенообразная мышца 332
Вертельная
сумка 286
сумка большой ягодичной мышцы 666
ямка 142
Вертикальная ось 283
Вертлужная
впадина 35, 139, 140, 143, 265, 269, 280, 283, 286, 490–492, 496
губа 143, 272, 276, 279, 286
Верхнее ребро 198
Верхнечелюстная
артерия 364
вена 364
пазуха 72, 89, 105, 106, 109, 112–114, 117, 364
поверхность 90
расщелина 88, 105, 114
Верхнечелюстной отросток 87
Верхние
надчревные вены 466, 483
ягодичные вены 669
Верхний
констриктор глотки 377
констриктор глотки, щечно-глоточная часть 348
констриктор глотки, язычно-глоточная часть 380
край 120, 121, 214, 220, 376, 530
край пирамиды 83
носовой ход 85, 110
полюс надколенника 302
рог 633
сагиттальный синус 363
суставной отросток 42, 43, 45, 48, 49, 51–61, 176–178, 181–184, 200, 262, 265–267, 493
угол 120, 121, 209, 212, 214, 400, 528, 530
удерживатель сухожилий малоберцовых мышц 311, 680, 681, 693, 719
удерживатель сухожилий разгибателей 633, 634, 672, 687, 692–694, 715–717
эпифиз бедренной кости 144
ягодичный нерв 669
Верхняя
апертура грудной клетки 63
близнецовая мышца 435, 643, 644, 648, 650, 659, 665, 666, 669
ветвь лобковой кости 139–141, 263, 265, 266, 485, 490–492, 505, 638, 647, 661
височная линия 74
выйная линия 71, 77, 95, 187, 190, 396–398, 404, 410, 411, 416
глазничная щель 78, 79, 105, 106, 109, 110, 112
задняя зубчатая мышца 396, 399, 401–403, 442
задняя подвздошная ость 137, 139–141, 262, 266, 269, 271, 273, 275, 276, 280, 282, 450, 477, 494, 496, 497, 639, 640, 649, 651, 667

и нижний реберные ямки тел позвонков 50
косая мышца 420
косая мышца головы 365, 366, 407, 409, 411, 415–419
лобковая связка 262, 263, 274, 505, 650
локтевая коллатеральная артерия 553
надчревная артерия 466
носовая раковина 86, 106, 110, 114
передняя подвздошная ость 137–141, 262, 264, 265, 267, 270, 271, 273, 274, 280, 282, 460, 469, 470–473, 477–479, 490, 491, 494, 496, 497, 633, 635, 638–640, 643, 649, 651–653, 655, 661, 665, 667
плечелопаточная связка 219
подбородочная ость 381
позвоночная вырезка 51–59, 176
поперечная связка лопатки 211, 212, 216–221, 529, 531, 532, 536
реберная ямка 42, 51–53, 200
реберно-поперечная связка 199, 200
стенка глазницы 72
сумка двуглавой мышцы бедра 680
суставная поверхность 46–49, 52, 53, 56–59, 145, 180, 182, 192, 193, 199, 287, 295, 298, 305
суставная поверхность, верхний суставной отросток 185
ушная мышца 345, 347
челюсть 34, 44, 69, 70, 73, 88, 89, 102, 109, 111, 189
челюсть, скуловой отросток 72, 95, 112
челюсть, глазничная поверхность 105, 106
челюсть, лобный отросток 102, 105, 110
челюсть, небный отросток 71, 95, 103, 110–112, 117
челюсть, передний слезный гребень 105
щитовидная артерия 390
ягодичная артерия 669

Верхушка
головки малоберцовой кости 146
зуба 47
крестца 60
надколенника 144
пирамиды 83
языка 380

Вес тела 285

Ветвь
нижней челюсти 72, 91, 346, 364, 379, 381, 389
седалищной кости 139, 141, 265, 490–492, 496, 505, 638

Взаимоотношение компактного и губчатого веществ у проксимального и дистального эпифизов бедренной кости 33

Взаимоотношения
лопатки и плечевой кости 214, 215
плечевой кости и костей предплечья 226
тазовой и бедренной костей 271

Виды
захватов предметов пальцами кисти 253
суставов по форме и числу осей вращения 164

Височная
доля 190, 363
кость 69, 73, 81–83, 95, 102
кость, пирамида, каменистая часть 71, 96, 102, 103
кость, сосцевидный отросток 70–72, 406
кость, чешуйчатая часть 70, 71, 102, 103, 116
кость, шиловидный отросток 70, 71
линия 75
мышца 108, 346, 353–358, 360, 361, 363–366
область 338, 393
поверхность 75, 76, 82, 93
фасция 347
фасция, глубокая пластинка 355
фасция, поверхностная пластинка 352, 355
ямка 116

Височная, жевательная и медиальная крыловидная мышцы 362

Височно-нижнечелюстной сустав 167, 168, 170, 171, 346, 356
биомеханика 174

Височно-теменная мышца 345

Височный отросток 93

Висцеральная
брюшина 447
плевра; легочная плевра 438, 447
фасция таза 506
часть претуморальной пластинки 386

Вколачивание (зубоальвеолярное соединение) 162

Влагалища сухожилий
нижней конечности 687
пальцев кисти 609

Влагалище 490, 497, 499, 502, 505–507
прямой мышцы живота 466, 470, 487
прямой мышцы живота, задняя пластинка 444, 451, 464, 465, 467, 472, 483
прямой мышцы живота, передняя пластинка 460, 464–466, 468, 472, 483, 523
сухожилий длинного разгибателя пальцев стопы 672, 675, 694, 695, 716, 719
сухожилий длинного сгибателя пальцев стопы 311, 717, 720
сухожилий длинной отводящей мышцы и короткого разгибателя большого пальца кисти 610
сухожилий разгибателя пальцев и разгибателя указательного пальца 576, 603, 610
сухожилия 522, 611, 615
сухожилия длинного разгибателя большого пальца кисти 610
сухожилия длинного разгибателя большого пальца стопы 313, 694, 715–719
сухожилия длинного сгибателя большого пальца кисти 603, 609
сухожилия длинного сгибателя большого пальца стопы 717–720
сухожилия задней большеберцовой мышцы 311, 680, 717, 720
сухожилия короткого разгибателя мизинца 603, 610
сухожилия короткого сгибателя большого пальца стопы 720
сухожилия локтевого разгибателя запястья 610
сухожилия лучевого сгибателя запястья 609
сухожилия передней большеберцовой мышцы 694, 695, 716, 717, 719

Влагалищные складки 504

Внеклеточный матрикс 163

Внесуставные связки височно-нижнечелюстного сустава 171

Внутреннее
вращение 282
основание черепа 96
пространство 334
слуховое отверстие 97

Внутренние
грудные вены 440
межреберные мышцы 411, 417, 435, 437, 439–441, 444–447, 451, 460, 464–466, 470
мышцы таза 638, 641
мышцы таза и некоторые мышцы диафрагмы таза 639
мышцы тазового пояса 643

Внутренний
затылочный выступ 188
затылочный гребень 188
сетчатый аппарат (комплекс Гольджи) 12, 28, 30, 32
слуховой проход 72, 83, 96
сфинктер заднего прохода 502

Внутренняя
грудная артерия 440, 445
грудная вена 445
губа 267
запирательная и грушевидная мышцы 640
запирательная мышца 281, 435, 451, 491, 492, 494, 497, 498, 502, 506, 507, 637–640, 643, 644, 647–650, 655, 659, 665, 666
зона фиброзного кольца 176
и наружная запирательные мышцы 505
косая мышца живота 396, 398, 399, 401–403, 407, 418, 421, 432, 435, 441, 442, 444, 447, 460–462, 465–467, 470, 471, 474, 475, 477, 482–486, 502, 649, 650
межреберная мембрана 446
окружающая пластинка 26
пластинка 72
пластинка теменной кости 72
поверхность 74, 75
поверхность передней брюшной стенки мужчины 487
подвздошная артерия 283, 502
подвздошная вена 502
половая артерия 500, 502, 505, 507
половая вена 502, 505, 507
семенная фасция 479
сонная артерия 83, 364
яремная вена 83, 346, 364, 386, 387, 390, 391, 464

Внутригрудная фасция; париетальная фасция груди 437, 444, 467

Внутрисуставная
грудино-реберная связка 212
связка головки ребра 200

Внутрисуставные связки коленного сустава 290

Вогнутая суставная поверхность 180

Возвратная ветвь сухожилия задней подошвенной мышцы 309

Возвратный гортанный нерв 391

Возрастные изменения нижней челюсти 92
Волокнистый
слой 29
хрящ межпозвоночного диска 29
Воронкообразная форма мышцы, поднимающей задний проход 496
Восходящая
часть 394
шейная артерия 390, 391
Вращательная
деформация шейки бедра 284
манжета 532
Вращательные движения большеберцовой кости по отношению к бедренной кости и голени, согнутой под углом 90° 299
Вращение
внутрь, медиальное вращение 225, 283
наружу, латеральное вращение 225, 283
плечевой кости в плечевом суставе 220
Второе [II] ребро 67, 383, 384, 440
Второй шейный позвонок, осевой [CII] 44, 47
Вывих головки нижней челюсти 170
Выйная
связка 187, 189, 190, 193, 384, 397, 401, 402, 419
фасция 387
Выпуклая суставная поверхность 180
Вырезка
вертлужной впадины 139, 280
лопатки 120, 208, 210–212, 214–216, 220, 530
нижней челюсти 72, 91, 170
Выступ гортани 387
Выступающий позвонок [CVII] 42, 43, 175, 188, 189, 209, 406, 410, 439
остистый отросток 384, 394, 395, 397, 400, 413

Г

Газовый пузырь желудка 65
Гиалиновый
суставный хрящ 163
хрящ 177, 263
хрящ ребра 29
Гизлоплазма 12
Гипотенар; возвышение мизинца 522, 539, 554, 555, 557, 586, 587
Гипофизарная ямка 79, 110, 111, 114
Глабелла 75
Глазница 34, 69, 72, 105–108, 114, 355
нижняя стенка 106
Глазничная
пластинка 85, 86
пластинка, решетчатый лабиринт 112
поверхность 76, 78, 88, 90, 93, 109
поверхность большого крыла клиновидной кости 69
часть 75, 109, 347
Глазничный
бугорок 93
отросток 90, 109
Глазное яблоко 355
Гликоген 28
Глоточный бугорок 77, 95
Глубокая
артерия бедра 669
артерия плеча 552, 553
артерия, огибающая подвздошную кость 502
вена, огибающая подвздошную кость 502
дорсальная вена клитора 502, 505
дорсальная вена полового члена 505
задняя крестцово-копчиковая связка 262, 502
клетчаточная щель среднего клетчаточного пространства кисти 612
пластинка 347
поднадколенниковая сумка 289, 301
поперечная мышца промежности 491, 497, 503–506, 649
поперечная плюсневая связка 309, 315, 319
поперечная пястная связка 243, 244, 250, 251, 588, 589, 605, 606
часть 347
Глубокие
артерия и вена, огибающие подвздошную кость 487
мышцы спины 401, 405, 409, 411, 412, 477
мышцы спины и задней области шеи 402
мышцы спины, мышцы плечевого пояса и верхней конечности 398
мышцы шеи 383, 385
подошвенные мышцы стопы 709
связки подошвы стопы 315
Глубокий
малоберцовый нерв 688, 690, 692, 713
сгибатель пальцев 239, 556, 560, 563, 564, 568, 575, 576, 580–584, 592, 594, 600, 608, 609
Глубокое паховое кольцо 444, 462, 482–484, 486, 487
Голеностопный
и таранно-пяточный суставы 311
сустав 311, 322, 323, 325, 694
сустав и суставы стопы 310, 322, 323
Голень 34, 40, 41, 137
Головка 332
бедренной кости 35, 141–144, 271, 272, 276, 277, 279–281, 283, 286, 647
большеберцовой кости 35
клитора 490, 491, 499, 501, 504
локтевой кости 127, 130, 235–237, 249
локтевой кости с суставной капсулой 247
локтевой кости, шиловидный отросток локтевой кости 521
лучевой кости 35, 119, 128, 129, 226, 230, 234–236, 239–241, 556
малоберцовой кости 35, 137, 138, 146, 287, 288, 290–293, 295–297, 302, 304, 305, 633, 651, 652, 666, 667, 672, 674, 675, 680, 682, 683, 685, 686
мышцелка плечевой кости 123–126, 226, 230, 239, 240, 556
нижней челюсти 168, 170, 172, 173, 358, 379
плечевой кости 35, 119, 123–126, 212–215, 219–223, 234, 527, 537, 538
плюсневой кости 148, 150–152, 157, 159, 160
плюсневой кости [V] 308
полового члена 490
проксимальной фаланги 134
пястной кости 130, 134, 136, 250, 252, 253
пястной кости [I] 309, 595
пястной кости [II] 574
пястной кости [V] 309
ребра 67, 68, 198–201
таранной кости 148–150, 158, 159, 306, 308, 324
таранной кости, ладьевидная суставная поверхность 157
фаланги 130, 136, 148, 150, 160, 252, 596
Головчатая кость 35, 130–135, 246–249, 252, 254, 586, 595, 603
Голосовая связка 390
Горб 65
Горизонтальная пластинка 90
небной кости 97
Горизонтальные
разрезы передней стенки живота 465
распилы брюшной стенки 466
Горизонтальный распил
головы 364
таза 507
туловища на уровне II поясничного позвонка 447
Гороховидная кость 35, 130, 132–134, 244, 246, 248, 249, 254, 561, 563, 564, 590, 591, 594–596, 611
Гороховидно-крючковая связка 243
Гороховидно-пястная связка 243
Гофрированная каемка 32
Гребенчатая
линия 142–144, 271
мышца 281, 441, 442, 464, 485, 499, 507, 634, 647, 649, 650, 652, 656, 658, 660–663, 668, 669
связка 274, 279, 485
Гребень
большого бугорка 123, 219, 430, 530
головки ребра 200
лобковой кости 140, 265, 267, 270, 454, 502, 638
малого бугорка 123, 124, 219, 530
подвздошной кости 141
шейки ребра 67, 68
Грудина 63, 64, 66, 201, 211, 376, 430, 439, 449, 465, 477
Грудинная
мышца 376
ножка 376
суставная поверхность 122, 210, 443
часть диафрагмы 444, 449, 453, 454, 456, 465
Грудинный конец 122, 212
Грудино-ключично-сосцевидная
и лопаточно-подъязычная мышцы 376
мышца 346, 365–367, 372–376, 385, 386–391, 394, 398, 399, 401, 417, 418, 432–434, 441, 443, 464, 523, 549, 550
область 338

Грудино-ключичный сустав 209, 211, 213, 222, 224, 443
Грудино-подъязычная мышца 367, 373–375, 377, 378, 385, 386, 389–391, 443, 444, 550
Грудино-реберная часть 431
Грудино-реберные суставы 201, 212
Грудино-щитовидная мышца 373, 375, 377–379, 390, 391, 444
Грудная
клетка 38, 39
клетка, положение лопатки 209
клетка, положение лопатки и ключицы 208–210
область 426, 518
фасция 387, 432, 535
часть 407
часть спинного мозга 44, 50, 424
Грудной
нерв [XII], задняя кожная ветвь 395
отдел позвоночного столба 51
позвонок [ThV] 50
позвонок [ThX8] 50, 55
позвонок [TI] 391
позвонок [TXII] 208, 209
позвонок [TXII], остистый отросток 394, 395
Грудные позвонки [TI–TXII] 42
Грузозависимые изменения объема жидкости в межпозвоночном диске 178
Грушевидная
апертура 69, 102, 110
мышца 435, 441, 451, 491, 492, 494, 496, 502, 638–641, 643–645, 648, 650, 652, 655, 656, 658–660, 662, 665, 666, 668
Грушевидный карман 390
Губа вертлужной впадины 280
Губная часть 348
Губчатое
вещество 33
вещество костной ткани 31
вещество; трабекулярное вещество 79
тело полового члена 503

Д

Две миофибриллы мышечного волокна 329
Движение
бедра, осуществляемое длинной и короткой приводящими мышцами 663
вперед 362
вперед головки нижней челюсти вдоль суставного диска 362
к середине 172
кнутри 172
мениска во время сгибания колена 298
назад 362
Движения
большого пальца в запястно-пястном суставе 254
в грудино-ключичном суставе 224
в локтевом суставе и кисти 241
в плечевом суставе 224
в тазобедренном суставе 283
из состояния равновесия 172
костей плечевого пояса 224
лопатки 224
нижней челюсти в височно-нижнечелюстном суставе 172, 174
ноги во время цикла ходьбы 317
плеча 225
различных частей дельтовидной мышцы 527
Двуглавая мышца 332, 347, 379, 381
заднее брюшко 346, 367, 374, 377, 378, 385, 389, 415, 417
переднее брюшко 346, 359, 363, 366, 367, 373–375, 377, 378, 382, 385, 389
Двубрюшная, подбородочно-подъязычная и челюстно-подъязычная мышцы 362
Двуглавая мышца 332, 464
бедра 289, 302, 303, 418, 442, 634, 650, 660, 662, 664, 677, 678, 681, 684
бедра, сухожилие длинной головки 669
бедра, длинная головка 638, 641, 645, 651, 657, 659, 665, 666, 670, 671, 685
бедра, короткая головка 657, 659, 666–668, 670, 671, 685
плеча 335, 336, 432, 520, 522, 523, 532, 539, 542, 545, 549, 551–558, 560, 562, 567, 572, 573
плеча, сухожилие длинной головки в синовиальном влагалище 219
плеча, сухожилие длинной головки 219
плеча, длинная головка 433, 529, 534, 536, 539, 541, 542, 544, 549, 551, 552
плеча, короткая головка 433, 529, 534–536, 538, 539, 541–544, 549, 551, 552
Двуперистая мышца 332
Двухосные суставы 164, 165
Дегенеративные изменения позвонков и межпозвоночного диска 181
Действия мышц на височно-нижнечелюстной сустав 174
Дельтовидная
бугристость 123, 525, 526
бугристость плечевой кости 125
мышца 222, 223, 335, 385, 395, 396, 398, 399, 418, 432–434, 441, 443, 464, 520–526, 528, 529, 535–541, 543, 544, 546, 549–551
мышца, акромиальная часть 433, 525, 526
мышца, ключичная часть 433, 525, 526
мышца, остистая часть 526
область 393, 426, 518, 519
фасция 394
Дельтовидный бугорок 395
Диапазон
движений ключицы 224
движения в тазобедренном суставе 282
движения подтаранного сустава 326
движения суставов большого пальца ноги 326
пронации/супинации поперечного сустава предплюсны и предплюсно-плюсневого сустава 326
разгибания правого бедра 282
Диафиз
бедренной кости 283
локтевой кости 129
лучевой кости 129
плечевой кости 125, 222, 537, 538
Диафрагма 438, 445, 450–453, 455, 457, 467, 473, 476, 487
вид спереди 448
левая ножка 455
правая ножка 455
рта 380
таза 501, 641, 645
таза женщины, органы малого таза 506
таза мужчины, органы малого таза 506
Диафрагмально-медиастинальный синус 65
Диплоэ 72
Диск височно-нижнечелюстного сустава 168, 169
Дистальная фаланга 34, 134, 151, 238, 242, 244, 246, 251, 252, 320, 605, 606
[I] 130, 148–150, 252, 307, 310, 323, 595
[I], основание фаланги 564, 578
[II] 130, 596
[IV] 564
[I–V] 674
[V] 148–150, 696
Дистальное лучелоктевое сочленение 236
Дистальные фаланги 152
Дистальный
лучелоктевой сустав 129, 134, 235, 237, 243–247, 584
лучелоктевой сустав, мешкообразное углубление 584
межфаланговый сустав 134, 244, 250, 251, 309
межфаланговый сустав стопы 308
межфаланговый сустав, коллатеральные связки 250
Длина шага 317
Длинная
головка 532, 545
и короткая малоберцовые мышцы 686
ладонная мышца 239, 520, 522, 539, 549, 554, 555, 557, 558, 561, 567, 568, 582, 583, 587
малоберцовая мышца 634, 651, 673, 676, 677, 679–681, 684–686, 688–690, 695, 700–702, 704, 707, 708, 712
мышца головы 366, 375, 383, 420
мышца шеи 375, 383, 390, 391, 420
мышца, отводящая большой палец кисти 521, 523, 540, 554, 558, 560, 567–573, 575, 576, 578, 580–583, 585, 589, 600, 603, 604, 607, 614
подошвенная связка 306–309, 313, 314, 318, 320, 322, 706–710, 713, 720
приводящая мышца 441, 442, 464, 499, 634, 638, 647, 650, 652, 655, 656, 658, 660–663, 668–670
связка 606

Длинная, короткая, большая, малая приводящие мышцы 507
Длиннейшая мышца 403
головы 365, 366, 375, 384, 401, 404, 407–409, 411, 415, 417, 418
груди 401, 402, 404, 407–409, 466
груди; поясничная часть; медиальный отдел мышцы, выпрямляющей позвоночник 418
шеи 384, 386, 401, 408, 409, 415
Длинные мышцы
поднимающие ребра 406, 411, 412, 417
вращатели 410
Длинный
лучевой разгибатель запястья 240, 521–524, 540, 546, 549, 550, 553, 558, 563, 567–576, 579–583, 585, 603, 604, 607
разгибатель большого пальца кисти 569, 572, 573, 575, 576, 578, 580–583, 585, 604, 607
разгибатель большого пальца стопы 322, 672–676, 685, 688, 690, 692, 697
разгибатель пальцев 634, 672–674, 676, 685, 688–690, 693, 697
сгибатель большого пальца кисти 523, 539, 555, 558–560, 562–564, 567, 568, 582, 583, 589–592, 600, 608
сгибатель большого пальца стопы 318, 322, 677, 679–682, 684, 687–690, 700, 701, 704, 707, 712, 715
сгибатель пальцев 318, 677, 680–682, 684, 687–690, 700–702, 704, 706, 707, 712, 715
Добавочная
коллатеральная связка 250, 251
малоберцовая кость 155
Добавочные
диафрагмальные нервы 390
сесамовидные кости стопы 155
Добавочный
отросток 57, 58
скелет 40, 41
Дорсальная
артерия клитора 505
артерия полового члена 505
поверхность 61
Дорсальное пальцевое разгибание 605
Дорсальный
апоневроз 611
бугорок 128, 132, 133, 236–238, 242, 245, 571, 578, 580, 585
нерв клитора 499, 500, 505
нерв полового члена 505
Дренаж околоносовых пазух черепа 115
Дуга
аорты 65
позвонка 45, 47, 48, 58, 176–178, 181, 183, 189–191, 199, 421
Дугообразная
линия 140, 267, 270, 462, 464, 467, 472, 483, 485, 487
линия тазовой кости 274
подколенная связка 288
связка хобка 492
Дугообразное возвышение 83
Дуговотростчатые суставы 185, 188, 190
Дуговотростчатый сустав 263

Ж

Жевательная
мышца 344, 347, 354, 356, 359–361, 365–367, 373, 375, 385, 389, 434
мышца, глубокая часть 346, 352, 353, 358, 363, 364
мышца, поверхностная часть 346, 352, 353, 358, 363, 364
фасция 388, 389
Жевательные
и височная мышцы 353
мышцы 352, 356–359
мышцы (иннервируются ветвями тройничного нерва) 351
Жевательный нерв 364
Желобовидные сосочки 380
Желтая связка 44, 50, 55
Желтые связки 177, 182–184, 187, 189, 190, 412
Женская
промежность 499, 501
уретра 497
Женский мочеиспускательный канал 497, 505, 506
Жировая ткань лобкового возвышения 480
Жировой слой 466, 715
Жировые клетки 163

З

Загнутая связка 460, 481, 483–486
Заднее
брюшко 347, 381
межмышелковое поле 145, 304
решетчатое отверстие 86, 105, 112
фасциальное ложе голени; фасциальное ложе сгибателей, глубокая часть, камбаловидная часть 690
фасциальное ложе голени; фасциальное ложе сгибателей, поверхностная часть, икроножная часть, трехглавая часть 690
Заднелатеральная грыжа 181
Заднепроходная область 490
Заднепроходно-копчиковая связка 491
Заднепроходно-копчиковое тело; заднепроходно-копчиковая связка 494, 495, 497, 501–504
Заднепроходный гребень; анальный гребень 502
Задние
большеберцовые артерия и вены 688
большеберцовые вены 690
волокна височной мышцы, глубокая часть жевательной мышцы, двубрюшная, подбородочно-подъязычная мышцы 362
крестцовые отверстия 42, 61, 62, 266, 640
латеральные кожные грудные ветви 395
медиальные кожные ветви 395
межреберные артерии 446, 447
межреберные вены 447
Задний
бугорок 43, 46, 48, 49, 186, 188, 192, 195
кожный нерв бедра 669
кожный нерв бедра, промежностные ветви 499
кожный нерв плеча 521
кожный нерв предплечья 521
край 127, 128, 146, 235, 578
край большого отверстия 44
край вертлужной впадины 283
межкостный нерв предплечья 572, 583
наклоненный отросток 79, 96
наклоненный отросток клиновидной кости 72
отросток таранной кости 149, 150, 154, 159
отросток таранной кости, латеральный бугорок 158
отросток таранной кости, медиальный бугорок 158
отросток; основной отросток 111
проход 490, 497, 499, 500, 503, 504
родничок 102, 103
слезный гребень 87, 349
Задняя
атлантозатылочная мембрана 186, 187, 189, 190, 193
большеберцовая артерия 690
большеберцовая мышца 680–684, 687–690, 700, 701, 704, 707, 712, 715
большеберцовая мышца, длинный сгибатель пальцев и большого пальца стопы 682
большеберцово-таранная часть 307
голеностопная область 632
грудино-ключичная связка 211
группа мышц бедра 641
группа мышц бедра и таза 665
группа мышц голени 677, 679, 681
группа мышц и фасций бедра 664
группа мышц предплечья 570–572, 575, 576
дуга атланта 43, 44, 46, 190–193
дуга атланта, задний бугорок 189
крестообразная связка 289, 290, 295–298, 300, 303, 321, 668, 678
крестцово-подвздошная связка 262, 269, 273, 275, 276, 640
лестничная мышца 373–375, 383–385, 391, 439, 441, 442, 464
локтевая область 519
межберцовая связка 307
межмышечная перегородка бедра 671
межмышечная перегородка голени 688–690
менискобедренная связка 290, 295, 296
носовая ость 90, 112, 117
область бедра 393, 632
область голени 632
область запястья 519
область колена 632
область плеча 393, 519
область предплечья 519
область шеи 338, 393
пластинка, поверхностная пластинка 421

поверхность 121, 145, 146, 235, 236, 305
поверхность большеберцовой кости 147, 683
поверхность диафиза большеберцовой кости 302
поверхность малоберцовой кости 147, 683
поверхность передней стенки живота и грудной клетки 467
поверхность тела лучевой кости 126
продольная связка 44, 55, 177, 182–186, 189–191
пяточная суставная поверхность 154, 155, 158
связка головки малоберцовой кости 290, 293
спайка губ 490
суставная поверхность 191, 695
суставная поверхность зуба 194
таранная суставная поверхность 154, 155, 158, 159, 696
таранно-малоберцовая связка 307, 311
узкая мышца 345, 347
часть ребра 65
ягодичная линия 266, 275, 643
Запирательная
артерия 502
ветвь 487
мембрана 262, 275, 276, 279, 281, 444, 506, 507, 656
фасция 494, 497, 498, 503, 504, 638
Запирательное отверстие 139–141, 265, 266, 274, 283, 496
Запирательные нерв, артерия и вена 487, 638
Запирательный
канал 262, 281, 444, 493, 494, 638–640
нерв 502, 669
Запястная суставная поверхность 128, 133, 236
лучевой кости 247
Запястно-пястные суставы 243, 246
Запястно-пястный сустав 131, 247
[I] 245
[II] 247
большого пальца кисти 246, 247, 252
Запястный канал и синовиальные влагалища мышц-сгибателей кисти 608
Заслонка нижней полой вены 453
Затылочная
кость 44, 70, 73, 77, 81, 94, 186, 187, 190, 194
кость, базилярная часть 186, 420
кость, затылочная чешуя 103
кость, латеральная часть 102, 103, 186
область 338, 393
площадка 71
чешуя 77, 102
Затылочно-височный шов 72
Затылочное брюшко 417, 418
Затылочно-лобная мышца
затылочное брюшко 345–347, 365
лобное брюшко 344–347
Затылочно-сосцевидный шов 97
Затылочный
край 74, 83
мыщелок 71, 77, 95, 97, 190
угол 74
Защитные образования от давления тяжести тела на стопу 325
Зернистая эндоплазматическая сеть 12, 28
Зона максимальной нагрузки 253
Зонд в апертуре клиновидной пазухи 112
Зонды в альвеолярных каналах 89
Зрительный
канал 79, 96, 105, 106, 109, 110, 112
нерв [II] 363
Зуб осевого позвонка [CII] 44, 47, 189, 192–195, 210, 211
Зубная альвеола 381
Зубные альвеолы 89, 91
Зубчатая мышца 332
Зубчатый шов 162
Зубы 69, 71, 95

И

Изменения выражения лица под действием мимических мышц 356
Измерение степени сгибания позвоночного столба по методу Шобера и Отта 196
Изогенная группа
(хондрон) 28
хондроцитов 29
Икроножная мышца 321, 633, 634, 651, 655, 659, 689
латеральная головка 288, 289, 300–303, 657, 664–666, 668, 677–681, 684, 685, 688
медиальная головка 288, 300, 634, 657, 664–666, 668, 673, 677–681, 684, 688
Искривление туловища 65
Истинная (гинекологическая) коньюгата 264
Истинные ребра [I–VII] 64
Исчерченная (поперечнополосатая, скелетная) мышечная ткань 329

К

Камбаловидная мышца 321, 634, 666, 673, 677, 679–681, 684, 685, 688, 689, 718
Каменисто-барабанная щель 82
Каменисто-чешуйчатая щель 83
Камеры сдавливания 325
Канал
запястья 132, 248, 249, 252, 566, 593, 594, 597, 611
подъязычного нерва 77, 95–97, 189
Каналы височной кости 84
Капсула 28
и связки плечевого сустава 221
межфалангового сустава 604
Капсулы и связки пястно-фалангового сустава 251
Качающийся мыщелок 172
Квадратная
мышца 332
мышца бедра 334, 418, 641, 643–645, 647, 648, 659, 660, 665, 666, 668, 669
мышца и другие мышцы стопы 704
мышца подошвы 311
мышца подошвы, добавочный сгибатель 322, 324, 697, 702–708, 712
мышца поясницы 411, 418, 421, 441, 446–448, 454, 456, 463, 466, 473, 474, 649
мышца стопы 705
связка 234
Квадратный пронатор 559, 560, 562–566, 568, 584, 589, 591, 608, 609
и круглый пронатор 565
и ладонные мышцы кисти 566
Кисть 34, 119
кости кисти 40, 41
Классификация прерывных (синовиальных) соединений (суставов) по форме их суставных поверхностей 166
Клинически важные структуры, окружающие глазницу 109
Клиновидная
кость 73, 78–81, 108, 111, 114
кость, большое крыло 69, 70, 72, 96, 102, 106, 109
кость, гипофизарная ямка 96
кость, крыловидный отросток 71, 103, 109
кость, малое крыло 69, 72, 96, 106, 109, 110
пазуха 44, 72, 97, 108, 110–115, 189, 363
Клиновидное возвышение 79
Клиновидно-затылочный синхондроз 97
Клиновидно-лобный шов 70, 97
Клиновидно-нёбная вырезка 90
Клиновидно-нёбное отверстие 114, 116
Клиновидно-нижнечелюстная связка 170, 171
Клиновидно-скуловой шов 116
Клиновидно-сошниковый шов 97
Клиновидно-теменной шов 70
Клиновидно-чешуйчатый шов 70, 116
Клиновидные кости 34, 320
Клиновидный
гребень 78, 97, 111
край 83
отросток 90
родничок, переднелатеральный родничок 102
угол 74
Клиновидный сустав 323
Клитор 500
тело клитора 502
Клыковая ямка 88
Ключично-акромиальная связка 211, 212, 216–221, 529, 531, 532, 534–536
Ключично-ключичная связка 211, 212, 216–219, 443, 536
коническая связка 529
трапециевидная связка 529

Клювовидно-плечевая
мышца 430, 431, 433, 464, 529, 532, 535, 536, 538, 539, 541, 543, 544, 549, 551, 552
связка 216, 219, 221, 535
Клювовидный отросток 34, 120, 121, 125, 208–222, 335, 430, 433, 436, 526, 529–536, 542, 548
Клювоплечевая мышца 538
Ключица 34, 40, 41, 65, 122, 125, 175, 208–213, 215–218, 223, 224, 335, 373, 375, 376, 385, 386, 389, 391, 398, 400, 430, 433, 450, 520, 522, 523, 525, 526, 529, 532, 536, 537, 543
Ключичная
вырезка 63, 66, 201
линия 196
ножка 376
суставная поверхность 214
часть 376, 431, 525, 527
Ключично-грудная фасция 388
Ключично-грудной треугольник; дельтовидно-грудной треугольник 387
Ключичное отверстие 121
Кожа 289, 325, 335, 336, 537, 584
в области пяточного бугра 698
Козелковая мышца 347
Колеблющееся ребро [XII] 412, 421
Колеблющиеся ребра [XI–XII] 64
Коленный сустав 288, 289, 291, 292, 294, 295, 657, 668
Коллагеновые
волокна 163
микрофибриллы 32, 330
Коллатеральная
ветвь 437
связка 243, 245, 251
Коллатеральные связки 242, 246, 250, 313, 605
Кольцевая
связка 251, 605
связка лучевой кости 227–233, 236, 238, 240
часть фиброзного влагалища 566, 720
Кольцевые связки 250, 588, 606, 608, 701
связки травеи 377
Компактное вещество 26, 33
костной ткани 27
Конечная цистерна 329
Коническая связка 212, 218, 443, 535
Конский хвост 181, 421
Конусовидный бугорок 122
Концевые пластинки 178
Копчик [копчиковые позвонки Col–ColV] 34, 42, 60–62, 141, 175, 265–267, 269, 270, 490–492, 494–498, 503, 504, 639, 640
Копчиковая мышца 418, 491–494, 496, 497, 502, 637–639
Копчиковый рог 61
Кора большого мозга 355
Корень
левого легкого 65
правого легкого 65
языка 72, 380
Короткая
головка 532, 545
ладонная мышца 539, 555, 587, 588, 590
малоберцовая мышца 634, 675–677, 679, 680, 684–686, 688, 690, 693–695, 697, 707, 708, 712, 720
мышца, отводящая большой палец кисти 566, 588–593, 595, 597, 600, 601, 608
приводящая мышца 442, 647, 650, 656, 658, 660–663, 668–670
Короткие мышцы
поднимающие ребра 406, 411, 412, 417
вращатели 410
Короткий
лучевой разгибатель запястья 521, 523, 524, 540, 546, 549, 550, 558, 567–576, 579–583, 585, 603, 607
разгибатель большого пальца кисти 521, 523, 540, 554, 569, 570–573, 575, 576, 578, 580–582, 585, 592, 593, 597, 602–604, 607, 614
разгибатель большого пальца стопы 633, 673, 675, 676, 691, 694–697, 716
разгибатель пальцев 675, 676, 685, 691, 693–697, 713, 716
разгибатель пальцев и большого пальца стопы 696
сгибатель большого пальца кисти 563, 565, 590, 591, 600, 601, 609
сгибатель большого пальца кисти, глубокая головка 593, 597, 614
сгибатель большого пальца кисти, поверхностная головка 588, 589, 592, 593, 595, 597, 608, 614
сгибатель большого пальца стопы 700, 701, 704, 707–709, 712, 714
сгибатель большого пальца стопы, латеральная головка 709
сгибатель большого пальца стопы, медиальная головка 709
сгибатель большого пальца стопы, медиальная и латеральная головки 707, 710
сгибатель мизинца 566, 588–590, 592, 593, 595, 597, 600, 601, 608, 703, 704, 708, 714
сгибатель мизинца стопы 700, 701, 706, 709, 710, 712
сгибатель пальцев 311, 322, 701–705, 707, 708, 712, 720
сгибатель пальцев стопы 702
Косая
линия 91
подколенная связка 288, 681
связка 250
хорда 231, 233
Косой
размер входа в малый таз 264
распил стопы на уровне головки таранной кости 324
Кости
бедра и голени, формирующие коленный сустав 287
верхней конечности 119
десмокраниума и хондрокраниума 73
запястья 34, 40, 41, 119, 130, 133
кисти 130, 131
мозгового и лицевого черепа 73
нижней конечности 137, 138
образующие голеностопный сустав и суставы стопы 306
пальца [II]; фаланги [II] 318
пальцев: фаланги 34, 40, 41, 119, 130, 151
предплюсны 34, 40, 41, 153
предплюсны и плюсны 157
пясти и запястья 132
стопы 148–151, 156, 159
твердого неба 117
Костная
клетка (остеоцит) 26, 31
лакуна 31
перегородка носа 72, 102, 108, 111
Костное нёбо 72
Костномозговая полость 26, 33
Костномозговой канал
бедренной кости 141
большеберцовой кости 147
Костно-фасциальное влагалище разгибателей 336
Костно-фасциальные и фасциальные влагалища мышц нижней трети правого бедра 336
Костные перекладины губчатой кости 26
Костный матрикс 32
Кость 163, 331, 334
Кость-трапеция 35, 130–135, 246–249, 252–254, 564, 586, 595
Косые связки 588, 608
Краевая часть 348
Краевой
бугорок 93
гребешок 176
Краевые шпоры 181
Край вертлужной впадины 139, 140, 265, 266, 271, 272
Крайняя плоть клитора 490, 504
Крестец [крестцовые позвонки SI–SV] 34, 35, 42, 60, 61, 141, 175, 262, 263, 265, 269, 270, 273, 408, 410, 413, 450, 490, 493, 494, 496, 497, 638–640, 642, 643, 655, 667
дорсальная поверхность 394
тазовая поверхность 279
Крестообразная
связка 250
связка атланта 191, 194
часть фиброзного влагалища 566, 720
Крестообразное возвышение 77
Крестообразные связки 701
при согнутой голени 297
Крестцовая
область 393, 632
цель 61, 266, 270, 492
Крестцово-бугорная связка 262, 269, 270, 273, 275, 276, 280, 491, 493, 496, 497, 503, 504, 635, 638, 640, 643, 644, 649, 650, 665–667
популярный отросток 275

Крестцовое крыло 60, 639
Крестцово-копчиковый сустав 60, 61
Крестцово-остистая связка 262, 269, 270, 273, 275, 276, 491, 496, 635, 640, 644, 649, 656
(седалищно-копчиковая мышца; копчиковая мышца) 451
Крестцово-подвздошное соединение 263, 264
Крестцово-подвздошный сустав 60, 263, 265, 267, 269, 274, 279, 493, 494, 638, 639, 649
Крестцовый
канал 60–62, 266, 267, 269, 270, 638
рог 61
Кристаллы гидроксиапатита 32
Кровеносные сосуды 163, 325
Круглая связка
матки 478, 480
печени 445, 466, 487
Круглое отверстие 78, 79, 105
Круглый пронатор 239, 522, 523, 539, 541, 544, 554–561, 563, 565, 567, 568, 580–583
локтевая головка 549, 568
плечевая головка 549, 560, 568
Круговая зона 272, 275, 277
Круговая
мышца 332
мышца глаза 344–347, 364
мышца глаза, вековая часть 349
мышца глаза, глазничная часть 349, 365
мышца глаза, слезная часть 349, 365
мышца рта 344–348, 350, 365
мышца рта, губная часть 348
мышца рта, краевая часть 348
связка лучевой кости 234
Крыло
подвздошной кости 139, 141, 264, 266, 466, 647
подвздошной кости, ягодичная поверхность 275, 279, 280
сошника 87
Крыловидная
связка 194
складка 291
ямка 78, 79, 91, 109, 110, 117
Крыловидно-нёбная ямка 105, 116
Крыловидно-остистая связка 170, 171
Крыловидные
связки 191–193
складки 289, 294, 295
Крыловидный
канал 78, 79, 112, 117
крючок 78, 116, 171
отросток, латеральная пластинка 78, 79, 95, 110, 112, 116, 117, 170, 171
отросток, медиальная пластинка 78, 79, 95, 97, 110, 112, 114, 117, 170
Крылонижнечелюстной шов 348
Крыша барабанной полости 83
Крючковидная кость 35, 130–135, 242, 246–249, 254, 586, 595
Крючковидный отросток 45, 86, 114
Крючок
крючковидной кости 130, 133–135, 244, 248, 249, 254, 561, 564, 595, 596
тела; крючковидный отросток 43, 48, 49, 195
Кубовидная
кость 34, 138, 148–153, 156, 157, 159, 306, 307, 310, 314, 319, 323, 686
кость и тыльная кубовидно-ладьевидная связка 309
суставная поверхность 154, 155, 158, 159
Купол плевры, диафрагмальная часть
левая 455
правая 455

Л

Ладонная
локтезапястная связка 238, 243, 244
лучезапястная связка 238, 243, 244, 249, 566
лучелоктевая связка 237, 244
межкостная мышца [I] 614
межкостная мышца [II] 598, 614
межкостная мышца [III] 614
межкостная мышца [IV] 598
межкостная мышца [V] 598
связка 251
Ладонное сгибание 255
Ладонные
запястно-пястные связки 243, 244
и тыльные межкостные мышцы 607
межзапястные связки 244
межкостные мышцы 566, 591, 596, 599–601, 711
межкостные мышцы [II, III] 593
межкостные мышцы [I–III] 597
поверхности пальцев 518
пястные артерии 614
пястные связки 244, 611
связки 244, 597
Ладонный апоневроз 520, 539, 555, 561, 587, 588, 611, 612
фасция предплечья 587
Ладонь; ладонная область 518
Ладьевидная
кость 34, 35, 130–134, 148–152, 156, 157, 159, 246, 247, 249, 252, 306–308, 310, 314, 318, 320, 322, 323, 325, 595, 696
суставная поверхность 154, 155, 158, 159, 306
ямка 79, 117
Лакунарная связка 262, 481, 485, 638
Ламбдовидный шов 70–72, 94, 97, 102, 103
Латеральная
атлантозатылочная связка 186, 188, 190, 191, 193
борозда подошвы 698
группа мышц голени 685
губа 142
дугообразная связка 448, 454–456, 473
и медиальная крыловидные мышцы 360
клиновидная кость 148–153, 156, 157, 159, 319, 323
крыловидная мышца 354, 356, 359–362, 365, 366
крыловидная мышца совместно с медиальной крыловидной 362
крыловидная мышца, верхняя головка 168, 173, 174, 357, 358, 360, 363, 364
крыловидная мышца, нижняя головка 168, 173, 174, 357, 358, 360, 363, 364
подмышка 35, 137, 138, 146, 304–310, 312, 316, 323, 672, 674, 677, 682, 683, 686, 693, 699
подъязычная поверхность 154, 155, 157–159, 306
лучевая борозда 553
масса 46
масса атланта 192
межмышечная перегородка бедра 336, 666, 670, 671
межмышечная перегородка плеча 335, 336, 521, 523, 550, 552, 553, 573
надмыщелковая линия 142
ножка 460, 479, 481, 483, 486
ножка поверхностного паехового кольца 480
область шеи; задний треугольник шеи 338
паховая ямка 487, 506
пластинка, крыловидный отросток 360
поверхность 93, 145, 146, 235, 305, 321, 686
поверхность диафиза бедренной кости 141
поверхность и межкостный край большеберцовой кости 147
поверхность малоберцовой кости 147
поверхность тела лучевой кости 128
поддерживающая связка надколенника 288, 633, 654
подкожная вена руки 520, 552, 553, 582, 586, 613
подошвенная артерия 324, 703
подсухожильная сумка икроножной мышцы 680
прямая мышца головы 356, 383, 420
пупочная складка 466, 487, 506
реберно-поперечная связка 199, 200
связка 168, 346, 353, 354
стенка правой носовой полости 110
таранно-пяточная связка 308, 312, 695
часть 60–62, 265, 267
широкая мышца бедра 286, 288, 302, 303, 321, 441, 507, 647, 651–654, 657–660, 662, 666, 668, 670, 671, 673, 678, 685
Латеральное
подошвенное возвышение 714
фасциальное ложе голени; фасциальное ложе малоберцовых мышц 690
шейное ядро 390, 391
Латеральные
задние межпоперечные мышцы шеи 406
и медиальные крыловидные мышцы 361
кожные грудные ветви 395
межпоперечные мышцы поясницы 406, 411, 412, 419, 446
подошвенные артерия, вена и нерв 311

Латеральный
атлантоосевой сустав 186, 188, 191, 193, 195
бугорок 150, 154, 159, 306
кожный нерв бедра 638
кожный нерв предплечья 520, 584
край 120, 121, 123, 124, 209, 215, 216, 226, 530, 533
край лопатки 534
крестцовый гребень 61
межмыщелковый бугорок 145, 302
мениск 290, 292–303, 321, 678
мыщелок 35, 137, 142–145, 292, 295, 297, 303–305, 321, 674, 685, 686
мыщелок бедренной кости 287, 290, 291, 293, 294, 302, 303, 321
мыщелок большеберцовой кости 287, 302, 303, 321
надмыщелковый гребень 123, 124, 226, 227, 234, 553, 579
надмыщелок 123, 124, 126, 142, 211, 220, 227, 228, 230, 234, 238–240, 287, 293, 302, 321, 430, 521, 523, 540, 542, 548, 550, 570, 572, 576–581
надмыщелок плечевой кости 125, 239
отросток бугра пяточной кости 150, 154, 158, 159, 309, 709
отросток таранной кости 158, 159, 324
подошвенный нерв 324, 703
пучок 605
угол 120
Левая
ножка 473
почка 421
Левый купол диафрагмы 65, 449
Легкие 447
Легкое 222, 223, 537, 538
Лизосомы 12
Линии
разрезов кожи, наиболее удобные для обнаружения препарируемых мышц 339
распределения основных нагрузок на череп 104
Линия
M (мезофрагма) в середине диска A 329
Z (телофрагма) в середине диска I 329
глаза 196
камбаловидной мышцы 145, 287, 305, 682, 683
прикрепления синовиальной мембраны вокруг головки бедренной кости 277
разреза 698
разрезов кожи верхней конечности 518, 519
Листовидные сосочки 380
Лицевая
артерия 364
вена 364
Лицевой нерв [VII] 83, 364
Лобковая
дуга (90–100°) 269
дуга женщины 269
кость 34, 266, 281, 647
Лобково-бедренная связка 273, 274, 277, 281
Лобково-копчиковая мышца 492–495, 639
Лобково-прямокишечная мышца 492, 494, 495, 497, 639
Лобковый
бугорок 138–140, 265, 267, 271, 273, 274, 279, 280, 463, 473, 485, 493, 494, 496, 497, 505, 635, 640
симфиз 34, 60, 262–265, 267, 269, 273–275, 451, 463, 471, 472, 477, 491–494, 497, 505, 507, 635, 638–640, 647, 652, 655
Лобная
вырезка/отверстие 69, 75, 105
доля 363
кость 34, 69, 70, 73, 75, 76, 94, 96, 109–111, 114, 353
кость, глазничная поверхность 105, 106
кость, глазничная часть 72, 105, 112
кость, лобная чешуя 103
область 338
пазуха 72, 94, 96, 97, 106, 108, 110, 111, 113–115
чешуя 75, 109
Лобные пазухи 72
Лобный
бугор; лобное возвышение 75, 102
гребень 75, 94, 96
край 74
отросток 88, 93, 114
угол 74
шов, метопический шов 72, 75, 102, 103
Лобок 480, 499
Ладьевидная
борозда 145, 146, 305
суставная поверхность большеберцовой кости 308
Ложное ребро [IX] 412
Ложные ребра [VIII–XII] 64
Лозовидное сплетение 484
Локтевая
артерия 252, 557, 583, 586, 611, 613
внутрисуставная сумка 576
вырезка 128, 237
и трехглавая мышцы плеча 548
коллатеральная связка 227, 230, 231, 234, 238, 240, 246
коллатеральная связка запястья 133, 242, 243
коллатеральная связка запястья, задняя часть 233
коллатеральная связка запястья, передняя часть 233
коллатеральная связка запястья, поперечная часть 233
коллатеральная связка, задняя часть 227
коллатеральная связка, передняя часть 227
коллатеральная связка, поперечная часть 227
кость 34, 35, 40, 41, 119, 125, 127, 130–132, 226, 227, 229–231, 233, 235, 236, 238–240, 242–249, 252, 545, 556, 565–567, 572, 574, 576–579, 582–585, 592, 593, 596, 597, 600
кость, передняя поверхность 234
кость, шиловидный отросток 247
мышца 240, 521, 523, 524, 540, 546–548, 550, 569–573, 575, 576, 580–582
подкожная сумка 240, 521, 569, 576
ямка 539
Локтевое возвышение 249
Локтевой
канал 249
нерв 552, 553, 557, 582–584, 586, 611, 613
нерв, задняя ветвь 584
нерв, ладонная ветвь 557
отросток 35, 119, 127, 129, 226, 227, 229–233, 235, 236, 239, 240, 521, 523, 540, 546, 548, 555–557, 570, 571, 574, 577–579
отросток локтевой кости 239
разгибатель запястья 521, 522, 524, 540, 546, 550, 569, 570–572, 575, 577, 580–583, 585, 600, 602, 603, 607
сгибатель запястья 239, 520, 521, 539, 540, 546, 554, 555, 557, 558, 560, 561, 563, 567–569, 571, 575, 576, 580–584, 589, 600, 608
сгибатель запястья, локтевая головка 549
сгибатель запястья, плечевая головка 549
сустав 227, 233, 234
сустав при разогнутом предплечье 230
Локтевые артерия и вена 239, 556
Локтезапястный диск 246
Лопатка 34, 35, 40, 41, 65, 120, 121, 175, 210, 218, 221, 223, 376, 391, 436, 450, 526, 527, 531, 538
верхний край 219
задняя поверхность 209, 400
медиальный край 209, 395
нижний угол 394, 399
реберная поверхность, передняя поверхность 208, 212, 216, 219, 525, 526, 542
суставная впадина 537
Лопаточная область 393, 519
Лопаточно-ключичный треугольник 338, 389
Лопаточно-подъязычная мышца 373, 376, 377, 379, 387, 389–391
верхнее брюшко 367, 373–375, 385, 389, 464
верхнее брюшко и нижнее брюшко 378
нижнее брюшко 373–375, 385, 389, 464, 528, 529, 549, 550
Лопаточно-трахеальный треугольник 338
Луковица
полового члена 506, 507, 637
преддверия 499, 501, 506
Луковично-губчатая мышца 491, 498–500, 503, 504, 637, 641, 645
Лучевая
артерия 557, 572, 583, 584, 586, 613
вырезка 127, 230, 236, 240
коллатеральная связка 227–231, 234, 238, 240, 245
коллатеральная связка запястья 242–244, 246, 247, 252
кость 34, 35, 40, 41, 119, 125, 128, 130–132, 226, 227, 229–231, 233, 235, 238–240, 242, 243, 245–249, 252, 523, 545, 556, 564–567, 572, 574, 577–579, 582–585, 592, 593, 596, 597, 600
кость, головка лучевой кости 582
кость, запястная суставная поверхность 237
кость, передняя поверхность 234
кость, шиловидный отросток 247
ямка 123, 124, 226, 230

Лучевое возвышение 249
Лучевой
нерв 552, 553, 582, 583
нерв, поверхностная ветвь 520
сгибатель запястья 239, 520, 522, 523, 549, 554, 555, 557, 558, 561, 567, 568, 582, 583, 588, 589, 600, 608
Лучевые артерия и вена 239, 556
Лучезапястный
и среднезапястный суставы 247
сустав 129, 246
сустав и суставы кисти 242–245
Лучистая
связка головки ребра 199, 200
связка запястья 243
Лучистые грудино-реберные связки 201

М

Магнитно-резонансная томография тазобедренного сустава 281
Малая
грудная мышца 432, 433, 436, 440, 441, 464, 529, 538, 541, 544, 549
задняя прямая мышца головы 365, 366, 407, 409, 411, 415–419
и большая круглые мышцы 396
круглая мышца 222, 395, 398, 418, 434, 523, 524, 528, 530, 532–535, 538, 540, 546, 547, 550
надключичная ямка 338, 389
подкожная вена ноги 690
половая губа 490, 499, 502, 504, 506
поясничная мышца 448, 454, 466, 473, 635, 648, 655
приводящая мышца 418, 660–663
ромбовидная мышца 398–400, 418, 436, 528, 529, 543, 550
седалищная вырезка 139, 266, 275, 507
скуловая мышца 344, 345, 348, 350, 365
ягодичная мышца 286, 418, 435, 442, 644, 647, 648, 650, 658–660, 662, 665, 666, 668, 669
Малоберцовая
артерия 690
вырезка 145
коллатеральная связка 288, 290, 292–301, 321, 668, 675
кость 34, 35, 40, 41, 137, 138, 146, 287, 288, 290, 293–295, 297, 300, 301, 303–307, 310, 323, 642, 653, 661, 667, 675, 688–690
кость, латеральная подошва 311, 685
кость, межкостный край 681
суставная поверхность 145
Малоберцовые вены 690
Малоберцовый блок 158
Малое
крыло 78, 79
нёбное отверстие 117
седалищное отверстие 262, 270, 638, 640
Малые нёбные отверстия 95, 112
Малый
бугорок 34, 119, 123–126, 211, 212, 214, 215, 220, 430, 530, 531, 542
бугорок плечевой кости 219, 222
вертел 35, 137, 138, 141–144, 271–276, 278–281, 283, 463, 635, 640, 643, 654, 661, 667
рог 93, 381
Маточная труба 283
Матрикс кости 30
Матриксные гранулы 30
Медиальная
борозда подошвы 698
группа мышц бедра 658
губа 142
дугообразная связка 448, 454, 456, 473
и средняя группы подошвенных мышц стопы 707
клиновидная кость 148–153, 156, 157, 159, 306, 307, 314, 318, 319, 323, 325, 696, 702, 718
коллатеральная связка; дельтовидная связка 307, 310, 312, 324
коллатеральная связка; дельтовидная связка, большеберцово-ладьевидная часть 309, 311
крыловидная мышца 168, 348, 357–361, 363–366
подошва 35, 137, 145, 146, 304–307, 310, 312, 316, 318, 319, 323, 633, 672–674, 677, 681–683, 687, 699
подошва и лодыжковая суставная поверхность 309
подошвенная поверхность 154, 155, 157–159, 306
подошвенная поверхность блока таранной кости 309
плечевая борозда 553
межмышечная перегородка бедра 336, 670, 671
межмышечная перегородка плеча 335, 336, 520, 543, 550, 552, 553
надмыщелковая линия 142
ножка 111, 460, 479, 481, 483, 486
ножка поверхностного пахового кольца 480
паховая ямка 487, 506
поверхность 145, 146, 235, 236, 305, 321
поверхность большеберцовой кости 293
поверхность диафиза бедренной кости 141
поверхность и медиальный край большеберцовой кости 147
поддерживающая связка надколенника 654, 657
подкожная вена руки 520, 552, 553, 582, 584, 586, 613
подошвенная артерия 311, 324
подсухожильная сумка икроножной мышцы 680, 681
пупочная складка 466, 487, 506
стенка глазницы 109
широкая мышца бедра 288, 291, 303, 321, 652–658, 660, 662, 666, 668, 670–673
поддерживающая связка надколенника 288
Медиальное подошвенное возвышение 714
Медиальные
задние межпоперечные мышцы шеи 419
межпоперечные мышцы поясницы 406, 409, 411, 412, 417, 419
Медиальный
бугорок 150, 154, 159, 318
вал блока плечевой кости 239
гребень 146
кожный нерв икры 690
кожный нерв плеча 520, 553
кожный нерв предплечья 520, 553
край 120, 123, 124, 145, 212, 400, 436, 529, 530
крестцовый гребень 61
межмыщелковый бугорок 145, 302
мениск 290, 292–300, 303, 321
мыщелок 35, 137, 142–145, 292, 295, 297, 304, 305, 321, 667, 674, 682, 683
мыщелок бедренной кости 287, 289–291, 293, 294, 296, 302, 303, 321
мыщелок большеберцовой кости 287, 296, 299, 302, 303, 321
надмыщелковый гребень 123, 124, 226, 234
надмыщелок 119, 123, 124, 126, 142, 214, 220, 226, 227, 230, 233, 234, 238–240, 287, 293, 302, 321, 433, 520, 539, 540, 542, 543, 548–551, 554, 556–563, 565, 567, 568, 574, 575, 578, 580, 661, 581
надмыщелок плечевой кости 125, 239
отросток бугра пяточной кости 150, 154, 158, 159, 309, 709
подошвенный нерв 311, 324, 703
свод стопы 698
Межальвеолярные перегородки 89
Межбугорковый
синдесмоз 305, 307, 311
сустав 287, 296, 300, 301, 303, 305
Межбугорковая борозда 123, 124, 126, 212, 214–217, 220, 430, 530, 531, 542
Межбугорковое влагалище 216, 217, 219, 529, 532, 534, 536
Межвертельная линия 142, 271, 273, 274, 278, 635, 654
Межвертельный гребень 141, 142, 271, 276, 283, 643, 667
Межклеточное вещество 31, 32
Межклиновидные суставы 323
Межключичная связка 212, 213
Межкорневые перегородки 89
Межкостная
крестцово-подвздошная связка 263, 269, 493, 649
мембрана 247, 308
мышца [I] 604
перепонка 162, 243, 245, 300, 566, 582, 583
перепонка голени 288, 290, 301, 305, 312, 642, 667, 675, 684, 686, 688–690
перепонка предплечья 235, 238, 246, 564, 565, 574, 581, 593
таранно-пяточная связка 306–308, 311, 322, 323, 325, 695
Межкостные
мышцы 323, 600
мышцы кисти 598
мышцы ладонной поверхности кисти 597
плюсневые связки 312
Межкостный
край 127, 128, 145, 146, 235
край большеберцовой кости 308
край малоберцовой кости 147, 308
промежуток 147
Межлобковый диск 263
Межмышечные сумки ягодичных мышц 666

Межмыщелковая
линия 142, 144
ямка 287, 290, 291
ямка бедренной кости 302
Межмыщелковое возвышение 145, 287, 303–305, 321, 678
Межножковые волокна 460, 478–480, 486
Межостистые
и остистые мышцы 413
мышцы 417, 418
мышцы груди 417
мышцы поясницы 411, 413, 414
мышцы шеи 407, 409, 411, 413–415, 419
связки 182, 183, 189
Межплюсневая кость 155
Межплюснефаланговая сумка 720
Межпозвоночная поверхность 177
Межпозвоночное
отверстие 42, 51, 54, 55, 60, 178, 181, 182, 184, 185, 189, 191, 200
отверстие позвонка [IV] 279
отверстие позвонка [V] 279
пространство 45, 50, 55
Межпозвоночный диск 42, 44, 50, 55, 64, 178, 181–186, 188, 189, 191, 195, 199, 200, 270, 274
Межпоперечные
мышцы груди 409, 419
связки 182–185, 193, 412
Межреберно-плечевые нервы 520
Межреберные
артерия, вена и нерв 440
и листочные мышцы 439
мышцы 437, 438
мышцы и диафрагма 438
нервы, передние ветви, вентральные ветви 437, 446, 447
Межреберный
нерв [III] 440
нерв [IX], передняя кожная ветвь 440
промежуток, наружная межреберная мышца [VII] 395
Межсухожильные соединения 569–571, 573, 577, 602, 604, 610
Межтерриториальный матрикс 28
Межфаланговые суставы
кисти 243, 246, 606
кисти (дистальные) 131
кисти (проксимальные) 131
стопы 323
Межфаланговый сустав стопы 313
Межфасциальное пространство 355
Межъямочная связка 486
Мезотендиний 615
Мембрана зернистой эндоплазматической сети 12
Мениск 296
Мениски коленного сустава 296
Места
начала и прикрепления большой грудной и ключовидно-плечевой мышц 431
начала и прикрепления внутренних мышц таза 648
начала и прикрепления дельтовидной мышцы 527
начала и прикрепления задней группы мышц предплечья 581
начала и прикрепления квадратной мышцы поясницы 474
начала и прикрепления коротких и длинных мышц-вращателей 414
начала и прикрепления медиальной группы мышц бедра 663
начала и прикрепления межостистых мышц 711
начала и прикрепления межостистых и остистых мышц 414
начала и прикрепления многораздельных мышц 414
начала и прикрепления мышц возвышения большого и малого пальцев 601
начала и прикрепления мышц и связок на внутренней поверхности тазовой кости 649
начала и прикрепления мышц и связок на наружной поверхности тазовой кости 650
начала и прикрепления мышц ладонной поверхности кисти 600
начала и прикрепления мышц на бедренной кости 668
начала и прикрепления мышц на внутренней поверхности нижней челюсти 366
начала и прикрепления мышц на задней поверхности костей голени 684
начала и прикрепления мышц на ключице 443
начала и прикрепления мышц на костях черепа 365
начала и прикрепления мышц на передней поверхности костей голени 676
начала и прикрепления мышц на тыльной поверхности костей стопы 697
начала и прикрепления мышц на тыльной стороне кисти 607
начала и прикрепления мышц пояса и свободной верхней конечности 549, 550
начала и прикрепления мышц спины 419
начала и прикрепления мышц туловища 417, 441, 442
начала и прикрепления мышц туловища и конечностей 418
начала и прикрепления надподъязычных мышц 379
начала и прикрепления передней группы мышц предплечья 568
начала и прикрепления передней зубчатой мышцы 436
начала и прикрепления плечевой и двуглавой мышцы плеча 545
начала и прикрепления подвздошно-поясничной мышцы 474, 648
начала и прикрепления подключичной и малой грудной мышц 436
начала и прикрепления подошвенных мышц на костях стопы 712
начала и прикрепления подподъязычных мышц 379
начала и прикрепления полуостистой мышцы 414
начала и прикрепления прямой мышцы живота и пирамидальной мышцы 474
начала и прикрепления червеобразных и межкостных мышц 596
начала и прикрепления червеобразных и межкостных мышц кисти 601
начала и прикрепления ягодичных и других мышц таза 648
прикрепления менисков, крестообразных связок и синовиальной мембраны на большеберцовой кости 298
прикрепления синовиальных влагалищ сухожилий сгибателей пальцев к подошвенным связкам 309
прикрепления суставной капсулы тазобедренного сустава 277
прикрепления сухожилий на фалангах пальцев 605, 606
Место
прикрепления суставной капсулы 291
прикрепления сухожилия длинной малоберцовой мышцы 309
прикрепления сухожилия задней большеберцовой мышцы 309
прикрепления сухожилия межкостной мышцы 606
прикрепления сухожилия червеобразной мышцы 606
расположения ушной раковины 72
Метафиз, эпифизарная линия 311
Мечевидный отросток 34, 44, 63, 66, 175, 201, 433, 437, 449, 463, 469–472
Мешкообразное углубление 227, 230, 234, 240
Мизинец [V] 613
Микроворсинки 30
Мимические мышцы со стороны ротовой полости 348
Минерализованная зона 163
Минерализованный матрикс хряща 163
Миосухожильное соединение 330
Миофибриллы 329, 331
Митохондрии 30
Митохондрия 12, 30, 329
Многоперистая мышца 332
Многораздельная мышца 386
Многораздельные мышцы 404, 410, 412, 414, 415, 417–419
поясницы 411
шеи 390
Мозговая
поверхность 83
ямка 96
Мозжечковая ямка 96
Мозжечок 44
Молочный зуб 102
Мочевой пузырь 281, 454, 487, 506, 507
Мочеполовая
диафрагма женщины 505
диафрагма мужчины 505
область 490
щель 639
Мочеточник 502, 506
Мошонка 480, 490
Мужской мочеиспускательный канал; мужская уретра 505
простатическая часть 507
Мужчина 632
(голова, шея, грудь, рука) 520
Мужчина, вид
сбоку 427
спереди 427
Мышца 42, 60, 61, 262, 265, 267, 270, 273, 454, 635, 652, 655, 661
Мышечная
лакуна 444
часть претрахеальной пластинки 386
Мышечное волокно 329
Мышечно-кожный нерв 552, 584

Мышечные
пучки 332
ткани 328
Мышечный пучок 331
Мышца
гордецов 344
смеха 344, 345, 348, 350
язычка 348
Мышца,
выпрямляющая позвоночник 396, 398, 399, 401, 403, 404, 412, 418, 419, 421, 424, 425, 447, 453, 649
выпрямляющая позвоночник, грудная часть 407
имеющая сухожильные перемычки 332
напрягающая нёбную занавеску 366
опускающая бровь 346
опускающая нижнюю губу 344–346, 348, 350, 365, 382
опускающая перегородку носа 347, 348, 365
опускающая угол рта 344–346, 348, 350, 365, 372
отводящая большой палец стопы 311, 323, 694, 699–701, 703, 704, 707–709, 712, 715, 718
отводящая мизинец 246, 566, 572, 588–590, 592, 593, 595, 597, 600–603, 607, 608, 612, 614, 704, 707, 708
отводящая мизинец стопы 311, 323, 694, 697, 700, 701, 703, 706, 709, 712, 714
поднимающая верхнюю губу 344–348, 350
поднимающая верхнюю губу и крыло носа 344–349, 365
поднимающая задний проход 491–498, 500, 502–504, 506, 507, 637, 649
поднимающая лопатку 374, 375, 384–386, 390, 391, 398–401, 404, 418, 436, 528, 529, 543, 550
поднимающая лопатку, большая и малая ромбовидные мышцы 400
поднимающая нёбную занавеску 366
поднимающая угол рта 344, 346–348, 350, 365
поднимающая яичко 444, 460, 468, 470, 479, 483–486
приводящая большой палец кисти 523, 563, 566, 590, 600, 601, 603, 604, 607, 614
приводящая большой палец кисти, косая головка 588, 589, 591–593, 595, 597, 608
приводящая большой палец кисти, поперечная головка 589, 591–593, 595, 597, 608
приводящая большой палец стопы 319, 709, 712, 714
приводящая большой палец стопы, косая головка 322, 707–709, 712, 714
приводящая большой палец стопы, косая и поперечная головки 710
приводящая большой палец стопы, поперечная головка 704, 707–709, 712
противопоставляющая большой палец кисти 246, 563, 566, 588, 589, 591–593, 595, 597, 600, 601, 608, 614
противопоставляющая мизинец 563, 566, 589–593, 595, 597, 600, 601, 607, 608, 614, 707–709
противопоставляющая мизинец стопы 712, 714
сморщивающая бровь 344, 346, 349, 365
Мышца-напрягатель широкой фасции бедра и портняжная мышца 653
Мышцы
бедра 651
верхней конечности 508, 522, 524, 539, 540
верхней конечности и груди 523
возвышений большого пальца и мизинца 595
возвышения большого пальца и межкостные мышцы кисти 593
возвышения большого пальца кисти 594
возвышения мизинца кисти 594
голени 680
голени и стопы 675
головы 340, 346, 347, 368
груди 422, 445
груди и глубокие мышцы спины 404
груди и живота 429, 440
диафрагмы тазовой полости 381, 382
жировой промежности 500
живота 460
задней стенки груди и живота 446
задней стенки живота 454
и фасции верхней конечности 520, 521
и фасции груди и живота 444
и фасции диафрагмы таза женщины 502
и фасции медиальной поверхности стопы 715
и фасции нижней конечности 633
и фасции предплечья 569
и фасции промежности женщины 497, 504
и фасции промежности мужчины 503
кисти 591
ладонной поверхности кисти 589, 592
лица 344, 345
медиальной группы бедра 661
нижней конечности 616, 634
окружности ноздрей 349
подколенной области 657
пояса верхней конечности 528, 529, 535
пояса верхней конечности и плеча 543
пояса и свободной верхней конечности 546, 547
правого плечевого пояса (+вращательная манжетка+) 532
правого плечевого пояса: надостная, подостная, малая круглая, подлопаточная 530, 533
предплечья 573
промежности 476
промежности (тазового дна) 488
промежности женщины 493, 494
промежности женщины после удаления мочеполовых мышц 492
промежности женщины после удаления сфинктеров (кроме сфинктера мочеиспускательного канала) 491
промежности женщины после удаления фасций 491
спины 403
спины и задней области шеи 399, 407
спины и наружные мышцы таза 396
спины и подзатылочные мышцы 415
таза 645, 646
таза и бедра 666
туловища 432, 435, 464
туловища и плеча 433
тыла стопы 692, 693
шеи 375
шеи и спины 384
Мышцы,
окружающие глазную щель 349
окружающие ротовую щель 348, 350
отводящие бедро 285
поднимающие ребра 404, 409
фасции и сухожилия медиальной поверхности нижней трети голени и стопы 718
Мышцы-
антагонисты 331
вращатели 414
вращатели груди 411, 412, 417, 419
разгибатели пальцев и лучевой разгибатель запястья 577
сгибатели голени 477
сгибатели, общая головка 550
Мышцелковый
канал 77, 95
отросток 91
отросток нижней челюсти 72
сустав 164
Мышцелок плечевой кости 126, 211, 214, 220
Мягкое
нёбо 72
нёбо; нёбная занавеска 348
Мясистая
мышца 503
оболочка 503

Н

Нагрузки на правый тазобедренный сустав при ходьбе 285
Над- и подподъязычные мышцы 378
Надблоковое отверстие 126
Надбровная дуга 75
Надвертлужная борозда подаздошной кости 141
Надглазничная вырезка/отверстие 69, 70, 75, 76, 102, 105
Надглазничный край 69, 75, 76
Надгортанник 44
Надгрудинное пространство 388
Надгрушевидное отверстие 638, 644
Надколенник 34, 137, 138, 143, 144, 287, 289, 290, 292, 293, 298, 302, 321, 334, 633, 651–653, 657, 661, 673, 676, 678, 685, 686
Надколенник, суставная поверхность 291, 294
Надколенниковая
поверхность 142–144, 292, 293, 297, 321
поверхность бедренной кости 290, 294

Надкостница 26, 33
  черепа, перикраниум 346
Надладьевидная кость 155
Надлопаточный нерв 532
Надмыщелковая ось 220
Надмыщелковый отросток 126
Наднадколенниковая сумка 289, 291, 295, 301
Наднадколенниковое углубление 294
Надостистая связка 182, 183, 185, 189, 262, 415
Надостная
  мышца 222, 223, 391, 398, 418, 433, 441, 528–535, 537, 538, 540, 541, 544, 546, 549, 550
  ямка 120, 121, 210, 211, 214, 219, 220
Надподъязычные мышцы 381
Надпузырная ямка 487, 506
Надсуставной бугорок 120, 121, 215, 219, 542
Надхрящница 29
Надчерепная мышца 346
Надчревье; надчревная область; надчревная ямка 426
Наивысшая
  выйная линия 71, 77, 95
  межреберная артерия 437
  межреберная вена 437
Направление
  волокон мышц стенок живота 474
  мышечной силы 285
  тяги мышц, прикрепляющихся к подъязычной кости 377
Направления
  движений нижней челюсти в височно-нижнечелюстном суставе 362
  сокращений мышц живота 475
Напрягатель широкой фасции 281, 434, 442, 464, 507, 633, 634, 642, 647, 648, 650–653, 658, 659, 665, 669
Наружная
  большеберцовая кость 155
  губа 267
  запирательная мышца 286, 441, 442, 647, 507, 641, 644, 645, 650, 658, 660–663, 668, 669
  зона фиброзного кольца 176
  коньюгата 264
  косая мышца живота 394, 396, 398, 399, 401–403, 418, 421, 428, 434, 441, 442, 444, 447, 453, 460–462, 465–470, 474, 475, 477, 478, 485, 502, 523, 650
  межреберная мембрана 437
  окружающая пластинка 26
  пластинка 72
  пластинка теменной кости 72
  поверхность 74, 75
  подвздошная артерия 444, 638
  подвздошная вена 444, 502, 638
  семенная фасция 484
  сонная артерия 387
  яремная вена 386, 389–391
Наружное
  вращение 282
  основание черепа 95
  основание черепа, вид снизу. Места начала и прикрепления мышц 366
  отверстие мочеиспускательного канала 490, 491, 501, 502, 504, 506
  слуховое отверстие 81, 82
Наружные
  межреберные мышцы 402, 404, 407, 409, 417, 435, 437, 439–441, 446, 447, 464
  мышцы таза 644
Наружный
  затылочный выступ 71, 77, 95, 187, 189, 190, 394, 397, 416
  затылочный гребень 77, 190
  слуховой проход 70, 72, 82, 108, 353
  сфинктер заднего прохода 491, 497–504
  сфинктер мочеиспускательного канала 491, 502, 505
Начало межкостных мышц 309
Небная кость 71, 73, 90, 95, 109, 111
  горизонтальная пластинка 97, 103, 110–112
  перпендикулярная пластинка 114, 117
  пирамидальный отросток 106, 110, 116, 117
Небно-язычная мышца 348, 380
Небные
  борозды 89
  кости 89
Небный
  валик 89
  отросток 88, 89, 97, 106, 114
Незернистая (гладкая) эндоплазматическая сеть 12
Нейтральное положение 224
Некоторые
  глубокие мышцы спины и груди 406
  мышцы промежности и таза женщины 492
Непарная вена 446, 457
Неподвижный мыщелок 172
Непрерывные соединения 162
Нерв 331
Нервы конского хвоста 55
Нижнее ребро 198
Нижнечелюстная ямка 81, 82, 95, 173, 174, 361, 362
Нижнечелюстной симфиз 102
Нижние
  диафрагмальные артерия и вены 455
  задние прободающие нервы, нижние прямокишечные нервы 500
  надчревные артерия и вена 486, 487
  нервы ягодиц 499
  прямокишечные артерия, вены и нервы 499
  ягодичные вены 669
Нижний
  альвеолярный нерв 364
  констриктор глотки 346, 375, 377, 385, 390
  носовой ход 72, 110
  полюс надколенника 302
  поясничный треугольник 394, 399
  рог 633
  суставной отросток 42, 43, 45, 47–49, 51, 52, 54–59, 176, 178, 183, 185, 192
  угол 120, 121, 209, 218, 400, 436, 528, 530, 533, 540
  удерживатель сухожилий малоберцовых мышц 311, 693, 695, 719
  удерживатель сухожилий разгибателей 633, 634, 672, 687, 691–694, 715–717, 719
  эпифиз бедренной кости 144
  ягодичный нерв 669
Нижняя
  альвеолярная артерия 364
  апертура грудной клетки 63
  близнецовая мышца 435, 643, 644, 648, 650, 659, 665, 666, 669
  ветвь лобковой кости 139–141, 263, 265, 266, 490, 492, 505, 507, 638
  височная линия 74
  выйная линия 71, 77, 95, 187, 410, 416
  глазничная щель 95, 105, 106, 109, 110, 116, 117
  задняя зубчатая мышца 396, 398, 399, 401–403, 418, 442
  задняя подвздошная ость 139, 141, 265, 266, 271, 280, 667
  косая мышца 420
  косая мышца головы 407, 409, 411, 415, 416, 419
  лобковая связка 262, 263, 497, 505
  локтевая коллатеральная артерия 557
  надчревная артерия 466, 483, 484, 502
  надчревная вена 466, 484, 502
  носовая раковина 69, 73, 87, 97, 106, 110, 111, 114
  передняя подвздошная ость 139–141, 265, 267, 273, 280, 281, 490, 491, 494, 496, 497, 649, 653, 661
  плечелопаточная связка 219
  позвоночная вырезка 51–59
  полая вена 448, 451, 455, 457
  продольная мышца 380
  реберная ямка 42, 51–53, 200
  стенка полости носа 72
  стенка полости носа (костное небо) 112
  суставная поверхность 46–49, 51–54, 56–59, 145, 146, 181, 182, 184, 195, 304
  суставная поверхность большеберцовой кости 309
  фасция диафрагмы таза 497, 498
  челюсть 34, 69–73, 91, 92, 97, 102, 103, 175, 363, 373, 380, 385, 386, 389, 416
  щитовидная вена 391
  ягодичная артерия 669
  ягодичная линия 139
Нисходящая часть 394
Ноготь 251
Ножка
  дуги 45, 50, 55
  дуги позвонка 48, 53, 59, 182–185, 421
  клитора 506
  полового члена 506
Нормальный диапазон движений голеностопного сустава 326

Носовая
вырезка 88
кость 44, 69, 70, 72, 73, 87, 97, 102, 105, 109–112
мышца 344–346, 349
мышца, крыльная часть 365
мышца, поперечная часть 365
ость 75, 76, 97
перегородка 114, 364
поверхность 88, 90
полость 108
часть 75
часть глотки 44, 363
часть лобной кости 108
Носовой
гребень 88, 90, 111, 112, 117
край 76
Носослезный канал 109

О

Области
верхней конечности 518, 519
головы и шеи 338
и линии разрезов кожи нижней конечности 632
туловища и линии разрезов кожи 426
туловища и линии разрезов кожи, наиболее удобные для обнаружения препарируемых мышц 393
Область
глазницы 338
запястья 248
носа 338
промежности 490, 632
промежности женщины 490
промежности мужчины 490
рта 338
Общая
головка 667
головка мышц разгибателя пальцев, разгибателя мизинца, локтевого разгибателя запястья 577
головка мышц-разгибателей 568, 580, 581
головка мышц-сгибателей 541, 544, 558, 561, 567, 568, 575, 580, 581
подвздошная артерия 502
подвздошная вена 502
сонная артерия 346, 386, 390, 391
Общее влагалище сухожилий
малоберцовых мышц 311, 719, 720
сгибателей 608, 609
Общие подошвенные пальцевые артерии 614, 703
Общий покров 465, 553, 583, 672
Овальное отверстие 78, 79, 95, 96, 117
Одноосные суставы 164, 165
Одноперистая мышца 332
Окклюзивная плоскость 196
Околоносовые пазухи 109
Околоплодные вены 466, 487
Околоушная железа 363, 364, 374, 385, 386
Околоушно-жевательная область 338
Околоушной проток 346, 347
Опора таранной кости 149, 150, 154, 155, 157–159, 306, 307, 318, 319, 324, 705, 718
Опускание 382
Осевой
позвонок [CII] 35, 42, 43, 186–188, 190, 191, 195, 400, 413, 416, 420, 439
позвонок [CII], дуга позвонка 186
позвонок [CII], остистый отросток 415, 416
скелет 38, 39
Оси движения в запястно-пястном сочленении большого пальца 252
Основание
крестца 60, 61, 267
крыловидно-остистого отростка 112
надколенника 144
плюсневой кости 148, 150–152, 157, 159, 160
плюсневой кости [I] 156, 319, 698
плюсневой кости [V] 156, 319
проксимальной фаланги 134, 309, 322, 595
проксимальной фаланги [I] 156, 319, 578
проксимальной фаланги [V] 577
пястной кости 130, 134, 136, 252, 253, 577
пястной кости [I] 578
пястной кости [II] 247
пястной кости [II] 561, 574, 579
пястной кости [III] 574, 579, 595
пястной кости [V] 561
фаланги 130, 136, 148, 150, 160, 252, 595
Основания плюсневых костей 698
Основная пазуха 108
Основное вещество 29
Основные
линии распределения нагрузки и линии наиболее частых повреждений черепа 104
оси движения правой стопы 316
Оссификация костей мозгового черепа 73
Остеобласт 30
Остеоид 30
Остеокласт 32
и резорбция костной ткани 32
Остеоны 26, 27
Остеохондроз концевой пластинки гиалинового хряща 181
Остеоцит 30
в костной лакуне 31
Остеоциты 163
Остистая
мышца 390, 403, 404, 418
мышца головы 407
мышца груди 401, 402, 407, 411, 413, 414
мышца шеи 407, 411, 413, 414
часть 525, 527
Остистое отверстие 78, 79, 95, 96
Остистые отростки [TIII–TVIII] 400
Остистый
отросток 42–45, 47–59, 63, 64, 176, 178, 181–184, 187, 189, 190, 192, 193, 198–201, 209, 270, 386, 391, 410, 421, 434
отросток [CII] 45
отросток [CVII] 404
отросток [LII] 44
отросток [LIV] 651
отросток [ThXII] 396, 397
отросток, осевой позвонок [CII] 192
Ость
ключицы 171
лопатки 35, 120, 121, 211, 214–216, 219, 220, 394, 395, 397, 398, 400, 521, 523, 526, 528, 530, 532, 640
Ось
вращения 299
головки плечевой кости 220
движений заднего отдела стопы 316
движения 282
движения голеностопного сочленения 316
движения подтаранного сочленения 316
движения поперечного сочленения плюсны и предплюсны 316
мышелков бедренной кости 284
отведения/приведения 254, 642
противопоставления большого пальца 254
ротации 172
сгибания/разгибания 254, 326, 663
шейки бедренной кости 284
Отведение 282, 283, 599
Отверстие
влагалища 500, 506
влагалища, лоскуты девственной плевы 504
для прохождения влагалища 491, 492, 494
для прохождения прямой кишки 491, 492, 494, 639
нижней полой вены 448, 450, 451, 453, 454, 456, 457, 473
нижней челюсти 71, 91, 379, 381
Отверстия
в наружном основании черепа 101
в стенках глазницы и проходящие через них структуры 107
в стенках полостей лицевого черепа и их назначение 99
во внутреннем основании черепа 98
Отвесная линия нейтральной позиции 196
Отклонение таза 12° 477
Отношение большого пальца к остальным пальцам в нейтральном положении (0°) 254
Отодвигание назад 172

Отростки
коллагеновых микрофибрилл 330
остеоцитов 30
Отросток длинной подошвенной связки 309

П

Пазуха предплюсны 154, 309
Пазухи воздухоносных костей черепа (околоносовые пазухи) 113
Пальцевидные выросты мышечного волокна, покрытые сарколлеммой 330
Пальцы стопы 137
Париетальная
брюшина 447, 454, 465, 467, 485, 487
плевра 437
плевра, диафрагмальная часть 447, 467
плевра, реберная часть 438, 447, 467
фасция живота, внутрибрюшная фасция 421
Пассивные затяжки продольных сводов стопы 318
Пах; паховая область 426
Паховая
область женщины 480
область мужчины 480
связка, паховая дуга 262, 273, 274, 280, 428, 444, 454, 461–464, 468–473, 478–481, 484–486, 505, 633, 635, 638, 650, 652
Паховый
канал 482, 483, 485, 486
канал женщины 478
канал мужчины 479
серп, соединительное сухожилие 483
треугольник; треугольник Хессельбаха 486
Первое
[I] ребро 64, 67, 175, 201, 208, 209, 211–213, 375, 383, 384, 391, 420, 437, 439, 469, 536
переднее крестцовое отверстие 279
Первый
грудной позвонок [T1] 52
и второй шейные позвонки 192
поясничный позвонок [L1] 56
шейный позвонок, атлант [C1] 45, 46
Перегородка клиновидных пазух 110
Перегородки камер сдавливания 325
Переднее
бедро 347, 381
и заднее решетчатые отверстия 109
межмыщелковое поле 145, 304
решетчатое отверстие 86, 105, 112
фасциальное ложе голени; фасциальное ложе разгибателей 690
Переднелатеральная поверхность 123
Переднемедиальная поверхность 123
Передние
большеберцовые артерия и вены 688
большеберцовые вены 690
и задние оси движения 224
крестцово-подвздошные связки 274
крестцовые отверстия 42, 60, 62, 265, 269, 638
Передний
бугорок 43, 46, 48, 49, 188, 192, 195, 420
бугорок атланта 190
верхний подвздошный гребень 480
край 128, 145, 146, 235, 305, 672, 675
край большеберцовой кости 147
край вертлужной впадины 283
край малоберцовой кости 147
межкостный нерв предплечья 566, 583
наклонный отросток 79, 96, 110
наклонный отросток клиновидной кости 72
нижний подвздошный гребень 274
родничок 102, 103
слезный гребень 86, 349
Передняя
атлантозатылочная мембрана 186, 188, 189
большеберцовая артерия 690, 694
большеберцовая мышца 321, 634, 651, 665, 672–674, 676, 684, 685, 687–690, 712
большеберцовая мышца, длинный разгибатель большого пальца и пальцев стопы 674
большеберцово-таранная часть 307
верхняя подвздошная ость 279
голеностопная область 632
грудино-ключичная связка 211–213
группа мышц бедра 652
группа мышц голени 673
группа мышц и фасций голени и стопы 672
группа мышц предплечья 554, 555, 557, 558, 561, 563, 564, 567
дуга атланта 44, 46, 189, 192, 193
зубчатая мышца 398, 399, 401, 428, 432–436, 440–442, 447, 453, 460, 464, 468, 523, 528, 529, 538, 541, 543, 544, 549
крестообразная связка 289, 290, 292, 294–298, 303, 321, 668, 678
крестцово-копчиковая связка 269, 493, 502
крестцово-подвздошная связка 262, 263, 269, 270, 273, 493, 638
лестничная мышца 373–375, 383, 385, 390, 391, 439, 441, 442, 464
локтевая область 518
межберцовая связка 307, 308, 310, 312
межкостная артерия 566
межмышечная перегородка голени 688–690
нижняя подвздошная ость 279
носовая ость 69, 88, 112, 117
область бедра 632
область голени 632
область запястья 518
область колена 632
область плеча 426, 518
область предплечья 518
область шеи; передний треугольник шеи 338
пластинка; глубокая пластинка; фасция квадратной мышцы поясницы 421
поверхность 88, 127, 144, 235, 236
поверхность диафиза большеберцовой кости 302
поверхность пирамиды 83
поверхность тела лучевой кости 128
продольная связка 44, 50, 55, 177, 182–184, 188, 189, 262, 273, 274, 386, 421, 466, 637, 641, 652
прямая мышца головы 366, 383, 420
пяточная суставная поверхность 154, 158, 159
связка головки малоберцовой кости 290, 293
стенка верхнечелюстной пазухи 72
суставная поверхность 47
суставная поверхность зуба 194
таранная суставная поверхность 154, 155, 158, 159, 695
таранно-малоберцовая связка 307–310
таранно-пяточная связка 308
ушная мышца 345
часть ребра 65
черепная ямка 110, 111, 114
ягодичная линия 139, 266
яремная вена 391
Перекрест сухожилий 591
Переходная зона 163
Перимизий 331
Перикост; надкостница 334, 390, 615
Перпендикулярная пластинка 85, 86, 90
Перстневидный хрящ 44, 390
Петушиный гребень 72, 85, 86, 97, 106, 110, 111, 114
Печеночные вены 455
Печень 447
Пещеристое тело клитора 501
Пиноцитозные пузырьки 12
Пирамида височной кости 72
Пирамида; каменистая часть 81–83
Пирамидальная мышца 432, 441, 460, 461, 463–466, 474
Пирамидальный отросток 90, 109, 112, 117
Питательное отверстие 145, 146, 184, 234, 550
Пищевод 375, 377, 386, 391, 448, 451, 455, 457
Пищевод, брюшная часть 454
Пищеводное отверстие 448, 451, 453, 454, 456, 473
Пластинка дуги позвонка 48, 49, 53, 59, 183, 184, 421
Пластинки
компактного вещества костной ткани 27
остеона 26
шейной фасции 386
Плечевая
артерия 552, 553, 557, 582
кость 34, 35, 40, 41, 119, 123, 124, 129, 211–213, 215, 216, 218, 220, 221, 226–231, 238–240, 335, 336, 430, 531, 532, 534, 537, 551–553, 556, 574, 576, 579
кость, медиальный надмыщелок 564
кость, переднелатеральная поверхность 234

кость, хирургическая шейка 528
мышца 240, 335, 336, 433, 464, 521–523, 539, 541–545, 549–553, 555–560, 563, 567, 568, 572, 573, 582
Плечевое сплетение 391, 538
Плечевой
пояс; пояс верхней конечности 210
сустав 216, 218–221, 528, 536
Плечевые
артерия и вена 556
вены 552, 553, 582
Плечеголовная вена 445
Плечелоктевой сустав 226, 231, 232, 239, 240
Плечелопаточный ритм 225
Плечелучевая мышца 239, 240, 521–524, 539, 540, 546, 549–551, 553–558, 560, 562, 563, 566–569, 571–575, 579–583
длинный и короткий лучевые разгибатели запястья 574, 579
Плечелучевой сустав 226, 239, 240
Плечо 34, 40, 41, 119
Плоские швы черепа (парные) 167
Плоский
(гармонический) шов 162
сустав 164, 165
Плоскость разреза 545
Площадь поверхности различных отделов тела у взрослого человека и ребенка (женщина) 10, 11
Плюсна 137, 151
Плюсневая кость
[I] 34, 148–150, 157, 159, 306, 307, 319, 323, 687, 702
[II] 159, 318, 322, 325
[III] 159, 160
[IV] 159
[V] 149, 150, 159, 307, 323, 693
Плюсневые кости 320
[I–V] 34, 40, 41, 151, 156, 157, 683, 713
Плюснефаланговые суставы 307, 310, 315, 319, 709
Плюснефаланговый сустав 313, 322
[I] 323
Поверхностная
височная артерия 346
гусиная лапка 652, 653, 655, 657, 658, 665
гусиная лапка (сухожилия портняжной мышцы, тонкой мышцы, полусухожильной мышцы) 673
задняя крестцово-копчиковая связка 262
и глубокая пластинки височной фасции 355
и глубокая фасции плеча 336
клетчаточная щель среднего клетчаточного пространства 612
ладонная дуга 557
мышца слины 395
пластинка 347, 388, 443
поперечная мышца промежности 491, 497–499, 503–505, 641, 645
поперечная пястная связка 588, 700
поперечная связка плюсны 699
фасция живота 485
часть 347
Поверхностное паховое кольцо 428, 460, 468, 469, 478, 479, 481–486
мужчины 481
Поверхностные
мышцы груди и живота 428
мышцы кисти 590
мышцы слины 394
мышцы шеи 373
мышцы шеи и туловища 434
узлы 499
фасции промежности женщины 498
фасции промежности мужчины 498
Поверхностный
малоберцовый нерв 690, 713
сгибатель пальцев 239, 522, 539, 554–559, 561, 562, 567, 568, 582–584, 588, 589, 600, 608, 609
сгибатель пальцев, локтевая головка 560
сгибатель пальцев, лучевая головка 560, 562, 568
сгибатель пальцев, плечелоктевая головка 549, 562, 568
слой передней группы мышц предплечья 559
Повреждения
верхнего эпифиза плеча 126
лицевого черепа (классификация Лефорта) 118
Пограничная линия 493, 506
Подакромиальная сумка 213, 335, 529, 531, 534–537
Подбородочная
мышца 344–348, 350, 365
область 338
Подбородочное отверстие 69, 70, 91, 102, 381
Подбородочно-подъязычная мышца 359, 363, 366, 377, 379–382, 359, 366, 380–382
Подбородочный
бугорок 91, 381
выступ 91, 381
Подвздошная
бугристость 140, 266, 267, 269
кость 34, 139, 263, 265, 266, 269, 286, 473, 493, 497, 647
кость, ягодичная поверхность 643
мышца 286, 441, 448, 451, 454, 463, 466, 467, 474, 487, 502, 635, 638, 647–649, 652, 655, 656, 658, 660, 662
мышца и некоторые мышцы таза 637
ямка 140, 267, 279, 463
Подвздошно-
бедренная связка 273, 276, 277, 279–281, 640, 658, 669
бедренная связка, нисходящая часть 274
бедренная связка, поперечная часть 274
большеберцовый тракт 291, 295, 303, 434, 633, 634, 642, 648, 651–653, 658, 660, 662, 664–666, 670, 673, 677, 685
гребенчатая дуга 262, 444, 485, 635, 638
гребенчатая сумка 274
копчиковая мышца 492–495, 497, 639
копчиковая, копчиковая и грушевидная мышцы 494
крестцовый и тазобедренный суставы 274
побоковое возвышение 264, 267, 493
паховый нерв 484–486
подчревный нерв, передняя кожная ветвь 480, 486
поясничная мышца 281, 282, 418, 441, 444, 448, 463, 464, 473, 477, 485, 507, 634–637, 641, 645, 647, 652, 658, 660, 662, 668, 669
поясничная связка 262, 263, 273, 274, 276, 279, 649
реберная и длиннейшая мышцы 408
реберная мышца 401–404
реберная мышца груди 408
реберная мышца поясницы 401, 407–409, 418, 466
реберная мышца шеи 384, 401, 407, 408, 415, 418
реберная мышца, грудная часть 418
сидалищный синхондроз 275
Подвздошный
бугорок 274, 275
гребень 35, 137–140, 265–267, 271, 273–276, 279, 280, 394, 396, 399, 403, 408, 411, 450, 451, 454, 463, 496, 497, 633, 635, 638–640, 642, 643, 651, 652, 655, 661, 664, 665
гребень, внутренняя губа 472
гребень, наружная губа 469
гребень, промежуточная линия 471
Подвисочная
поверхность 88
ямка 116
Подвисочный гребень 116
Подглазничная
борозда 88, 105
область 338
Подглазничное отверстие 69, 70, 88, 102, 105
Подглазничный
канал 89, 105, 106
край 69, 88
нерв 346
Подгрудинная область 426
Подгрудная область 426, 518
Подгрушевидное отверстие 638, 644
Поддельтовидная сумка 335, 528, 531, 534, 536–538
Поддерживающие структуры медиального продольного свода стопы 320
Подзатылочные мышцы 416
Подключовидная сумка 217
Подключичная
артерия, левая 445
вена 464
мышца 433, 436, 442, 443, 464, 529, 541, 544, 549, 550
петля 464
ямка 338
Подкожная
вертельная сумка 664
клетчатка 335, 698

клетчатка вокруг поверхностной артерии, окружающей подвздошную кость 480
мышца шеи 344, 345, 347, 348, 350, 363, 365, 367, 372, 382, 387–390
мышца шеи и другие мышцы шеи 367
оболочка с фасцией Скарпакера 480
основа подошвы 698
основа; гиподермис 336, 584
подкадколенниковая сумка 301, 633, 672
предподколенниковая сумка 289, 301, 321, 633, 672
пяточная сумка 699, 719
сумка бугристости большеберцовой кости 672
сумка латеральной подошвы 719
сумка медиальной подошвы 715, 717
щель 464, 478, 481, 633
Подкожный нерв 324, 690
Подколенная
артерия 678
вена 678
мышца 288, 289, 300, 666, 667, 679–681, 684
поверхность 142, 287, 633
ямка 302, 633, 634, 664
Подколенное углубление 288, 295, 300, 301
Подколенные артерия и вена 289, 321
Подлобковый
угол 70° 269
угол мужчины 269
Подлопаточная
мышца 222, 223, 335, 433, 435, 441, 529, 530, 532–539, 541, 543, 544, 549
область 393
ямка 120, 218, 543
Подлопаточная, большая круглая и двуглавая мышцы плеча 541
Подмышечная
артерия 538
область 393, 426, 518, 519
ямка 428
Подмышечное углубление 216, 217, 537
Подмышечный карман 534
Поднадколенниковая синовиальная складка 289, 291, 295
Поднадколенниковое жировое тело 291, 294, 295, 303, 334, 657, 678
Поднижнечелюстная железа 363, 367, 387, 388
Поднижнечелюстной треугольник 338
Поднимание 362
Подостная
мышца 395, 396, 398, 418, 434, 524, 528, 530, 532–535, 538, 540, 546, 547, 550
мышца, подостная фасция 394, 399, 401
фасция 395, 523
ямка 120, 215, 216
Подошва; подошвенная область 632
Подошвенная
клиновидная связка 314
кубовидно-ладьевидная связка 313–315
межкостная мышца [I] 714
межкостная мышца [II] 714
межкостная мышца [III] 701, 702, 705, 714
межкостная мышца [IV] 704
мышца 657, 659, 665, 666, 668, 677, 679–681, 684, 690
пяточно-кубовидная связка 309, 314, 315, 710
пяточно-ладьевидная связка 306, 307, 309, 313–315, 318, 320, 325
Подошвенное влагалище сухожилия длинной малоберцовой мышцы 720
Подошвенные
и тыльные межкостные мышцы 576, 707, 708
клиновидьевидные связки 313
межклиновидные связки 314
межкостные мышцы 673, 700, 710–712
межкостные мышцы стопы 711
мышцы стопы 701, 703, 706, 710
плюсневые связки 313–315
поверхности пальцев 632
предплюсне-плюсневые связки 314, 315
связки 313, 319, 708
связки предплюсны 315
связки стопы 313
Подошвенный апоневроз 306, 318, 320, 322, 325, 698–701, 704, 707, 708, 713, 714
и подошвенные мышцы стопы 700
латеральный продольный пучок 698
медиальный продольный пучок 698
Подпаутинное пространство; лептоменингеальное пространство 390
Подподбородочный треугольник 338
Подпора белой линии 444, 464
Подреберные мышцы 439, 446
Подреберный нерв 455
(XII межреберный нерв), передняя кожная ветвь 480
Подреберье; подреберная область 426
Подсерозная основа 485
Подсуставной бугорок 120, 121, 215, 219, 548
Подсухожильная
подвздошная сумка 669
сумка 288, 300, 301, 694
сумка передней большеберцовой мышцы 695, 717
сумка подлопаточной мышцы 217, 335, 534–536, 538
Подтаранный сустав; таранно-пяточный сустав 308, 311, 322, 325
Подхрящевая кость 163
Подчревный нерв 455
Подчревье; лобковая область 426
Подъязычная кость 44, 45, 73, 93, 346, 367, 373–376, 378, 379, 385, 387
большой рог 380
малый рог 380
Подъязычно-язычная мышца 374, 375, 380
Подъязычный нерв [XII] 346
Позвонки [LI–LV] 449
Позвонок
[CVII] 420
[LI] 175
[LI], реберный отросток 449
[LV] 175, 635
[TI] 64, 175
[TIII] 420
[TIII], остистый отросток 395
[TXII] 64
Позвоночная
артерия 364, 386, 390, 391
область 393
Позвоночное отверстие 47–49, 52, 57–59, 176, 181, 192, 199, 201
Позвоночные вены 55
Позвоночный
канал 638
столб 35, 38, 39, 42, 44, 457
Покровная мембрана 190, 191, 193
Полный диапазон движения переднего и заднего отделов стопы 326
Половой
нерв 499, 500, 505, 507
член 490
Положение
диафрагмы в грудной клетке 449, 450
плечевого и тазового поясов 210
суставных поверхностей позвонков 180
Полоска
A (диск A) 329
I (диск I) 329
Полость
матки 506
носа 114, 364
рта 111, 114
Полуканал слуховой трубы 83
Полулунная
кость 35, 130–134, 246, 247, 249, 252, 595
линия 462
поверхность 139, 280, 497
Полуостистая мышца 366, 417
головы 365, 375, 384–386, 390, 396, 398, 401–404, 407, 409–411, 414, 415, 417, 418
груди 384, 409, 410, 414, 415, 417
шеи 398, 401, 407, 409, 410, 414, 415, 417
короткие и длинные мышцы-вращатели, многораздельные мышцы 410
Полуперепончатая мышца 418, 442, 634, 638, 641, 645, 650, 655–657, 659, 660, 662, 664–667, 670, 671, 677, 678
Полусухожильная мышца 418, 441, 442, 634, 638, 641, 645, 650, 652, 655–657, 659, 660, 662, 664–667, 669–671, 677, 678
Поперечная
и прямая мышцы живота 461
мышца груди 444, 445, 451, 467
мышца груди, места начала и прикрепления 444
мышца живота 403, 411, 421, 432, 441, 444, 445, 447, 448, 451, 454, 461, 462, 464–467, 472–475, 477, 482–486, 502, 649

мышца подбородка 348
ось 255
ось, проведенная через головку нижней челюсти 172
пузырная складка 506
связка атланта 189, 191–194
связка вертлужной впадины 262, 272, 280, 497
связка колена 290, 292, 296
связка плеча 217, 218, 534
связка промежности 497, 505
фасция 444, 454, 462, 464–467, 482–487
часть 394
Поперечное
отверстие 43, 46–49, 188, 191–193
сечение на уровне вторых крестцовых отверстий 62
Поперечно-остистые мышцы 421, 453
Поперечнополосатые мышечные волокна 330
Поперечные
линии 60
пучки 587, 588, 591, 699, 700
трубочки 329
Поперечный
затылочный шов 103
нёбный шов 95, 112, 117
отросток 42, 43, 46–53, 55, 56, 182–185, 187, 188, 190, 192, 193, 195, 198, 200, 201, 209, 410, 421
отросток (CI, CV, CVI, CVII) 400
отросток атланта 194
размер входа в малый таз 264
разрез мышц на уровне среднего отдела плеча 551
распил стопы на уровне плюсны 714
распил бедра на уровне средней трети 671
распил верхней трети бедра 670
распил головки третьей пястной кости кисти 251
распил кисти на уровне дистального ряда костей запястья 586
распил кисти на уровне запястья 613
распил кисти на уровне пясти 614
распил мышц и фасций спины на уровне II поясничного позвонка 421
распил на уровне верхней трети плеча 552
распил на уровне средней трети плеча 553
распил пальца на уровне проксимальной фаланги 615
распил пальца на уровне средней фаланги 615
распил плеча на уровне нижней трети плеча 553
распил предплечья на уровне верхней трети 582
распил предплечья на уровне дистального лучелоктевого сочленения 584
распил предплечья на уровне нижней трети 583
распил предплечья на уровне проксимального лучелоктевого сочленения 582
распил предплечья на уровне средней трети 583
распил туловища на уровне правого плечевого сустава 538
распил через верхнюю треть голени 688
распил через среднюю треть голени 689
срез грудного отдела позвоночника 424
срез плечевого сустава 223, 538
срез поясично-крестцового отдела позвоночника 425
срез тазобедренного сустава и таза 647
срез шейного отдела позвоночника 386
сустав предплюсны 323
Портняжная
и четырехглавая мышца бедра 653
мышца 281, 303, 442, 464, 507, 634, 638, 647, 649–655, 657, 658, 660, 662, 669–671, 673, 678
Почка 421
Поясничная
область 393
часть диафрагмы 449, 453
часть диафрагмы, левая ножка 448, 456
часть диафрагмы, правая ножка 448, 454, 456
часть спинного мозга 425
Поясично-
грудная фасция 394–396, 398, 399, 401, 421, 466, 642
грудная фасция и ее пластинки 421
грудная фасция, задняя пластинка; поверхностная пластинка 402, 421
грудная фасция, передняя пластинка; глубокая пластинка; фасция квадратной мышцы поясницы 409
грудная фасция, фасция квадратной мышцы поясницы 421
грудная фасция; передняя пластинка; глубокая пластинка; фасция квадратной мышцы поясницы 411
крестцовый сустав 274
реберный треугольник 450
Поясничное
ребро 59
сплетение 421
Поясничные
внутренностные нервы 455
позвонки 54
позвонки [III, IV] 454
позвонки [LI–LV] 42
позвонки, остистый отросток 412
позвонки, реберный отросток 412
Поясничный
лордоз 282
отдел позвоночного столба 54
позвонок 421
позвонок [IV] 273, 276
позвонок [IV], реберный отросток 274
позвонок [LI], дуга позвонка 412
позвонок [LIII] 456
позвонок [LV] 44, 55, 141, 638
позвонок [LV], реберный отросток 263
позвонок [V] 273, 276
позвонок [V], реберный отросток 279
позвонок, сосцевидный отросток 406
позвонок, тело позвонка 466
Правая ножка 473
Правый
купол диафрагмы 65, 449
реберно-диафрагмальный синус 65
Пращевидная связка полового члена 468, 480
Превертебральные мягкие ткани 45
Предверие влагалища 491
Предплечье 34, 40, 41, 119
Предплюсна 137, 151
Предплюсне-
плюсневые суставы 323
плюсневый сустав 322
плюсневый сустав [I] 309, 313
плюсневый сустав [II] 309
Предпозвоночная пластинка 386
Предпозвоночные мышцы 420
Предтрахеальная пластинка 388, 443
Приведение 282, 283, 599
Приведение/отведение 255
Приводящая мышца бедра 656
Приводящие мышцы 286, 671
Приводящий
бугорок 142, 660
канал 656
Придаточные пазухи носа 108
Прикрепление латеральной крыловидной мышцы к нижней челюсти 361
Прикрепление
продольного пучка к коже 698
сухожилия задней большеберцовой мышцы 309
Продвижение вперед 172
Продолговатый мозг 44
Продольные
перегородки 713
пучки 189, 191–194, 588
Продольный распил дистальной фаланги среднего пальца кисти 251
Проекция позвоночного канала 45, 50, 55
Проксимальная фаланга 34, 134, 151, 238, 242, 243, 244, 246, 250, 251, 252, 320, 598, 611
[I] 130, 148, 149, 150, 252, 307, 310, 319, 323, 595, 612
[II] 130, 596
[V] 148, 149, 150, 696
Проксимальное лучелоктевое сочленение 236
Проксимальные фаланги 152
Проксимальный
лучелоктевой сустав 129, 226, 230, 235, 239, 240, 582
межфаланговый сустав 134, 244, 250, 309
межфаланговый сустав стопы 308
межфаланговый сустав, коллатеральные связки 250
Промежностная
артерия 505
мембрана 498

Промежностные
артерия и вена 501
артерия и нервы 500
нервы 505
Промежность 490
Промежуточная
клиновидная кость 148–153, 156, 157, 159, 318, 319, 322, 323, 696
кубовидная кость 308
линия 267
часть; перепончатая часть 637
широкая мышца бедра 441, 647, 652, 654, 658–660, 662, 668, 670, 671
Промежуточное
подошвенное возвышение 714
сухожилие 376
сухожилие двубрюшной мышцы 381
Пронация и супинация предплечья 237, 238
Простата 487, 506, 507
Противокозелковая мышца 347
Противопоставляющая сила 285
Проток бульбоуретральной железы 505
Прямая
кишка 281, 283, 454, 502, 505, 507, 637, 641, 645
мышца бедра 281, 282, 441, 442, 464, 507, 637, 638, 645, 647, 649–656, 658–660, 662, 670, 671, 673, 685
мышца живота 432, 440–442, 444, 447, 453, 454, 460–467, 470, 474, 475, 477, 482, 483, 485–487, 647, 649
мышца живота, пирамидальная, подвздошно-лобковая мышцы и квадратная мышца поясницы 463
мышца живота, сухожильная перемычка 460
Прямой размер
(выхода из полости таза) 264
(истинная конъюгата) 264
(полости таза) 264
Прямокишечно-
копчиковая мышца 493, 502
пузырное углубление 506
Пузырно-маточное углубление 506
Пункция
голеностопного сустава в переднелатеральном направлении 718
голеностопного сустава в переднемедиальном направлении 718
таранно-пяточно-кубовидного сустава 718
Пупок; пупочная область 426, 461, 462, 466–468, 470, 487
Пупочная артерия 466
Пупочное кольцо 428, 444, 460, 466, 469, 478
Пучки коллагеновых волокон 29
Пястная кость 134, 250, 605, 606
[I] 130, 247, 252–254, 578, 614
[II] 578, 579, 596, 614
[III] 136, 247, 251, 579, 614
[IV] 614
[V] 247, 595, 614
Пястно-
фаланговый суставы 131, 246, 250, 606
фаланговые суставы, коллатеральные связки 242, 244, 250
фаланговые суставы, ладонные связки 243
фаланговый сустав 134, 308
Пястные кости 243, 245
[III, IV, V] 612
[II–V] 598
[I–V] 34, 40, 41, 119, 130, 132, 133, 238, 242, 244, 246, 249, 611, 696
Пятое ребро 68
Пяточная
кость 35, 137, 138, 148–152, 154, 155, 157, 158, 306, 307, 311, 314, 318–320, 322, 323, 325, 677, 679, 683, 685, 686, 693, 695, 696, 708
кость, кубовидная суставная поверхность 157
область 632
ось 316
Пяточное сухожилие (ахиллово) 324, 633, 634, 677, 679, 680, 681, 685, 687, 693, 697, 715, 717, 718
Пяточно-
кубовидная связка 308, 309, 312
кубовидный сустав 308, 323
надкубовидная связка 308, 312
малоберцовая связка 307, 308, 311, 312
Пяточные камеры сдавливания (расщепление над пяточным бугром) 698
Пяточный
бугор с началом подошвенного апоневроза 698
отросток 153
Пятый поясничный позвонок [LV] 59

Р

Радиальная зона 163
Разгибание 282, 283
Разгибатель
мизинца 521, 540, 570–572, 575, 577, 580–585, 602, 607, 614
пальцев 521, 523, 524, 540, 546, 550, 569–573, 575, 577, 580–585, 602, 604, 607
указательного пальца 540, 568, 572, 575, 576, 578, 580, 581, 583, 584, 604, 607, 613
Раздвоенная связка 307, 310
Различные
виды костей 33
разрывы менисков 304
Размеры
большого и малого таза 264
таза у мужчин и женщин 268
Раковинный гребень 88, 90
Распил во фронтальной плоскости 272
Распилы
в области локтевого сустава 240
через коленный сустав 321
Расположение
костных перекладин в губчатом веществе 33
надколенника 288
связок позвоночного столба 183
слизистых сумок в области правого плеча 536
Распределение скелетных мышц человека по группам 337
Расстояние
между гребнями подвздошных костей (дист. «cristarum») 264
между передними верхними остями 264
от пальца до пола 196
Расщелина
канала малого каменистого нерва 83
канала большого каменистого нерва 83
латеральной подкожной вены руки 535
Рваное отверстие 95, 96
Реберная
вырезка [I] 66
дуга 63, 64, 433, 451
поверхность, передняя поверхность лопатки 213
поверхность, передняя поверхность 121
часть диафрагмы 444, 447–449, 451, 453, 454, 456, 465, 467
ямка 56
ямка поперечного отростка 42, 51–53, 200
Реберно-
грудинные сочленения 201
диафрагмальный синус 447
ключичная связка 212, 213, 443, 549
мечевидные связки 201, 460
позвоночное сочленение 198
поперечная связка 199, 200, 412
поперечный сустав 199
Реберные
вырезки [II–VII] 66
отростки [I–LV] 408
Реберный
отросток 57–59, 176–178, 181, 184, 406, 410, 411, 421, 450
хрящ 63, 64, 175, 201, 208, 209, 212, 433, 437, 439, 465, 470
Ребра 67, 68, 399
[I–IX] 436
Ребро 213, 222, 335, 406, 438, 538
[VIII] 447
[IX] 447
[X] 447, 449, 471
[XI] 68
[XII] 63, 64, 175, 209, 411, 446, 450, 456, 635
Резцовая кость 89, 103
Резцовые
каналы 117
отверстия 71, 89, 95, 110, 112
Резцовый
канал 88, 111
шов 89
Рельеф мышц спины (мужчина) 392

Ременная мышца 366
головы 365, 374, 375, 384–386, 390, 394, 396, 398, 399, 401–404, 406, 411, 415, 417, 418
шеи 384, 390, 399, 401, 402, 406, 415, 418
Рентгенограмма
бедренной кости 141
височно-нижнечелюстного сустава 169
грудного отдела позвоночника 50
грудной клетки 65
кисти 134
коленного сустава 302
костей голени 147
костей предплечья 129
костей таза 141
крестцового отдела позвоночника 60
локтевого сустава 239
плечевого сустава 222
плечевой кости 125
поясничного отдела позвоночника 55
придаточных пазух носа 108
стопы 152
тазобедренного сустава 283
черепа 72
шейного отдела позвоночника 45
Ретикулярные микрофибриллы 330
Решетчатая
борозда 87
воронка 86
кость 70, 73, 85, 86, 105, 106, 108, 111
кость, глазничная пластинка 105, 106, 109
кость, перпендикулярная пластинка 69, 97, 106, 110–112
кость, петушиный гребень 96
пластинка 85, 96, 110, 111, 114
фасция 479, 633
Решетчатые ячейки 72, 85, 86, 108
Решетчатый
гребень 88, 90
лабиринт 72, 113
отросток 87
пузырек 86, 114
Рибосомы 12
Роль крестообразных и коллатеральных связок в сгибании и разгибании голени 297
Ромбовидная мышца 424
Ротовая часть глотки 363
Рукоятка грудины 34, 44, 63, 66, 175, 208–210, 212, 213, 433, 437, 451, 467
Рычаг
нагрузки на мышечную силу 285
равновесия 337
силы 337
скорости 337

С

Сагиттальная ось 283
Сагиттальные плоскости 196
Сагиттальный
край 74
срез грудного отдела позвоночника 50
срез коленного сустава 302, 303, 678
срез локтевого сустава 556
срез поясично-крестцового отдела позвоночника 55
срез шейного отдела позвоночника 44
шов 71, 72, 94, 103
Самые внутренние межреберные мышцы 437, 440, 445, 446
Сарколемма 329, 330
Саркомер 329
Саркоплазматический ретикулум 329
Свод
(крыша) черепа 94
плечевой кости 216, 531, 534, 536
Связка
верхушки зуба 189, 191–193
головки бедра 280
головки бедренной кости 272, 276, 286, 506, 668
надколенника 288–290, 292, 293, 295, 296, 298, 301, 303, 321, 334, 633, 651–653, 657, 658, 672, 673, 675, 678, 685
подвешивающая половой член 479
Связки 162, 272
голеностопного сустава и суставов стопы 307
и сумки коленного сустава 301
и суставы стопы 312
и суставы шейных позвонков и затылочной кости 194
коленного сустава 293, 304
крестцово-подвздошного сустава 269
позвоночного столба 184, 185
реберно-позвоночных сочленений 199, 200
сочленения черепа с позвоночным столбом 193
срединного атлантоосевого сустава 192
стопы 314
сухожилий 591, 604
таза 270
тазобедренного сустава 276, 281
тазобедренных суставов 273, 278
Сгибание 282, 283
Сгибатели предплечья 240
Сдавление корешка 181
Седалищная
кость 34, 265, 281, 283, 506, 667
ость 138–140, 262, 264–267, 269–271, 273, 276, 490–492, 494, 496, 497, 635, 637, 639, 643, 667
сумка большой ягодичной мышцы 666
Седалищно-
анальная ямка 500, 503, 504, 506, 507
бедренная связка 273, 275, 276, 280, 640
копчиковая мышца 418, 492–494, 496, 497, 502, 637–639
пещеристая мышца 491, 498–500, 503, 504, 506, 641, 645
Седалищный
бугор 138–141, 262, 266, 270, 271, 275, 276, 280, 283, 490–492, 496–498, 503–505, 507, 638, 641, 645, 665–667
нерв 336, 507, 669, 670
Седловидный сустав 164, 165
Седьмой шейный позвонок (CVII) 49
Секреторные вакуоли 12
Семенная железа; семенной пузырек 506, 507
Семенной канатик 428, 444, 460, 462, 464, 468, 470, 479, 481–483, 485, 486, 507, 633
внутренняя семенная фасция 486
наружная семенная фасция 480
Семявыносящий проток 484, 487, 506
Серп большого мозга 363
Серповидная связка 445, 466, 487
Серповидный край 633
верхний рог 478, 481
нижний рог 478, 481
Сесамовидная кость 134, 152, 315
Сесамовидные кости 130, 149, 151, 157
пястно-фалангового сустава [I] 309
Сильное сокращение мышцы, поднимающей верхнюю губу и крыло носа, с обеих сторон – знак неодобрения 355
Симпатический
нервный узел 455
ствол 390
Симфиз 162
Симфизиальная
поверхность 140, 270, 649
полость 263
Синдесмоз 162
Синдесмозы позвоночного столба 182
Синовиальная
мембрана 291
мембрана коленного сустава 300
мембрана плечевого сустава 217
мембрана; синовиальный слой 163, 232, 272, 277, 278, 295, 298, 300, 301, 321, 334
полость 336
складка и рудиментарная перегородка между надкапленниковой сумкой и суставной полостью 291
Синовиальное влагалище сухожилия 336
Синовиальные
влагалища сухожилий мышц-разгибателей пальцев кисти 610
влагалища сухожилий мышц-разгибателей стопы 716
влагалища сухожилий мышц-сгибателей стопы 720
влагалища сухожилий сгибателей кисти 609
влагалища сухожилий стопы 717, 719
соединения (суставы) 164
сумки плечевой области 335

Синовиальный слой 336
Синхондроз 162
Синхондрозы черепа 166
Система перекрещивающихся волокон фиброзного кольца 176
Скат 44, 96, 108
Скелет 175
грудной клетки 63, 64
нижних конечностей 138
полости носа и глазниц 112
полости носа и твердого неба 110
человека 34, 35
Скелетное мышечное волокно 330
Склеродерма 65
Склеротическая дуга 65
Скручивание сухожилия большой грудной мышцы при разном положении верхней конечности 431
Скуловая
дуга 70, 95, 346, 353, 354
кость 69, 70, 72, 73, 81, 93, 102, 105, 108
кость, височная поверхность 95
кость, глазничная поверхность 106
область 338
Скуловисочное отверстие 93
Скуловой отросток 75, 81, 82, 83, 88, 89
Скулоглазничное отверстие 93, 106
Скулолицевое отверстие 93
Скулочелюстной шов; подглазничный шов 88
Слезная
борозда 87, 88
вырезка 88
кость 70, 73, 87, 105, 109–111, 114
кость, задний слезный гребень 105
Слезный
край 88
крючок 87
отросток 87
Слепое отверстие 75
Слизистая оболочка рта 380
Смещение костей в запястно-пястном суставе большого пальца при его противопоставлении 253
Собственная фасция мышцы 335, 434, 464
Собственные
ладонные пальцевые артерии 615
ладонные пальцевые нервы 611, 615
подошвенные пальцевые артерии 703
подошвенные пальцевые нервы 703
Согнутый правый коленный сустав 299
Соединение
акромиона с ключицей 213
грудины с ключицей 213
лопатки с грудной клеткой 213
плеча и лопатки 213
позвонков шейного отдела, атлантозатылочное сочленение 187–189
с латеральной пластинкой крыловидного отростка клиновидной кости 90
с медиальной пластинкой крыловидного отростка клиновидной кости 90
черепа с позвоночником 186
Соединения
атланта с зубом осевого позвонка 194
костей пояса нижних конечностей 262
между позвонками 182
ребер с позвоночным столбом и грудиной 201
Соединительнотканные перегородки подкожной основы
(плоскость разреза) 698
(поперечный разрез, сосуды удалены) 698
Сокращение
большой скуловой мышцы происходит во время улыбки 355
круговой мышцы глаза в латеральном углу глаза – выражение беспокойства 355
круговой мышцы рта выражает решительность 355
мышцы смеха отражает целеустремленное действие 355
мышцы, опускающей нижнюю губу, выражает упорство 355
мышцы, опускающей угол рта, означает печаль 355
мышцы, поднимающей угол рта, выражает самодовольство 355
мышцы, сморщивающей бровь, происходит в ответ на яркий солнечный свет; «задумчивая бровь» 355
носовой мышцы вызывает сжатие носа и вызывает радостное или похотливое выражение лица 355
подбородочной мышцы означает упорство 355
щечных мышц означает чувство удовлетворения 355
Сонная артерия 108
Сонное влагалище 386, 387
Сонный
канал 81, 83
треугольник 338
Сообщение воздухоносных пазух и носослезного протока с полостью носа 113
Сообщения крыловидно-нёбной ямки 116
Сосочек протока околоушной железы 348
Состояние
межпозвоночного диска при движении позвоночного столба 177
при разрыве передней крестообразной связки 299
Сосудистая лакуна 444, 454
Сосуды сухожилия 334
Сосцевидная вырезка 81, 95
Сосцевидное отверстие 71, 81–83, 95
Сосцевидные ячейки 83
Сосцевидный
отросток 57, 58, 81–83, 95, 187, 190, 353, 408, 415, 416, 420
родничок, заднелатеральный родничок 102, 103
угол 74
Сочленение плеча и костей плечевого пояса 213
Сошник 69, 71, 73, 87, 95, 97, 103, 106, 110, 111, 117
Спинка
седла 79, 97
языка 380
Спинной мозг 390, 391
Спинномозговая жидкость 44, 50, 386
Спинномозговой
канал 44
нерв 391
нерв в межпозвоночном отверстии 424, 425
Спинномозговые нервы 390
Спондилофит на суставном отростке 181
Сравнительные половые особенности таза 268
Срастание костных наростов 181
Срединная
вена локтя 520, 582
вена предплечья 583
дугообразная связка 448, 473
плоскость 172
пупочная связка 465, 466, 487, 506
Срединный
атлантоосевой сустав 192, 193
крестцовый гребень 60–62, 266, 267
нёбный шов 89, 95, 110, 117
нерв 520, 552, 553, 557, 582–584, 586, 611, 613, 614
нерв, ладонная ветвь 584
Среднезапястный сустав 246
Средние фаланги 152
Средний
констриктор глотки 377, 380
констриктор глотки, ражково-глоточная часть 380
констриктор глотки, хрящевая глоточная часть 380
носовой ход 110
палец [III] 613
шейный узел 390
Средняя
лестничная мышца 373–375, 383–385, 390, 391, 439, 441, 442, 464
носовая раковина 69, 85, 86, 106, 110, 114
плечелопаточная связка 219
пяточная суставная поверхность 154, 158
таранная суставная поверхность 154, 155, 158, 159, 695
фаланга 34, 134, 151, 238, 242–244, 246, 250–252
фаланга [II] 130, 596
фаланга [II–V] 561
фаланга [IV] 323
фаланга [V] 148–150, 696
черепная ямка 110
ягодичная мышца 286, 396, 403, 404, 418, 435, 441, 442, 466, 643, 644, 647, 648, 650, 651, 658, 659, 662, 664–666, 668, 669
Стенки
крыловидно-нёбной ямки 116
пахового канала 481
Стопа 34, 137
кости стопы 40, 41

Строение
диафиза трубчатой кости 33
сводов стопы 318
синовиального влагалища 334
суставного хряща 163
трубчатой кости 26
Структура
скелетной мышцы 331
сухожилия 333
Структурная организация межпозвоночного диска 176
Студенистое ядро 44, 50, 176–178, 181, 182, 195, 199
Субакромиальная сумка и надостная мышца 531
Субакромиальное пространство правого плеча 534
Субарахноидальное пространство 50
Сумка
клювовидно-плечевой мышцы 529, 535
полуперепончатой мышцы 680, 681
пяточного сухожилия 325, 719
черепообразных мышц 720
Суперпозиционное изображение головки мыщелка и блока плечевой кости 125, 239
Супинатор 239, 240, 556, 559, 560, 562, 563, 565, 568, 572, 575, 576, 578, 580–583
длинная мышца, отводящая большой палец, короткий и длинный разгибатель большого пальца и разгибатель указательного пальца 578
короткий разгибатель большого пальца, разгибатель указательного пальца 580
Сустав головки ребра 199
Суставная
впадина 120, 121, 208–210, 212, 214, 215, 219, 222, 436, 527, 534, 535, 537, 538
впадина лопатки 125
губа 215, 223, 534, 535, 537, 538
губа с фиброзным влагалищем суставной капсулы 219
капсула 133, 163, 168, 170, 173, 174, 182, 186, 187, 189, 190, 193, 211, 213, 216, 218–221, 228–233, 244, 272, 276, 281, 291, 295, 296, 313, 321, 334, 346, 353, 354, 361, 528, 529, 531, 534, 535, 565, 566, 657
капсула и связки локтевого сустава 229
капсула, фиброзная оболочка 234
мышца колена 658, 660, 662, 668, 675
мышца локтя 549, 550, 576
окружность 127, 128, 226, 236, 237, 240
поверхность 144, 358, 361
поверхность акромиона 219
поверхность головки малоберцовой кости 146
поверхность головки ребра 199, 200
поверхность латеральной лодыжки 146, 304
поверхность медиальной лодыжки 146, 304
поверхность надколенника 289
полость 221, 231
щель коленного сустава 302
щель крестцово-подвздошного сочленения 141
щель тазобедренного сустава 141, 283
ямка 128, 230, 235, 236, 240
Суставной
бугорок 81, 82, 168, 170, 173, 361, 362
диск 168, 170, 173, 174, 212, 213, 247, 357–362
карман 529
мениск 334
хрящ 232
Сустаново-плечевые связки 216, 217
Суставные
поверхности голени 304
поверхности запястно-пястного сустава большого пальца 253
поверхности костей предплечья 236
Суставы
и связки стопы 308, 309
ключицы и плечевой сустав 211
пояса верхней конечности 212
Суставы, связки, сухожилия и синовиальные влагалища среднего пальца кисти 250
Сухожилие 330, 331, 332, 334, 336
большой приводящей мышцы 321, 657, 660, 661
височной мышцы 357
внутренней запирательной мышцы 640, 669
глубокого сгибателя пальцев 250, 522, 560, 566, 589, 591–593, 605, 606, 611, 613–615
грушевидной мышцы 669
двуглавой мышцы плеча 231, 233, 240, 464, 539, 541–543, 545, 554, 558, 565, 567, 582, 657
двуглавой мышцы плеча, длинная головка 217, 543
длинного лучевого разгибателя запястья 572, 575, 584, 586, 602, 613
длинного разгибателя большого пальца кисти 521, 523, 540, 570–572, 584, 602, 603, 613
длинного разгибателя большого пальца стопы 324, 633, 634, 674, 687, 691–693, 696, 713, 714, 716
длинного разгибателя пальцев 324, 633, 674, 693, 713, 714
длинного сгибателя большого пальца кисти 558, 559, 562, 563, 566, 584, 586, 588, 589, 591–593, 612, 613
длинного сгибателя большого пальца кисти; влагалище сухожилия 614
длинного сгибателя большого пальца стопы 313, 324, 677, 679, 681, 682, 706, 713, 714, 718
длинного сгибателя пальцев 311, 313, 324, 677, 679, 682, 705, 713, 714
длинного сгибателя пальцев стопы 718
длинной головки двуглавой мышцы плеча 218, 221, 532, 534, 535
длинной ладонной мышцы 557, 583, 584, 586, 588, 611, 613
длинной малоберцовой мышцы 311, 313, 315, 319, 322, 324, 677, 679, 686, 693, 704, 706–710
длинной мышцы, отводящей большой палец кисти 523, 539, 555, 566, 584, 586, 590, 593, 597, 602, 613
длинной мышцы, отводящей большой палец кисти 592
задней большеберцовой мышцы 311, 313, 315, 319, 324, 677, 679, 681–683, 687, 707, 708
иероноженой мышцы 633
короткого лучевого разгибателя запястья 572, 575, 584, 602, 613
короткого разгибателя большого пальца кисти 523, 584, 586, 613
короткого разгибателя большого пальца стопы 693, 714
короткого разгибателя пальцев 324, 696, 714
короткого сгибателя пальцев 714
короткой головки двуглавой мышцы плеча 538
короткой малоберцовой мышцы 311, 313, 315, 324, 677, 679, 686, 692, 693, 706, 710
локтевого разгибателя запястья 237, 572, 584, 586, 613
локтевого сгибателя запястья 244, 566, 588, 590–593, 597
лопаточно-подъязычной мышцы 378
лучевого сгибателя запястья 248, 557, 562, 566, 584, 586, 591–593, 597, 611, 613
малой поясничной мышцы 454, 638
медиальной широкой мышцы бедра 291
мышцы глубокого сгибателя пальцев кисти 251
мышцы поверхностного сгибателя пальцев кисти 251
надколенника 304
надостной мышцы 537
передней большеберцовой мышцы 313, 315, 324, 633, 687, 692, 708, 715, 718
плечевой мышцы 233, 542
плечелучевой мышцы 520, 572, 574, 584, 602
поверхностного сгибателя пальцев 250, 522, 566, 584, 586, 589, 591–593, 605, 606, 611, 613–615
подколенной мышцы 292, 295, 301, 321
подлопаточной мышцы 218, 221
подсухожильной мышцы 679, 688, 718
полуперепончатой мышцы 295, 657, 667, 669, 681
полусухожильной мышцы 657
промежуточной широкой мышцы бедра 288
прямой мышцы бедра 288, 291, 292, 669
разгибателя мизинца 540, 570, 572, 586, 613
разгибателя пальцев 251, 523, 569, 572, 573, 586, 605, 606, 611, 613–615
разгибателя указательного пальца 570, 572, 586, 602
сумки полуперепончатой мышцы 300
тонкой мышцы 657, 661
третьей малоберцовой мышцы 324, 693
трехглавой мышцы 233, 523, 548
трехглавой мышцы, длинная головка 548
трехглавой мышцы, латеральная головка 548
четырехглавой мышцы бедра 289, 293, 295, 301, 633, 653
шилоподъязычной мышцы 389
широчайшей мышцы спины 529
Сухожилия
глубокого сгибателя пальцев 558, 559, 563, 590, 596
длинного разгибателя пальцев 691, 692
длинного разгибателя пальцев стопы 716

длинного сгибателя пальцев 703
короткого разгибателя пальцев 691, 692
поверхностного сгибателя пальцев 558, 559, 563, 590
разгибателей и тыльные мышцы стопы 691
разгибателей пальцев 571
разгибателя пальцев 540, 570
сгибателей и разгибателей пальцев кисти 604
Сухожильная дуга 637
мышцы, поднимающей задний проход 493–495, 502, 638, 639
Сухожильная
перемычка 332, 375
щель (большой приводящей мышцы) 657–662
Сухожильные перемычки 461, 463, 464
Сухожильный
центр 448, 449, 451, 453–457, 467
шлем; надчерепной апоневроз 344–347
Схема
действия мышц на костные рычаги 337
начала и прикрепления жевательных мышц 361
начала и прикрепления мышцы 332
поперечного распила предплечья на уровне дистального лучелоктевого сочленения 585
прикрепления сухожилия к кости 333
прикрепления сухожилия к кости, не покрытой минерализованным хрящом 333
прикрепления сухожилия к кости, покрытой минерализованным хрящом 333
строения остеона 26
строения сустава 163
Схемы движений в суставах 165
Сцинтиграфия костей 36

Т

Таз 40, 41, 265–267
женский 264
Тазобедренный сустав 275, 279, 650, 668
Тазовая
кость 137–140
поверхность 61, 62, 265
связка 279
Тазовый пояс; пояс нижней конечности 137, 210
Тангенциальная зона волокон 163
Таранная кость 34, 35, 148, 151, 152, 154, 155, 157–159, 306, 307, 310, 318–320, 322, 323, 325, 696
Таранно-
ладьевидная связка 307–310
ладьевидный сустав 323
пяточно-ладьевидный сустав 322, 325
Твердая оболочка 181, 363
спинного мозга 390
Твердое нёбо 117, 348
Тело
бедренной кости 142, 274, 286, 292
большеберцовой кости 145, 674
верхней челюсти 88, 109
грудины 34, 44, 63, 66, 175, 209, 437, 445, 451, 461, 462, 467, 468, 470, 472, 474
грудного позвонка [VIII] 199
клиновидной кости 110
ключицы 122
побоковой кости 139, 493, 572
почтевой кости, задняя поверхность 127
почтевой кости, медиальная поверхность 127
почтевой кости, передняя поверхность 235
пучевой кости, передняя поверхность 235
малоберцовой кости 146, 287, 305
матки 283, 506
нижней челюсти 44, 72, 91
осевого позвонка 193
первого грудного позвонка 44
первого крестцового позвонка 44
плечевой кости 222, 525, 526, 530, 532, 533, 548
плечевой кости, задняя поверхность 123
плечевой кости, передняя латеральная поверхность 124
плечевой кости, передняя медиальная поверхность 124
плюсневой кости 148, 150, 151, 157, 159, 160
плюсневой кости [I] 718
подвздошной кости 140, 275
подъязычной кости 93, 380, 381
позвонка 43, 45, 47–51, 53–59, 176–178, 181–184, 191, 195, 198, 200, 283, 390, 447
позвонка [LV] 451, 655
позвонка [TVIII] 451
позвонка [TX] 451
позвонка [TXII] 433, 451
пястной кости 130, 136, 252
пястной кости [I] 253
пястной кости [II] 574
пятого поясничного позвонка 44
ребра 67, 68, 201
ребра [VII] 395
седалищной кости 139, 140, 275
таранной кости 148–150, 158
фаланги 130, 136, 148, 150, 160, 252, 596, 615
языка 380
Теменная
вырезка 83
кость 69–74, 81, 94, 95, 102, 103, 353
область 338, 390
Теменное отверстие 74, 94
Теменной
бугор; теменное возвышение 74, 102, 103
край 75, 83
Тенар; возвышение большого пальца 522, 539, 554, 555, 557, 586, 587, 611
Тень
сердца 65
щитовидного хряща 45
Тонкая мышца 499, 503, 504, 634, 638, 647, 650, 652, 655, 657, 658, 660–663, 665, 670, 671, 673, 677, 678
Топографическая анатомия тазобедренного сустава 647
Топографические взаимоотношения структур таза и верхней трети бедра 286
Точка
опоры 337
приложения силы 337
сопротивления 337
Трапециевидная
кость 35, 130–135, 246–249, 252, 254, 596, 603
мышца 222, 223, 365, 366, 372, 384–386, 388, 390, 391, 394, 395–399, 401, 403, 415, 417, 418, 424, 432–434, 443, 453, 464, 521, 523, 524, 528, 529, 536, 537, 541, 544, 549, 550
мышца, восходящая часть 395, 397
мышца, нисходящая часть 395, 397
мышца, поперечная часть 395, 397
связка 212, 218, 443, 535
Трахея 44, 50, 65, 373, 375, 386, 389, 391
Третий
поясничный позвонок [LIII] 57
слой передней группы мышц предплечья 560
Третья малоберцовая мышца 673, 676, 685, 690, 691, 694, 697
Треугольная
кость 155
мышца 332
Треугольное отверстие 528, 529
Трехглавая мышца 240, 335, 336, 398, 434, 520, 524, 540, 550, 553, 567, 570, 571, 573, 575, 580, 581
голени 672, 684, 685, 687, 690
голени, пяточное сухожилие (ахиллово) 322, 325
плеча 239, 537, 556
длинная головка 521, 523, 528, 529, 535, 539, 540, 543, 546–550, 552, 553
латеральная головка 418, 521, 523, 528, 529, 540, 543, 546–548, 550, 552, 553, 572
медиальная головка 539, 543, 547, 548, 550, 552, 553, 557
Трехгранная кость 35, 130–134, 242, 246–249, 252, 254, 586, 595
Трехосные
(многоосные) суставы 165
суставы 164
Тройничное вдавление 83
Турецкое седло 79, 97, 189
Тыл
кисти 519
стопы; тыльная область стопы 632
Тыльная
артерия стопы 692, 713
клинокубовидная связка 312
локтезапястная связка 238

лучезапястная связка 238, 242, 245
лучелоктевая связка 237, 242
межкостная мышца 604, 605
межкостная мышца [I] 322, 540, 572, 576, 589, 590, 592, 602, 608, 612, 614, 706, 714
межкостная мышца [II] 602, 612, 614, 714
межкостная мышца [III] 602, 614, 714
межкостная мышца [IV] 602, 614, 701, 704, 714
плюсневая артерия [I] 692
пяточно-кубовидная связка 307, 312
фасция кисти 569, 612
фасция стопы 324, 633, 672, 713–715
Тыльное
подфасциальное пространство 612
разгибание 255
Тыльно-ладонная ось 255
Тыльные
запястно-пястные связки 242, 245
и ладонный межкостные мышцы кисти 599
и подошвенные межкостные мышцы стопы 708
клиновидьевидные связки 312
межзапястные связки 238, 242, 245
межкостные мышцы 246, 523, 524, 566, 573, 588, 591, 596–601, 603, 605–607, 673, 691, 694, 695, 697, 711, 712
межкостные мышцы кисти 603
межкостные мышцы стопы 695, 711
мышцы стопы 694
пальцевые артерии 692
пальцевые нервы 615
пальцевые нервы стопы 692
плюсневые связки 310
поверхности пальцев 519, 632
предплюсне-плюсневые связки 312
пястные связки 242, 246
связки предплюсны 307, 310

У

Угол
акромиона 120
грудины 63, 66, 440, 445
движения 172, 224, 241
нижней челюсти 72, 91, 359
переднего скручивания бедренной кости 284
ребра 63, 67, 68, 201
ротации 225
соединения шейки с телом бедренной кости 284
Удерживатели сухожилий стопы 687
Удерживатель
мышц-разгибателей 521, 523, 540, 569, 570, 572, 573, 576, 584, 585, 602, 610
мышц-сгибателей 248, 249, 522, 555, 566, 567, 586, 588–593, 597, 608, 609, 611, 613
разгибателей и сухожилия мышц-разгибателей кисти 602
сгибателей и канал запястья правой кисти 248, 249
сухожилий сгибателей 311, 562, 680, 681, 687, 715, 717
сухожилий сгибателей стопы, глубокий слой 718
сухожилий сгибателей стопы, поверхностный слой 718
Удлиненное плечо рычага нагрузки 285
Узел угла рта 347, 348
Указательный палец [II] 613
Укороченное плечо рычага нагрузки 285
Ультраморфоскопическое строение клетки 12
Уменьшение нагрузки на правый тазобедренный сустав (при его поражении) 285
Уплощенные одиночные хондроциты 29
Участие
крыловидных мышц в движениях нижней челюсти 173, 174
мышц брюшной стенки в движениях таза: активные и пассивные положения 477
мышц переднебоковой стенки живота в движениях туловища 477
Ушковидная поверхность 42, 61, 140, 649

Ф

Фагоцитоз 12
Фаланги пальца
правой кисти [III] 136
стопы [III] 160
Фасциальное влагалище
портняжной мышцы 336
сгибателей 336
Фасциальные
влагалища 386
образования кисти 611
пространства голени 690
пространства стопы на поперечном распиле 713
Фасции
и фасциальные влагалища кисти 612
шеи 387, 388, 389
Фасция 331, 503
голени 633, 664, 672, 688–690
квадратной мышцы поясницы 412
мышцы 335
мышцы, отводящей большой палец стопы 320
окружающая мышечную группу 335
плеча 335, 336, 552–554, 568
плеча, поверхностная часть 336
предплечья 520, 539, 554, 569, 582–584, 587, 588, 590, 611
промежности, поверхностная выстилающая фасция промежности 497, 498, 503–505
шеи 367, 388, 389
шеи, поверхностная пластинка 382, 387, 389
шеи, предпозвоночная пластинка 387
шеи, предтрахеальная пластинка 387, 389
Фиброзная
мембрана; фиброзный слой 163, 228, 229, 232, 277, 278, 295, 296, 321, 334
пластинка 656
Фиброзное
влагалище мизинца 590
кольцо 44, 50, 176–178, 181, 182, 199
кольцо, наружная зона 196
Фиброзные влагалища пальцев кисти 604
Фиброзный слой 336
фиброзное влагалище 591
Фибробласты 29
Фигура
«полумесяца» 141
«слезы» 141
Форма мышц 332
Формирование сустава 163
Фронтальная
ось 283
плоскость через плечо/таз в нейтральной позиции 196
Фронтальный
распил грудной стенки 447
распил головы на уровне клиновидной пазухи 363
распил правой кисти 246
распил через правый плечевой сустав 537
срез женского таза 283
срез коленного сустава 303, 678
срез локтевого сустава 239, 556
срез лучезапястного сустава и кисти 252, 594
срез плечевого сустава 222, 223, 537
срез тазобедренного сустава и таза 647
Функциональное значение надколенника (сесамовидной кости) 334
Функция мышц брюшного пресса 476

Х

Характеристика
соединения ребер с позвоночным столбом и грудиной 197
суставов верхней конечности 202
суставов туловища 179
Хирургическая шейка 123, 124, 126, 537
плечевой кости 125, 219, 222, 223
Хоана; заднее носовое отверстие 95, 103, 110, 111, 115, 117
Хондробласты 29
Хондрогенные клетки 29
Хондрогенный слой 29
Хондроны 163
Хондроцит 28
Хондроциты 28, 163
Хрящ
перегородки носа 111
слухового прохода 346

Хрящевая
лакуна 29
ткань 29
Хрящевой матрикс 29
Хрящекязычная мышца 380

Ц

Центр
вращения 285
промежности 491, 497, 498, 500–502
Центральный
канал (канал остеона) 26, 27
пучок 605
Центросома (клеточный центр; цитоцентр) 12
Цикл походки 317
Цилиндрический сустав 164, 165
Цистерны гранулярной эндоплазматической сети 30
Цитолемма (плазматическая мембрана) 12

Ч

Части диафрагмы 456
Чашеобразный сустав 164
Челюстно-
подъязычная ветвь 378, 381
подъязычная линия 91, 97, 379
подъязычная мышца 348, 359, 363, 366, 367, 373–375, 377–379, 381, 382, 385, 389
подъязычные и подбородочно-подъязычные мышцы 379
Червеобразная мышца 591, 605, 606
[I] 604
Червеобразные мышцы 252, 587–590, 592, 593, 596, 597, 601, 603, 608, 611, 614, 701, 703, 704, 706–708
[I, II] 612
кисти 596
Череп 38, 39, 69–71, 97
гидроцефала 118
микроцефала 118
новорожденного, роднички 102, 103
Черепные ямки 96
Черпаловидный хрящ 390
Четвертый
грудной позвонок [TIV] 53
поясничный позвонок [LIV] 58
шейный позвонок [CIV] 48
Четырехглавая мышца бедра 293, 477, 634, 654, 660, 662, 675
Четырехстороннее отверстие 528, 529
Чешуйчатая часть 81, 82
височной кости 168, 355
Чешуйчатый
край 74
шов 70, 97, 162
Чревный ствол 454

Ш

Шаровидный сустав 164, 165
Шейка
бедра 279
бедра с синовиальным влагалищем 280
бедренной кости 35, 137, 141–144, 271, 272, 275, 278, 281, 283, 286, 647
лопатки 120, 214, 216, 219
лучевой кости 128, 129, 226, 227, 234, 238, 239, 556
малоберцовой кости 146, 287, 305
матки 506
ребра 67, 68, 198–201
таранной кости 148–150, 158, 159
Шейная часть спинного мозга 44, 386
Шейное ребро 49
Шейные позвонки (CI–CVII) 42
Шейный
отдел позвоночного столба 43, 195
позвонок [CII], тело позвонка 186
позвонок [CIV], остистый отросток 390
позвонок [CVII] 44
Шероховатая линия 35, 142, 271, 663, 667
Шея, горизонтальный распил
на уровне голосовых складок 390
на уровне I грудного позвонка 391
Шиловидный отросток 81–83, 95, 171, 187, 190, 346, 353, 364, 389, 415
локтевой кости 35, 127, 129–134, 236–238, 241, 242, 244, 249, 252
лучевой кости 119, 128, 129, 131–134, 235–238, 242, 244, 249, 252, 574, 579
третьей [III] пястной кости 136
Шилоглоточная мышца 366, 377, 380, 385
Шилонижнечелюстная связка 168, 170, 171
Шилоподъязычная
мышца 346, 366, 367, 373–375, 377–379, 381, 385, 389
связка 171, 381, 385, 389
Шилососцевидное отверстие 81, 95
Шилоязычная мышца 366, 380, 389
Ширина шага 317
Широкая
мышца, имеющая апоневроз 332
фасция 336, 464, 478, 485, 633, 664, 671
фасция, поверхностная пластинка 481
Широчайшая мышца спины 394–396, 398, 399, 401, 402, 418, 421, 428, 433–435, 442, 453, 464, 466, 523, 528, 537, 539, 541, 543, 544, 549, 550
Шов промежности 490, 503, 504

Щ

Щель
лобкового симфиза 141
суставного диска 247
Щечная
мышца 168, 344, 346–348, 350, 365, 366, 382
область 338
Щитовидная железа 373, 375, 386
доля 385, 391
Щитовидный хрящ 44, 378, 390
Щитоподъязычная
мембрана 380
мышца 374, 375, 377–380, 385, 390

Э

Эластические волокна 29
Эластический хрящ ушной раковины 29
Эллипсовидный сустав 164, 165
Эпидуральная жировая ткань 55
Эпидуральное пространство; перидуральное пространство 390
Эпимизий 331
Эпифизарная
линия 286
пластинка 272
Эпифизарный хрящ 231, 302, 303, 678
Эритроцит в просвете капилляра скелетной мышцы 328

Я

Ягодичная
бугристость 142–144, 271, 275, 643, 667
область 393, 632
поверхность 139, 266, 633
складка 633
Ядерные поры 12
Ядра 32, 329
Ядро 12, 28, 30
Ядрышко 12, 28, 30
Язык 44, 363
Язычный нерв 364
Яичковые артерия и вена 487
Яичник 283
Ямка
вертлужной впадины 139, 262, 272, 276, 283, 286, 493, 497
головки бедренной кости 143, 144, 276
зуба 46, 194
латеральной подмышки 146, 305
локтевого отростка 123, 126, 226, 227, 232, 240, 556
локтевого отростка плечевой кости 125, 239
слезного мешка 105
слезной железы 76, 112
турецкого седла 72
Ямки (полости) лицевого черепа 99
Ямочки грануляций 74, 94
Яремная
вырезка 63, 64, 66
ямка 81
Яремное отверстие 95–97
Яремный отросток 77
Ячейки решетчатой кости 112, 114, 115, 363

Предметный указатель на английском языке (Index eng.)

A

Abdominal
aorta 454, 457
part 431
Abduction 283, 599
Abductor
digiti minimi 246, 311, 323, 566, 572, 588–590, 592, 593, 595, 597, 600–603, 607, 608, 612, 614, 694, 697, 700, 701, 703, 704, 706–709, 712, 714
hallucis 311, 323, 694, 699–701, 703, 704, 707–709, 712, 715
hallucis; Fascia 320
pollicis brevis 566, 588–593, 595, 597, 600, 601, 608
pollicis longus 521, 523, 540, 554, 558, 560, 567–573, 575, 576, 578, 580–583, 585, 589, 600, 603, 604, 607, 614
pollicis longus; Tendon 523, 539, 555, 566, 584, 586, 590, 592, 593, 597, 602, 613
Accessory
collateral ligament 250, 251
phrenic nerves 390
process 57, 58
Acetabular
fossa 139, 262, 272, 276, 286, 493, 497
labrum 143, 272, 276, 286
margin 139, 140, 265, 266, 271, 272
notch 139
Acetabulum 35, 139, 140, 143, 265, 269, 286, 490–492, 496
Acromial
angle 120
end 122, 212
facet 122, 210, 443, 531
part 525, 527
Acromioclavicular
joint 209, 211, 218, 443, 529, 532
ligament 211, 212, 535, 536
Acromion 34, 35, 120, 121, 196, 208–218, 220, 221, 335, 376, 385, 394, 397, 398, 400, 430, 436, 523–526, 528–537, 548
Additional fibula 155
Adduction 283, 599
Adductor
brevis 442, 650, 656, 658, 660–663, 668–670
canal 656
hallucis 319, 709, 712, 714
hallucis, oblique head 322, 707–709, 712, 714
hallucis, oblique head and transverse head 710
hallucis, transverse head 704, 707–709, 712
hiatus 657–662
longus 441, 442, 464, 499, 634, 638, 650, 652, 655, 656, 658, 660–663, 668–670
magnus 418, 441, 638, 650, 652, 655–666, 668–670
magnus; Tendon 321, 657, 660, 661
minimus 418, 660–663
pollicis 523, 563, 566, 590, 600, 601, 603, 604, 607, 614
pollicis, oblique head 588, 589, 591–593, 595, 597, 608
pollicis, transverse head 589, 591–593, 595, 597, 608
tubercle 142, 660
Adductores 286, 671
Adductors longus, brevis, magnus and minimus 507
Ala
of ilium; Wing of ilium 139, 264, 266, 466
of vomer 87
Ala; Wing 60, 639
Alar
folds 289, 294, 295
ligament 194
ligaments 191–193
Alveolar
arch 88, 89
foramina 88, 116
part 91
process 88
yokes 88
canals 89
Ampulla of ductus deferens 506
Anal
aperture 639
pecten 502
triangle 490
Anatomical neck 123, 124, 126, 215
Anconeus 240, 521, 523, 524, 540, 546–548, 550, 569–573, 575, 576, 580–582
Angle
of mandible 91, 359
of rib 63, 67, 68, 201
Ankle 137, 151
joint 311, 322, 323, 325, 694
Anococcygeal body; Anococcygeal ligament 491, 494, 495, 497, 498, 501–504
Ansa subclavia 464
Antebrachial fascia 520, 539, 554, 569, 582–584, 587, 588, 590, 611
Anterior
and posterior ethmoidal foramen 109
arch 46, 189, 192, 193
articular facet 47
atlanto-occipital membrane 186, 188, 189
belly 347, 381
border 128, 145, 146, 235, 305, 672, 675
cervical region; Anterior triangle 338
clinoid process 79, 96, 110
compartment of leg; Extensor compartment of leg 690
cranial fossa 110, 111, 114
cruciate ligament 289, 290, 292, 294–298, 321, 668
ethmoidal foramen 86, 105, 112
facet for calcaneus 154, 158, 159
fontanelle 102, 103
gluteal line 139, 266
inferior iliac spine 139, 140, 265, 267, 273, 281, 490, 491, 494, 496, 497, 649, 653, 661
intercondylar area 145, 304
intermuscular septum of leg 688–690
interosseous artery 566
interosseous nerve 566, 583
jugular vein 391
lacrimal crest 88, 349
layer; Quadratus lumborum fascia 421
ligament of fibular head 290, 293
longitudinal ligament 177, 182–184, 188, 189, 262, 273, 421, 466, 637, 641, 652
nasal spine 69, 88, 112, 117
region of arm 426, 518
region of elbow 518
region of forearm 518
region of knee 632
region of leg 632
region of thigh 632
region of wrist 518
sacral foramina 42, 60, 62, 265, 269, 638
sacrococcygeal ligament 269, 493, 502
sacro-iliac ligament 262, 263, 269, 270, 273, 490, 495
sternoclavicular ligament 211–213
superior iliac spine 137–140, 262, 264, 265, 267, 270, 271, 273, 282, 460, 469, 470–473, 477–479, 490, 491, 494–497, 633, 635, 638–640, 643, 649, 651–653, 655, 661, 665, 667
surface 88, 144, 235, 236
surface of petrous part 83
talar articular surface 154, 155, 158, 159, 695
talocrural region; Anterior ankle region 632
talofibular ligament 307, 310
tibial artery 690, 694
tibial artery and veins 688
tibial veins 690
tibiofibular ligament 307, 310, 312
tibiotalar part 307
tubercle 43, 46, 48, 49, 188, 192, 195, 420
tubercle of atlas [C1] 193
Anterolateral surface 123
Anteromedial surface 123
Antitragicus 347
Anular
epiphysis 176, 177
ligament 251, 605
ligament of radius 227–233, 236, 238, 240
ligaments 250, 377, 588, 606, 608, 701
part of fibrous sheath 566, 720
Anulus
fibrosus 176–178, 181, 182, 195, 199
fibrosus, outer zone 195

Anus 490, 497, 499, 500, 503, 504
Aorta 448, 451, 455, 457
Aortic hiatus 448, 449, 451, 453, 454, 456, 473
Apex 60
(Dens) 47
of head 146
of patella 144
of petrous part 83
of tongue; Tip of tongue 380
Apical ligament of dens 189, 191–193
Aponeurosis dorsalis 611
Arched ligament of mons pubis 492
Arcuate
eminence 83
line 140, 267, 270, 462, 464, 467, 472, 483, 485, 487, 495
popliteal ligament 288
Arm 34, 40, 41, 119
Arterial grooves 83, 94, 96, 97
Artery
and vein to ductus deferens 487
of bulb of penis 505
of bulb of vestibule 505
to ductus deferens; Artery to vas deferens 484
Articular
cartilage 232
cavity 221, 231
circumference 127, 128, 226, 236, 237, 240
disc 168, 173, 174, 212, 213, 357–362
facet 128, 146, 199, 200, 230, 235, 240, 304
fossa 236
recess 529
surface 144, 358, 361
surface for cuboid 154, 155, 158, 159
surface of patella 289
tubercle 81, 82, 168, 173, 361, 362
Articularis
cubiti 549, 550, 576
genus; Articular muscle of knee 658, 660, 662, 668, 675
Arytenoid cartilage 390
Ascending
cervical artery 390, 391
part; Inferior part 394
Atlanto-occipital joint 186, 190, 194
Atlas
[CI] 35, 42, 43, 186–188, 190, 191, 195, 210, 211, 383, 400, 413, 416, 420, 439
[CI], lateral mass 186
[CI], posterior arch 415
[CI], posterior tubercle 415, 416
[CI], transverse process 416, 420
Auricular surface 42, 61, 649
Auricularis
anterior 345
posterior 345, 347
superior 345, 347
Auscultatory triangle; Triangle of auscultation 396
Axillar recess 216, 217
Axillary
artery 538
fossa 428
recess 534, 537
region 393, 426, 518, 519
Axis
[CII] 35, 42, 43, 186–188, 190, 191, 195, 400, 413, 416, 420, 439
[CII], spinous process 415, 416
[CII], vertebral arch 186
of abduction/adduction 642
Azygos vein 446, 457

B

Base
of metacarpal 130, 136, 252, 253, 577
of metacarpal [I] 578
of metacarpal [II] 561, 574, 579
of metacarpal [III] 574, 579, 595
of metacarpal [V] 561
of metatarsal 148, 150, 151, 157, 159, 160
of metatarsal [I] 156, 319
of metatarsal [V] 156, 319
of patella 144
of phalanx 130, 136, 148, 150, 160, 252, 595
of proximal phalanx 322
of proximal phalanx [I] 156, 319
of sacrum 60, 61, 267
Basilar part 77
Basilic vein 520, 552, 553, 582, 584, 586, 613
Betweenmetatarsal bone 155
Biceps
brachi 335, 336, 432, 464, 520, 522, 523, 532, 539, 542, 545, 549, 551–555, 557, 558, 560, 562, 567, 572, 573
brachi, long head 433, 529, 534, 536, 539, 541, 542, 544, 549, 551, 552
brachi, long head; Tendon 217, 218, 221, 532, 534, 535, 543
brachi, short head 433, 529, 534–536, 538, 539, 541–544, 549, 551, 552
brachi, short head; Tendon 538
brachi; Tendon 231, 233, 240, 464, 539, 541–543, 545, 554, 558, 565, 567, 582
femoris 289, 418, 442, 634, 650, 660, 662, 664, 677, 681, 684
femoris, long head 638, 641, 645, 651, 657, 659, 665–667, 670, 671, 685
femoris, long head; Tendon 669
femoris, short head 657, 659, 666–668, 670, 671, 685
femoris; Tendon 657
Bicipital aponeurosis 464, 520, 539, 541, 542, 554, 555, 558, 567
Bifurcate ligament 307, 310
Blood
vessel 177
vessels 325
Body
of hyoid bone 93, 380, 381
of ilium 140
of ischium 139, 140
of mandible 91
of maxilla 88, 109
of phalanx 160
of pubis 493
of rib; Shaft of rib 67, 68, 201
of sphenoid 78
of sternum 34, 63, 66, 175, 208, 209, 433, 437, 445, 451, 461, 462, 467, 468, 470, 472, 474
of talus 148–150, 158, 311
of tongue 380
of uterus 506
Bone 334
Bony nasal septum 102
Brachial
artery 552, 553, 557, 582
fascia 335, 336, 552–554, 569
fascia, superficial part 336
plexus 391, 538
veins 552, 553, 582
Brachialis 240, 335, 336, 433, 464, 521–523, 539, 541–545, 549–553, 555, 557–560, 563, 567, 568, 572, 573, 582
Brachialis; Tendon 233, 542
Brachiocephalic vein 445
Brachioradialis 521–524, 539, 540, 546, 549–551, 553–555, 557, 558, 560, 562, 563, 566–569, 571–575, 579–583
Brachioradialis; Tendon 520, 572, 574, 584, 602
Buccal region 338
Buccinator 168, 344, 346–348, 350, 365, 366, 382
Bulb
of penis 506, 507, 637
of vestibule 499, 501, 506
Bulbospongiosus 491, 498–500, 503, 504, 637, 641, 645
Bulbospongiosus; Intermediate part of urethra; Membranous urethra 637
Bulbo-urethral gland 503, 505, 506
Bursa
of tendo calcaneus; Bursa of calcaneal tendon 719
of tendo calcaneus; Bursa of calcaneal tendon; Retrocalcaneal bursa 325

C

Calcaneal
process 153
sulcus 154, 158, 159
tendon 322, 324, 633, 634, 677, 679–681, 685, 687, 693, 697, 715, 717
tuberosity 148, 150, 154, 158, 159, 315, 322, 681, 682, 687, 700–704, 707, 709, 717
Calcaneocuboid
joint 323
ligament 312

Calcaneofibular ligament 307, 311, 312
Calcaneonavicular ligament 312
Calcaneus 35, 137, 138, 148–151, 154, 155, 157, 159, 306, 307, 311, 314, 318–320, 322, 323, 325, 677, 679, 683, 685, 686, 693, 695, 696, 708
articular surface for cuboid 157
lateral process 150
medial process 150
Canal for pharyngotympanic tube; Canal for auditory tube 83
Canine fossa 88
Capitate 35, 130–133, 246, 248, 249, 252, 254, 586, 595, 603
Capitulum 123, 124, 126, 226, 230, 240
Capsule of interphalangeal joint 604
Caput
commune of extensors 568, 580, 581
commune of flexors 541, 544, 558, 561, 567, 568, 575, 580, 581
Carotid
canal 81, 83
sheath 386, 387
triangle 338
Carpal
articular surface 128, 236
bones 34, 40, 41, 119, 130
region 248
tunnel 132, 248, 249, 566, 593, 597, 611
Carpometacarpal
joint [I] 131, 245
joint of thumb 246
joints 243, 246
Cartilage of acoustic meatus 346
Cauda equina 181, 421
Caval opening 448, 450, 451, 453, 454, 456, 457, 473
Central
cord 605
tendon 448, 449, 451, 453–457, 467
Cephalic
vein 520, 552, 553, 582, 586, 613
vein; Radial nerve, superficial branch 584
Cerebellar fossa 96
Cerebral
cortex 355
fossa 96
surface 83
Cervical
fascia 367, 388, 389
fascia, investing layer; superficial layer 382, 387, 389
fascia, pretracheal layer 387, 389
fascia, prevertebral layer 387
pleura; Dome of pleura; Pleural cupula, diaphragmatic part, left 455
pleura; Dome of pleura; Pleural cupula, diaphragmatic part, right 455
rib 49
vertebra [CIV], spinous process 390
vertebrae [CI–CVII] 42
vertebrae [CII], vertebral body 186
Cervix of uterus 506
Choana; Posterior nasal aperture 95, 103, 110, 111, 115, 117
Chondroglossus 380
Chorda tympani 83
Clavicle 34, 40, 41, 175, 208–213, 215–218, 224, 335, 373, 375, 376, 385, 386, 389, 391, 398, 400, 430, 433, 450, 520, 522, 523, 525, 526, 529, 532, 536, 543
Clavicular
facet 214, 220
head 376, 431
line 196
notch 63, 66, 201
part 525, 527
Clavipectoral
fascia 388, 443
triangle; Deltopectoral triangle 387
Clenoid labrum 534, 538
Clitoris 509
body of clitoris 502
Clivus 96
Coccygeal cornu 61
Coccygeus 491
Coccyx [coccygeal vertebrae CoI–CoIV] 34, 42, 60–62, 175, 265–267, 269, 270, 490–492, 494–498, 503, 504, 639, 640
Coeliac trunk 454
Collateral
branch 437
ligament 243, 245, 251
ligaments 246, 250, 313, 605
Common
carotid artery 346, 390, 391
flexor sheath 608, 609
head 667
iliac vein 502
iliac artery 502
plantar digital arteries 614, 703
tendinous sheath of fibularis; Common tendinous sheath of peroneal 311, 719, 720
Conchal crest 88, 90
Condylar
canal 77, 95
process 91
Condyle of humerus 211, 214, 220
Conoid
ligament 212, 218, 443, 535
tubercle 122
Constal notch [I] 66
Coraco-acromial ligament 211, 212, 216–218, 220, 221, 529, 531, 532, 534–536
Coracobrachial bursa 529, 535
Coracobrachialis 430, 431, 433, 529, 532, 535, 536, 538, 539, 541, 543, 544, 549, 551, 552
Coraco-brachialis 464
Coracoclavicular
ligament 211, 212, 216–218, 443, 536
ligament, conoid ligament 529
ligament, trapezoid ligament 529
Coracohumeral ligament 216, 221, 535
Coracoid process 34, 120, 121, 208–218, 220, 221, 335, 430, 433, 436, 526, 529–536, 542, 548
Coronal suture 70, 94, 97, 102, 103
Coronoid
fossa 123, 124, 226, 230, 232, 240
process 91, 127, 226, 227, 230, 231, 235, 236, 240, 354, 356, 379, 564
Corpus
cavernosum of clitoris 501
spongiosum penis 503
Corrugator supercilii 344, 346, 349, 365
Costal
cartilage 63, 64, 175, 201, 208, 209, 212, 433, 437, 439, 465, 470
facet 56
groove 437
margin; Costal arch 63, 64, 433, 451
notches [II–VII] 66
part 444, 447–449, 451, 453, 454, 456, 465, 467
process 57–59, 176–178, 181, 184, 406, 410, 411, 421, 450
process [I–LV] 408
surface 121
Costoclavicular ligament 212, 213, 443, 549
Costodiaphragmatic recess 447
Costotransverse
joint 199
ligament 199, 200, 412
Costoxiphoid ligaments 201, 460
Cranium 38, 39
Cremaster 444, 460, 468, 470, 479, 483–486
Crest
of greater tubercle; Lateral lip 123, 430, 530
of head of rib 200
of lesser tubercle; Medial lip 123, 124, 530
of neck rib 67, 68
Cribriform
fascia 479, 633
plate 85, 96, 110, 111, 114
Cricoid cartilage 390
Crista galli 85, 86, 97, 106, 110, 111, 114
Cruciate
ligament 250
ligament of atlas 191, 194
ligaments 701
Cruciform
eminence 77
part of fibrous sheath 566, 720
Crus
of clitoris 506
of penis 506
Cubital fossa 539
Cuboid 34, 138, 148–151, 153, 156, 157, 159, 306, 307, 310, 314, 319, 323, 686
Cuneiform bone 34
Cuneiforms 320
Cuneonavicular joint 323

D
Dartos
fascia; Superficial fascia of scrotum 503
muscle 503
Deep
artery of thigh 669
circumflex iliac artery 502
circumflex iliac artery and vein 487
circumflex iliac vein 502
dorsal vein of clitoris 502, 505
dorsal vein of penis 505
fascia of leg 633, 664, 672, 688–690
fibular nerve; Deep peroneal nerve 688, 690, 692, 713
infrapatellar bursa 289, 301
inguinal ring 444, 462, 482–484, 486, 487
layer 347
part 347
posterior sacrococcygeal ligament 262, 502
transverse metacarpal ligament 243, 244, 250, 251, 588, 589, 605, 606
transverse metatarsal ligament 315, 319
transverse perineal muscle 491, 495, 497, 503–506, 649
Deltoid 335, 385, 396, 398, 399, 418, 432–434, 441, 443, 464, 520–524, 528, 529, 535–541, 543, 544, 546, 549–551
acromial part 433, 525, 526
clavicular part 433, 525, 526
fascia 394
region 393, 426, 518, 519
spinal part 526
tuberosity 123, 525, 526
Dens axis [CII] 47, 189, 192–195, 210, 211
Dens
anterior articular facet 194
posterior articular facet 194
Dental
alveoli 89, 91
alveolus 381
Depressor
anguli oris 344–346, 348, 350, 365, 372
labii inferioris 344–346, 348, 350, 365, 382
septi nasi 347, 348, 365
supercilii 346
Descending part, superior part 394
Diaphragm 438, 445, 450, 467, 473, 487
left crus 455
right crus 455
Digastric 347, 379, 381
anterior belly 346, 359, 363, 366, 367, 373–375, 377, 378, 382, 385, 389
intermediate tendon 381
posterior belly 346, 367, 373, 374, 377, 378, 385, 389, 415, 417
Distal
interphalangeae joint; Joint capsule 244
interphalangeal joint 250, 251
interphalangeal joint, collateral ligaments 250
phalanx 34, 151, 238, 242, 244, 246, 251, 252, 320, 605, 606
phalanx [I] 130, 148**Intermediate tendon** 381150, 252, 307, 310, 323, 595
phalanx [I], base of phalanx 564, 578
phalanx [II] 130, 596
phalanx [IV] 564
phalanx [I–V] 674
phalanx [V] 148–150, 696
radio-ulnar joint 235–237, 243–246, 584
radio-ulnar joint, sacciform recess 584
Dorsal
and Palmar interossei 607
and Plantar interossei 707
artery of clitoris 505
artery of penis 505
calcaneocuboid ligament 307, 312
carpometacarpal ligaments 242, 245
cuneocuboid ligament 312
cuneonavicular ligament 312
digital arteries 692
digital branches 615
digital nerves of foot 692
fascia of foot 324, 633, 672, 713–715
fascia of hand 569, 612
intercarpal ligaments 238, 242, 245
interossei 246, 523, 524, 566, 573, 576, 588, 591, 596–601, 603, 605–607, 673, 691, 694, 695, 697, 708, 711, 712
interosseus [I] 322
interosseus 604, 605
interosseus [I] 540, 572, 576, 589, 590, 592, 602, 608, 612, 614, 705, 714
interosseus [II] 602, 612, 614, 714
interosseus [III] 602, 614, 714
interosseus [IV] 602, 614, 701, 704, 714
metacarpal ligaments 242, 246
metatarsal artery [I] 692
metatarsal ligaments 310
nerve of clitoris 499, 500, 505
nerve of penis 505
radiocarpal ligament 238, 242, 245
radio-ulnar ligament 237, 242
subfascial space 612
surface 61
surfaces of fingers 519
surfaces of toes 632
tarsal ligaments 307, 310
tarsometatarsal ligaments 312
tubercle 128, 132, 133, 236–238, 242, 245, 571, 578, 580, 585
ulnocarpal ligament 238
Dorsalis pedis artery; Dorsal artery of foot 692, 713
Dorsum
of foot; Dorsal region of foot 632
of hand 519
of tongue 380
selae 79, 97
Duct of bulbo-urethral gland 505
Ductus deferens; Vas deferens 484, 487, 506
Dura mater 181, 363

E
Endothoracic fascia; Parietal fascia of thorax 437, 444, 467
Epicranial aponeurosis 344–347
Epicranius 446
Epidural space 390
Epigastric region; Epigastric fossa 426
Epiphysial
cartilage; Primary cartilaginous joint 231
line 286
plate; Growth plate 272
Erector
spinae 396, 398, 399, 401, 403, 404, 412, 418, 419, 421, 447, 453, 649
spinae, thoracic part 407
Ethmoid; Ethmoidal bone 70, 105, 106, 111
crista galli 96
orbital plate 105, 106, 109
perpendicular plate 69, 97, 106, 110–112
Ethmoidal
bulla 86, 114
cells 85, 86, 112, 114, 115, 363
crest 88, 90
groove 87
infundibulum 86
labyrinth 113
notch 76
process 87
Extension 283
Extensor
carpi radialis brevis 521, 523, 524, 540, 546, 549, 550, 558, 567, 569, 570–576, 579–583, 585, 603, 607
carpi radialis brevis, ulnar head 568
carpi radialis brevis; Tendon 572, 575, 584, 602, 613
carpi radialis longus 240, 521–524, 540, 546, 549, 550, 553, 558, 563, 567–576, 579–583, 585, 603, 604, 607
carpi radialis longus; Tendon 572, 575, 584, 586, 602, 613
carpi ulnaris 524, 540, 546, 550, 569, 570–572, 575, 577, 580–583, 585, 600, 602, 603, 607
carpi ulnaris; Tendon 237, 572, 584, 586, 613
digiti minimi 521, 540, 570–572, 575, 577, 580–585, 602, 607, 614
digiti minimi; Tendon 540, 570, 572, 586, 613
digitorum 521, 523, 524, 540, 546, 550, 569–573, 575, 577, 580–585, 602, 604, 607
digitorum brevis 675, 676, 685, 691, 693–697, 713, 716
digitorum brevis; Tendon 324, 691, 696, 714
digitorum brevis; Tendons 692
digitorum longus 634, 672–674, 676, 685, 688–690, 693, 697
digitorum longus; Tendon 324, 633, 674, 691, 693, 713, 714, 716
digitorum longus; Tendons 692
digitorum, Extensor digiti minimi, Extensor carpi ulnaris, Common head 577
digitorum; Tendon 251, 523, 540, 569–573, 586, 605, 606, 611, 613–615

hallucis brevis 633, 673, 675, 676, 691, 694–697, 716
hallucis brevis; Tendon 693, 714
hallucis longus 322, 672–676, 685, 688, 690, 692, 697
hallucis longus; Tendon 324, 633, 634, 674, 687, 691–693, 696, 713, 714, 716
indicis 540, 568, 572, 575, 576, 578, 580, 581, 583, 584, 604, 607, 613
indicis; Tendon 570, 572, 586, 602
pollicis brevis 521, 523, 540, 554, 569–573, 575, 576, 578, 580–582, 585, 592, 593, 597, 602–604, 607, 614
pollicis brevis; Tendon 523, 584, 586, 613
pollicis longus 569, 572, 573, 575, 576, 578, 580–583, 585, 604, 607
pollicis longus; Tendon 521, 523, 540, 570–572, 584, 586, 602, 603, 613
pollicis longus; Tendon; Tendon sheath 614
retinaculum 521, 523, 540, 569, 570, 572, 573, 576, 584, 585, 602, 610
External
acoustic meatus 70, 82, 353
acoustic opening 81, 82
anal sphincter 491, 497–504
carotid artery 387
conjugate 264
iliac artery 444, 638
iliac vein 444, 502, 638
intercostal membrane 437
intercostal muscle 402, 404, 407, 409, 417, 435, 437, 439, 440, 441, 446, 447, 464
jugular vein 389–391
oblique 394, 396, 398, 399, 401–403, 418, 421, 428, 434, 441, 442, 444, 447, 453, 460–462, 465–470, 474, 475, 477, 478, 485, 502, 523, 650
oblique; Aponeurosis 428, 434, 460, 465, 466, 469, 478, 479, 482–486
occipital crest 77, 190
occipital protuberance 71, 77, 95, 187, 189, 190, 394, 397, 416
spermatic fascia 484
surface 74, 75
urethral orifice 490
urethral orifice; External urinary meatus 491, 501, 502, 504, 506
urethral sphincter 491, 502, 505
Eyeball 355

F

Facet for dens 46
Facial
artery 364
nerve [VII] 83, 364
vein 364
Facies patellaris femur 290
Falciform
ligament 445, 466, 487
margin 633
margin, inferior horn 478, 481
margin, superior horn 478, 481
False
rib [IX] 412
ribs [VIII–XII] 64
Falx cerebri; Cerebral falx 363
Fascia 503
lata 336, 464, 478, 485, 633, 664, 671
lata, superficial layer 481
of individual muscle; Muscle sheath 335, 434
Fatty layer 466, 715
Female urethra 497, 505, 506
Femoral
artery 281, 454, 464, 478, 481, 485, 486, 499, 507, 638, 669
artery and vein 336, 487, 670, 671
nerve 281, 444, 464, 485, 507, 638, 669
vein 281, 454, 464, 478, 481, 485, 486, 499, 507, 669
Femur;
Thigh bone 34, 40, 41, 137, 138, 273, 281, 287, 288, 293–295, 301, 334, 336, 507, 661, 670, 671, 683, 686
Thigh bone, linea aspera 657
Thigh bone, popliteal surface 657, 681
Fibrous
lamina 656
layer; Fibrous membrane 228, 229, 232, 277, 278, 295, 296, 321, 334
sheath 581
sheath digiti minimi 590
sheaths of digits of hand 604
Fibula 34, 35, 40, 41, 137, 138, 146, 287, 288, 290, 293–295, 297, 300, 301, 304–307, 310, 323, 642, 653, 661, 667, 675, 688–690
interosseous border 681
lateral malleolus 311, 685
Fibular
artery; Peroneal artery 690
articular facet 145
collateral ligament 288, 290, 292–301, 321, 668, 675
notch 145
trochlea; Peroneal trochlea; Peroneal tubercle 158
veins; Peroneal veins 690
Fibularis
brevis; Peroneus brevis 634, 675–677, 679, 680, 684–686, 688, 690, 693–695, 697, 707, 708, 712, 720
brevis; Peroneus brevis; Tendon 311, 313, 315, 324, 677, 686, 679, 706, 692, 693, 710
longus; Peroneus longus 634, 651, 673, 676, 677, 679–681, 684–686, 688–690, 695, 700–702, 704, 707, 708, 712
longus; Peroneus longus; Tendon 311, 313, 315, 319, 322, 324, 677, 679, 686, 693, 704, 706–710
tertius; Peroneus tertius 673, 676, 685, 686, 690, 691, 693, 694, 697
tertius; Peroneus tertius; Tendon 324
First rib [I] 64, 175, 201, 208, 209, 211–213, 375, 383, 384, 391, 420, 437, 439, 469, 536
Flank; Lateral region 426
Flexion 283
Flexor
carpi radialis 520, 522, 523, 549, 554, 555, 557, 558, 561, 567, 568, 582, 583, 588, 589, 600, 608
carpi radialis; Tendon 248, 557, 562, 566, 584, 586, 591–593, 597, 611, 613
carpi ulnaris 520–522, 539, 540, 546, 554, 555, 557, 558, 560, 561, 563, 567–569, 571, 575, 576, 580–584, 589, 600, 608
carpi ulnaris, humeral head 549
carpi ulnaris, ulnar head 549
carpi ulnaris; Tendon 244, 566, 588, 590–593, 597
digiti minimi brevis 566, 588–590, 592, 593, 595, 597, 600, 601, 608, 700, 701, 703, 704, 706–710, 712, 714
digitorum brevis 311, 322, 701–705, 707, 708, 712, 720
digitorum brevis; Tendon 714
digitorum longus 318, 677, 680–682, 684, 687–690, 700–702, 704, 706, 707, 712, 715
digitorum longus; Tendon 311, 313, 324, 677, 679, 681, 682, 705, 713, 714
digitorum longus; Tendons 703
digitorum profundus 560, 563, 564, 568, 575, 576, 580–584, 589, 592, 600, 608, 609
digitorum profundus; Tendon 250, 251, 522, 558–560, 563, 566, 590–593, 596, 605, 606, 611, 613–615
digitorum superficialis 522, 539, 554, 555, 557–559, 561, 562, 567, 568, 582–584, 588–590, 600, 608, 609
digitorum superficialis, humero-ulnar head 549, 562, 568
digitorum superficialis, radial head 560, 562, 568
digitorum superficialis, ulnar head 560
digitorum superficialis; Tendon 250, 251, 522, 558, 559, 563, 566, 584, 586, 589, 591–593, 605, 606, 611, 613–615
hallucis brevis 700, 701, 704, 708, 709, 712, 714
hallucis brevis, lateral head 709
hallucis brevis, medial head 709
hallucis brevis, medial head and lateral head 707, 710
hallucis longus 318, 322, 677, 679–682, 684, 687–690, 700, 701, 704, 707, 712, 715
hallucis longus; Tendon 313, 324, 677, 679, 681, 682, 706, 713, 714
muscle, common head 550
pollicis brevis 563, 566, 590, 591, 600, 601, 609
pollicis brevis, deep head 593, 597, 614
pollicis brevis, superficial head 588, 589, 592, 593, 595, 597, 608, 614
pollicis longus 523, 539, 555, 558–560, 562–564, 567, 568, 582, 583, 589–592, 600, 608
pollicis longus; Tendon 558, 559, 562, 563, 566, 584, 586, 588, 589, 591–593, 612, 613
pollicis longus; Tendon; Tendon sheath 614
retinaculum 248, 249, 311, 522, 555, 562, 566, 567, 586, 588–593, 597, 608, 609, 611, 613, 680, 681, 687, 715, 717
Floating
rib [XII] 412, 421
ribs [X–XII] 64
Foliate papillae 380
Foot 34, 137
Foot; Bones of foot 40, 41

Foramen
caecum 75
lacerum 95, 96
magnum 77, 95, 96, 103, 190
ovale 78, 79, 95, 96, 117
rotundum 78, 79, 105
spinosum 78, 79, 95, 96
transversarium 43, 46–49, 188, 191–193
Forearm 34, 40, 41, 119
Forearm flexors 240
Fornix of humerus 216, 531, 534, 536
Fossa
for lacrimal gland; Lacrimal fossa 76, 112
for lacrimal sac 105
Fovea
for dens 194
for ligament of head 143, 144, 276
Frontal
angle 74
bone 34, 69, 70, 94, 96, 102, 109–111, 114, 353
bone, orbital part 105, 112
bone, orbital surface 105, 106
bone; squamous part 103
border 74
crest 75, 94, 96
lobe 363
notch/foramen 69, 75, 105
process 88, 93, 114
region 338
sinus 94, 96, 97, 106, 110, 111, 113–115
suture; Metopic suture 75, 102, 103
tuber; Frontal eminence 75, 102
Fundiform ligament of penis 468

G

Gastrocnemius 321, 633, 634, 651, 655, 659, 689
lateral head 288, 289, 300, 301, 657, 664–666, 668, 677, 679–681, 684, 685, 688
medial head 288, 300, 634, 657, 664–666, 668, 673, 677, 679–681, 684, 688
Tendon 633
Gemellus
inferior; Inferior gemellus 435, 643, 644, 648, 650, 659, 665, 666, 669
superior; Superior gemellus 435, 643, 644, 648, 650, 659, 665, 666, 669
Genioglossus 359, 366, 380–382
Geniohyoid 359, 363, 366, 377, 379–382
Genitofemoral nerve
femoral branch 638
genital branch 484–486
Glabella 75
Glans
of clitoris 490, 491, 499, 501, 504
penis 490
Glenohumeral
joint; Shoulder joint 218, 528, 536
ligaments 216, 217
Glenoid
cavity 120, 121, 208–210, 212, 214, 215, 436, 527, 534, 535, 538
labrum 215
Gluteal
fold 633
region 393, 632
surface 139, 266, 633
tuberosity 142–144, 271, 643, 667
Gluteus
maximus 281, 286, 396, 403, 404, 411, 418, 434, 442, 451, 477, 498–501, 503, 504, 507, 634, 638, 641, 642, 645, 648, 650, 651, 655, 659, 664–666, 668, 689
medius 286, 396, 403, 404, 418, 435, 441, 442, 466, 643, 644, 648, 650, 651, 658, 659, 662, 664–666, 668, 669
minimus 286, 418, 435, 442, 644, 648, 650, 658–660, 662, 665, 666, 668, 669
Gracilis 499, 503, 504, 634, 638, 650, 652, 655, 657, 658, 660–663, 665, 670, 671, 673, 677
Gracilis; Tendon 657, 661
Granular foveolae 74, 94
Great
saphenous vein; Long saphenous vein 324, 478, 479, 481, 499, 633, 690, 713
toe [I] 320
Greater
horn 93, 381
palatine canal 112, 117
palatine foramen 95, 117
palatine groove 88, 90
sciatic foramen 262, 270, 493, 640
sciatic notch 139, 266
trochanter 35, 137, 138, 142–144, 196, 271–273, 276, 281, 286, 635, 640, 643, 644, 653, 654, 661, 666, 667
tubercle 34, 123, 124, 126, 211, 212, 214–216, 220, 430, 433, 530–534, 542, 548
vestibular gland 504, 506
wing 78, 79, 112
wing, cerebral surface 79
wing, orbital surface 106
Groin; Inguinal region 426
Groove
for greater petrosal nerve 83
for inferior petrosal sinus 97
for lesser petrosal nerve 83
for sigmoid sinus 74, 83, 96, 97
for spinal nerve 43, 48, 49, 188, 195
for subclavian artery 67, 383
for subclavian vein 67
for superior petrosal sinus 83
for superior sagittal sinus 74, 75, 77, 94
for tendon of extensor carpi radialis brevis 245
for tendon of fibularis longus; Groove for tendon of peroneus longus 149, 153, 158, 159, 672
for tendon of flexor hallucis longus 154, 158, 159
for transverse sinus 77, 96, 97
for ulnar nerve 123, 126, 226, 227, 578
for vertebral artery 46, 193
Grooves for arteries 74, 75

H

Hamate 35, 130–133, 242, 246, 248, 249, 254, 586, 595
Hand 34, 119
bones of hand 40, 41
Hard palate 348
Head
of clavicle 376
of femur 35, 142–144, 271, 272, 276, 277, 281, 286
of fibula 35, 137, 138, 146, 287, 288, 290, 292, 293, 295–297, 305, 633, 651, 652, 666, 667, 672, 674, 675, 680, 682, 683, 685, 686
of humerus 35, 119, 123, 124, 126, 212–215, 220, 221, 527, 537, 538
of mandible 168, 172, 173, 358, 379
of metacarpal 130, 136, 250, 252, 253
of metacarpal [I] 595
of metacarpal [II] 574
of metatarsal 148, 150, 151, 157, 159, 160
of phalanx 130, 136, 148, 150, 160, 252, 596
of radius 35, 119, 128, 226, 230, 235, 236, 240, 241, 582
of rib 67, 68, 198–201
of sternum 376
of talus 148–150, 158, 159, 306, 324
of talus, navicular articular surface 157
of tibia 35, 304
of ulna 127, 130, 235–237, 249
of ulna, ulnar styloid process 521
Heel region 632
Helicic major 347
Hepatic veins 455
Hiatus
cephalic vein 535
for greater petrosal nerve 83
for lesser petrosal nerve 83
Highest nuchal line 71, 77, 95
Hip bone; Coxal bone; Pelvic bone 137, 138, 175
Hip joint 650, 668
Hook of hamate 130, 133, 135, 244, 248, 249, 254, 561, 564, 595, 596
Horizontal plate 90
Humeroradial joint 226, 240
Humeroulnar joint 226, 240
Humerus 34, 35, 40, 41, 119, 211–213, 215, 216, 218, 220, 221, 226–231, 238, 240, 335, 336, 430, 531, 532, 534, 537, 551–553, 574, 576, 579
medial epicondyle 564
surgical neck 528
Hyaline cartilage 263
Hyoglossus 374, 375, 380

Hyoid
bone 346, 367, 373–376, 378, 379, 385, 387
bone, greater horn 380, 381
bone, lesser horn 380
Hypochondrium 426
Hypogastric nerve 455
Hypoglossal
canal 77, 95–97, 189
nerve [XII] 346
Hypophysial fossa 79, 110, 111, 114
Hypothenar eminence 522, 539, 554, 555, 557, 586, 587, 611

I

Iliac
crest 35, 137–140, 265–267, 271, 273, 276, 278, 394, 396, 399, 403, 408, 411, 450, 451, 454, 463, 496, 497, 633, 635, 638–640, 642, 643, 651, 652, 655, 661, 664, 665
crest, inner lip 472
crest, intermediate zone 471
crest, outer lip 469
fossa 140, 267, 463
tuberosity 140, 266, 267, 269
Iliacus 286, 441, 448, 451, 454, 463, 466, 467, 474, 487, 502, 635, 638, 648, 649, 652, 655, 656, 658, 660, 662
Iliococcygeus 492–495, 497, 639
Iliocostalis 401–404, 408
cervicis 384, 401, 407, 408, 415, 418
lumborum 401, 407–409, 418, 466
thoracic part 418
Iliofemoral ligament 273, 276, 277, 281, 640, 658, 669
Iliohypogastric nerve, anterior cutaneous branch 486
Iliolumbar ligament 262, 263, 273, 276, 649
Iliopectineal arch 262, 444, 485, 635, 638
Iliopsoas 281, 282, 418, 441, 444, 448, 463, 464, 477, 485, 507, 634, 635, 637, 641, 645, 652, 658, 660, 662, 668, 669
Iliopubic eminence 264, 267, 493
Iliotibial tract 295, 434, 633, 634, 642, 648, 651–653, 658, 660, 662, 664–666, 670, 673, 677, 685
Ilio-inguinal nerve 484–486
Ilium 34, 139, 263, 265, 266, 269, 286, 473, 493, 497
auricular surface 140
gluteal surface 643
Impression for costoclavicular ligament 122
Impressions of cerebral gyri 75
Incisive
bone, Premaxilla 89, 103
canal 88, 111
canals 117
foramina 71, 89, 95, 110, 112
suture 89
Index finger 513
Inferior
alveolar artery 364
alveolar nerve 364
anal nerves; Inferior rectal nerves 500
angle 120, 121, 209, 218, 400, 436, 528, 530, 533, 540
articular facet 48, 49, 51–54, 56–59, 181, 182, 184, 195
articular process 42, 43, 47–49, 51, 52, 54, 56–59, 176, 178, 183, 185, 192
articular surface 46, 145, 146, 304
clunial nerves 499
constrictor 346, 375, 377, 385, 390
costal facet 42, 52, 53, 200
costal fovea 51
epigastric artery 466, 483, 484, 502
epigastric artery and vein 486, 487
epigastric vein 466, 484, 502
extensor retinaculum 633, 634, 672, 687, 691–694, 715–717, 719
fascia of pelvic diaphragm 497, 498
fibular retinaculum; Inferior peroneal retinaculum 311, 693, 695, 719
gluteal artery 669
gluteal line 139
gluteal nerve 669
gluteal veins 669
horn 633
longitudinal muscle 380
lumbar triangle 394, 399
nasal concha 69, 97, 106, 110, 111, 114
nasal meatus 110
nuchal line 71, 77, 95, 187, 410, 416
oblique 420
orbital fissure 95, 105, 106, 109, 110, 116, 117
phrenic artery and veins 455
pubic ligament 262, 263, 497, 505
pubic ramus 139, 140, 263, 265, 266, 490, 492, 505, 507, 638
rectal artery, veins and nerves 499
temporal line 74
thoracic aperture; Thoracic outlet 63
thyroid vein 391
ulnar collateral artery 557
vena cava 448, 451, 455, 457
vertebral notch 51–54, 56–59
Infraclavicular fossa 338
Infraglenoid tubercle 120, 121, 215, 548
Inframammary region 426, 518
Infrapatellar
fat pad 294, 295, 334, 657
synovial fold 289, 295
Infraperiform foramen 644
Infrapiriform foramen 638
Infrascapular region 393
Infraspinatus 396, 398, 418, 434, 524, 528, 530, 532–535, 538, 540, 546, 547, 550
infraspinous fascia 394, 399, 401
Infraspinous
fascia 523
fossa 120, 215, 216
Infratemporal
crest 116
fossa 116
surface 88
Infra-orbital
canal 89, 105, 106
foramen 69, 70, 88, 102, 105
groove 88, 105
margin 69, 88
nerve 346
region 338
Inguinal
canal 482
falx; Conjoint tendon 483
ligament 262, 273, 428, 444, 454, 461–464, 468–473, 478, 479, 481, 484–486, 505, 633, 635, 638, 650, 652
triangle; Hesselbach's triangle 486
Inner lip 267
Innermost intercostal muscle 437, 440, 445, 446
Interalveolar septa 89
Interclavicular ligament 212, 213
Intercondylar
eminence 145, 287, 304, 305, 321
fossa 142, 144, 287, 290
line 142
Intercostal
artery, vein and nerve 440
muscle 438
nerve [II] 440
nerve [IX], anterior cutaneous branch 440
nerves, anterior rami; ventral rami 437, 446, 447
Intercostobrachial nerves 520
Intercrural fibres 460, 478, 479, 486
Intercuneiform joints 323
Interfascial space 355
Interfoveolar ligament 486
Intergluteal cleft; Natal cleft 498, 500
Intermediate
cuneiform; Middle cuneiform 148–151, 153, 156, 157, 159, 318, 319, 322, 323, 696
plantar eminence 714
sacral crest 61
tendon 376
zone 267
Intermetatarsophalangeal bursa 720
Intermuscular gluteal bursae 666
Internal
acoustic meatus 83, 96
acoustic opening 97
anal sphincter 502
carotid artery 83, 364
iliac artery 502
iliac vein 502
intercostal membrane 446
intercostal muscle 411, 417, 435, 437, 439–441, 444–447, 451, 460, 464–466, 470

jugular vein 83, 346, 364, 387, 390, 391, 464
oblique 396, 398, 399, 401–403, 407, 418, 421, 432, 435, 441, 442, 444, 447, 460–462, 465–467, 470, 471, 474, 475, 477, 482–486, 502, 649, 650
oblique, Aponeurosis 460, 465, 471, 486
occipital crest 188
occipital protuberance 188
pudendal artery 500, 502, 505, 507
pudendal vein 502, 505, 507
spermatic fascia 479
surface 74, 75
thoracic artery 440, 445
thoracic vein 445
Interossei 323, 600
Interosseous
border 127, 128, 145, 146, 235
membrane 243, 245, 300, 566, 582, 583
membrane of forearm 235, 238, 246, 564, 565, 574, 581, 593
membrane of leg 288, 290, 301, 305, 312, 642, 667, 675, 684, 686, 688–690
sacro-iliac ligament 263, 269, 493, 649
Interosseus (I) 604
Interphalangeal
joint of foot 313
joints of foot 323
joints of hand 243, 246, 606
joints of hand (distal) 131
joints of hand (proximal) 131
Interpubic disc; Interpubic fibrocartilage 263
Interradicular septa 89
Interspinales 418
cervicis 407, 409, 411, 413–415, 419
lumborum 411, 413, 414, 417
thoracis 417
Interspinous ligaments 182, 183, 189
Intertendinous connections 569–571, 573, 577, 602, 604, 610
Intertransversarii laterales lumborum 406, 411, 412, 419, 446
Intertransverse ligaments 182–185, 193, 412
Intertrochanteric
crest 142, 271, 276, 643, 667
line 142, 271, 273, 278, 635, 654
Intertubercular
disc 42, 64, 178, 181–186, 188, 189, 191, 195, 199, 200, 270
sulcus; Bicipital groove 123, 124, 126, 212, 214–217, 220, 430, 530, 531, 542
tendon sheath 217, 529, 532, 534, 536
tendon sheath; Bicipital groove 216
Intervertebral
foramen 42, 51, 54, 178, 181, 182, 184, 185, 189, 191, 200
surface 177
Intratendinous olecranon bursa 576
Intra-articular
ligament of head of rib 200
sternocostal ligament 212
Investing
layer 386
layer, Superficial layer 388, 443
Ischial
spine 138–140, 262, 264–267, 269–271, 273, 276, 490–492, 494–497, 635, 637, 639, 643, 667
tuberosity 138–140, 262, 266, 270, 271, 276, 490–492, 496–498, 503–505, 507, 638, 641, 645, 665–667
Ischiocavernosus 491, 498–500, 503, 504, 506, 641, 645
Ischiococcygeus; Coccygeus 418, 492–497, 502, 637–639
Ischiofemoral ligament 273, 276, 640
Ischio-anal fossa 500, 503, 504, 506, 507
Ischium 34, 265, 281, 506, 667
ramus 139

J

Joint
capsule; Articular capsule 133, 168, 173, 174, 182, 186, 187, 189, 190, 193, 211, 213, 216, 218, 220, 221, 228–233, 244, 272, 276, 281, 295, 296, 313, 321, 334, 346, 353, 354, 361, 528, 529, 531, 534–536, 565, 566, 657
of head of rib 199
Jugular
foramen 95, 96, 97
fossa 81
notch; Suprasternal notch 63, 64, 66
process 77
Jugum sphenoidale; Sphenoidal yoke 79

K

Kidney 421
Knee joint 657, 668

L

Labial part 348
Labium
majus 490, 502
minus 490, 499, 502, 504, 506
Labrum 535, 537
Lacrimal
bone 70, 105, 109–111, 114
bone, posterior lacrimal crest 105
groove 87, 88
hamulus 87
margin 88
notch 88
process 87
Lacunar ligament 262, 481, 485, 638
Lambdoid suture 70, 71, 94, 97, 102, 103
Lamina 48, 49, 52, 53, 59, 183, 421
Laryngeal prominence 387
Lateral
angle 120
arcuate ligament 448, 454–456, 473
atlanto-axial joint 186, 188, 191, 193, 195
atlanto-occipital ligament 186, 188, 190, 191, 193
bicipital groove 553
border 120, 121, 124, 209, 215, 530, 533
cervical nucleus 390, 391
cervical region; Posterior triangle 338
compartment of leg; Fibular compartment of leg; Peroneal compartment of leg 690
condyle 35, 137, 142–145, 292, 295, 297, 304, 305, 321, 674, 685, 686
condyle of femur 287, 290, 293, 294, 321
condyle of tibia 287, 321
cord 605
costotransverse ligament 199, 200
crus 460, 479, 481, 483, 486
cuneiform 148–151, 153, 156, 157, 159, 319, 323
cutaneous nerve of forearm; Lateral antebrachial cutaneous nerve 520, 584
cutaneous nerve of thigh; Lateral femoral cutaneous nerve 638
epicondyle 123, 124, 126, 142, 211, 220, 226–228, 230, 238, 240, 287, 293, 321, 433, 521, 523, 540, 542, 548, 550, 570, 572, 576, 577–581
femoral intermuscular septum 336, 666, 670, 671
inguinal fossa 487, 506
intercondylar area 145, 304
intercondylar tubercle 145
intermuscular septum of arm 335, 336, 521, 523, 550, 552, 553, 573
ligament 168, 353, 346, 354
lip 142
malleolar facet 154, 155, 157–159, 306
malleolus 35, 137, 138, 146, 304–307, 310, 312, 316, 323, 672, 674, 677, 682, 683, 686, 693, 699
margin 123, 216, 226
mass 46, 192
meniscus 290, 292–301, 321
part 60–62, 265, 267
patellar retinaculum 288, 633, 654
plantar artery 324, 703
plantar artery, vein and nerve 311
plantar eminence 714
plantar nerve 324, 703
plate, pterygoid process 360
posterior cervical intertransversarii 406
process 154, 158, 159, 324, 709
pterygoid 354, 356, 359–362, 365, 366
pterygoid, lower head; inferior head 168, 173, 174, 357, 358, 360, 363, 364
pterygoid, upper head; superior head 168, 173, 174, 357, 358, 360, 363, 364
rotation, External rotation 225, 283
sacral crest 61
scapular border 534
subtendinous bursa of gastrocnemius 680
supracondylar line 142
supraepicondylar ridge; Lateral supracondylar ridge 124, 226, 227, 553, 579
surface 93, 145, 146, 235, 305, 321, 686

talocalcaneal ligament 312, 695
tubercle 150, 154, 159, 306
umbilical fold; Epigastric fold 466, 487, 506
Latissimus dorsi 394, 396, 398, 399, 401, 402, 418, 421, 428, 433–435, 442, 453, 464, 466, 523, 528, 537, 539, 541, 543, 544, 549, 550
Tendon 529
Left
crus 473
dome of diaphragma 449
kidney 421
Leg 34, 40, 41, 137
Lesser
horn 93, 381
palatine foramen 117
palatine foramina 95, 112
sciatic foramen 262, 270, 638, 640
sciatic notch 139, 266, 507
supraclavicular fossa 338, 389
trochanter 35, 137, 138, 142–144, 271–273, 276, 278, 281, 463, 635, 640, 643, 654, 661, 667
tubercle 34, 119, 123, 124, 126, 211, 212, 214, 215, 220, 430, 530, 531, 542
wing 78, 79
Levator
anguli oris 344, 346–348, 350, 365
ani 491–498, 500, 502–504, 506, 507, 637, 649
labii superioris 344–348, 350
labii superioris alaeque nasi 344–349, 365
scapulae 374, 375, 384, 385, 390, 391, 398–401, 404, 418, 436, 528, 529, 543, 550
veli palatini 366
Levatores costarum 404, 409
breves 406, 411, 412, 417
longi 406, 411, 412, 417
Ligament of head of femur 272, 276, 286, 506, 668
Ligamenta flava 177, 182–184, 187, 189, 190, 412
Ligaments 272
Ligamentum nuchae; Nuchal ligament 187, 189, 190, 193, 384, 397, 401, 402, 419
Linea
alba 428, 440, 444, 447, 460–472, 474, 477–479, 481, 485
aspera 35, 142, 271, 663, 667
semilunaris 462
terminalis 493, 506
Lingual nerve 364
Little finger 613
Liver 447
Location of patella 288
Long
head 532, 545
plantar ligament 306, 307, 313, 314, 318, 320, 322, 706, 707–710, 713, 720
Longissimus 403
capitis 365, 366, 375, 384, 401, 404, 407–409, 411, 415, 417, 418
cervicis 384, 401, 408, 409, 415
thoracis 401, 402, 404, 407–409, 466
thoracis, lumbar part; Medial division of lumbar erector spinae 418
Longitudinal
bands 189, 191–194, 588
septa 713
Longus
capitis 366, 375, 383, 420
colli 375, 383, 390, 391, 420
Lower rib 198
Lumbar
lordosis 282
part 449, 453
part, left crus 448, 456
part, right crus 448, 454, 456
plexus 421
region 393
rib 59
splanchnic nerves 455
vertebra 421
vertebra [IV] 273, 276
vertebra [LI]; vertebral arch 412
vertebra [LIII] 456
vertebra [LV] 638
vertebra [LV], costal process 263
vertebra [V] 273, 276
vertebra, mammillary process 406
vertebra, vertebral body 466
vertebrae [III, IV] 454
vertebrae [LI–LV] 42
vertebrae, costal process 412
vertebrae, spinous process 412
Lumbocostal triangle 450
Lumbrical 591, 606
[I] 604
bursa 720
Lumbricals 587–590, 592, 593, 596, 597, 601, 603, 605, 608, 611, 614, 701, 703–708
[I, II] 612
Lunate 35, 130–133, 246, 249, 252, 595
surface 139, 497
Lungs 447

M

Major
alar cartilage 364
alar cartilage, medial crus 111
Male
urethra 505
urethra, prostatic urethra 507
Malleolar
fossa 146, 305
groove 145, 146, 305
Mammary region 426
Mammillary process 57, 58, 187
Mandible 34, 69–71, 97, 102, 103, 175, 369, 373, 380, 385, 386, 389, 416
Mandibular
symphysis 102
foramen 71, 91, 379, 381
fossa 81, 82, 95, 173, 174, 361, 362
notch 91, 170
Manubrium of sternum 34, 63, 66, 175, 208–210, 212, 213, 433, 437, 451, 467
Marginal
part 348
ridge 176
tubercle 93
Masseter 344, 347, 354, 356, 359, 360, 365–367, 373, 375, 385, 389, 434
deep part 346, 352, 353, 358, 363, 364
superficial part 346, 352, 353, 358, 363, 364
Masseteric
fascia 388, 389
nerve 364
Mastoid
angle 74
cells 83
fontanelle 102, 103
foramen 71, 81–83, 95
notch 81, 95
process 81–83, 95, 190, 353, 408, 415, 416, 420
Maxilla 34, 69, 70, 102, 109, 111, 198
alveolar process 97
anterior lacrimal crest 105
frontal process 102, 105, 110
orbital surface 105, 106
palatine process 71, 95, 103, 110–112, 117
zygomatic process 95, 112
Maxillary
artery 364
hiatus 88, 105, 114
process 87
sinus 89, 105, 106, 109, 112–115, 117, 364
surface 90
tuberosity 88
vein 364
Medial
arcuate ligament 448, 454, 456, 473
bicipital groove 553
border 120, 123, 124, 145, 212, 400, 436, 529, 530
condyle 35, 137, 142–145, 292, 295, 297, 304, 305, 321, 667, 674, 682, 683
condyle of femur 287, 289, 290, 293, 294, 296, 321
condyle of tibia 287, 296, 299, 321
crest 146
crus 460, 479, 481, 483, 486
cuneiform 148–151, 153, 156, 157, 159, 306, 307, 314, 318, 319, 323, 325, 696, 702
cutaneous nerve of arm; Medial brachial cutaneous nerve 520, 553

cutaneous nerve of forearm; Medial antebrachial cutaneous nerve 520, 553
epicondyle 119, 123, 124, 126, 142, 214, 220, 226–228, 230, 233, 238, 240, 287, 293, 321, 433, 520, 539, 540, 542, 543, 548–551, 554, 557–563, 565, 567, 568, 574, 575, 578, 580, 581, 661
femoral intermuscular septum 336, 670, 671
inguinal fossa 487, 506
intercondylar tubercle 145
intermuscular septum of arm 335, 336, 520, 543, 550, 552, 553
ligament; Deltoid ligament 307, 310, 312, 324
ligament; Deltoid ligament, tibionavicular part 311
lip 142
lumbar intertransversarii 406, 409, 411, 412, 417, 419
malleolar facet 154, 155, 157–159, 306
malleolus 35, 137, 145, 146, 304–307, 310, 312, 316, 318, 319, 323, 633, 672–674, 677, 681–683, 687, 699
meniscus 290, 292–300, 321
patellar retinaculum 288, 654, 657
plantar artery 311, 324
plantar eminence 714
plantar nerve 311, 324, 703
posterior cervical intertransversarii 419
process 154, 158, 159, 709
pterygoid 168, 348, 357–361, 363–366
rotation; Internal rotation 225, 283
subtendinous bursa of gastrocnemius 680, 681
supracondylar line 142
supraepicondylar ridge; Medial supracondylar ridge 123, 124, 226
sural cutaneous nerve 690
surface 145, 146, 235, 236, 305, 321
surface of tibia 293
tubercle 150, 154, 159, 318
umbilical fold 466, 487, 506

Median
antebrachial vein; Median vein of forearm 583
arcuate ligament 448, 473
atlanto-axial joint 192, 193
cubital vein 520, 582
nerve 520, 552, 553, 557, 582–584, 586, 611, 613, 614
nerve; palmar branch 584
palatine suture 89, 95, 110, 117
plane; Median sagittal plane 172
sacral crest 60–62, 266, 267
umbilical fold 466, 487, 506
umbilical ligament 465

Meniscus 296, 334

Mental
foramen 69, 70, 91, 102, 381
protuberance 91, 381
region 338
tubercle 91, 381

Mentalis 344–348, 350, 365

Mesotendon 615

Metacarpal 250, 251, 605, 606
[I] 130, 252–254, 578, 614
[II] 578, 579, 596, 614
[III] 579, 614
[IV] 614
[V] 595, 614
collateral ligaments 242

Metacarpals 243, 245
[III, IV, V] 612
[II–V] 598
[I–V] 34, 40, 41, 119, 130, 132, 133, 238, 242, 244, 246, 249, 611, 696

Metacarpophalangeal
joints 131, 246, 250, 606
joints, collateral ligaments 242, 244, 250
joints, palmar ligaments 243

Metaphysis, epiphysial line 311

Metatarsal
[I] 34, 148–150, 157, 159, 306, 307, 319, 323, 687, 702
[II] 159, 316, 322, 325
[III] 159
[IV] 159
[V] 149, 150, 159, 307, 323, 693
interosseous ligaments 312

Metatarsals 320
[I–V] 34, 40, 41, 151, 156, 157, 683, 713

Metatarsophalangeal
joint 313, 322
joint [I] 323
joints 307, 310, 315, 319, 709

Metatarsus 137, 151

Midcarpal joint 246

Middle
cervical ganglion 390
constrictor 377, 380
constrictor, ceratopharyngeal part 380
constrictor, chondropharyngeal part 380
cranial fossa 110
facet for calcaneus 154, 158
finger 613
nasal concha 69, 85, 86, 106, 110, 114
nasal meatus 110
phalanx 34, 151, 238, 242–244, 246, 250–252
phalanx [II] 130, 596
phalanx [II–V] 561
phalanx [IV] 323
phalanx [V] 148–150, 696
talar articular surface 154, 155, 158, 159, 695

Milk tooth 102

Modiolus 347, 348

Mons pubis 490, 499

Mucous membrane of tongue 380

Multifidus 404, 410, 412, 414, 415, 417–419
cervicis 390
lumborum 411

Muscular
space 444
triangle; Omotracheal triangle 338

Musculocutaneous nerve 552, 584

Musculus uvulae 348

Mylohyoid 348, 359, 363, 366, 367, 373–375, 377–379, 381, 382, 385, 389
branch 378, 381
line 91, 97, 379

N

Nail 251

Nasal
bone 69, 70, 97, 102, 105, 109–112
cavity 114, 364
crest 88, 90, 111, 112, 117
margin 76
notch 88
part 75
region 338
septum 114, 364
spine 75, 76, 97
surface 88, 90

Nasalis 344–346, 349
alar part 365
transverse part 365

Nasolacrimal canal 109

Nasopharynx 115, 363

Navicular 34, 148–151, 156, 157, 159, 306, 307, 310, 314, 318, 320, 322, 323, 325, 696
articular surface 154, 155, 158, 159, 306
tuberosity 152

Neck
of femur 35, 137, 142–144, 271, 272, 278, 281, 286
of fibula 146, 287, 305
of radius 128, 226, 227, 238
of rib 67, 68, 198–201
of scapula 120, 214, 216
of talus 148–150, 158, 159

Nuchal fascia 387

Nucleus pulposus 176–178, 181, 182, 195, 199

Nutrient foramen 145, 146, 184, 550

O

Oblique
cord 231, 233
ligament 250
ligaments 588, 608
line 91
popliteal ligament 288, 681

Obliquus capitis
inferior 407, 409, 411, 415, 416, 419
superior 365, 366, 407, 409, 411, 415–419

Obturator
artery 502
branch 487
canal 262, 281, 444, 493, 494, 638–640